This is a digital copy of a book that was preserved for generations on library shelves before it was carefully scanned by Google as part of a project to make the world's books discoverable online.

It has survived long enough for the copyright to expire and the book to enter the public domain. A public domain book is one that was never subject to copyright or whose legal copyright term has expired. Whether a book is in the public domain may vary country to country. Public domain books are our gateways to the past, representing a wealth of history, culture and knowledge that's often difficult to discover.

Marks, notations and other marginalia present in the original volume will appear in this file - a reminder of this book's long journey from the publisher to a library and finally to you.

Usage guidelines

Google is proud to partner with libraries to digitize public domain materials and make them widely accessible. Public domain books belong to the public and we are merely their custodians. Nevertheless, this work is expensive, so in order to keep providing this resource, we have taken steps to prevent abuse by commercial parties, including placing technical restrictions on automated querying.

We also ask that you:

+ *Make non-commercial use of the files* We designed Google Book Search for use by individuals, and we request that you use these files for personal, non-commercial purposes.

+ *Refrain from automated querying* Do not send automated queries of any sort to Google's system: If you are conducting research on machine translation, optical character recognition or other areas where access to a large amount of text is helpful, please contact us. We encourage the use of public domain materials for these purposes and may be able to help.

+ *Maintain attribution* The Google "watermark" you see on each file is essential for informing people about this project and helping them find additional materials through Google Book Search. Please do not remove it.

+ *Keep it legal* Whatever your use, remember that you are responsible for ensuring that what you are doing is legal. Do not assume that just because we believe a book is in the public domain for users in the United States, that the work is also in the public domain for users in other countries. Whether a book is still in copyright varies from country to country, and we can't offer guidance on whether any specific use of any specific book is allowed. Please do not assume that a book's appearance in Google Book Search means it can be used in any manner anywhere in the world. Copyright infringement liability can be quite severe.

About Google Book Search

Google's mission is to organize the world's information and to make it universally accessible and useful. Google Book Search helps readers discover the world's books while helping authors and publishers reach new audiences. You can search through the full text of this book on the web at `http://books.google.com/`

Über dieses Buch

Dies ist ein digitales Exemplar eines Buches, das seit Generationen in den Regalen der Bibliotheken aufbewahrt wurde, bevor es von Google im Rahmen eines Projekts, mit dem die Bücher dieser Welt online verfügbar gemacht werden sollen, sorgfältig gescannt wurde.

Das Buch hat das Urheberrecht überdauert und kann nun öffentlich zugänglich gemacht werden. Ein öffentlich zugängliches Buch ist ein Buch, das niemals Urheberrechten unterlag oder bei dem die Schutzfrist des Urheberrechts abgelaufen ist. Ob ein Buch öffentlich zugänglich ist, kann von Land zu Land unterschiedlich sein. Öffentlich zugängliche Bücher sind unser Tor zur Vergangenheit und stellen ein geschichtliches, kulturelles und wissenschaftliches Vermögen dar, das häufig nur schwierig zu entdecken ist.

Gebrauchsspuren, Anmerkungen und andere Randbemerkungen, die im Originalband enthalten sind, finden sich auch in dieser Datei – eine Erinnerung an die lange Reise, die das Buch vom Verleger zu einer Bibliothek und weiter zu Ihnen hinter sich gebracht hat.

Nutzungsrichtlinien

Google ist stolz, mit Bibliotheken in partnerschaftlicher Zusammenarbeit öffentlich zugängliches Material zu digitalisieren und einer breiten Masse zugänglich zu machen. Öffentlich zugängliche Bücher gehören der Öffentlichkeit, und wir sind nur ihre Hüter. Nichtsdestotrotz ist diese Arbeit kostspielig. Um diese Ressource weiterhin zur Verfügung stellen zu können, haben wir Schritte unternommen, um den Missbrauch durch kommerzielle Parteien zu verhindern. Dazu gehören technische Einschränkungen für automatisierte Abfragen.

Wir bitten Sie um Einhaltung folgender Richtlinien:

+ *Nutzung der Dateien zu nichtkommerziellen Zwecken* Wir haben Google Buchsuche für Endanwender konzipiert und möchten, dass Sie diese Dateien nur für persönliche, nichtkommerzielle Zwecke verwenden.

+ *Keine automatisierten Abfragen* Senden Sie keine automatisierten Abfragen irgendwelcher Art an das Google-System. Wenn Sie Recherchen über maschinelle Übersetzung, optische Zeichenerkennung oder andere Bereiche durchführen, in denen der Zugang zu Text in großen Mengen nützlich ist, wenden Sie sich bitte an uns. Wir fördern die Nutzung des öffentlich zugänglichen Materials für diese Zwecke und können Ihnen unter Umständen helfen.

+ *Beibehaltung von Google-Markenelementen* Das "Wasserzeichen" von Google, das Sie in jeder Datei finden, ist wichtig zur Information über dieses Projekt und hilft den Anwendern weiteres Material über Google Buchsuche zu finden. Bitte entfernen Sie das Wasserzeichen nicht.

+ *Bewegen Sie sich innerhalb der Legalität* Unabhängig von Ihrem Verwendungszweck müssen Sie sich Ihrer Verantwortung bewusst sein, sicherzustellen, dass Ihre Nutzung legal ist. Gehen Sie nicht davon aus, dass ein Buch, das nach unserem Dafürhalten für Nutzer in den USA öffentlich zugänglich ist, auch für Nutzer in anderen Ländern öffentlich zugänglich ist. Ob ein Buch noch dem Urheberrecht unterliegt, ist von Land zu Land verschieden. Wir können keine Beratung leisten, ob eine bestimmte Nutzung eines bestimmten Buches gesetzlich zulässig ist. Gehen Sie nicht davon aus, dass das Erscheinen eines Buchs in Google Buchsuche bedeutet, dass es in jeder Form und überall auf der Welt verwendet werden kann. Eine Urheberrechtsverletzung kann schwerwiegende Folgen haben.

Über Google Buchsuche

Das Ziel von Google besteht darin, die weltweiten Informationen zu organisieren und allgemein nutzbar und zugänglich zu machen. Google Buchsuche hilft Lesern dabei, die Bücher dieser Welt zu entdecken, und unterstützt Autoren und Verleger dabei, neue Zielgruppen zu erreichen. Den gesamten Buchtext können Sie im Internet unter `http://books.google.com` durchsuchen.

2 45 0421 7288

G. WINTER

Gynäkologische Diagnostik

Dritte Auflage.

Lehrbuch

der

Gynäkologischen Diagnostik

von

Dr. Georg Winter
o. ö. Professor und Direktor der Kgl. Universitäts-Frauenklinik
in Königsberg i. Pr.

Unter Mitarbeit

von

Prof. Dr. **Carl Ruge** in Berlin

Mit 4 Tafeln und 334 zum Teil farbigen Textabbildungen

Dritte, gänzlich umgearbeitete Auflage

Qui bene diagnoscit, bene medebitur

Leipzig
Verlag von S. Hirzel
1907.

146768

FEB 1 0 1950

Published April 15, 1907.
Privilege of copyright in the United States reserved under the Act approved March 3, 1905,
by S. Hirzel, Publisher and proprietor of this work, at Leipzig (Germany).

57

Robert Olshausen

meinem hochverehrten Lehrer

in

unwandelbarer Dankbarkeit

gewidmet.

Vorwort zur ersten Auflage.

Die gynäkologische Diagnostik hat in dem letzten Jahrzehnt einen außerordentlichen Aufschwung genommen; vor allem hat die kombinierte Untersuchung durch die häufige Kontrolle des Palpationsbefundes bei der Laparotomie eine solche Feinheit und Zuverlässigkeit gewonnen, daß sie heute eine sichere Grundlage für die Diagnose bildet: die gynäkologische Diagnostik ist wesentlich durch sie eine Wissenschaft geworden und bildet einen besonderen Lehrgegenstand von nicht geringer Ausdehnung. Trotz der eingehenden Behandlung, welche die Diagnostik in jedem Lehrbuch der Gynäkologie findet, rechtfertigt dieser Umstand nicht nur, sondern verlangt geradezu eine gesonderte Darstellung dieses Gegenstandes; abgesehen von der „Gynäkologischen Diagnostik" von Veit (1890 und 1891) hat die Diagnostik in der Gynäkologie bis jetzt eine solche weder in der deutschen noch in der ausländischen Literatur gefunden.

Ich selbst fühlte mich zu der Bearbeitung der gynäkologischen Diagnostik durch den Umstand veranlaßt, daß ich seit acht Jahren dieses Gebiet lehre; dabei habe ich mich eingehend mit der Verfeinerung derselben beschäftigt und meine Ansichten in eine Form gebracht, deren didaktische Brauchbarkeit ich vielfach erprobt habe. Den Wünschen des praktischen Arztes bin ich dadurch entgegengekommen, daß ich allen diagnostischen Punkten, welche ich in dem langjährigen engen Verkehr mit meinen ärztlichen Zuhörern als wichtig erkannt habe, eine besondere Berücksichtigung schenkte. Auf diese Weise habe ich mein Lehrbuch im unmittelbaren Anschluß an den Unterricht geschrieben und hoffe mit demselben dem Lernenden und dem praktisch tätigen Arzte zugleich nützen zu können.

Einen weiten Raum habe ich der mikroskopischen Diagnose gewährt, weil ich mich immer mehr von dem Werte derselben überzeugt habe. Zu meiner großen Freude ist es mir gelungen, für die Bearbeitung dieser Abschnitte Carl Ruge, den Schöpfer und steten Förderer dieser Methode, zu gewinnen; dadurch erhalten seine für die praktische Gynäkologie eminent wichtigen Lehren und Erfahrungen die lang erwünschte schriftliche Fixierung.

Über meine Abbildungen habe ich folgendes mitzuteilen:

Die mikroskopischen Abbildungen danke ich meinem Kollegen Gebhard; dieselben sind autotypische Wiedergaben seiner ausgezeichneten Mikrophotographien und bieten durch ihre absolute Naturtreue dem Mikroskopiker die sicherste Grundlage für seine Diagnose. Die Abbildungen, welche Palpationsbefunde (P.-B.) darstellen, sind nach genauen Messungen

an der Lebenden von mir in die Schultzeschen Gummistempel eingetragen und sollen dadurch auch ein für wissenschaftliche Zwecke brauchbares Material bilden.

Die Vorlagen für die Holzschnitte sind nach meinen Angaben von Herrn cand. med. Paul Richter in Berlin angefertigt.

Herrn G. Hirzel in Leipzig spreche ich auch öffentlich meinen Dank aus für sein stets bereitwilliges Entgegenkommen, welches mir das Zusammenarbeiten mit ihm zu einer Freude gemacht hat.

Berlin, Ostern 1896.

G. Winter.

Die zweite, ziemlich unveränderte Auflage erschien 1897; von ihr wurde eine Übersetzung ins Italienische angefertigt.

Vorwort zur dritten Auflage.

Die Fertigstellung der dritten Auflage hat sich infolge anderer literarischer Unternehmungen sehr verzögert. Der Zeitraum von zehn Jahren, welcher seit dem Erscheinen der zweiten Auflage verstrichen ist, hat die gynäkologische Diagnose sowohl in ihrem klinischen, als auch in ihrem anatomischen Teil erheblich ausgestaltet; meine zunehmende Erfahrung und meine veränderte Lehrtätigkeit haben meine Anschauungen und ihre Formulierung nicht unwesentlich geändert. Diese Gründe haben mir eine gründliche Umarbeitung des ganzen Lehrbuches zur Pflicht gemacht: am meisten sind geändert: Allgemeine Diagnostik, Extrauterinschwangerschaft, Retroflexio uteri, Myome, Karzinom des Uterus, Erkrankungen der Vulva und Vagina, Erkrankungen des Harnapparates. Mein Mitarbeiter Carl Ruge hat alle von ihm bearbeiteten Abschnitte in bedeutend erweitertem Maße neugeschrieben.

Der illustrative Teil ist ebenfalls verändert und ergänzt: die Zahl der Abbildungen ist fast auf das Doppelte vermehrt. Der klinische Teil enthält eine Reihe neuer, größtenteils farbiger Abbildungen, welche die kunstfertige Hand des Fräulein G. Burdach in Königsberg angefertigt hat. Die Gebhardschen Photogramme sind durch eigenhändige Zeichnungen von Carl Ruge ersetzt worden.

Neuen, aufrichtigen Dank muß ich der S. Hirzelschen Verlagsbuchhandlung in Leipzig aussprechen, welche meine weitgehenden Wünsche stets gern befriedigt hat.

Königsberg, im Februar 1907.

G. Winter.

Inhalt.

Seite

Allgemeine Diagnostik 1

Die äußere Untersuchung 1
Die innere Untersuchung 3
Die kombinierte Untersuchung 4
Die Rektaluntersuchung 13
Die Untersuchung der Genitalien von der Blase aus 15
Die Anwendung der Specula 15
Die Uterussonde 20
Dilatation und Austastung des Uterus 25
Die anatomische Diagnose 31
Die Probeausschabung 32
Die Probeexzision 33
Die mikroskopische Untersuchung (Ruge) 34
Die Cystoskopie 43
Die bakteriologische Diagnose 49
Die Radiographie 52
Aufbau einer gynäkologischen Diagnose 53

Spezielle Diagnostik 60

Der normale Befund 60
Die topographische Anatomie der weiblichen Genitalorgane und der normale Palpationsbefund 60
Vulva 60
Vagina 62
Portio vaginalis 63
Uterus 64
Peritoneum 65
Ligamente 67
Ovarien 71
Tuben 73
Parametrium 73
Harnblase 75
Ureter 77
Mastdarm 78
Knochenteile des Beckens 79
Muskeln im kleinen Becken 79
Lymphgefäße und Lymphdrüsen 79
Blutgefäße 80
Der normale histologische Befund (Ruge) 82
Vulva 82
Labium majus 82
Bartholinische Drüsen 84
Clitoris 85
Labium minus 85
Hymen 85

Seite

Urethra 86
Vagina 87
Uterus 89
a) Portio vaginalis 89
b) Cervix 91
c) Corpus 94
Tuben 105
Diagnose der normalen Schwangerschaft 105
Diagnose auf Schwangerschaft in der ersten Hälfte 106
Diagnose auf Schwangerschaft in der zweiten Hälfte 111
Differentialdiagnose 113
Diagnose der Schwangerschaftsstörungen 114
Diagnose der Gravidität mit abgestorbener Frucht 115
Diagnose des Aborts 117
Diagnose der Graviditas extrauterina 123
Diagnose in der ersten Häfte der Extrauterinschwangerschaft 125
Diagnose in der zweiten Hälfte der Extrauterinschwangerschaft 139
Differentialdiagnose der Extrauterinschwangerschaft 143
Seltenere Formen der Graviditas extrauterina 152
Graviditas interstitialis 152
Graviditas ovarialis 152
Gravidität im rudimentären Uterushorn 152
Die anatomische Diagnose der Schwangerschaft (Ruge) 154
Schwangerschaftsprodukte und Schwangerschaftsveränderungen 154
Makroskopische Untersuchung 155
Mikroskopische Untersuchung 157
Die mikroskopische Diagnose der aus den Genitalien, insbesondere der aus dem Uterus ausgestoßenen Häute (Ruge) 183
Die Lageveränderungen des Uterus und seiner Nachbarorgane . . 188
Antepositio uteri 190
Retropositio uteri 191
Lateropositio uteri (Dextropositio, Sinistropositio) 192
Elevatio uteri 194
Prolapse 196
Anteversio uteri 211
Lateroversio uteri 212
Retroversio uteri 214
Anteflexio uteri 214
Retroversioflexio 218
Diagnose der Lageveränderung 223
Diagnose der Komplikationen 224
Diagnose der Fixation 228
Torsion des Uterus 231
Inversio uteri 232
Diagnose der Uterusmyome 234
Topographie der Myome 234
Palpatorische Eigenschaften der Myome 240
Diagnose der Myome 242
Differentialdiagnose 253
Diagnose einiger Komplikationen 259
Diagnose der Degenerationen 264
Diagnose der Adenomyome 268
Diagnose der Ovarialtumoren 268
Diagnose und Differentialdiagnose der Ovarialtumoren 269
1. Kleine Tumoren 274
2. Mittelgroße Tumoren 280
3. Große Tumoren 287

Seite

Diagnose einiger Komplikationen 296
Diagnose der Art des Ovarialtumors 303
Die Diagnose der akuten und chronischen Oophoritis 309

Diagnose der malignen Erkrankungen des Uterus 311
I. Karzinom des Uterus. 311
Die klinischen Bilder und Verbreitungswege des Uteruskrebses 312
Diagnose und Differentialdiagnose des Uteruskrebses 319
Die Diagnose des Portiokrebses 322
Die Diagnose des Cervixkrebses 330
Die Diagnose des Corpuskrebses 331
Diagnose der Ausbreitung des Uteruskrebses 333
Diagnose der Rezidive 341
II. Sarkom des Uterus 344
Klinische Bilder und Ausbreitungswege 344
Diagnose und Differentialdiagnose 347
III. Chorionepithelioma malignum uteri (Syncytioma malignum) 348

Die Neubildungen der Vagina 351
Fibromyome 351
Sarkome 353

Die Neubildungen und Ulcerationen der Vulva 353
Tumoren der Vulva 354
Ulcerationen der Vulva 359

Die mikroskopische Diagnose der malignen Erkrankungen des Uterus, der Vagina und Vulva (Ruge) 361
Allgemeiner Teil 362
Spezieller Teil 375
Karzinom der Port. vaginalis 375
Karzinom der Cervix 384
Differentialdiagnose 386
Karzinom des Corpus uteri 387
Das Syncytioma malignum (Chorionepithelioma malignum) 396
Die Sarkome des Uterus 406
Die Endotheliome 410
Die bösartige Entartung der Vagina und Vulva 412

Die anatomische Diagnose der aus den Genitalien stammenden Polypen und Gewebsbröckel (Myom, Myosarkom, Schleimhautpolyp) (Ruge) . . 414

Diagnose der Tubenerkrankungen 422
Salpingitis 423
Retentionstumoren 427
Diagnose 432
Differentialdiagnose 437
Diagnose einiger Besonderheiten 440
Tubenneubildungen 444

Diagnose der Pelveoperitonitis 444
Die diffuse Peritonitis 445
Pelveoperitonitis 448
Frische Pelveoperitonitis 449
Pelveoperitonitisches Exsudat 449
Peritonitische Verwachsungen 454

Diagnose der Parametritis 455
I. Das parametritische Exsudat 455
Diagnose 456
Differentialdiagnose 462
Diagnose einiger Besonderheiten 469
II. Parametritis retrahens 475

Seite

Diagnose der Katarrhe 478
Endometritis 479
Catarrhus cervicis 490
Kolpitis 493
Vulvitis 496
Diagnose der Ausbreitung des Katarrhs 497
Diagnose der Gonorrhoe 499
Die mikroskopische Diagnose der Endometritis (Ruge) 501
Endometritis corporis 502
Endometritis cervicalis 519
Diagnose der Mißbildungen der inneren Genitalien 522
I. Diagnose der Verkümmerungen des Uterus und der Vagina 524
II. Diagnose der Doppelbildungen des Uterus und der Vagina 528
Diagnose der Erkrankungen des Harnapparats 534
Physiologische Vorbemerkungen 534
Erkrankungen der Urethra 535
Erkrankungen der Blase 540
Diagnose der Ursachen des Tenesmus vesicae 540
Diagnose der Ursachen der Inkontinenz 549
Diagnose der Ursachen der Ischurie 555
Blasentumoren 557
Blasensteine 560
Fremdkörper in der Blase 562
Erkrankungen des Ureters 563
Erkrankungen der Niere 566
Diagnose der Pyelitis 567
Diagnose der Nierentumoren 569
Diagnose der Wanderniere 575
Dystopie der Niere 578

Analytische Diagnostik 580

Die Ursachen der Blutungen 581
Die Ursachen der Amenorrhoe 592
Die Ursachen der Dysmenorrhoe 598
Die Ursachen der Sterilität 608
Analytische Diagnostik der Bauchgeschwülste 624

Verzeichnis der Abbildungen.

Figur		Seite
1.	Untersuchungsstuhl (Orig.)	5
2.	Stellung des Arztes am Untersuchungsstuhl (Orig.)	11
3.	Handstellung bei der kombinierten Untersuchung des Uterus (Orig.)	12
4.	Handstellung bei kombinierter Rectovaginaluntersuchung (Orig.)	14
5.	Milchglasspekulum von Carl Mayer (Orig.)	16
6.	Satz von vier verschieden großen Milchglasspekula (Orig.)	16
7.	Einführen des Milchglasspekulum (Orig.)	16
8.	Simonsches Spekulum (hintere Platte) (Orig.)	17
9.	Simonsches Spekulum (vordere Platte) (Orig.)	17
10.	Einführen der hinteren Platte des Simonschen Spekulum (Orig.)	18
11.	Einführen der vorderen Platte des Simonschen Spekulum (Orig.)	19
12.	Uterussonde (Orig.)	21
13.	Hegarsche Hartgummidilatatorien (Orig.)	28
14 u. 15.	Metalldilatatorien von Schroeder und Landau (Orig.)	28
16.	Laminariastift mit Seidenfaden armiert (Orig.)	29
17.	Handstellung bei der Austastung der Uterushöhle (Orig.)	30
18.	Modifiziertes Nitzesches Cystoskop (Orig.)	44
19.	Cystoskop in Karbollösung für den häufigen Gebrauch aufgestellt (Orig.)	45
20.	Caspersches Ureterencystoskop (neuestes Modell) (Orig.)	48
21.	Gonokokken im Eiter (Orig., mikr.)	50
22.	Tuberkelbazillen im Sputum (Orig., mikr.)	50
23.	Streptokokken im Eiter (Orig., mikr.)	51
24.	Staphylokokken im Eiter (Orig., mikr.)	51
25.	Introitus einer deflorierten Nullipara (Orig.)	62
26.	Introitus einer Multipara (Orig.)	62
27.	Sagittalschnitt durch das Becken mit Führungslinie (Orig.)	63
28.	Port. vaginalis einer Nullipara (Orig.)	64
29.	Port. vaginalis einer Multipara (Orig.)	64
30.	Medianschnitt der weiblichen Beckenorgane (Orig.)	66
31.	Uterus mit Peritonealbekleidung und Ligamenten, von vorn gesehen (Orig.)	67
32.	Dasselbe, von hinten gesehen (Orig.)	67
33.	Scheide, Gebärmutter, rechter Eileiter und Eierstock	68
34.	Weibliche Beckenorgane	70
35.	Ovarien und Lig. latum (Orig.)	71
36.	Weibliche Beckenorgane	72
37.	Horizontalschnitt des Beckens durch die Mitte der Symphyse und des dritten Kreuzbeinwirbels, um die horizontale Ausbreitung des Beckenbindegewebes zu zeigen	74
38.	Sagittalschnitt durch das Becken links neben dem Uterus, um das Aufsteigen des Lig. latum aus dem horizontalen Bindegewebslager zu zeigen	75
39.	Frontalschnitt durch das weibliche Becken	76
40.	Cystoskopisches Bild der normalen Blase	77
41.	Flexura sigmoidea mit Kot gefüllt (Orig.)	78
42.	Lymphapparat der weiblichen Genitalien	79
43.	Arterien der Gebärmutter und ihrer Umgebung	80
44.	Venen der weiblichen Beckenorgane	82
45.	Vulva neonatae (Orig., mikr.)	84
46.	Vulva mulieris (Orig., mikr.)	84
47.	a) Frontalschnitt durch die Genitalien des Neugeborenen; b) Endast der Bartholinischen Drüsen (Orig., mikr.)	85
48.	Endverzweigung der Bartholinischen Drüsen (Orig., mikr.)	86

Figur		Seite
49.	Urethralschleimhaut am peripheren Ende (Orig., mikr.)	87
50.	a) Blase des Neugeborenen in der Höhe der Port. vaginalis; b) das mehrfachgeschichtete Plattenepithel mit oberem Plattenepithelbelag (Orig., mikr.)	88
51.	a) Querschnitt durch die Vagina eines 14jährigen Mädchens; b) Querschnitt der Vagina bei Neugeborenen; c) Vaginalschleimhaut (Orig., mikr.)	89
52.	a) Port. vaginalis einer Virgo; b) Port. vaginalis eines Neugeborenen (Orig., mikr.)	90
53.	a) Port. vaginalis eines Neugeborenen mit congenitaler Erosion; b) Zylinderepithel, sich allmählich in mehrschichtiges Plattenepithel verwandelnd (Orig., mikr.)	91
54.	a) Epithel der Uterusschleimhaut; b) Epithel der Cervix (Orig., mikr.)	92
55.	a) Cervixschleimhaut; b) Cervicalepithel (Orig., mikr.)	93
56.	Cervicaldrüse (Orig., mikr.)	94
57.	a) Querschnitt durch das Corpus neonatae; b) Corpusepithel des Neugeborenen (Orig., mikr.)	95
58.	Uterindrüsen von Neugeborenen (Orig., mikr.)	96
59.	Normale Uterusschleimhaut (Orig., mikr.)	96
60.	Uterusschleimhaut (Orig., mikr.)	97
61.	Uterusschleimhaut in der Menstruation mit epithelialen Hämatomen (Orig., mikr.)	98
62.	Muskulatur des Uteruskörpers (Orig., mikr.)	100
63.	a) Querschnitt durch Cervix neonatae; b) Cervixschleimhaut mit Gärtnerschem Kanal (Orig., mikr.)	103
64.	Tubenquerschnitte: a) am Ostium abdominale, b) in der Mitte der Tube, c) interstitieller Teil (Orig., mikr.)	104
65.	Uterus gravidus im fünften Monat in starker Anteflexion (Orig.)	108
66.	Handstellung beim Nachweis des Hegarschen Schwangerschaftszeichens	110
67.	Sitz der verschiedenen Schwangerschaften	124
68.	Linksseitige reine Tubenmole (Orig.)	127
69.	Haematocele retrouterina bei geplatzter linksseitiger Tubarschwangerschaft (Orig.)	128
70.	Haematocele retrouterina, ca. fünf Monate alt, nach geplatzter Tubenschwangerschaft (Orig.)	129
71.	Anfüllung der Tube mit Blut und Haematocele peritubaria bei Tubarschwangerschaft (Orig.)	130
72.	Haematocele peritubaria und Blutungen in die Tube bei Tubenschwangerschaft (Orig.)	132
73.	Decidua bei Graviditas extrauterina (Orig.) a) Ausguß des Uterus; b) Decidua gespalten und auseinander geklappt	133
74.	Linksseitige intraligamentäre Tubenschwangerschaft im zehnten Monat (Orig.)	140
75.	Rechtsseitige gestielte Tubenschwangerschaft im zehnten Monat mit lebendem Kinde (Orig.)	141
76.	Zottenbaum a) aus dem 1.—2. Monat der Gravidität, b) am Ende der Gravidität, c) (6. Monat) mit „Durchwachsen" der Zotten tief in das mütterliche Gewebe resp. in die Gefäße (Orig., mikr.)	158
77.	Querschnitt und Längsschnitt von Zotten (4.—5. Woche) (Orig., mikr.)	160
78.	Zottenspitze (4.—5. Woche), a) Wucherung der Langhansschen Zellenschicht, b) stärkere Vergrößerung (Orig., mikr.)	162
79.	Zotten am Ende der Schwangerschaft (Orig., mikr.)	163
80.	Placentarrest (Abortrest) (Orig., mikr.)	165
81.	Zotten von Blasenmolen: a) Etwas collabierte Zotte mit zentraler Erweichung; b) Blasenmole — zentrale Verflüssigung (Orig., mikr.)	166
82.	Decidua vera: In der Tiefe die stark gewucherten Drüsen (Opitz-Gebhardsche Veränderung (Orig., mikr.)	167
83.	a) u. b) Zirkumskripte Veränderungen der Drüsen in der Schwangerschaft: ein Teil des Epithelüberzuges unverändert, der andere Teil in Opitz-Gebhardscher Wucherung; c) Epithelienwucherung nach Opitz-Gebhard bei starker Vergrößerung (Orig., mikr.)	168
84.	Uterinschleimhaut im neunten Monat der Gravidität aus der Mitte des Corpus (Orig., mikr.)	169
85.	Uterinschleimhaut im neunten Monat der Gravidität, dicht über dem Orificium internum (Orig., mikr.)	170
86.	a) Decidua vera (3.—4. Monat); b) stärker vergrößert; c) Deciduazelle (Abort) bei abgestorbener Frucht (Orig., mikr.)	171

Figur		Seite
87.	Deciduainsel, in der in Rückbildung begriffenen oder schon zurückgebildeten Uterinschleimhaut (mikr.)	173
88.	Dysmenorrhoea membranacea a) mit zerknitterten (Gebhardschen) Drüsen, Endometritis interstitialis exsudat., b) mit stark vergrößerten (decidual umgeänderten) Stromazellen (Orig., mikr.)	175
89.	Decidua vera. entzündlich infiltriert Rundzelleninfiltration (mikr.)	177
90.	Ovulum aus frühester Zeit (Orig., mikr.)	179
91.	Zotte, aus der 4.—5. Woche (Orig., mikr.)	180
92.	a) Die Stelle des Orificium internum aus Gravidität im 4.—5. Monat; b) Beginnende Veränderung der Uterindrüse nach Opitz-Gebhard (Orig., mikr.)	182
93.	Vaginalmembran (Orig., mikr.)	188
94.	Retropositio uteri durch Parametritis posterior (Orig.)	191
95.	Dextroposition des Uterus durch einen linksseitigen intraligamentären Ovarialtumor (Orig.)	193
96.	Dextroposition des Uterus durch eine schrumpfende rechtsseitige Parametritis (Orig.)	193
97.	Elevatio uteri durch Fixation des Uterus nach Sectio caesarea (Orig.)	195
98.	Descensus vaginalis ant. et post. mit Descensus uteri (Orig.)	197
99.	Prolapsus vaginal. ant. mit sekundärem Descensus uteri (Orig.)	199
100.	Primärer isolierter Prolaps der hinteren Scheidewand mit großer Rectocele (Orig.)	200
101.	Primärer Descensus uteri mit Inversion der Scheide (Orig.)	201
102.	Totaler Prolaps der Vagina und des Uterus (Orig.)	203
103.	Totalprolaps des Uterus und der Vagina bei tuberkulösem Ascites, welcher die Excavatio vesico- und recto-uterina ausfüllt (Orig.)	204
104.	Prolaps der vorderen Scheidenwand mit Elongatio cervicis (Orig.)	205
105.	Enormer Prolaps der ganzen Vagina mit Elongation der Cervix (Orig.)	206
106.	Cystoskopisches Bild einer kleinen Cystocele, in welche das Ligamentum interuretericum hineinzieht	209
107.	Cystoskopisches Bild einer Cystocele vor der Vulva	209
108.	Anteversio uteri (Orig.)	212
109.	Sinistroversio uteri (Orig.)	213
110.	Anteflexio uteri congenita (Orig.)	216
111.	Anteflexio uteri fixata (Orig.)	217
112.	Retroversio uteri (Orig.)	219
113.	Retroflexio uteri (Orig.)	220
114.	Scheinbares und wirkliches Tiefertreten der Port. vaginalis (Orig.)	221
115.	Lage der Tuben und Ovarien beim antevertierten und retrovertierten Uterus (Orig.)	222
116.	Retropositio, Retroversio und Retroflexio uteri (Orig.)	224
117.	Retroflexio uteri gravidi mit stark gefüllter Blase (Orig.)	227
118.	Inversio uteri totalis durch die Geburt eines submukösen gestielten Myoms (Orig.)	232
119.	Ein subseröses und zwei interstitielle Myome des Uterus (Orig.)	234
120.	Dasselbe auf einem sagittalen Durchschnitt (Orig.)	235
121.	Interstitielles Myom der hinteren Wand (Orig.)	236
122.	Submuköses Myom in der Corpushöhle (Orig.)	237
123.	Submuköses Myom in der Geburt (Orig.)	237
124.	Submuköses Myom (fibröser Polyp), in die Cervix ausgestoßen und durch das Os externum aufgehalten (Orig.)	238
125.	Subseröses Cervixmyom (aus dem Bindegewebe ausgeschält; von hinten gesehen) (Orig.)	238
126.	Interstitielles Cervixmyom (Orig.)	239
127.	Submuköses Cervixmyom (von der Oberfläche und im Durchschnitt) (Orig.)	239
128.	Kleines interstitielles Myom der vorderen Wand (Orig.)	243
129.	Größeres interstitielles Myom der vorderen Wand (Orig.)	244
130.	Submuköses Myom in der Geburt (Orig.)	245
131.	Subseröses Myom der vorderen Wand (Orig.)	246
132.	Drei subseröse Myome des Uterus (Orig.)	247
133.	Intraligamentäres Myom der ganzen linken Uteruswand (Orig.)	248
134.	Retroperitoneales Myom der hinteren Cervixwand (Orig.)	249
135.	Verlauf der Ligg. rotunda bei den verschiedenen Entwicklungsformen der Myome (Orig.)	250
136.	Verlauf der Adnexe bei einem Cervixmyom (Orig.)	251

Figur		Seite
137.	Gestalt der Uterushöhle bei subserösem, interstitiellem und submukösem Myom (Orig.)	252
138.	Cystoskopisches Bild bei starker Elevation des Blasenbodens durch ein submuköses, in der Scheide liegendes Myom	263
139.	Cystoskopisches Bild einer Spaltblase bei interstitiellem Myom	263
140.	Doppelseitige maligne Ovarialtumoren in situ (Orig.)	270
141.	Stielverhältnisse bei normalem Eierstock und bei einem Ovarialtumor (Orig.)	271
142.	Beziehungen der Ovarialtumoren zum Lig. latum auf dem Sagittalschnitt (Orig.)	272
143.	Ovarialcyste und Parovarialcyste derselben Seite (Orig.)	273
144.	Rechtsseitiger cystischer Ovarialtumor (Orig.)	275
145.	Linksseitiger Ovarialtumor (Orig.)	276
146.	Retrouteriner Ovarialtumor (Orig.)	279
147.	Handstellung bei der Palpation des Stiels eines Ovarialtumors (Orig.)	281
148.	Rechtsseitige Parovarialcyste (Orig.)	286
149.	Multilokuläres Ovarialkystom	zwischen 288 u. 289
150.	Pankreascyste	292
151.	Pankreascyste	293
152.	Großer Milztumor mit deutlichen Inzisuren (Orig.)	294
153.	Tumor des rechten Leberlappens (Orig.)	295
154.	Doppelseitiger intraligamentärer papillärer Ovarialtumor (Orig.)	297
155.	156. Verhalten der Douglasschen Falten bei retrouterinem und bei intraligamentärem Sitz des Ovarialtumors (Orig.)	298
157.	Follikularcyste des Ovarium (Orig.)	303
158.	Tubo-ovarialcyste	304
159.	Corpus-luteumcyste	305
160.	Cystadenoma pseudomucinosum (Orig.)	305
161.	Cystadenoma serosum	306
162.	Primäres Ovarialkarzinom (auf dem Durchschnitt) (Orig.)	307
163.	Dermoidcyste des Ovarium	308
164.	Fibroma ovarii	308
165.	Fibrosarkom des Ovarium (Orig.)	309
166.	Normaler Uterus mit seinen verschiedenen Schleimhäuten (Orig.)	311
167.	Blumenkohl der Port. vaginalis, supravaginal amputiert (Orig.)	312
168.	Gestielter Blumenkohl der Port. vaginalis	312
169.	Infiltrierendes Karzinom der Port. vaginalis	313
170.	Karzinomatöse Höhle an der Port. vaginalis (Orig.)	313
171.	Karzinomatöses Geschwür (Ulcus rodens) an der linken Kommissur, der hinteren Lippe und dem angrenzenden Scheidengewölbe (Orig.)	313
172.	Infiltrierendes Karzinom der Cervix	315
173.	Karzinomatöse Höhle in der Cervix	315
174.	Ulcerierendes von der Schleimhaut der ganzen Cervix ausgehendes Karzinom (Orig.)	316
175.	Ulcerierendes Cervixkarzinom (Orig.)	316
176.	Diffuses Karzinom des Uteruskörpers	317
177.	Zirkumskriptes Karzinom des Uteruskörpers	318
178.	Zirkumskriptes Karzinom im kleinen, senilen Uteruskörper (Orig.)	318
179.	Polypöses Karzinom des Uteruskörpers (Metastase bei einem Ovarialkarzinom) (Orig.)	319
180.	Beginnender karzinomatöser Blumenkohl an der vorderen Lippe der Port. vaginalis (Orig.)	323
181.	Karzinomatöse Ulceration an der Port. vaginalis (Orig.)	323
182.	Multiple Schleimpolypen der Cervix (Orig.)	325
183.	Follikulärer Polyp aus der hinteren Muttermundslippe (Orig.)	325
184.	Papillom (Condyl. acum.) der Port. vaginalis bei einer Gravida (Orig.)	326
185.	Erosion mit leicht papillärer Oberfläche (Orig.)	326
186.	Ulcus simplex, in Vernarbung begriffen (Orig.)	327
187.	Tuberkulöses Geschwür der Port. vaginalis (Orig.)	328
188.	Ulcera mollia auf der hinteren Muttermundslippe und der vorderen Scheidenwand	329
189.	Syphilitischer Primäraffekt an der vorderen Muttermundslippe	329
190.	Condylomata lata an der Port. vaginalis	329
191.	Cystoskopisches Bild der Blasenschleimhaut bei anliegendem Karzinom	335
192.	Cystoskopisches Bild eines in die Blase durchgebrochenen Cervixkarzinoms	335
193.	Weit vorgeschrittenes Karzinom der	

Figur		Seite
	Cervix und beider Parametrien (Orig.)	337
194.	Karzinom der Cervix und des linken Parametrium (Orig.)	338
195.	Lokales Rezidiv im rechten Parametrium nach Totalexstirpation des Uterus (Orig.)	342
196.	Rezidiv im rechten Parametrium nach supravaginaler Amputation der Cervix (Impfrezidiv) (Orig.)	343
197.	Drüsenrezidiv nach Totalexstirpation des Uterus (Orig.)	343
198.	Traubenartiges Sarkom der Cervix uteri	345
199.	Schleimhautsarkom des Uteruskörpers (Orig.)	345
200.	Myosarkom des Uteruskörpers (Orig.)	346
201.	Chorionepitheliom der hinteren Uteruswand (Orig.)	348
202.	Scheidenmetastase bei Chorionepitheliom des Uterus (Orig.)	350
203.	Fibrom der vorderen Vaginalwand	351
204.	Fibroma pendulum der linken, großen Schamlippe	354
205.	Condylomata acuminata der Vulva	356
206.	Elephantiasis vulvae	357
207.	Elephantiasis vulvae (Tumor nach oben emporgehoben)	357
208.	Abszeß der rechten Bartholinischen Drüse mit Ödem im oberen und unteren Abschnitt des rechten Lab. majus	358
209.	Wachstumsausbreitung des Karzinoms in seiner Umgebung (Orig., mikr.)	364
210.	Wachtsum des Karzinoms vom vorhandenen, mehrfach geschichteten Plattenepithel in soliden Zapfen in die Tiefe (Orig., mikr.)	365
211.	Abspringen des Portioepithels; in der Tiefe Krebszapfen (Orig., mikr.)	365
212.	Solide Krebszapfen in verschiedener Gestalt (Orig., mikr.)	367
213.	Krebszapfen mit drüsiger Gestalt (Orig., mikr.)	367
214.	Krebszapfen mit mehreren Epithelperlen; kankroide Form des Krebses (Orig., mikr.)	368
215.	An soliden (Alveolar-) Krebs sich anschließendes Fortwuchern in Lymphspalten (Carcinoma lymphoides) (Orig., mikr.)	368
216.	Das in mehrfach geschichtetes Epithel umgewandelte Zylinderepithel, sich in soliden Krebszapfen in der Tiefe fortsetzend (Orig., mikr.)	369
217.	Krebszapfen mit primär glandulärem Bau (Orig., mikr.)	369
218.	Karzinom, zum Teil myxomatös (schleimig) degeneriert (Orig., mikr.)	369
219.	Umwandlung des Zylinderepithels in mehrschichtiges Epithelstratum, in dieser Art überall gleichmäßig bleibend (Orig., mikr.)	370
220.	Umwandlung des Zylinderepithels in mehrschichtiges Epithelstratum, im ganzen seine zylindrische Gestalt behaltend (Orig., mikr.)	370
221.	Umwandlung des Zylinderepithels in mehrschichtiges Epithel und teilweise Wucherung desselben (Orig., mikr.)	370
222.	Corpusschleimhaut, von mehrfach geschichtetem Plattenepithel überzogen, welches solide Zapfen (Krebsknoten) in die Tiefe senkt; am Ende anscheinendes „Abspringen" des mehrfach geschichteten Epithels (Zuckergußkrebs) (Orig., mikr.)	371
223.	Vordringen des die Körperschleimhaut ersetzenden mehrfach geschichteten Epithels in zahlreichen Krebszapfen in die Tiefe, überall Epithelperlen (Zwiebeln) zeigend (Hornkrebs, Kankroid) (Orig., mikr.)	372
224.	a) Der Querschnitt einer normalen Drüse. b) Das durch Mehrschichtung gewucherte, unregelmäßig papillär gewachsene, sich unter Alveolenbildung (Fensterung) vereinigende Epithel der Uterindrüse (Orig., mikr.)	372
225.	Dasselbe im Längsschnitt (Orig., mikr.)	373
226.	Teilweise krebsige Veränderung mehrerer aneinanderliegenden Drüsen; ein Teil der Drüsen bleibt normal erhalten (Orig., mikr.)	373
227.	Scheinbare Zweischichtung durch gegenseitiges „Ausbiegen" der schnell wachsenden Epithelien (Orig., mikr.)	374
228.	Erosionskarzinom (Orig., mikr.)	376
229.	Umwandlung der papillären Erosion in Adenoma malignum (regenwurmhaufenähnlich) (Orig., mikr.)	377
230.	Eigentümliche Form des Adenokarzinoms der Portio: eckiges Bild durch unregelmäßige Epithelwucherung (Orig., mikr.)	378
231.	Papillom der Portio (Karzinosarkom) (Orig., mikr.)	379

Figur		Seite
232.	Umwandlung des Cervixepithels in mehrschichtiges Epithel (Adenokarzinom) (Orig., mikr.)	383
233.	Adenoma malignum cervicis: überall einschichtiges Zylinderepithel (wurmstichiges Karzinom) (Orig., mikr.)	384
234.	Adenoma malignum cervicis: mehrschichtiges Zylinderepithel (Orig., mikr.)	385
235.	Adenoma malignum cervicis: gleichmäßig mehrschichtiges Epithel (Orig. mikr.)	385
236.	Hyperplasia glandularis cervicalis; bei unverändertem Epithel noch gutartig (Orig., mikr.)	386
237.	Entstehung des Adenoma malignum corporis, im Längsschnitt; invertierende Form (Orig., mikr.)	390
238.	Entstehung des Adenoma malignum corporis, im Querschnitt; invertierende Form (Orig., mikr.)	390
239.	Querschnitt aus einem Adenoma malignum corporis: evertierende Form; die Stelle der ursprünglichen Drüsenlumina noch erkennbar (Orig., mikr.)	391
240.	Entstehung des Adenoma malignum corporis, im Längsschnitt; evertierende Form (Orig., mikr.)	391
241.	Entstehung des Adenoma malignum corporis, im Querschnitt; evertierende Form (Orig., mikr.)	392
242.	Längsschnitt eines Adenoma malignum corporis; evertierende Form: etwas unregelmäßige, „gespensterhafte" Drüsenanordnung (Orig., mikr.)	392
243.	Adenoma malignum evertens. a) Curettierter Bröckel, b) bei ca. 10facher, c) bei ca. 25facher linearer Vergrößerung (Orig., mikr.)	393
244.	Zwei Uterindrüsen in maligner Degeneration (Adenoma malignum invertens), an einer Stelle der Wand Kombination mit evertens (Orig., mikr.)	394
245.	Malignes Adenom bei stärkerer Vergrößerung: a) mehr Längsschnitt, b) mehr Querschnitt (invertierende Form) (Orig., mikr.)	394
246.	Syncytioma malignum: syncytiale und ektodermale Bestandteile, Bluträume (Metastase aus der Vagina) (Orig., mikr.)	398
247.	Syncytioma malignum (aus einem großen Tumor der Uteruswand): im Schnitt nur syncytiale Abkömmlinge (mikr.)	399
248.	Graviditätsveränderung der Uterindrüsen (Opitz-Gebhardsche Drüsen) (mikr.)	402
249.	Eigentümliche Drüsenveränderung, halb wie Graviditätsveränderung, halb wie Carcinoma glandulare: nekrobiotischer Prozeß mit Zellwucherung (Orig., mikr.)	405
250.	Salpingitis; Umwandlung des einschichtigen Zylinderepithels in ein mehrschichtiges Zelllager (Orig., mikr.)	406
251.	Großzelliges Sarkom (Orig., mikr.)	407
252.	Spindelzelliges Sarkom (Myosarkom) (Orig., mikr.)	407
253.	Lymphzellensarkom (Kleinrundzellensarkom (Orig., mikr.)	408
254.	a) Periglanduläre Endometritis. b) Sarkomatöse Degeneration des um die Uterindrüsen gelagerten Stroma (Schnitt aus einem wegen Karzinom entfernten Uterus) (Orig., mikr.)	409
255.	Endothelioma corporis uteri (Orig., mikr.)	410
256.	Endothelioma glandulare (Orig., mikr.)	410
257.	Hidroadenoma subcutaneum (Orig., mikr.)	412
258.	Hidroadenoma polyposum (Orig., mikr.)	413
259.	Hidroadenoma fungosum (Orig., mikr.)	413
260.	Bröckel aus der Blase: Blasenpapillom (Verdächtiger Fall) (Orig., mikr.)	420
261.	Tube: einfach-zylindrisches Epithel (Orig., mikr.)	421
262.	Ureter: mehrfach geschichtetes Epithel (Orig., mikr.)	421
263.	Processus vermiformis: Fäkalreste, Drüsen, Follikel (Orig., mikr.)	421
264.	Nasenpolyp (Orig., mikr.)	422
265.	Salpingitis catarrhalis (Orig.)	425
266.	Salpingitis purulenta (Orig.)	425
267.	Pyosalpingen bei Retroversio uteri (Orig.)	426
268.	Verschiedene Formen von Retentionstumoren der Tube	427
269.	Hydrosalpinx mit Ovarium (Orig.)	428
270.	Hydrosalpinx mit sackartiger Erweiterung des abdom. Endes (Orig.)	428
271.	Intraligamentäre rechtsseitige Hydrosalpinx (Orig.)	429

Figur		Seite
272.	Dieselbe auf einem horizontalen Querschnitt (Orig.)	429
273.	Rechtsseitige Pyosalpinx (Orig.)	431
274.	Linksseitige Pyosalpinx mit einem unter ihrem abdominellen Ende ausgebreiteten parametritischen Exudat (Orig.)	432
275.	Rechtsseitige Hydrosalpinx (Orig.)	434
276.	Uterus fundus mit doppelseitiger Salpingitis purulenta (Orig.)	435
277.	Pelveoperitonitisches Exsudat (Orig.)	450
278.	Dasselbe auf dem Querschnitt (Orig.)	451
279.	Parametritisches Exsudat im linken hinteren Quadranten (Orig.)	456
280.	Parametritisches Exsudat im Septum recto-vaginale (Orig.)	457
281.	Puerperales intraligamentäres Exsudat (Orig.)	458
282.	Parametritisches Exsudat im linken vorderen Quadranten und Parametrium anterius (Orig.)	458
283.	Parametritisches Exsudat im Lig. latum dextrum und Parametrium anterius (Orig.)	459
284.	Parametritisches Exsudat im linken Lig. latum und auf der Darmbeinschaufel (Orig.)	460
285.	Dasselbe, auf dem Querschnitt (Orig.)	461
286.	Hämatom im rechten Lig. latum (Orig.)	465
287.	Paratyphlitisches Exsudat (Orig.)	466
288.	Intraligamentäres parametritisches Exsudat in Resorption (Orig.)	470
289.	Blasenschleimhaut bei Perforation eines Exsudats	473
290.	Cystoskopisches Bild eines in die Blase perforierten Exsudats	473
291.	Parametritis retrahens (Orig.)	475
292.	Schultzescher Probetampon (Orig.)	481
293.	a) Querschnitt von 5 normalen Uterindrüsen; b) durch zellige Vermehrung des Stromas Auseinanderrücken und Kompression der Drüsen (Orig., mikr.)	502
294.	Akute interstitielle Endometritis (Orig., mikr.)	503
295.	Chronische interstitielle Endometritis (Orig., mikr.)	503
296.	Interstitielle exsudative Endometri- mikr.)	503
	m, stark interstitielle pe- e Endometritis mit exsu- dometritis (Orig., mikr.)	504
298.	1. Normale Stromazelle, 2. Zelle bei Dysmenorrhoea membranacea in der tiefsten Schicht, 3. Umwandlung der Stromazelle in deciduaähnliche Elemente (Orig., mikr.)	504
299.	Deciduale Veränderung der Stromazellen (bei dysmenorrhoischer Membran (Orig., mikr.)	505
300.	Vermehrung der Drüsenepithelien, zur Vergrößerung der Basis, ev. zu stärkeren Krümmungen führend (Orig., mikr.)	505
301.	Die Zellvermehrung, zur Verlängerung und Erweiterung der normalen Drüsen sowie zur Schlängelung führend (Orig., mikr.)	506
302.	Anscheinend geringerer Drüsenabstand infolge Erweiterung und Vergrößerung der Uterindrüse durch Zellvermehrung (Orig., mikr.)	506
303.	Schlängelung der Drüsen durch Vermehrung der Drüsenepithelien (Orig., mikr.)	507
304.	Sägeform der Drüsen durch Vermehrung der Drüsenepithelien (Orig., mikr.)	507
305.	Hyperplasie durch Vermehrung der Drüsenepithelien (Orig., mikr.)	508
306.	Endometritis glandularis hyperplastica (Orig., mikr.)	508
307.	Kombination der glandulären Endometritis mit der interstitiellen (Orig., mikr.)	509
308.	a) Endometritis glandularis interstitialis ectatica (chronica); b) Endometritis interstitialis glandularis ectatica (Orig., mikr.)	510
309.	Endometritis ectatica chronica (Orig., mikr.)	511
310.	Scheinbare Mehrschichtung (Zweischichtung) des Epithels, durch gegenseitiges Anpassen der Elemente bei starker Vermehrung entstanden (Orig., mikr.)	512
311.	Schiefschnitt (Flachschnitt) durch den Fundus einer Uterindrüse (Orig., mikr.)	517
312.	Drüse mit papillärem Vorsprung (Orig., mikr.)	518
313.	Endometritis tuberculosa (Orig., mikr.)	519
314.	Erosio follicularis (Nabothseier) (Orig., mikr.)	520
315.	Erosio papillaris (Orig., mikr.)	521
316.	Uterus rudimentaris bipartitus (Orig.)	526

Figur		Seite
317.	Pseudohermaphroditismus masculinus externus (Orig.)	527
318.	Uterus bicornis infrasimplex (Orig.)	530
319.	Uterus bicornis und vagina septa mit Verschluß der rechten Scheide; Haematocolpos und Haematometra (Orig.)	533
320.	Caspersches Endoskop für die weibliche Harnröhre	536
321.	Cystoskopische Bilder bei Blasenkatarrh	545
322.	Cystoskopisches Bild von Cystitis trigoni	547
323.	Tuberkelknötchen der Blasenschleimhaut	547
324.	Cystoskopisches Bild einer im Trigonum sitzenden Läsionsfistel	552
325.	Cystoskopisches Bild bei Blasenpapillom	559
326.	Cystoskopisches Bild eines Blasenkarzinoms	559
327.	Cystoskopisches Bild eines Phosphatsteines	561
328.	Uratstein in der Blase	561
329.	Oxalatsteine in der Blase	561
330.	Radiogramm von zwei in sagittaler Richtung aneinanderliegenden Blasensteinen, deren einer eine Haarnadel als Kern enthält (Orig.)	562
331.	Urinsegregator nach Luys	566
332.	Horizontalschnitt durch die Bauchhöhle in der Nierengegend (Orig.)	570
333.	Horizontalschnitt durch einen Nierentumor in situ (Orig.)	571
334.	Rechtsseitiger Nierentumor (Orig.)	572
335.	Rechtsseitiger Nierentumor (Orig.)	575
336.	Rechtsseitige Wanderniere bei linker Seitenlage (Orig.)	576

Allgemeine Diagnostik.

Die gynäkologische Untersuchung hat den Zweck, den Zustand festzustellen, in welchem sich die weiblichen Genitalien und die angrenzenden Organe befinden.

Wir besitzen dafür folgende Methoden:

Die äußere Untersuchung;
die innere Untersuchung;
die kombinierte Untersuchung;
die Rektaluntersuchung.

Als Hilfsmethoden schließen sich an:

Die Anwendung der Scheidenspecula;
die Sondierung des Uterus;
die Dilatation und Austastung der Uterushöhle;
die anatomische Diagnose;
die Cystoskopie;
die bakteriologische Diagnose;
die Radiographie.

Die äußere Untersuchung.

Die äußere Untersuchung des Leibes dient dazu, Veränderungen an den Genitalien und ihrer Nachbarschaft festzustellen, welche sich oberhalb des Beckeneingangs entwickeln; sie findet ihre Anwendung bei großen Tumoren des Uterus und der Ovarien, bei vorgeschrittener intrauteriner und extrauteriner Gravidität, bei Ascites, bei Erkrankung der Nieren, Milz und Leber, bei den sog. Pseudotumoren, welche durch Fettleibigkeit und Meteorismus erzeugt werden, und schließlich zur Feststellung eines schmerzhaften Bezirks im Bereich der Bauchhöhle.

Der Arzt soll stets mit der äußeren Untersuchung beginnen; anderenfalls läuft er Gefahr Veränderungen im oberen Teil der Bauchhöhle, z. B. hochliegende Ovarialtumoren, zu übersehen.

Die äußere Untersuchung verlangt eine geeignete Lagerung der Kranken, am besten auf einem Untersuchungssofa mit etwas erhöhtem Oberkörper und leicht angezogenen Beinen; der Leib muß meistens entblößt werden.

Inspektion. Die Inspektion des Leibes kommt in Anwendung für die Feststellung gewisser charakteristischer Formveränderungen, z. B. des flachen, breiten Leibes bei freibeweglichem Ascites, des rund oder spitz vorgewölbten Leibes bei Tumoren, Gravidität, abgekapseltem Ascites; ferner für die Betrachtung der Haut (Striae, Pigmentierung, Gefäßerweiterungen) und des Nabels.

Die Inspektion der äußeren Genitalien bezweckt die Feststellung der Veränderungen an den Pubes, am Damm, an dem unteren Teil der Scheidenschleimhaut. Die Besichtigung der Geschlechtsteile verletzt das Schamgefühl der Frau am meisten und soll deshalb nur dann vorgenommen werden, wenn es sich um Erkrankungen an denselben handelt oder wenn man für die Diagnose von Erkrankungen der inneren Genitalien wichtige Befunde erwartet. Wenn angängig, beginne man die gynäkologische Untersuchung nicht mit der Betrachtung der äußeren Genitalien, sondern schließe sie damit ab. Ein Blick auf die Wäsche der Frau wird über Menge und Art des Ausflusses und Blutes Aufschluß geben.

Palpation. Die Palpation ist der wichtigste Teil der äußeren Untersuchung. Zum Zweck derselben legt man die beiden Hände flach auf das Abdomen und sucht durch gleichmäßigen Druck, vorwiegend unter Benutzung der Fingerspitzen, den Inhalt des Bauches festzustellen. Die Hand muß mit leichtem Druck fühlen; sie muß außerdem warm und trocken sein. Das Prinzip der Palpation ist der Nachweis von Konsistenzunterschieden zwischen mehr oder weniger harten Tumoren und den umgebenden Därmen. Je größer derselbe ist, z. B. bei einem harten Myom, um so leichter fühlt man es und kann seine Grenzen bestimmen, je geringer, z. B. bei einem graviden Uterus, um so schwieriger ist es. Durch die Palpation der Tumoren erkennt man ihre Gestalt, ihre Beweglichkeit, ihren Inhalt. Wenn es sich darum handelt, einen schmerzhaften Bezirk im Abdomen festzustellen, so muß man besonders sanft drücken, um sich nicht durch selbsterzeugten Druckschmerz täuschen zu lassen; mit den Fingerspitzen muß der schmerzhafte Bezirk scharf umgrenzt werden. Die für eine sichere Abtastung notwendige Erschlaffung der Bauchdecken erreicht man am besten durch eine mäßige Erhöhung des Oberkörpers und Aufstellen beider Beine; stärkere Füllung der Därme muß vorher durch Abführmittel beseitigt werden. Für die Untersuchung der seitlich im Abdomen gelegenen Tumoren ist es zweckmäßig, die Kranke auf die entgegengesetzte Seite zu lagern; dabei sinken die Därme nach unten und ermöglichen ein direktes Palpieren der Geschwulst.

Perkussion. Die Perkussion ist eine Hilfsmethode der Palpation und kommt in Anwendung, wenn die Bauchdecken so dick oder gespannt sind, daß man sie nicht eindrücken, oder die Tumoren so schlaff sind, daß man ihre Grenzen nicht fühlen kann; unentbehrlich ist sie für den Nachweis frei beweglicher Flüssigkeit im Abdomen (Ascites, Blut, Eiter). Das Prinzip der Perkussion

ist die Abgrenzung des tympanitischen Magen- und Darmschalls gegen den leeren Schall der Tumoren oder Flüssigkeitsansammlungen. Alle Geschwülste, welche den Bauchdecken anliegen, feste sowohl wie zystische, geben gedämpften Schall, und nur ausnahmsweise entsteht tympanitischer Ton, wenn sich in ihnen Fäulnisgase entwickeln, z. B. in extrauterinen Fruchtsäcken, Hydronephrose, Ovarialtumoren. Ein gedämpft tympanitischer Schall wird beobachtet bei Tumoren mit adhärenten Därmen, bei kleineren Flüssigkeitsansammlungen zwischen den Därmen und bei entzündlichen und karzinomatösen Tumoren, welche zwischen Darmschlingen gelegen sind.

Die Perkussion soll nach einem gewissen System vorgenommen werden. Man perkutiert am besten senkrecht auf die zu erwartende Grenze; dieselbe verläuft meistens konzentrisch um den Nabel herum, da die meisten größeren Tumoren mit ihrer rundlichen Gestalt sich median lagern und Ascites sich parallel zur Horizontalebene abgrenzt. Man beginnt mit der Perkussion an dem höchsten Punkt des Abdomens, weil man hier am ersten bei Tumoren den gedämpften und bei Ascites den hellen Schall erwarten kann, und perkutiert dann nach oben gegen den Schwertfortsatz, nach unten gegen die Symphyse, seitlich gegen die Nierengegend und ev. dazwischen noch in einzelnen Radien. Die Perkussion soll leise ausgeführt werden, da die Därme leicht mitklingen und die Perkussionsgrenze verschieben. Palpations- und Perkussionsgrenzen sollen bei Tumoren meistens miteinander stimmen.

Auskultation.

Die Auskultation findet in der Gynäkologie fast nur ihre Anwendung bei der Diagnose und Differentialdiagnose der Schwangerschaft zum Nachweis von Kindsbewegungen, fötalen Herztönen und Uteringeräusch. Alle anderen auskultatorischen Befunde, z. B. Darmgeräusche, Uterusgeräusche, Arterientöne haben für die gynäkologische Diagnose wenig oder keine Bedeutung. Man wendet am besten Stethoskope mit breitem Schalltrichter an, weil sich mit denselben schneller die Schallphänomene auffinden lassen.

Die innere Untersuchung.

Die innere Untersuchung geschieht mittelst der in die Scheide eingeführten Finger; durch dieselbe stellen wir die Veränderungen an der Vagina und Portio vaginalis fest. Gelegentlich gelingt es wohl, Tumoren, welche dem Scheidengewölbe aufliegen, sei es daß sie vom supravaginalen Teil der Cervix oder vom Parametrium ausgehen oder daß sie im Douglasschen Raum liegen, undeutlich zu palpieren; von der Nachgiebigkeit der Scheidenwand wird es abhängen, ob man die Eigenschaften und Grenzen dieser Tumoren so sicher bestimmen kann, wie es eine einwandsfreie Diagnose verlangt.

Die innere Untersuchung bildet heute nur noch einen Teil der kombinierten Untersuchung; d. h. man stellt den Vaginalbefund fest und legt dann sofort die äußere Hand auf das Abdomen, um alle oberhalb des Scheidengewölbes liegenden Organe bimanuell abzutasten. Bei

absoluter Unmöglichkeit der kombinierten Abtastung infolge Unnachgiebigkeit der Bauchdecken behält die innere Untersuchung für die gynäkologische Diagnostik als einzige Palpationsmethode ihren Wert, so z. B. in manchen Fällen von Retroflexio uteri.

Die kombinierte Untersuchung.

Unter kombinierter Untersuchung im eigentlichen Sinne verstehen wir die Abtastung der inneren Genitalien von der Scheide und von den Bauchdecken aus; im weiteren Sinne rechnen wir auch dazu die gleichzeitige Untersuchung vom Mastdarm und Bauchdecken und vom Mastdarm und Scheide aus.

Die kombinierte Untersuchung von der Scheide und von den Bauchdecken aus ist die eigentlich gynäkologische Untersuchung und bildet die Grundlage der gynäkologischen Diagnostik. Das Erlernen der kombinierten Untersuchung ist sehr schwer; der Anfänger steht vor ihr wie vor einem Geheimnis; beherrscht man sie aber, so kann man mittelst derselben unglaublich feine Palpationsdiagnosen stellen. Nur durch fleißiges Erlernen gewinnt man diese Fertigkeit und nur durch andauernde Übung erhält man sie. Gute Untersuchungskurse und häufiges Üben in der Praxis sind in gleicher Weise nötig.

Für eine erfolgreiche Ausführung der kombinierten Untersuchung sind folgende Punkte zu beachten:

Lagerung der Kranken.

Die **Lagerung der Kranken.** Die Lage bei einer gynäkologischen Untersuchung soll für die Kranke bequem und anständig sein und eine möglichst genaue Abtastung der Beckenorgane gestatten. Beiden Anforderungen kann man nicht immer in gleicher Weise gerecht werden; je mehr man auf die Dezenz Rücksicht nimmt, um so ungeeigneter wird die Lage für die Untersuchung. Die größte Schwierigkeit für die kombinierte Untersuchung liegt in der Spannung der Bauchdecken, und diese hängt von der Spannung der in denselben liegenden Muskulatur ab. Um die Bauchdecken möglichst zu entspannen, muß man die Ansatzpunkte der Muskulatur, d. h. den unteren Rand des Brustkorbs und den oberen Rand des Beckens, möglichst einander nähern. Von diesem Grundsatz ausgehend, muß man der Kranken eine Lage geben, bei welcher der Rumpf möglichst über die vordere Fläche gebogen wird; das erreicht man durch Erhebung des Oberkörpers und des Beckens (Steißrückenlage). Den Oberkörper erhebe man durch eine Rückenlehne oder durch untergeschobene Kissen und sorge dafür, daß der Kopf fest aufliege, weil jedes Anheben desselben Spannung der Bauchdecken erzeugt. Die Annäherung des oberen Beckenrandes erfolgt durch starke Flexion der Beine im Hüftgelenk; je mehr dieselben an den Leib gebracht werden, um so mehr wird das Becken gehoben, und um so schlaffer werden die Bauchdecken. Das starke Erheben der Beine gibt der Lage aber gerade das Indezente; deshalb kann man dieses Prinzip nur in der Narkose vollständig ausnutzen.

Nach diesen Grundsätzen muß das Untersuchungslager konstruiert werden. Untersucht man im Hause der Kranken, so ist man an das Bett oder die Chaiselongue gebunden. Man setzt sich auf die Kante des Lagers und untersucht die Kranke, während man den Oberkörper derselben bis ungefähr zu einem halben Rechten erhöht und die Beine an den Leib ziehen, die Unterschenkel ungefähr senkrecht aufstellen und die Oberschenkel stark abduzieren läßt. Die Lage ist bequem für den Arzt und für die Kranke und gestattet eine ausgiebige Abtastung der inneren Genitalorgane. Wesentlich genauer läßt sich auf dem Querbett untersuchen; man stellt dasselbe her, indem man

Fig. 1. Untersuchungsstuhl. (Orig.)

die Kranke bei mäßig erhöhtem Oberkörper mit dem Steiß auf die Bettkante legt und die Beine stark flektiert und abduziert von anderen Personen halten oder auf Stühle stützen läßt; der Untersucher sitzt zwischen den Beinen. Da diese Lage für die Kranke peinlich ist, so wendet man sie nur im Notfall, vor allem aber bei der Narkosenuntersuchung an. Untersucht man gynäkologische Kranke in seiner Sprechstunde, so soll man auch hier auf die Bequemlichkeit der Kranken und die Dezenz die größte Rücksicht nehmen. Das Untersuchungssofa entspricht zweifellos am besten diesen Anforderungen; man kann die äußere Untersuchung in denkbar bester Weise vornehmen, man kann durch Erheben des Oberkörpers und Anziehen der Beine meistens in genügender Weise kombiniert untersuchen, man kann die Inspektion der äußeren Genitalien vornehmen, man kann sondieren, Milchglasspecula einführen, massieren, ätzen usw. Die

Anwendung des Untersuchungssofas ist deshalb im allgemeinen als zweckentsprechend zu empfehlen; für alle Fälle hingegen genügt es nicht. Wenn die Beine oder gar das Becken stärker gehoben werden müssen zum Zweck der Entspannung der Bauchwand, wenn die Untersuchung auf dem Sofa kein sicheres Resultat ergibt oder wenn Simonsche Specula eingeführt werden müssen, so muß man die Kranke auf einen Untersuchungsstuhl legen. Die Lage auf dem Untersuchungsstuhl entspricht der Lage auf dem Querbett und ermöglicht zweifellos eine genauere Abtastung der inneren Genitalien; nur die Rücksichtnahme auf die Dezenz steht der allgemeinen Anwendung desselben im Wege. Am besten ist für praktische Zwecke der Veit-Schröder sche Untersuchungsstuhl, welchem man durch Drapierung mit Plüsch und Decken ein weniger abschreckendes Aussehen geben kann. Da derselbe keine Horizontallage der Kranken ermöglicht, muß neben ihm das Sofa seine Anwendung finden. Praktischer ist deshalb für ein enges Sprechzimmer ein Stuhl, welcher durch Senken der Rückenlehne und Erheben von Beinplatten leicht den Übergang in Horizontallage gestattet (Fig. 1). Zu vermeiden sind alle Untersuchungsstühle, welche die Kranken plötzlich durch Kurbeln, Verstellungen usw. in die passende Situation bringen; sie erschrecken dieselben und nehmen ihnen die Ruhe.

Für besondere Zwecke muß man andere Untersuchungslagen anwenden:

Untersuchung am hängenden Körper.

Die Untersuchung am hängenden Körper (W. A. Freund) erleichtert dadurch ein genaueres Abtasten der inneren Genitalien, daß bei der starken Erhebung des Beckens Därme, Ascites, bewegliche Tumoren gegen das Zwerchfell sinken und die Genitalorgane von der die Palpation störenden Nachbarschaft befreien. Man stellt die Lage dadurch her, daß man die Kranke in der bekannten Weise an einem Operationstisch aufhängt oder daß man bei auf dem Boden oder auf einem niedrigen Sofa aufliegenden Kopf und Schultern das Becken stark an den Oberschenkeln von zwei assistierenden Personen halten läßt und sich zwischen die Beine stellt.

Untersuchung im Stehen.

Die Untersuchung im Stehen wird nur in Anwendung gezogen bei der Diagnose der Prolapse, weil man sich dabei am besten ein Urteil darüber bilden kann, wie weit Vagina und Uterus durch das Stehen, also bei der täglichen Beschäftigung der Kranken, nach unten verlagert werden; auch die Form und der Grad eines Hängebauches lassen sich am besten an der stehenden Frau beurteilen. Freund jun. empfiehlt sie außerdem für die bimanuelle Betastung der seitlichen und hinteren Beckenwand. Bei der Untersuchung im Stehen sitzt der Untersucher auf einem Stuhl oder läßt sich auf ein Knie nieder und führt den Finger unter den Kleidern in die Vagina; diese Situation hat für die Kranke etwas Peinliches; man beschränkt deshalb diese Untersuchung möglichst. Eine kombinierte Untersuchung bei stehender Frau ist unmöglich.

Simssche Seitenlage.

Die Simssche Seitenlage ist für die kombinierte Untersuchung unbrauchbar; hingegen gestattet sie im Speculum zuweilen einen besseren Überblick über die vordere Vaginalwand und Port. vaginalis.

Die Knieellenbogenlage ist für reine Untersuchungszwecke unbrauchbar und obsolet, nebenbei ist sie eine der indezentesten Positionen für die Kranken. Wer Kellys Blasenuntersuchungsmethoden anwendet, wird sich ihrer bedienen müssen. Knieellenbogenlage.

Profanter empfiehlt bei schwierig zu untersuchenden Fällen die kombinierte Untersuchung der Kranken im warmen Bade; er hebt hervor, daß durch das Eindringen von Wasser die Scheidenwände entfaltet werden und daß der intraabdominale Druck und die Spannung der Bauchdecken nachlassen und zum Teil sogar aufgehoben werden. Die Kranke soll zu diesem Zweck in eine mit warmem Wasser gefüllte Badewanne, mit einem Kissen unter dem Kreuz, gelegt werden.

Vorbereitung des Leibes. Für die kombinierte Untersuchung muß unter allen Umständen das Korsett entfernt und alle einschnürenden Bänder gelöst werden, so daß der Bauch frei von Druck ist; das eng anliegende Korsett treibt die unterhalb desselben gelegenen Bauchdecken derartig hervor, daß ein Eindrücken unmöglich wird. Bei der ersten Untersuchung, wo es sich um eine genaue Diagnose handelt, darf man den Frauen diese zeitraubende Arbeit nicht ersparen, bei den wiederholten Untersuchungen kann man wohl darauf verzichten. Der Leib muß weiterhin so leer als möglich sein. Eine Untersuchung in den ersten Stunden nach der Hauptmahlzeit wird durch die Füllung des Magendarmkanals beeinträchtigt und ist für die Kranke unangenehm; lieber verzichte man auf dieselbe und bestelle die Kranke für den nächsten Tag wieder; am besten ist eine Untersuchung in den Morgenstunden. Die Därme dürfen nicht aufgetrieben und nicht mit Kot gefüllt sein, namentlich in den unteren Abschnitten. Die Anfüllung des Mastdarms macht eine genaue Untersuchung fast unmöglich und verlangt die Darreichung eines Klystiers oder die Verschiebung der Untersuchung auf den nächsten Tag. Die Blase lasse man nicht grundsätzlich vor der ersten Untersuchung entleeren, weil bei der Mehrzahl der Kranken die Untersuchung der Urethra, der Blase und des Urins notwendig wird. Vorbereitung des Leibes.

Desinfektion der Hand. Die bei der inneren Untersuchung von den eingeführten Fingern berührte Wand der Scheide und Port. vaginalis ist von einem dicken Plattenepithel überzogen, welches ohne Verletzung eine Infektion nicht möglich erscheinen läßt; Cervix und Uterus sind von einschichtigem Zylinderepithel bekleidet, welches schon sehr viel leichter bei Untersuchungen abgestreift werden kann, so daß die resorbierende Wand freiliegt. Wenn im Uterus Blut und Sekretansammlungen bestehen, so ist durch Mazeration und Abstoßung des Epithels ebenfalls Gelegenheit zur Resorption gegeben. Desinfektion der Hand.

Auch wenn bei der Untersuchung der Finger nicht mit selbstgeschaffenen oder schon bestehenden Wunden in Berührung kommt, so kann er doch Mikroorganismen in die Sekrete der Genitalien übertragen, welche dann die Schleimhäute oder etwa zuvor bestehende Wunden infizieren; das gilt vor allem von den Gonokokken. Es wäre deshalb unter allen Umständen am besten, wenn die Finger bei jeder Untersuchung in möglichst keimfreiem Zustand eingeführt würden; diese Forderung geht aber über die Leistungsfähigkeit eines stark

beschäftigten Arztes hinaus. Unbedingt ist eine peinlichste Desinfektion zu verlangen bei Frauen mit frischen Wunden in den Genitalien (z. B. bei Aborten), bei Austastungen des Uterus, bei leicht verletzlichen, namentlich später zu operierenden, Neubildungen (z. B. Karzinomen, submukösen Myomen, Polypen), bei Gravidae. Für die gewöhnliche Untersuchung genügt eine sorgfältige Reinigung der Hand mit Bürste, Seife und Wasser. Die verschärfte Desinfektion besteht in einer Reinigung der Hand mit Bürste, Seife und Wasser (5 Min.), Alkohol (1 Min.) und Sublimat (3 Min.). Schneller und sicherer kommt man zum Ziel, wenn man die untersuchende Hand mit einem sterilen Gummihandschuh bekleidet.

Ebenso wichtig ist es für den Untersucher, die Berührung seiner Finger mit den infizierenden Sekreten der Kranken zu vermeiden, namentlich wenn andere Untersuchungen schnell aufeinander folgen. Übertragungen können zustande kommen bei jauchendem Karzinom und Myom, bei Gonorrhoe, bei eitrigen Katarrhen. Am einfachsten vermeidet man dies durch ausgiebige Benutzung von Gummihandschuhen.

Bei trocknen und engen Genitalien müssen die Finger mit einer keimfreien Salbe befettet werden; am besten eignen sich dazu die Byrolintuben. Der Arzt, welcher im Hause der Kranken untersucht, führt am besten zwei Bürsten in einer Büchse, Sublimatpastillen und eine Tube mit Byrolin mit sich.

Hand? **Mit welcher Hand** man innerlich untersucht, ist im ganzen gleichgültig; trotzdem benutzen fast alle Frauenärzte die linke Hand. Der Grund dürfte wohl darin liegen, daß die linke Hand als die zartere und feinere mehr für das Fühlen, die rechte Hand als die kräftigere mehr für das Drücken von außen geeignet ist; beide Hände sind in dieser Weise besser nach ihrer Individualität benutzt. Im Hause der Kranken wird der Arzt seine Hand entsprechend der Stellung des Untersuchungslagers wählen müssen, wofern sich dasselbe nicht der bevorzugten Hand entsprechend stellen läßt. Für die Palpation der Adnexe ist die gleichnamige Hand am geeignetsten, weil sie sich am besten nach der betreffenden Seite des Beckens herüberkrümmen läßt; dennoch halte ich es für richtiger, auch die rechte Beckenseite mit der linken Hand zu untersuchen, weil es den Wechsel der Hand erspart; namentlich wenn man sich auf die linke Seite der Kranken stellt, gelingt dies recht vollkommen. Mag man auch eine Hand für die Untersuchung bevorzugen, so muß die andere doch derart geübt sein, daß sie vertreten kann. Ambidexterität ist entschieden anzustreben.

er zwei ger? **Ein oder zwei Finger?** Die Untersuchung mit dem Zeigefinger allein ist für die Kranke zweifellos angenehmer, weil sie den Introitus weniger dehnt. Zwei Finger geben aber ein wesentlich ausgiebigeres Untersuchungsresultat als ein Finger. Durch den Zuwachs an Länge um den überstehenden Teil des dritten Fingers kann man viel höher hinaufreichen, und die palpierende Fläche der Finger wird vergrößert. Man kann ferner durch Spreizen der beiden Finger gleichzeitig an zwei verschiedenen Stellen untersuchen, man kann körperliche

Dimensionen schätzen, vergleichen, Fluktuation prüfen. Durch alle diese Vorteile wird die Palpationsdiagnose, welche man mit zwei Fingern stellt, eine viel sicherere. Ich habe eine große Zahl diagnostischer Irrtümer durch die Benutzung nur eines Fingers entstehen sehen. Die Untersuchung mit zwei Fingern kann auch bei Nulliparen so schonend gemacht werden, daß sie dieselbe nicht fühlen; nur bei intaktem Hymen, bei engem und schmerzhaftem Introitus benutze ich einen Finger.

Unnachgiebigkeit der Bauchdecken.

Die **Unnachgiebigkeit der Bauchdecken** ist ein Hindernis für die Palpation, dessen Überwindung Geschick und Ruhe von seiten der Kranken und eine große Geduld von seiten des Arztes verlangt. In selteneren Fällen ist starke Fettansammlung oder Ödem, Kontraktion der Muskulatur oder starke Spannung der Bauchdecken bei großen Tumoren und bei Ascites schuld daran. Viel häufiger liegt die Schwierigkeit in dem Unvermögen der Kranken, die Bauchdecken erschlaffen zu lassen. Die Kranken sind nicht imstande, die Bauchdecken zu entspannen, weil Angst und Aufregung, Scheu, Furcht vor Schmerz ihnen die hierzu nötige Ruhe nimmt. Die psychische Beruhigung der Kranken beseitigt am besten dieses Hindernis; je ruhiger, milder und besänftigender der Arzt ist, um so ruhiger wird die Kranke; jeder Tadel macht es nur noch schlechter, jeder Zuspruch, jedes Lob beruhigt. Viele Kranke verstehen es gar nicht, die Bauchdecken zu entspannen; in der Absicht, die Bauchdecken lose zu lassen, spannen sie dieselben immer mehr. Man kommt am besten zum Ziel, wenn man die Kranken nach Zählen gleichmäßig bei weit offenem Munde respirieren läßt oder wenn man die Aufmerksamkeit durch ein Gespräch ablenkt. Eine lokale Beruhigung der Muskulatur kann man wohl durch Auflegen der Hand oder durch streichende Bewegungen erzielen, oder man sucht durch massierende Bewegungen allmählich in die Tiefe zu dringen. Leichter überwindet man die Spannung, wenn man mit jeder Exspiration die äußere Hand etwas tiefer eindrückt und bei der nächsten Inspiration festhält, was man erreicht hat. Auf diese Weise kommt man allmählich an den Uterus. Trotz aller Bemühungen wird es häufig genug vorkommen, daß die erste Untersuchung ohne Resultat bleibt; die zweite oder dritte Untersuchung führt schon eher zum Ziel, und Kranke, welche erst Vertrauen zum Arzt und seiner Untersuchung gefaßt haben, bereiten meist keine Schwierigkeit mehr. Es ist durchaus nicht richtig, die erste Untersuchung so weit auszudehnen, bis man unter allen Umständen zur richtigen Diagnose gelangt ist; ich halte es für viel zweckmäßiger, die Kranken nicht durch eine übermäßig lange und schmerzhafte Untersuchung abzuschrecken. Natürlich soll man durch die erste Untersuchung ungefähr einen Überblick über die Sachlage gewinnen und vor allem maligne Erkrankungen sofort erkennen; davon abgesehen halte ich es für richtiger, nach 1 bis 2 Tagen, nachdem außerdem der Leib der Kranken vorbereitet ist, die Untersuchung zu wiederholen; dann wird man viel leichter zu einer Diagnose und oft zu einer ganz anderen kommen; namentlich in komplizierteren Fällen ist dieses Verfahren zu empfehlen.

ersuchung Narkose.

Die **Untersuchung in Chloroformnarkose** ist ein ausgezeichnetes Hilfsmittel für die gynäkologische Untersuchung. Die vollständige Entspannung der Bauchdecken und der stärkere Druck, welchen man ausüben kann, gestatten eine sehr ausgiebige Abtastung der inneren Genitalien. Man soll mit der Chloroformnarkose, welche bei Frauen leicht einzuleiten und meist gefahrlos ist, nicht allzu sparsam sein; namentlich die Diagnose der komplizierteren Unterleibstumoren erhält durch sie öfters erst die wünschenswerte Sicherheit. Für die Indikationsstellung zu Operationen soll zunächst jeder Zweifel in der Diagnose durch Narkosenuntersuchung gelöst werden; wer anders handelt, wird sich auf manche unliebsame Überraschung bei der Operation gefaßt machen müssen. Große Vorteile kann die Narkosenuntersuchung gewähren für die Diagnose des Sitzes und der Art der Fixationen des retroflektierten Uterus, namentlich wenn man Massagebehandlung derselben vornehmen will. Die Feststellung der Ausbreitung des Karzinoms in der Umgebung des Uterus ist oftmals ohne Narkose nicht möglich. Man soll aber auch nicht zu freigebig sein mit der Chloroformnarkose, sondern das zu erwartende Resultat muß den Gefahren und Unannehmlichkeiten, welche eine jede Narkose mit sich bringt, entsprechen. Eine Gefahr der Chloroformnarkose bei einem weniger geübten Untersucher liegt in dem übermäßigen Druck der Hände, welchen man bei den widerstandslos daliegenden Kranken auszuüben leicht versucht ist; auf diese Weise entstehen häufig Verschlimmerungen von Entzündungen, Rupturen von Pyosalpingen und extrauterinen Fruchtsäcken. Abwarten, Beobachten und Wiederholung der Untersuchung unter günstigeren Umständen macht die Chloroformuntersuchung oft überflüssig.

hnik der binierten rsuchung.

Technik der kombinierten Untersuchung. Die Kranke wird in der oben beschriebenen Weise gelagert, wobei man dafür zu sorgen hat, daß sie keine Muskelgruppe anspannt und sich nirgends festhält: am besten läßt man sie beide Hände auf den Magen legen; die Kleider werden nicht emporgeschlagen. Der Arzt setzt sich an die (linke) Seite der Kranken und führt seine (linke) Hand unter den Kleidern in die Genitalien ein. Liegt die Kranke auf dem Untersuchungsstuhl, so stellt er sich zwischen die Beine der Kranken, setzt seinen Fuß auf den Holztritt und läßt den Ellenbogen der untersuchenden Hand auf dem Oberschenkel ausruhen (Fig. 2). Man führt dann den linken Zeigefinger ebenfalls unter den Kleidern in die Vulva, indem man mit dem Daumen den Introitus frei macht, drückt ihn auf den Damm und schiebt den gekrümmten Mittelfinger langsam unter Vermeidung des stets empfindlichen Harnröhrenwulstes in die Vagina ein, dreht dann die Hand, so daß die Volarfläche der Finger an der vorderen Vaginalwand liegt; den vierten und fünften Finger schlägt man in die Hand ein oder schiebt sie unter das etwas angehobene Gesäß. Bei aseptischen Untersuchungen (s. oben) müssen die Genitalien, wie bei einer Gebärenden, für die Einführung der Finger freigelegt werden. Während man den inneren Befund erhebt, legt man langsam die rechte Hand, welche warm und trocken sein muß, auf den Unterleib. Die kombinierte

Untersuchung besteht nun darin, daß man die Genitalorgane zwischen die äußere und innere Hand bringt; dabei dürfen sie von innen nur soweit gehoben werden, daß sie die von oben eindrängende Hand erreichen kann. Die innere Hand hebt die vordere Scheidenwand leicht nach oben, während die äußere Hand, mit den Fingerspitzen gegen den Nabel gerichtet, die Bauch-

Fig. 2. Stellung des Arztes am Untersuchungsstuhl. (Orig.)

decken langsam eindrückt und die Därme beiseite drängt, bis sie die Genitalien oder die inneren Finger fühlt (Fig. 3).

Die Genitalien müssen in einer bestimmten Reihenfolge untersucht werden:

Die Inspektion der äußeren Genitalien lasse man aus früher angeführten Gründen bis zuletzt, wofern es sich nicht um eine Erkrankung derselben handelt.

Die in die Vagina eingeführten Finger müssen sich zunächst über den Befund der Vagina selbst unterrichten. Weite des Lumens, Straffheit der Wand, Glätte und Auflockerung der Schleimhaut, Richtung des Kanals sind zu beachten.

Dann werden die Finger weiter an die Portio vaginalis vorgeschoben. Zu untersuchen sind: Stellung der Port. vaginalis in bezug auf Höhen- und Seitenabweichung, Gestalt und Form derselben, Beschaffenheit des Os externum, Konsistenz des Gewebes und Auflockerung der Schleimhaut, Beweglichkeit nach allen Richtungen.

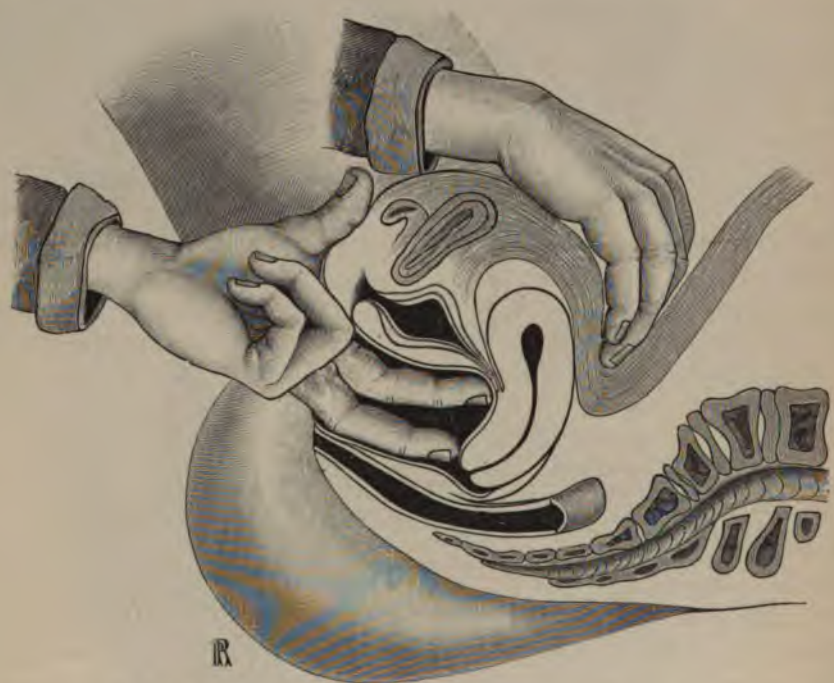

Fig. 3. Handstellung bei der kombinierten Untersuchung des Uterus. $^1/_3$. (Orig.)

Hieran schließt sich das Betasten des Scheidengewölbes, ob dasselbe seine normale Wölbung hat oder durch Tumoren von oben her abgeflacht oder vorgewölbt ist.

Während die inneren Finger diesen Befund erheben, legt man die äußere Hand auf das Abdomen und beginnt die kombinierte Untersuchung. Dieselbe richtet sich zunächst auf den Uterus, dann auf die linken Adnexe (Ovarium, Tube, Parametrium) und schließlich auf die rechten. (Genaueres s. pag. 69, 72, 73, 75.)

Die Untersuchung der äußeren Genitalien richtet sich vor allem auf Gestalt und Form der großen und kleinen Schamlippen, auf die Weite der Vulva

und auf die Beschaffenheit des Dammes, auf Entzündungen, Effloreszenzen, Ulzerationen und Neubildungen der äußeren Haut. Sodann lege man durch Auseinanderziehen der Schamlippen das Vestibulum und den Introitus vaginae frei und betrachte das Orificium urethrae externum, Klitoris, Hymen, Bartholinische Drüsen, Schleimhaut des Vestibulum und der Scheide, Sekrete und Blut, welche die äußeren Genitalien bedecken.

Die kombinierte Untersuchung soll möglichst schmerzlos ausgeführt werden. Zu dem Zweck muß beim Einführen der Finger darauf geachtet werden, daß nicht Haare hineingezogen und daß die vordere Kommissur und der Harnröhrenwulst, welche stets empfindlich sind, nicht unsanft berührt werden; längere Berührung des Introitus vaginae und besonders der Klitoris sind zu vermeiden, weil sie oft sexuell erregen. Alle Bewegungen der inneren Finger müssen langsam und sanft ausgeführt werden; die äußere Hand muß unter langsamem Druck die Bauchdecken einstülpen; übermäßiger und jäher Druck sind schmerzhaft und erregen sofort störende Kontraktionen der Bauchmuskeln. Ganz besondere Sorgfalt muß man bei der Palpation entzündeter Organe anwenden; unsanfte Berührung dieser oft äußerst schmerzhaften Teile macht die Kranke aufsässig und kann die Entzündung steigern. Wenn die Kranke einmal lebhaften Schmerz bei der Untersuchung empfunden hat, so ist ihre Ruhe für diesmal dahin. Geduld und Sanftmut des Untersuchers belohnen sich sehr; die Kranken wissen diese Eigenschaft sehr wohl zu beurteilen und zu schätzen. Die Untersuchung soll trotz alledem möglichst kurz sein; beides zu vereinigen verlangt aber größte Übung und Erfahrung; der weniger Geübte soll lieber, wenn die Geduld der Kranken erschöpft ist, die Untersuchung abbrechen und unter günstigeren Umständen wiederholen.

Die Rektaluntersuchung.

Die **Untersuchung vom Mastdarm** aus muß vorgenommen werden, wenn der Introitus vaginae verschlossen, durch ein Hymen stark verengt oder infolge von Katarrh und Vaginismus so schmerzhaft ist, daß man den Finger nicht einführen kann. Ferner gibt die Palpation durch die weiche, nachgiebige Rektalwand dann ein viel sichereres Resultat, wenn die Vaginalwand straff, rigid und ungenügend einstülpbar ist. Eine ganz besondere Bedeutung beansprucht die Untersuchung vom Mastdarm aus in allen Fällen, wo es sich um Erkrankungen im hinteren Abschnitt des Parametrium, der Douglasschen Falten, des Douglasschen Raums und des Septum recto-vaginale handelt; bei der Diagnose karzinomatöser und entzündlicher Verdickungen im Parametrium, bei Exsudaten, Blutergüssen und Tumoren im Douglasschen Raum, bei Veränderungen auf der hinteren Uteruswand ist die Rektaluntersuchung dringend zu empfehlen. Die Untersuchung mit einem Finger genügt, wenn es sich um Erkrankungen in der Umgebung des unteren Mastdarmabschnittes handelt, während bei Tumoren in der Höhe der Cervix und darüber oft zwei

Rektaluntersuchung.

Finger in den Mastdarm eingeführt werden müssen; das ist aber nur in Narkose möglich. Die Einführung der ganzen Hand in den Mastdarm, wie es Simon vorgeschlagen hat, ist als unnötig und gefährlich wieder aufgegeben worden. Mit der Rektaluntersuchung verbindet man am besten immer die Einführung des Daumens in die Scheide; auf diese Weise gewinnt man eine Kontrolle über alle vom Rektum aus fühlbaren Tumoren (z. B. Port. vaginalis) und damit ein besseres Urteil über die Topographie; gleichzeitig kann man auf diese Weise kombiniert die hinteren Abschnitte des Parametrium und das Septum recto-vaginale untersuchen (Fig. 4).

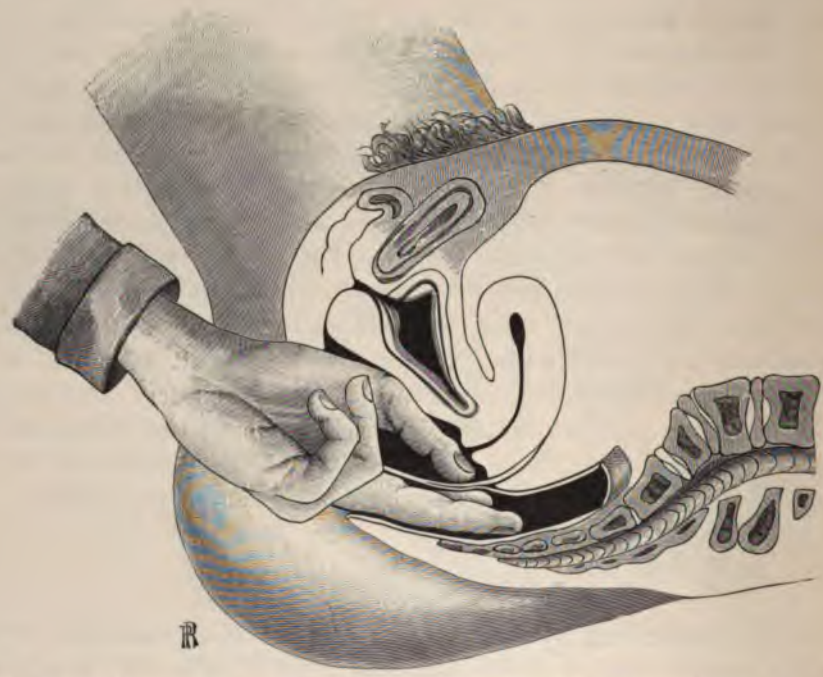

Fig. 4. Handstellung bei kombinierter Recto-vaginal-Untersuchung. $^1/_3$. (Orig.)

Die Vornahme dieser kombinierten Recto-vaginal-Untersuchung verlangt ein leeres Rektum; man führt einen oder wenn nötig die beiden Finger vorsichtig, um nicht Fissuren zu machen, in dasselbe ein, entfaltet die beiden aufeinander liegenden Mastdarmwandungen, schiebt die Finger durch die Kohlrauschsche Falte hindurch und befindet sich jetzt in der Höhe der Cervix und des Beckenbindegewebes. Gelingt es nicht mit dem Finger den Eingang zum oberen Teil des Rektum zu finden, so füllt man den Mastdarm mäßig mit Wasser an (Sellheim). Eine Desinfektion der Hand für die Rektaluntersuchung ist nicht nötig; um seine Finger vor Verunreinigungen zu schützen, bediene man sich stets eines Gummifingers. Man hüte sich mit den Fingern aus der Vagina direkt ins Rektum einzugehen, weil man

Mikroorganismen spez. Gonokokken auf diese Weise übertragen kann; Desinfektion oder Handschuh sind in diesem Fall notwendig.

Die **Untersuchung der Genitalien von der Blase aus** ist äußerst selten notwendig. Nur wenn es sich darum handelt, die Lage der Blase zu unmittelbar ihr anliegenden Tumoren und Exsudaten im Parametrium anterius oder Cavum praeperitoneale festzustellen, vor allem bei in Aussicht genommenen operativen Eingriffen, ist es notwendig, in dieselbe einzugehen. Man versuche zunächst das gewünschte Resultat mit einem männlichen Katheter zu erreichen; bleibt dasselbe unsicher, so muß man den Finger einführen. Um dies zu ermöglichen, muß man die Harnröhre dilatieren. Untersuchung der Genitalien von der Blase aus.

Man benutzt für die Harnröhrendilatation die Simonschen Harnröhrenspecula oder die Hegarschen Dilatatorien von der Dicke eines Katheters bis zu der eines Fingers. Dieselben werden durch Auskochen sterilisiert und in aufeinander folgenden Nummern langsam und schonend eingeführt; der letzten Nummer läßt man sofort den Finger folgen. Leistet das Orificium urethrae ext. Widerstand, so spaltet man es bilateral ca. $^1/_2$ cm weit. Nach beendeter Untersuchung spült man die Blase und die Urethra mit 3 %-iger Borsäurelösung aus und näht die Schnitt- oder Rißwunden an der Harnröhrenmündung. Die Austastung muß mit sorgfältig desinfiziertem Finger vorgenommen werden, weil bei der Dilatation stets kleine Einrisse entstehen. Technik der Harnröhrendilatation.

Die Untersuchung der Blase mit dem Cystoskop vermag in sehr vollkommener Weise die Verlagerungen und Veränderungen der Blasenwand durch anliegende Tumoren festzustellen und hat dadurch die Austastung der Blase auch für diese Zwecke fast vollständig unnötig gemacht.

Die Anwendung der Specula.

Die Specula dienen dazu, durch Auseinanderhalten der Vaginalwände eine Besichtigung der Vagina, der Port. vaginalis und des unteren Abschnittes des Cervicalkanals zu ermöglichen. Man wendet sie an, wenn es sich um die Erkennung von Veränderungen handelt, welche sich an der Oberfläche dieser Teile abspielen, z. B. Verfärbung der Schleimhaut in der Gravidität, Katarrhe, oberflächliche Ulzerationen an der Port. vaginalis, Erosionen, beginnende Karzinome; die Anwendung der Specula ist deshalb nicht bei jeder gynäkologischen Untersuchung notwendig, sondern nur, wenn es sich um solche durch Palpation nicht sicher erkennbare Schleimhautveränderungen handelt.

Der Arzt gebraucht zwei Arten von Specula:

1. Das Milchglasspeculum von Carl Mayer. Dasselbe muß genau zylindrisch und nicht zu dick im Glas sein, damit man im weiten Lumen viel von der Vagina übersehen kann; es muß nicht zu lang und am oberen Ende Milchglasspeculum.

abgeschrägt sein, damit man die Port. vaginalis durch Drehen gut einstellen kann; vorn hat es einen umgebogenen Rand (Fig. 5). Man gebraucht gewöhnlich vier Nummern, deren Maße ca. 4, 3, 2,5, 1,5 cm im Lichten sind

Fig. 5. Milchglasspeculum von Carl Mayer. (Orig.)

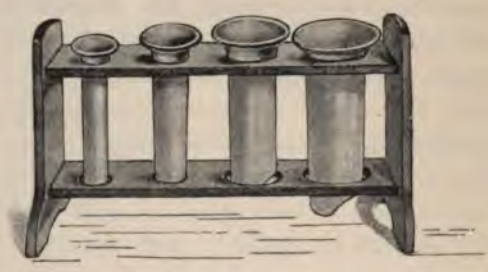

Fig. 6. Satz von vier verschieden großen Milchglasspecula. (Orig.)

(Fig. 6); am häufigsten gebraucht man No. 2 für Multiparae, No. 3 für Nulliparae. Beim Einführen verfährt man folgendermaßen: Den zweiten und dritten

Fig. 7. Einführen des Milchglasspeculum. (Orig.)

Finger der linken Hand legt man an die Innenfläche der beiden großen Labien und spreizt sie auseinander, so daß der Introitus freiliegt. Sodann ergreift man das oben mit Vaselin oder Byrolin versehene Speculum derart mit der rechten Hand, daß die vordere Öffnung gegen die Hohlhand sieht und der Zeige-

die Oberfläche derselben und besonders das Os externum sehr sorgfältig mit einem in 1 ‰ Sublimat getauchten Wattebausch ab. Dann ergreift man die Sonde mit der rechten Hand und führt sie so weit in den Cervicalkanal ein, bis sie auf Widerstand stößt. Jetzt zieht man, unter Festhalten der Sonde in dieser Lage mit der einen Hand, das Röhrenspeculum mit der anderen Hand über die Sonde zurück und führt dann zwei Finger der freigewordenen (meist linken) Hand an das Os externum. Unter Senken des Griffs schiebt man jetzt langsam die Sonde weiter, bis sie nach dem Passieren des Os internum in die Uterushöhle hineingleitet. Dabei richtet sich der Uterus um 20—30° auf; eine gewisse Beweglichkeit desselben ist also notwendig, wenn die Sondierung gelingen soll. Sehr häufig fängt sich die Sonde in den Falten der Cervixschleimhaut oder am inneren Muttermund; zuweilen hilft dann eine dickere Sonde aus. Bei allen Schwierigkeiten aber im Cervicalkanal ist das Universalmittel das Anziehen der Port. vaginalis mit der Kugelzange; dabei gleichen sich Schleimhautfalten und der Winkel am inneren Muttermund aus, so daß die Sonde leicht in die Uterushöhle hineindringt. Die Kugelzange hält man am besten mit dem kleinen Finger der linken Hand und erspart sich damit eine Hilfe.

Fig. 12.
Uterussonde. 1/3.
(Orig.)

Die Technik des Sondierens gestaltet sich etwas anders bei abnormer Lage des Uterus. Bei spitzwinkliger Anteflexion muß man die Sonde stark biegen und die Port. vaginalis mit der Kugelzange anziehen. Bei der Retroversio uteri ist die Einführung der Sonde am leichtesten, weil Vagina, Cervicalkanal und Uterushöhle eine gerade Linie bilden; man führt die Sonde ein, ohne den Griff zu senken. Bei Retroflexio uteri führt man die Sonde wie gewöhnlich in den Cervicalkanal ein, dreht sie dann mit der Konkavität nach hinten und läßt sie durch Anheben des Griffs in die Uterushöhle hineingleiten. Aus diesem Grunde muß der Sondierung des Uterus stets eine genaue Lagebestimmung desselben vorausgehen. Als wichtigste Anforderung für die glückliche Sondierung gilt eine leichte und ruhige Hand; ohne Aufbietung irgendwelcher Kraft, nur allein durch Geschicklichkeit ist der Kanal, durch den die Sonde gleiten soll, zu suchen.

Kontraindikationen.

Der Gebrauch der Sonde ist unter folgenden Umständen ausgeschlossen:

1. bei Schwangerschaft. Die Sondierung des graviden Uterus ruft häufig Verletzungen des Eies und Abort hervor. In den ersten Monaten dringt die Sonde allerdings oft zwischen Ei und Uteruswand ein, und der Abort bleibt aus, weil der Reiz der Sonde nicht genügt, Wehen anzuregen; füllt das Ei

aber den Uterus aus, so treten fast regelmäßig Eiverletzungen ein, und dann folgt meistens auch der Abort. Man vermeidet die Sondierung des graviden Uterus am besten, wenn man vorher auf Gravidität untersucht oder, was noch sicherer ist, vor jeder Sondierung prinzipiell die Frage nach der letzten Regel stellt. Am leichtesten wird ein gravider Uterus sondiert, wenn eine Frau während einer gynäkologischen Behandlung konzipiert oder wenn eine Schwangerschaft höchst unwahrscheinlich erscheint, z. B. bei großen Prolapsen. Die Diagnose der Gravidität mit der Sonde verbietet sich hieraus von selbst. Wenn man einen graviden Uterus sondiert hat, so läßt man die Frau einige Tage liegen und gibt ihr zur Vermeidung des Aborts mehrere Dosen Opium;

2. bei akuten Entzündungen in der Umgebung des Uterus. Da mit jeder Sondierung eine Vorwärtsbewegung der Cervix und eine Aufrichtung des Corpus uteri verbunden ist, so führt sie zu Zerrungen von Exsudaten, welche mit denselben in Verbindung stehen. In dieser Weise sieht man leicht Exacerbationen von Para- und Perimetritiden und frische Peritonitis bei Tubenerkrankungen auftreten. Auch bei Hämatocele und bei frischer Tubargravidität ist die Sondierung zu unterlassen, weil Zerrungen an denselben zu neuen Blutergüssen und gelegentlich auch zur Verjauchung derselben führen können; bei chronischen, wenig schmerzhaften Entzündungen ist ein vorsichtiger Gebrauch der Sonde erlaubt. Man unterlasse es daher nicht, vor jeder Sondierung die Umgebung des Uterus genau zu untersuchen;

3. bei virulenten Katarrhen; sie verbieten die Sondierung des Uterus, weil man die Infektionsträger, besonders die Gonokokken, in die Uterushöhle einführt oder bei schon erkrankter Uterushöhle in die Tubarostien verschleppt; Sondierungen und intrauterine Eingriffe spielen aus diesem Grunde eine Hauptrolle in der Ätiologie gonorrhoischer Pyosalpingen. Da die Diagnose eines virulenten Katarrhs nicht immer sicher zu stellen ist, so handelt man vorsichtig, wenn man bei allen eitrigen oder verdächtigen Katarrhen die Sondierung unterläßt.

Gefahren der Sondierung.

Aber auch in allen anderen Fällen ist der Gebrauch der Sonde nicht ohne Gefahren. Die Uterussonde kann infizieren, weniger durch ihr selbst anhaftende Keime, als vielmehr dadurch, daß sie trotz aller Vorsicht Organismen aus der Vagina in die Uterushöhle einführt und in kleine Schleimhautwunden einimpft. Man wird deshalb durch vorsichtigen Gebrauch Verletzungen der Schleimhaut vermeiden müssen, wenn aber Blutungen nach dem Sondieren auftreten, lieber den Uterus desinfizieren. Am gefürchtetsten ist die Perforation des Uterus. Seichte Schleimhautverletzungen kommen auch bei vorsichtigem Gebrauch nicht ganz selten vor; in die Substanz des Uterus dagegen, wenn sie ihre normale Festigkeit hat, dringt die Sonde nicht leicht ein. Wenn die Muskulatur durch fettige Degeneration im Puerperium oder durch maligne Neubildungen erweicht, wenn der Uterus atrophisch, wenn bei Myomen eine Wand des Uterus stark verdünnt ist, so genügt oft eine geringe Gewalt, um die Uteruswand zu durchstoßen. Sehr langsame Führung der Sonde ist unter diesen Umständen notwendig. Sobald man fühlt, daß die Sonde in das

Parenchym eindringt, zieht man sie zurück; oft dringt allerdings die Sonde, ohne daß man den geringsten Widerstand merkt, durch die Wand und verschwindet bis zum Griff in die Vagina. Die Perforation des Uterus mit der Sonde ist fast ausnahmslos ungefährlich; nur wenn zersetzte Massen sich im Uterus befinden, kann sich Peritonitis anschließen. Wenn die Perforation erfolgt ist, so läßt man die Kranke einige Tage ruhen und gibt ihr etwas Opium. Stärkere Blutungen beim Sondieren sind nicht selten; sie treten am leichtesten auf bei endometritischen Wucherungen, bei Karzinom, bei Subinvolutionszuständen des Uterus. Gefährlich kann aber die Blutung werden bei der Sondierung größerer Abort- oder Placentarreste; mehrfach habe ich in solchen Fällen, auch bei vorsichtigem Gebrauch, abundante Blutungen auftreten sehen, welche nur durch Tamponade der Cervix oder durch Vernähen des Os externum zum Stehen zu bringen waren; man hüte sich aus diesen Gründen vor der Sondierung, wenn man große Reste im Uterus vermutet.

Die Sondierung des Uterus ist demnach kein gleichgültiger Eingriff und soll so selten als möglich vorgenommen werden; sie bildet keinen notwendigen Bestandteil einer jeden gynäkologischen Untersuchung, sondern soll nur auf bestimmte Indikationen vorgenommen werden, und nur dann, wenn das Resultat ohne Anwendung der Sonde nicht zu erreichen ist.

Indikationen für den Gebrauch der Uterussonde.

Je besser man palpieren kann, um so seltener hat man die Sonde nötig; sie ist am notwendigsten bei der Untersuchung der Uterushöhle. Die Sonde dient hier zunächst dazu, die Weite derselben festzustellen und damit einen Anhaltspunkt zu schaffen für die Diagnose der Erschlaffungszustände des Uterus oder der Ausdehnung der Uterushöhle durch abnormen Inhalt. Die normale Uterushöhle gestattet der Sonde nur geringe Exkursionen des Knopfes bei Drehungen des Griffes, während in der erweiterten Höhle die Sonde sich leicht nach allen Seiten bewegen und um die Längsachse drehen läßt; auch die abnorm kleine Uterushöhle kann man daraus erkennen, daß dieselbe nur ganz unbedeutende Bewegungen der Sonde zuläßt. Die Palpation von intrauterinen Tumoren ist viel schwerer, als man denken sollte. Dünn gestielte, weiche Polypen weichen der Sonde leicht aus und werden nicht gefühlt. Submuköse Myome mit fester Konsistenz und breiter Basis lassen sich leichter als Vorsprung der inneren Uteruswand erkennen; aber selbst größere feste Tumoren, welche die Uterushöhle ausfüllen, werden, wie ich mich mehrfach überzeugt habe, mit der Sonde nicht immer sicher erkannt. Man tut deshalb gut, der Sondierung in diesem Punkt nicht allzu viel zuzutrauen, sondern bei Vermutung auf Polypen den Cervicalkanal zu dilatieren und die Uterushöhle mit dem Finger auszutasten. Recht sichere Resultate liefert die Sondierung bei der Untersuchung des Endometrium. Der Nachweis von Rauhigkeiten auf demselben ist die Hauptaufgabe für die Sonde; sie fühlt dieselben weit besser als der eingeführte Finger. Das normale Endometrium fühlt sich glatt an oder zeigt nur einzelne

Unebenheiten am Fundus; beim Herübergleiten aus dem einen Horn ins andere fühlt man nicht selten die Mitte des Fundus als einen vorspringenden Kamm. Deutlich nachweisbare Rauhigkeiten sind meist pathologisch. Man fühlt sie bei karzinomatösen Veränderungen der Schleimhaut, bei chronisch fungöser Endometritis, bei Retention von kleineren Abortteilen. Das Fühlen der Rauhigkeiten ist nicht leicht; während die inneren Finger an der Port. vaginalis liegen, muß die Sonde bis zum Fundus vorgeschoben, fest angelegt und mehrfach gedreht oder gleitend auf den Wandflächen und Kanten des Uterus hin und her bewegt werden; nur wenn man sicher mit dem Knopf an der Wand ist, kann man beurteilen, ob Rauhigkeiten vorhanden sind. Die Art der Wucherung aus den Rauhigkeiten zu erkennen, gelingt nicht mit Sicherheit. Weiter kann man mit der Sonde die Schmerzhaftigkeit des Endometrium prüfen. Das gesunde Endometrium ist bei vorsichtiger Berührung schmerzlos; nur empfindliche, nervöse Personen äußern auch hierbei häufig Schmerzen, namentlich wenn die Sonde das Os internum passiert. Wenn bei widerstandsfähigen Personen jede Berührung des Endometrium schmerzhaft ist oder gar Krampfzustände im Uterus erzeugt, kann man an eine Entzündung desselben denken. Recht schwierig kann es zuweilen werden, einen peri- oder para- von einem endometritischen Schmerz zu unterscheiden. Der erstere entsteht, wenn die Sonde beim Passieren der Cervix dieselbe nach vorne drängt und an entzündlichen Strängen hinter dem Uterus oder wenn der beim Eingleiten der Sonde in die Höhle sich aufrichtende Uteruskörper vorne an Adhäsionen zerrt. Nur dann, wenn bei vollständig freier Umgebung des Uterus und bei der Vermeidung jeder Dislokation des Uterus jedesmal bei vorsichtigem Berühren des Endometrium Schmerz erzeugt wird, kann man von einer endometritischen Empfindlichkeit sprechen; sie äußert sich meist als krampfhafter Schmerz in der unteren Bauchgegend oder am Nabel. Wenn man die Uterushöhle auf Rauhigkeiten oder schmerzhafte Punkte absucht, tut man gut methodisch vorzugehen, indem man zunächst den Fundus, dann die vordere und hintere Wand und schließlich die Kanten und Ostien in gleichlaufenden Zügen bestreicht. Die Sonde dient auch dazu, Verschluß und Verengerungen in der Cervix und in der Corpushöhle festzustellen. Die normalen Ostien lassen sich von einem 2—3 mm dicken Sondenknopf leicht passieren. Nicht jedes Hindernis beim Einführen der Sonde darf für eine Verengerung gehalten werden; denn ungeübte Untersucher bleiben leicht in den Falten der Cervix hängen. Nur dann, wenn man beim Anziehen der Cervix mit der Kugelzange stets an derselben Stelle hängen bleibt oder wenn man das Gefühl hat, daß die Sonde eine bestimmte Stelle schwer passiert, kann man eine Stenose annehmen; die viel selteneren Verengerungen in der Uterushöhle geben sich ebenfalls als Hindernisse beim Vorschieben der Sonde kund.

In der Sonde besitzen wir außerdem eine wichtige Unterstützung für die Diagnose von Erkrankungen des Uterus, die zu Verkürzungen, Ver-

längerungen und Verlagerungen desselben führen. Diese Zustände werden im allgemeinen durch die Palpation festgestellt, aber nicht immer mit der wünschenswerten Sicherheit; dann kann man mit der Uterussonde aushelfen. Zunächst dient sie dazu, den Uterus aufzusuchen, wenn man ihn wegen der Dicke der Bauchdecken nicht fühlen oder zwischen verschiedenen Tumoren nicht sicher palpieren kann. Man führt die Sonde ein und kann aus der Richtung, welche sie nimmt, die Lage des Uterus vermuten oder durch Aufsuchen des Sondenknopfes in der Uterushöhle den Fundus uteri sich direkt bemerklich machen. In diesen Fällen muß man die Sonde ganz besonders vorsichtig handhaben, weil man die Richtung der Uterushöhle nicht kennt und deshalb leicht Verletzungen der Wand machen kann.

Cas. 1. Trotz vorsichtigen Gebrauchs passierte es mir einmal, als ich neben einem intraligamentären cystischen Tumor den Uterus aufsuchen wollte, daß ich durch die verdünnte Uteruswand in den Tumor eindrang.

Zweifellos am häufigsten wird die Sonde gebraucht, um die Uterushöhle zu messen und dadurch die Größe des Uterus zu bestimmen. Man kann durch sorgfältige Palpation Verkleinerungen und Vergrößerungen des Uterus ohne Schwierigkeiten erkennen; bei der verschiedenen Dicke der Wand bleibt die Beurteilung aber oft unsicher. Durch Vergleichung des Palpationsbefundes mit der Sondenlänge kann man am besten Länge des Uterus und Dicke der Wand erkennen; auf diese Weise verfährt man namentlich bei Myomen, chronischer Metritis, Atrophien. Die Dicke der Wand des Uterus läßt sich leicht bestimmen, wenn man die im Uterus liegende Sonde durchzutasten sucht; auf diese Weise kann man leicht kleine Myome in der Uteruswand erkennen. In selteneren Fällen darf die Sonde wohl benutzt werden, um Verwachsungen des retroflektierten Uterus zu erkennen. Man führt sie in den retroflektierten Uterus ein, dreht sie und hebt dann den Uterus. Der bewegliche Uterus folgt leicht; beim fixierten fühlt man bald einen federnden Widerstand und verursacht Schmerz. Diese Untersuchung kommt ebenfalls nur in Anwendung, wenn die Palpation kein Resultat gibt.

Die mit der Sonde zu erhebenden Befunde stellen meistens gewisse Feinheiten der Diagnose dar, wie sie nur vom Facharzt verlangt werden. Der gewöhnliche Praktiker hat deshalb noch viel seltener Gelegenheit zur Anwendung derselben; er hüte sich vor allem, das ungenügende Resultat seiner Palpation durch den Gebrauch der Sonde zu ergänzen.

Dilatation und Austastung des Uterus.

Für die Diagnose intrauteriner Erkrankungen besitzen wir mehrere Methoden: die Sondierung der Uterushöhle, die mikroskopische Untersuchung der aus dem Uterus mit der Curette entfernten Gewebsteile und die Austastung des Uterus mit dem Finger. Mit der Sonde kann man zweifellos am feinsten fühlen und

erkennt ohne Schwierigkeiten Unebenheiten und Rauhigkeiten auf der Uteruswand; der Finger ist am meisten dafür geeignet, zirkumskripte, gröbere Veränderungen, z. B. Polypen, Myome oder karzinomatöse Infiltrationen, zu erkennen. Das Mikroskop erkennt mit Sicherheit die histologische Struktur der an der Oberfläche liegenden Erkrankungen. Ein Carcinoma corporis z. B. kann nur vermutet werden, wenn sich im Uterus mit der Sonde sehr höckerige Unebenheiten fühlen lassen; es wird mit Bestimmtheit diagnostiziert, wenn man von den Wucherungen Stückchen mit der Curette entfernt und durch das Mikroskop in denselben die histologische Struktur des Karzinoms nachweist; es kann aber auch mit derselben Sicherheit, ebenso wie ein Cervixkarzinom, mit dem eingeführten Finger diagnostiziert werden, wenn man Infiltrationen oder Ulzerationen auf der Corpuswand fühlt. In ähnlicher Weise verfährt man bei der Diagnose der Sarkome und Polypen. Die beiden Methoden, die Austastung des Uterus und die mikroskopische Diagnose, sind also in gewisser Weise Konkurrenzverfahren; beide können zum Ziel führen, und die Anwendung derselben wird häufig von der Liebhaberei des Arztes abhängen. Abgesehen davon, daß die Dilatation der Cervix in Verbindung mit der Austastung des Uterus zweifellos gefährlicher ist als die Probeausschabung, muß man betonen, daß die Anwendung des Mikroskops der Austastung des Uteruskörpers zweifellos überlegen ist, weil bei letzterer Fehlerquellen nicht selten sind. Zunächst verliert der durch die Cervix eingeschnürte Finger an Gefühl und ist in einer engen Uterushöhle so in seinen Bewegungen gehindert, daß das Palpationsresultat an Sicherheit bedeutend verliert. Aber auch beim Fortfallen aller äußeren Schwierigkeiten ist der Finger nicht imstande, ganz beginnende Schleimhautkarzinome, welche noch nicht zu Infiltration und deutlicher Ulzeration geführt haben, zu fühlen, während die mikroskopische Untersuchung schon ein sicheres Resultat erzielt. Bei der Beurteilung von Uteruspolypen allein durch das Gefühl entstehen große Schwierigkeiten in der Abgrenzung sarkomatöser und gutartiger Tumoren. Die Diagnose maligner Erkrankungen des Uterus ausschließlich durch den austastenden Finger birgt so viel Fehlerquellen, daß Irrtümer häufig vorkommen müssen. Aber auch die mikroskopische Diagnose hat ihre Schwächen. Es kann, wenn auch selten, vorkommen, daß die Curette nichts von dem kranken Gewebe erreicht, weil sich eine beschränkte Neubildung an einer schwer zugänglichen Stelle der Uterushöhle entwickelt hat, oder daß das histologische Bild nicht die gewünschte Sicherheit gewährt. Man wird deshalb beiden Methoden ihre Bedeutung für die Diagnose der intrauterinen Erkrankungen zuerkennen müssen, wenn auch die mikroskopische Diagnose bei weitem prävaliert. Der Untersuchungsgang bei der Diagnose intrauteriner Erkrankungen, z. B. bei Blutungen, soll der sein, daß zunächst die Uterussonde angewendet wird und, falls dieselbe Rauhigkeiten entdeckt, die Probeauskratzung und mikroskopische Untersuchung der entfernten Massen folgt; erst wenn diese nicht zum Ziel führt, wird die Austastung des Uterus vorgenommen.

Cas. 2. Wegen profuser Blutungen machte ich 1895 bei einer älteren Frau die Ausschabung; das Mikroskop ergab einige sarkomverdächtige Stellen, ohne daß die Diagnose sicher zu stellen war; deshalb dilatierte ich die Cervix, tastete den Uterus aus und fand eine polypöse Neubildung, welche ich für ein Sarkom ansprach. Nach der Exstirpation des Uterus ergab sich, daß es ein einfacher Schleimpolyp war.

Die Dilatation und Austastung des Uterus findet demnach ihre Anwendung: Indikationen.

1. Wenn die klinischen Symptome mit dem mikroskopischen Befund in auffallendem Widerspruch stehen. Wenn z. B. bei einer senilen Frau wegen andauernder Blutungen aus dem Uterus eine maligne Neubildung vermutet werden muß, während das Mikroskop trotz wiederholter Probeauskratzungen immer nur benigne Erkrankungen nachweist oder ein sicheres Urteil überhaupt nicht gewinnen läßt, so soll man den Uterus austasten. Die Austastung dient also in diesen Fällen zur Kontrolle oder Ergänzung der mikroskopischen Diagnose.

2. Wenn man bei rezidivierenden uterinen Blutungen und mikroskopisch sicher gestellten gutartigen Veränderungen bestimmte Ursachen für erstere, z. B. Polypen oder submuköse Myome, vermuten muß. In diesen Fällen dient die Austastung als Ergänzung für die Sondierung, welche bei zirkumskripten Polypen meistens sehr unsichere Resultate liefert.

Die Austastung des Uterus setzt voraus, daß die Cervix für einen Finger durchgängig ist. Dieselbe öffnet sich spontan, wenn Polypen oder polypöse Myome, Sarkome, Karzinome ausgetrieben werden; oft bietet aber der äußere Muttermund, namentlich bei Nulliparis, lange Widerstand und muß geöffnet werden, um die Palpation zu ermöglichen. Dilatation des äußeren Muttermundes.

Man nimmt die Eröffnung des äußeren Muttermundes durch bilaterale Spaltung der Port. vaginalis vor. In der Narkose und nach sorgfältiger Desinfektion der äußeren Genitalien und der Vagina stellt man im Simonschen Speculum die Port. vaginalis ein, faßt jede Lippe mit einer Muzeuxschen Zange und spaltet bilateral die Port. vaginalis bis ans Scheidengewölbe. Alsdann kann man den erweiterten Cervicalkanal genügend übersehen und den Finger zur Austastung einführen und in vielen Fällen sofort die Exstirpation des Polypen anschließen. Dann folgt die Naht beider Inzisionen mit einzelnen Katgutknopfnähten und leichte Jodoformgazetamponade der Vagina. Der Eingriff ist technisch leicht und sicher zu machen und auch einem weniger geübten Praktiker anzuraten.

In den meisten Fällen liegt das Hindernis für die Austastung des Uterus im ganzen Cervicalkanal. Die Inzision der ganzen Cervix, wie sie als bilaterale oder nach Ablösung der Blase als mediane Spaltung zum Zweck der Dilatation vorgeschlagen worden ist, ist für diagnostische Zwecke ein zu großer Eingriff. Für den praktischen Gebrauch empfehlen sich folgende Methoden: Dilatation des Cervicalkanals.

1. Die Dilatation mit Instrumenten. Am geeignetsten sind die von Hegar angegebenen Dilatatorien, welche von Metall, Hartgummi und Glas Dilatatorien.

hergestellt werden; erstere verdienen wegen ihrer Haltbarkeit den Vorzug; man muß sie in einer größeren Serie von Sonden- bis zur Fingerdicke vorrätig haben (Fig. 13). Die Anwendung derselben besteht darin, daß man nach sorgfältigster Desinfektion der Vulva, Vagina und des unteren Cervixabschnittes die Port. vaginalis im Simonschen Speculum anhakt und die aufeinander folgenden ausgekochten Nummern, mit der entsprechenden Dicke beginnend, einführt. Selbst wenn man dabei sehr langsam vorgeht und jede Nummer einige Minuten liegen läßt, ist die Kraft der Instrumente so groß, daß sie das Cervixgewebe sprengen kann. Bei der Erweiterung einer uneröffneten Cervix bis zur Fingerdurchgängigkeit ist selbst bei sukkulentem Gewebe ein mehr oder weniger großer Riß fast sicher zu erwarten. Für rein diagnostische Zwecke wende man die Dilatation deshalb nur dann an, wenn die Cervix in spontaner Erweiterung begriffen ist, oder zur vollständigen Erweiterung der durch Laminaria nicht genügend erweiterten Cervix.



Fig. 13. Hegarsche Hartgummidilatatorien. $^1/_3$. (Orig.)

Die Erweiterung der Cervix, wie man sie für die Vornahme der Probeausschabung nötig hat, erreicht man durch Einführen dünner Metalldilatatorien, wie sie von Schröder (Fig. 14) und Landau (Fig. 15) angegeben sind. Man beginnt mit der Nummer, welche ungefähr einer dicken Uterussonde entspricht und steigt langsam bis zu der einer mäßig breiten Uteruscurette entsprechenden Dicke; auch diese Art der Dilatation wird am besten nur im Simonschen Speculum vorgenommen.

Laminariastifte.



Fig. 14 u. 15. Metalldilatatorien von Schröder und Landau. (Orig.)

2. Die Laminariastifte wirken von allen Quellmitteln am sichersten und zugleich am schonendsten; sie erfüllen am zuverlässigsten die Anforderungen an eine ungefährliche Dilatation, d. i. langsame Dehnung, aber sichere Wirkung bei ausreichender Antisepsis.

Die Wirkung der Laminariastifte besteht darin, daß sie durch die Sekrete des Uterus quellen und die Cervix auseinander treiben; zugleich wird dabei das Cervixgewebe blutreich und sukkulent und dadurch für die Dehnung geeigneter; außerdem erregen sie Wehen, welche ihrerseits die Cervix auseinander ziehen.

Die Laminariastifte (Stengel vom Seetang, Laminaria digitata) müssen der Länge nach durchbohrt und mit einem durch den Kanal hindurchgezogenen Faden armiert sein, mit welchem sich der Stift wieder

herausziehen läßt (Fig. 16). Die Armierung mit einem Faden, welcher durch ein am unteren Ende befindliches Loch gezogen ist, ist unpraktisch, weil derselbe beim Herausziehen ausreißen und der Stift im Uterus zurückbleiben kann.

Cas. 3. Ich habe früher einen Fall erlebt, wo nach dem Ausreißen des Fadens der Stift hinter dem äußeren Muttermund verschwunden war und nur unter Schwierigkeiten wieder entfernt werden konnte.

Für die Desinfektion der Laminariastifte empfehlen sich folgende Methoden:

1. Man läßt die Stifte längere Zeit vor dem Gebrauch in einer Lösung von Jodoform in Äther mit überschüssigem Jodoform liegen; beim Herausnehmen verdunstet der Äther, und der Stift belegt sich mit einer dünnen Schicht Jodoform.

2. Man taucht die Stifte einzeln 20 Sekunden lang in kochendes Wasser und bewahrt sie in einprozentigem Sublimatalkohol auf.

Fig. 16.
Laminariastift mit Seidenfaden armiert. $^1/_3$.
(Orig.)

Das Einlegen der Laminariastifte erfordert zunächst eine sehr sorgfältige Desinfektion der äußeren Genitalien und der Vagina; am besten vermeidet man aber einen Eintritt von Organismen in die Cervix, wenn man die Stifte stets im Simonschen Speculum einlegt und dabei die Berührung der Vaginalwände zugleich vermeidet. Man hakt die Portio an und wischt den Cervicalkanal einigemal mit in Sublimatlösung getauchten Playfairschen Sonden aus. Nachdem man die Richtung des Uterus nochmals mit der Sonde geprüft hat, dilatiert man die Cervix zunächst mit Metalldilatatorien bis zu 6 oder 7 mm; dadurch gewinnt man den Vorteil, stets einen Laminariastift von dieser Dicke einbringen zu können, mit dem man dann sicher die Erweiterung der Cervix für einen Finger erreichen kann. Dann schiebt man den Laminariastift mit einer Kornzange vorsichtig ein, bis er fast an den Fundus anstößt; ein vorheriges Biegen desselben entsprechend der Krümmung des Uterus ist bei stark angezogener Portio vaginalis meistens nicht notwendig; dann legt man etwas Jodoformgaze davor, um das Herausgleiten des Stiftes zu verhindern. Die Kranke muß das Bett hüten und dreistündlich gemessen werden; bei 38,5° muß der Stift entfernt und der Uterus desinfiziert werden. Nach 24 Stunden entfernt man nach abermaliger Desinfektion der Vulva und Vagina den Stift, indem man am Faden zieht. Folgt der Stift nicht oder droht er zu zersplittern, so faßt man ihn mit einer festen Portiozange und zieht ihn unter langsamen, drehenden Bewegungen heraus; den dabei auftretenden, auf Herunterzerren des Uterus beruhenden Schmerz mildert man, wenn man die beiden Scheidengewölbe durch die Speculumränder nach oben drängt. Nachdem dann der Uterus sorgfältig mit einem Desinfiziens ausgespült ist, überzeugt man sich, ob die Cervix einen Finger durchläßt; wenn

sie noch nicht weit genug ist, so läßt man die Dilatation mit den entsprechenden Nummern der Hegarschen Dilatatorien (meistens bis 20) folgen. Dann beginnt die Austastung, welche für gewöhnlich in Narkose vorzunehmen ist. Zu dem Zweck geht man mit zwei Fingern in die Vagina, krümmt den Zeigefinger stark und läßt den Mittelfinger, als den längsten, langsam durch die geöffnete Cervix in die Uterushöhle eingleiten, indem man mit der äußeren Hand den Uterus voll umfaßt, ihn leicht retrovertiert und über den palpierenden Finger herüberstülpt (Fig. 17); nur auf diese Weise ist es möglich, daß letzterer bis an den

Fig. 17. Handstellung bei der Austastung der Uterushöhle. 1/3. (Orig.)

Fundus uteri gelangt. Man schiebe die Fingerspitze bis an den Fundus vor und suche sich unter drehenden Bewegungen des Fingers von der Beschaffenheit des ganzen Uterusinneren zu überzeugen. Nach der Austastung spült man den Uterus abermals aus und läßt die Kranke dann einige Tage das Bett hüten. Eine ambulatorische Dilatation ist am besten zu unterlassen; stärkere Schmerzen machen zuweilen einige Dosen Opium notwendig. Sorgfältige Temperaturbeobachtung ist notwendig, um die ersten Anzeichen einer Infektion möglichst frühzeitig zu erkennen.

Kontraindikationen.

Da die Laminariadilatation einen vermehrten Blutzufluß zum Uterus und Wehen erzeugt und Zerrung in seiner Umgebung verursacht, entstehen sehr

leicht Exacerbationen peri- und parametrischer Entzündungen. Aus diesem Grunde vermeide man den Eingriff bei frischen entzündlichen Erkrankungen in der Umgebung des Uterus, bei Tubenerkrankungen, bei Blutergüssen im Peritoneum und Ligamentum latum; vor jeder Dilatation untersuche man deshalb recht genau die Umgebung des Uterus. Virulente Katarrhe gestatten ebenfalls nicht die Einbringung eines Stiftes; ebenso soll man bei zersetztem Uterusinhalt den Eingriff möglichst vermeiden, kann aber nicht ganz davon absehen, da die Diagnose und Entfernung desselben ohne Dilatation des Cervicalkanals sehr häufig nicht möglich ist; in diesen Fällen ist sorgfältige Desinfektion besonders wichtig. Wenn man die eben erwähnten Kontraindikationen berücksichtigt und die Dilatation immer nur bei gesunder Umgebung des Uterus vornimmt, so wird sie ihrer Gefahren entkleidet. Man vergesse aber niemals, daß die peinlichste Antisepsis notwendig ist. Mehrfaches Einlegen von Laminariastiften zwecks allmählicher Erweiterung ist zu vermeiden, weil es die Infektionsgefahr sehr steigert.

Die anatomische Diagnose.

Die Diagnose der Schleimhauterkrankung an den weiblichen Genitalien findet nicht selten dadurch ihre Grenzen, daß die erkrankte Schleimhaut, z. B. im Corpus uteri und oberen Teil der Cervix, dem Auge und Finger nicht zugänglich ist; in anderen Fällen wird die Diagnose dadurch unmöglich, daß die Schleimhautveränderungen, z. B. an der Port. vaginalis, zu wenig charakteristisch sind, um mit Sicherheit einer bestimmten Erkrankung zugesprochen werden zu können. In diesen Fällen kann das Mikroskop die Diagnose sichern, weil es in dem histologischen Bild die spezifischen Gewebsveränderungen erkennt. Da diese Methode ergänzend eintritt, wenn die übrigen diagnostischen Hilfsmittel im Stich lassen, so wird ihr Anwendungsgebiet kein scharf begrenztes sein. Bei Erkrankung der Corpusschleimhaut, wo das Auge gar nichts nützt und der Finger sehr oft im Stich läßt, spielt die Probeausschabung mit nachfolgender mikroskopischer Diagnose auch in den Händen des gewiegten Facharztes eine fast souveräne Rolle. Auch der geübteste Diagnostiker wird durch sie häufig Überraschungen erleben; denn unvermutet ergibt oft das Mikroskop ein Karzinom, und umgekehrt findet man es mikroskopisch nicht, wo man es klinisch erwartet hat. Es ist deshalb dringend anzuraten, aus dem Uterus ausgekratzte Massen stets mikroskopisch zu untersuchen; jede aus therapeutischen Gründen vorgenommene Ausschabung soll demnach in gewissem Sinne eine Probeausschabung sein. Bei Erkrankungen der Port. vaginalis aber sind das erfahrene Auge und der geübte Finger ein vorzüglicher Diagnostiker, und der vielbewanderte Fachmann wird deshalb nur selten zur Probeexzision zwecks mikroskopischer Diagnose zu greifen haben. Anders der praktische Arzt; bei der ihm zu Gebote stehenden Erfahrung wird er sehr häufig Konsistenzveränderungen an der Port. vaginalis fühlen, welche in ihm

den Verdacht auf eine maligne Infiltration erwecken müssen, oder wird er Schleimhautveränderungen an derselben sehen, deren Natur ihm vollständig unklar ist. Jeden Zweifel hier mit dem Mikroskop aufzuklären ist nicht statthaft, weil die Beschaffung des anatomischen Materials, wenn auch ohne Gefahren,*) so doch nicht ohne schwere Belästigung und Zeitverlust für die Kranke auszuführen ist. Die Probeexzision soll deshalb wesentlich nur dann in Anwendung kommen, wenn es sich um die Diagnose von Veränderungen handelt, welche auf Malignität verdächtig sind. Die Frühdiagnose des Uteruskrebses hat die Probeausschabung und Probeexzision zu diagnostischen Methoden von fundamentaler Bedeutung gemacht und verlangt ihre Anwendung von jedem Praktiker.

Von der gewissenhaften Anwendung und fehlerfreien Ausführung dieser Methode hängt sehr häufig das Leben der Krebskranken ab; ich gebe demnach eine genaue Beschreibung der beiden Methoden zur Beschaffung des Materials für die anatomische Diagnose.

Die Probeausschabung.

Probeausschabung.

Die Probeausschabung hat den Zweck, Gewebsbröckel von kranken Schleimhautstellen zu beschaffen, welche dem Auge nicht zugänglich sind, d. h. von dem ganzen Corpus uteri und dem oberen Teil der Cervix. Da es ja meistens nicht bekannt ist, an welcher Stelle im Uterus die mikroskopisch zu beurteilende Veränderung sich entwickelt hat, so wird man die Gewebsteile auch nicht nur von bestimmten Abschnitten beschaffen dürfen, wie etwa bei der Probeexzision derjenigen Stellen der Port. vaginalis, welche das Auge vorher als verdächtig erkannt hat. Nur wenn vielleicht der Finger bei der Austastung bestimmte Veränderungen im Uterus gefühlt hat, welche man palpatorisch nicht beurteilen kann, so mag man sich Teile hiervon beschaffen; der Sonde, welche ja oft zirkumskripte Rauhigkeiten fühlt, darf man hierin nicht folgen. Man vermeidet am sichersten das Übergehen einer zirkumskripten Neubildung, wenn man in gleicher Weise die ganze Uterusinnenfläche und den oberen Cervixabschnitt auskratzt. Bei zirkumskripten Veränderungen werden sich immer krankes und gesundes Gewebe gemischt in den ausgekratzten Massen finden; man kann deshalb auch dadurch noch in den Fehler des Übersehens verfallen, daß man nur einzelne Bröckel, welche bei makroskopischer Betrachtung vielleicht besonders verdächtig erscheinen, mikroskopiert. Nur wenn man alle mit der Curette gewonnenen Teile unter das Mikroskop bringt, kann man vor dem Übersehen sicher sein; um aller Bröckel habhaft werden zu können, muß man deshalb durch genügende Erweiterung der Cervix ihnen den Austritt aus dem Uterus gestatten und sie sorgfältigst sammeln.

*) Daß dieser kleine Eingriff auch gelegentlich eine Gefahr mit sich bringen kann, beweist eine Erfahrung von Steinbüchel, welcher danach einen wahrscheinlich von einem infizierten Ovulum Nabothi ausgehenden Exitus an Sepsis erlebte.

Die Technik der Probeausschabung gestaltet sich folgendermaßen:

Die Kranke muß narkotisiert werden, um die Ausschabung vollständig ausgiebig machen zu können; hiervon mag man abgehen, wenn es sich darum handelt, bei offener Cervix von dem leicht erreichbaren Tumor etwas abzubröckeln. Als Assistenz ist ein Arzt für die Narkose und ev. eine Hebamme für das Halten der Instrumente notwendig; an Instrumenten bedarf man Simonscher Specula, Sonde, Kugelzange, Irrigator, Uteruskatheter, zweier Curetten (breit und schmal), Dilatatorien von Metall. Man lagert die Kranke auf einen Untersuchungsstuhl und desinfiziert Vulva, Vagina und Port. vaginalis aufs genaueste; dann stellt man im Simonschen Speculum die Port. vaginalis ein und hakt deren vordere Lippe an. Nachdem man dann mit der Sonde die Richtung des Uteruskanals festgestellt hat, dilatiert man die Cervix bis zur Durchgängigkeit einer mäßig breiten Curette und spült den Uterus aus. Sodann beginnt die Ausschabung; um dabei bestimmt keinen Teil der Uteruswand zu übergehen, verfahre man ganz methodisch, indem man zunächst in parallelen Zügen die vordere Wand, sodann die hintere Wand, dann den Fundus, rechte Seitenkante, linke Seitenkante und schließlich den oberen Teil der Cervix auskratzt. Die Curettenzüge, namentlich das Vorwärtsschieben, müssen vorsichtig geschehen, weil Perforationen der Uteruswand, wenn sie karzinomatös oder senil involviert ist, leicht vorkommen und bei zersetzten Neubildungen von Peritonitis gefolgt sein können. Während der Schabung tritt das Material schon aus; der Rest folgt bei der sich anschließenden Spülung. Alle Stücke werden sorgfältigst gesammelt und sofort in Härtungsflüssigkeit gelegt. Bettruhe der Kranken 4—5 Tage.

Das Anwendungsgebiet für die Probeausschabung sind im wesentlichen diejenigen Fälle, welche durch klinische Symptome den Verdacht auf maligne Erkrankungen der Uterusschleimhaut erwecken; d. h. bei Verdacht auf Karzinom, Sarkom und Chorionepitheliom. Außerdem kann die mikroskopische Diagnose erwünscht erscheinen bei Verdacht auf Tuberkulose des Uterus, weil Operationen oder spezifische Behandlung von ihr abhängen. Zweifelhafte Fälle von Gravid. extrauterina würden aufgeklärt werden können durch den mikroskopischen Nachweis einer Decidua im Uterus; der Eingriff ist aber hierbei nicht erlaubt, weil er zur Ruptur des Fruchtsacks und zur Verjauchung der Hämatocele führen kann. Bei der Diagnose einfacherer Schleimhautveränderungen, z. B. Endometritis oder Abortreste, ist die reine Probeausschabung nicht statthaft; wohl aber ist die mikroskopische Diagnose nach der therapeutischen Ausschabung sehr erwünscht zur Bestätigung der klinischen Diagnose.

Die Probeexzision.

Die Ausschneidung eines Stücks kann nur vorgenommen werden an Teilen, welche für Messer und Schere bequem zugänglich sind, d. s. Port. vaginalis und unterer Teil der Cervix (ebenso natürlich Vagina und Vulva); diese Methode Probeexzision.

hat vor der Probeausschabung den Vorteil, daß sie ganz bestimmte Gewebspartien, welche dem Finger oder dem Auge verdächtig erscheinen, entnehmen kann; am besten exzidiert man an der Grenze zwischen krankem und gesundem Gewebe, um durch den Vergleich zur Diagnose zu kommen.

Dieser Eingriff kann stets ohne Narkose vorgenommen werden, weil er schmerzlos ist; als Assistenz genügt demnach ev. eine Hebamme. An Instrumenten sind nötig Simonsche Specula, Irrigator, langgestieltes Messer, lange Pinzette, Kugelzange, Katgut, Nadelhalter, Nadel, Jodoformgaze.

Die Technik gestaltet sich folgendermaßen: Man legt die Kranke auf einen Untersuchungsstuhl und desinfiziert Vulva, Vagina und Port. vaginalis aufs sorgfältigste; dann stellt man die Port. vaginalis im Speculum ein und zieht sie mit der in die vordere Lippe eingesetzten Zange möglichst nahe dem Introitus. An der Grenze der verdächtigen Stelle schneidet man einen Keil aus, welcher ca. 1—1,5 cm lang, $^1/_2$ cm breit ist und ca. $^1/_2$ cm in die Tiefe geht. Die Blutung ist meistens unbeträchtlich und wird mit 1—2 Katgutnähten gestillt; feste Jodoformgazetamponade für 1—2 Tage. Bettruhe 2—3 Tage. Das ausgeschnittene Stückchen wird sofort in die Härtungsflüssigkeit gelegt.

Das Anwendungsgebiet für die Probeexzision sind im wesentlichen die auf Karzinom oder Sarkom verdächtigen Schleimhautveränderungen; es kommen aber an der Port. vaginalis auch andere Prozesse vor, deren klinische Bilder nicht immer prägnant genug sind für eine Inspektions- oder Palpationsdiagnose, so z. B. Tuberkulose, Syphilis; auch hier kann es erwünscht sein durch die histiologische Diagnose der Therapie den Weg zu zeigen. Gutartige, nicht spezifische Prozesse bedürfen nicht der Aufklärung durch das Mikroskop; ebenso wie bei der Probeausschabung muß auch hier dem diagnostischen Übereifer eine Grenze gesetzt werden.

Die mikroskopische Untersuchung.

Zweck. Die mikroskopische Untersuchung bezweckt die Erkenntnis des dem unbewaffneten Auge nicht mehr sicher Erkennbaren. — Bei der mikroskopischen

Untersuchung von Flüssigkeiten. Untersuchung von Flüssigkeiten kommen die in denselben enthaltenen zelligen Bestandteile oder die bakteriellen Beimischungen in Betracht; zellarme Flüssigkeit, der Urin, die Ovarialflüssigkeit, Punktionsflüssigkeit, wird filtriert — das Filtrat untersucht —, oder im Spitzglas sedimentiert, das Sediment mit der Pipette gehoben — oder zentrifugiert, das Sediment ebenfalls mit der Pipette (tropfenweise) zur Untersuchung gebracht; — zellreiche oder dickliche (schleimige) Flüssigkeit, das Vaginalsekret, Sperma, Blut, Eiter, cervikale oder uterine Absonderung wird direkt mit einem Tropfen Wasser oder etwas physiologischer Salzlösung (0,6—0,7 %) mit Glyzerin oder Jodjodkaliumlösung (1 Lugol, 3—4 Wasser) verdünnt, mit der Präpariernadel auf dem Objektträger etwas verrieben, unter das Mikroskop gebracht. — Die in Flüssigkeiten enthaltenen Gewebsfetzen, Bröckel werden wie die Curettements

(frisch oder gehärtet) (siehe unten) behandelt. — Die bakteriellen Beimischungen werden nach bestimmten Methoden geprüft: vorsichtig entnommene kleine Proben werden erstens auf dem Deckglas verrieben, verstrichen oder zwischen zwei Deckgläschen durch leichten Druck fein verteilt, letztere auseinandergezogen, an der Luft getrocknet, oder mit der Rückseite des Deckgläschens vorsichtig durch die Flamme gezogen; — das so hergestellte Trockenpräparat wird zweitens mit einigen Tropfen des Farbstoffes (Methylenblau, Gentianaviolett, Fuchsin) begossen, meist leicht erwärmt, abgespült und wieder (wie oben) getrocknet; — drittens nun entweder direkt mit Kanadabalsam und Deckglas versehen —, oder es werden, um gewisse Bakterien von anderen unterscheiden zu können, dieselben mit den spezifisch färbenden Gemischen (behufs Gegenfärbung) gefärbt und dann die hierdurch nicht gefärbten Bakterien durch andere Farbstoffe wie oben angegeben tingiert (Doppelfärbung — Gegenfärbung). — Der spezielle Nachweis 1. der Gonokokken (die Diagnose der Gonorrhoe), 2. der Tuberkelbazillen (die Diagnose der Tuberkulose), 3. der Eitererreger (Staphylokokken, Streptokokken) ist im Abschnitt der „bakteriologischen Diagnose“ (pag. 49) ausführlich beschrieben. — Das Bakterium coli bildet kurze Stäbchen, oft unregelmäßig in ihrer Form. — Im Vaginalsekret oder an der Vagina findet sich oft Pilzrasen von Oïdium albicans (Soor) oder auch Trichomanos vaginalis als Parasit. —

Bakterienuntersuchung.

Die mikroskopische Untersuchung der Gewebe bezweckt die Erkenntnis der feineren Zusammensetzung, insbesondere ob und welche Veränderungen im Vergleich zur normalen Zusammensetzung festgestellt werden können; — es handelt sich um das Erkennen von einfachen entzündlichen Affektionen im Gegensatz zu anderen spezifischen Veränderungen, ob benigne, ob maligne Degenerationen vorliegen. — Diese Untersuchung kann einmal ohne besondere Vorbereitung der zu untersuchenden Gewebsstücke, der Bröckel, der Geschwulst stattfinden (Untersuchung an frischem Material). Die Diagnose kann oft schnell und definitiv gestellt werden. — Es können kleinste Stückchen mit einer feinen Pinzette (auch Schere, Messer), vom vorliegenden Material entnommen, in Wasser, Glyzerin, Jodjodkaliumlösung (siehe oben), mit der Präpariernadel mehr oder weniger stark zerzupft werden; es werden so ohne weiteres Chorionzotten an ihrem epithelialen Überzug, den epithelialen Fortsätzen erkannt, von Gefäßen, die oft ähnlich erscheinen, unterschieden; die Diagnose auf Abort oder stat. post partum ist hierdurch gesichert. — Es können sarkomatöse Myomveränderungen diagnostiziert werden; Uterindrüsen werden leicht isoliert und an ihrem charakteristischen, oft noch flimmernden Epithel erkannt. — Statt des Zerzupfens von kleinsten Partikeln kann (zumal bei größeren zur Untersuchung stehenden Stücken) der mit dem Messer abgeschabte Saft (Gewebssaft) zur Untersuchung dienen: die in dem Material suspendierten Bestandteile lassen oft die wichtigsten Diagnosen zu, oder geben doch Winke für die weitere Untersuchung. — Schließlich können Schnitte von dem zu untersuchenden

Untersuchung von Gewebsteilen,

a) an frischem Material.

Material, wenn es nach der Größe und Konsistenz dazu geeignet ist, gemacht werden; für weicheres Material ist der Gebrauch des Doppelmessers empfehlenswert. — In den Schnitten bleiben die einzelnen Gewebsteile im Zusammenhang. Zur Färbung des frischen Materials kann neben Jodjodkaliumlösung Löfflersche Methylenblaulösung, Fuchsinessiglösung benutzt werden. — Die Untersuchung des frischen Materials erfordert wie jede andere Methode Übung, sollte nicht unterlassen werden. —

Für die mikroskopische Untersuchung ist jedoch oft eine besondere Vorbereitung der zu untersuchenden Gewebsstücke, Bröckel, der Geschwulst nötig: oft genügt es nicht, Teile zu zerzupfen, frische Schnitte zu untersuchen: das Material ist zu spärlich; es muß möglichst ausgenutzt werden. —

b) an gehärtetem Material. Das zu untersuchende Material muß gehärtet werden: die Gewebsstücke, die Bröckel — das Curettement, die Exzision — werden am besten direkt in 96% Alkohol — auch absoluten — getan, nicht vorher abgewaschen; es ist vorteilhaft, anfänglich mit nur wenig Alkohol die Bröckel zu schütteln, bis das anhaftende Blut (in kleinen Gerinseln und Schleim) koaguliert ist; die nun in ein Schälchen ausgegossenen Stücke können leicht isoliert in neuem Alkohol zur definitiven Härtung kommen (Auswahl vor der definitiven Härtung). — Auf diese Weise bearbeitet, läßt sich leichter die Oberfläche am curettierten Stückchen, die oft spongiose Beschaffenheit bei Endometritis fungosa, die Schnittlinie des Exzidierten erkennen, eine für Richtung des späteren Schneidens wichtige Feststellung. — Von größerem zu untersuchenden Material (von Geschwülsten) sind nicht zu große Stücke zu entnehmen: lieber mehrere Stücke von verschiedenen Stellen, als zu große: es genügen $^1/_2$ cm große, ebenso lange, $^1/_4$ cm dicke Stücke völlig. — Das Material ist nach kurzer Zeit, nach $^1/_2$, 1 bis 2 Stunden völlig schneidefähig; es kann „aus der Hand" oder zwischen Leber oder ähnlichem Material eingeklemmt mit dem Rasiermesser in feinste Scheiben und in der Richtung, die man beabsichtigt, geschnitten werden. — Wie der Alkohol, so kann die Müllersche Lösung, auch Formalin (verdünnt oder konzentriert) zum Härten benutzt werden; für die Diagnostik genügen diese Flüssigkeiten völlig; — es kommen noch Zenkersche Lösung, Sublimatlösung, Flemmingsche Lösung in Betracht; bei Curettements, Bröckel, die mit Blut vermischt sind, ist stets Abschütteln und Neueinlage (nicht vorher abwaschen!) anzuempfehlen; sonst gilt das

Untersuchung an Gefrierschnitten. oben Gesagte. — Eine sehr wichtige Vorbereitung des zu untersuchenden Materials ist das Gefrierenlassen, Schneiden mit dem Gefriermikrotom; — es kann zum Gefrieren Äthergebläse oder komprimierte Kohlensäure angewendet werden. Die Schnitte werden „gehobelt": sie werden in Wasser getan, sie können dann auch in Formalin, in Spiritus fixiert werden, sind dann zur Untersuchung bereit. — Die beste Methode auch für das Gefriermikrotom bleibt, das Curettement oder die Exzision vorher zu härten (siehe oben) in absolutem Alkohol, den Alkohol durch Formalin und letzteres dann durch Wasser zu entfernen oder direkt Formalinhärtung und dann Aus-

waschen vorzunehmen. Bei den hier meist nur kleinen Partikeln ist dieser Weg auch kaum zeitraubender als Frierenlassen des frischen Materials; es kann alles gut in 1 bis 2 Stunden erledigt sein, ja bei kleinen Objekten auch früher. — Schwierigkeiten, die im Einzelfall doch einmal bei einfachem, direkten Gefrierschnitt, d. h. ohne Vorbereitung des Materials, der Diagnose entgegentreten (— kein klares mikroskopisches Bild —) werden vermieden; — die Schnelldiagnose auf dem Gefriermikrotom ohne vorangegangene Härtung ist im Einzelfalle nicht zuverlässig, für gewöhnlich nicht nötig. —

Es kann aber auch die Vorbereitung durch Härtung (Alkohol, Müllersche Lösung, Formalin, Zenker, Sublimat, Flemming) für die Diagnostik nicht genügend sein: die einzelnen Teile werden nicht genügend, zumal bei dünnen Schnitten zusammengehalten; die Schnitte gehen beim Wässern, Färben, Auflegen auseinander; es ist daher drittens für die Diagnostik die Methode der Einbettung außerordentlich wichtig; sie wird auch am meisten geübt, weil sie bei einiger Aufmerksamkeit die Vorzüge der anderen Methoden vereinigt und noch besondere Vorzüge hat: vor allem die leichtere Serienherstellung. — Einbettung der Gewebsteile.

Für die mikroskopische Untersuchung gynäkologischer Präparate speziell in Hinblick auf die Diagnostik bleibt die Celloidineinbettung die beste Methode. — Von dem in Äther aufgelösten Celloidin sind am besten verschieden starke Lösungen („Celloidin dick" — „Celloidin dünn") herzustellen: je länger das Präparat durchtränkt werden kann, desto besser werden die Schnitte ausfallen. Das zu untersuchende Material, über dessen Größe und Vorbereitung zum Härten oben gesprochen ist, wird in absolutem Alkohol völlig wasserfrei gemacht; es kommt in eine Mischung von Äther und Alkohol (je nach der Größe 1—2 bis 24 Stunden), dann in dünne Celloidinlösung, die allmählich mit stärkeren Lösungen vertauscht wird; es muß eine möglichst gleichmäßige Imbibition erzielt werden; je nach der Größe kann schon 2—4—24 stündige Imbibition genügen. — Die Stücke werden jetzt „ausgegossen"; sie kommen in ein kleines rundliches Glasgefäß (— es gibt je nach der Größe des Objektes auch stellbare Metallgefäße —) oder vorbereitete Papierkörbchen, Kästchen. — Die Stücke können nun nach der Richtung, in der sie geschnitten werden sollen, gelagert werden. — Unter einer Glasglocke wird nun das ausgegossene Celloidingefäß so lange gelassen, bis durch Verdunsten eine weiche, elastische Konsistenz erreicht ist. Nun kommen die Celloidinmassen mit oder ohne Gefäße in 66 % Alkohollösung, in der das Celloidin um die Stücke und in den Stücken erhärtet. — Diese erhärteten Massen werden auf Holzblöckchen mittelst Celloidin aufgeklebt, nachdem die Masse (Celloidinblöcke) auf einige Augenblicke in Äther-Alkohol oder Alkohol getaucht wurde, um das Ankleben zu ermöglichen. Für die Holzblöckchen können auch Tonblöcke verwendet werden; die früher üblichen Korkstücke sind wegen Auslaugung von Substanzen, welche die Färbefähigkeit der eingebetteten Massen stören, verlassen. — Celloidineinbettung.

Die Einbettung ist hiermit beendet; die Stücke bleiben im ganzen oder geschnitten in 66 % Alkohol, sei es, daß sie sofort oder später zur mikroskopischen Untersuchung gelangen. — Die eingebetteten Stücke werden am besten mit einem Mikrotom geschnitten; sie könnten ja auch aus der Hand, oder vermittelst Klemmleber in Schnitte zerlegt werden. — Die vom Mikrotommesser mit Pinsel oder Fingerkuppe entfernten Schnitte kommen in Wasser, werden dann gefärbt, ausgewaschen und durch Fließpapier möglichst trocken in 96 %, auch absoluten Alkohol, gelegt, um den letzten Rest Wasser noch dem Präparat zu entziehen; aber die Schnitte dürfen nur so lange im Alkohol bleiben, bis das Celloidin anfängt weich zu werden, sich aufzulösen; nun kommen sie in Karbolxylol, dann auf den Objektträger, nach Entfernung des Karbolxylols in Kanadabalsam und unter das Deckglas; die Schnitte müssen durchscheinend sein; weißliche, sich nicht aufhellende Stellen sind Zeichen dafür, daß nicht genügend Wasser entzogen wurde. (Wiederholung der Prozedur.)

Es kommt neben der Celloidineinbettung nur noch die Paraffineinbettung in Betracht; die Einbettung in Eiweiß, in Gummiarabicum-Glyzerin-Mischung, die ja auch ihre Vorteile haben, übergehen wir hier. —

Paraffineinbettung.

Die Paraffineinbettung eignet sich wesentlich für kleinere und weichere Massen; die Stücke, die eingebettet werden sollen, bedürfen der Vorbereitung durch Alkohol, wie bei der Celloidinanwendung; die durch Alkohol wasserfrei gemachten Stücke gelangen in Xylol, dem allmählich mehr und mehr Paraffin bis zur gesättigten Lösung zugesetzt wird; so wird allmählich das zu untersuchende Stück mit Xylol, mit Xylolparaffin durchtränkt. — Im Brütofen wird (bis 50 Grad C) allmählich das Xylol zum Verdunsten gebracht und schließlich das zu untersuchende Stück durch vorsichtiges, aber doch schnelles Abkühlen in dem zuerst flüssigen, jetzt erstarrenden Paraffin „eingeschlossen". — Das Stück wird zurecht geschnitten, auf dem Holzblock (auf Korke, auf Metallunterlage) durch Paraffin angeklebt und mit dem Paraffinmesser, senkrecht gegen das Objekt, geschnitten, im Gegensatz zur Messerführung bei Celloidin, wo die Schneide des Messers in möglichster Länge über die Schnittfläche des Objektes fortgezogen wird. — Die Schnitte werden vom Wasser, in dem sie sich gut ausbreiten, auf den Objektträger gebracht, der vorher mit etwas Eiweißglyzerin zur besseren Anheftung des Schnittes bestrichen ist; der Schnitt wird im Brütofen (bis 37 Grad C) getrocknet, dann mit Xylol überzogen, mit Kanadabalsam und Deckglas versehen. — Meist sind die Schnitte schon vorher in toto gefärbt (Stückfärbung); wenn nicht, so gelangen sie in Wasser, dann in Färbung; nach dem Auswaschen in Alkohol, Xylol, Kanadabalsam. Serienschnitte lassen sich bei Paraffineinbettung und bei zweckmäßiger Herrichtung des Paraffinblockes (rechtwinklige Blocks) leicht herstellen; die beim Schneiden in „Bändern" zusammenhängenden Schnitte werden in Wasser und von hier auf den Objektträger — abgezählt, numeriert — übertragen. —

Färbung der Schnitte.

Die für die mikroskopische Untersuchung hergestellten Schnitte werden zur besseren Differenzierung der Details gefärbt; die Färbung des frischen

Materials ist oben besprochen; für die gehärteten oder eingebetteten Schnitte gibt es sehr verschiedene Farbstoffe, sehr verschiedene Methoden, Kombinationen (Doppelfärbung): der Farbstoff soll nicht nur die Kerne, sondern auch das Protoplasma der Elemente, die Zellkonturen möglichst gleichmäßig, auch möglichst schnell färben. — Am einfachsten gestaltet sich und meist völlig ausreichend, die Färbung der Schnitte mit Alaunkarmin: es überfärbt nicht; bei zu langem Verweilen der Celloidinschnitte im Farbstoff wird, oft störend, das Celloidin mitgefärbt; einige Minuten genügen oft zu genügender Färbung; nach Auswaschen des überflüssigen Farbstoffes kommt der Schnitt in Alkohol (behufs Wasserentziehung) und vor der Auflösung des Celloidins im Alkohol in Xylolkarbol; dann auf den Objektträger, nach Entfernung des Xylolkarbols in Kanadabalsam. — Haemalaun liefert oft noch bessere Differenzierung des einzelnen, doch darf der Schnitt nur kurze Zeit (oft nur $^1/_2$—1—$1^1/_2$ Minuten) im Farbstoff bleiben. Haemalaun färbt auch nekrotische Stücke noch, wo Alaunkarmin versagt. — Empfehlenswert ist die Behandlung mit Haematoxylin; Doppelfärbung wird durch Nachfärbung mit Eosin, Pikrinsäure, oder nach van Gieson erzielt. Die mit Haematoxylin zu färbenden Schnitte bleiben einige Minuten (8—10—12 Minuten) in der Lösung, werden dann in salzsäurehaltigem Alkohol (1—2—3 Minuten) differenziert — ausgewaschen und für kurze Zeit ($^1/_2$—2 Minuten) in absoluten Alkohol, dann Karbolxylol, Kanadabalsam gelegt. — Die mit Haematoxylin gefärbten Schnitte werden behufs Doppelfärbung in alkoholische Eosinlösung (1—2 Minuten) gebracht, dann nach reichlicher Auswässerung in Alkohol, der freilich das Eosin zum Teil wieder auszieht. — Bei van Gieson werden etwas überfärbte Haematoxylinschnitte in Pikrinsäure-Säurefuchsinlösung 3—5 Minuten gefärbt, kurz ($^1/_2$ Minute) ausgewaschen, in Alkohol, Xylol, Kanadabalsam gelegt; — die Muskelfasern werden gelb, Bindegewebe rot gefärbt. —

Es gibt noch eine Reihe von ausgezeichneten Färbungen und Kombinationen verschiedener Art; jede hat für den sich auf sie Einübenden ihren unbestrittenen besonderen Wert: Lithionkarmin, Boraxkarmin (für weiche embryonale Gewebe); — sehr schöne Bilder erzeugt für sich oder auch mit Doppelfärbung die Behandlung der Schnitte mit Liquor ferri sulf. oxyd. (1 : 2 aq. dest.); die Schnitte müssen vorher in aq. dest. wässern — dann 2—24 Stunden in obiger Lösung (Beize); — dann werden die Schnitte 1—24 Stunden in gelbes Haematoxylin gelegt (letzteres gelöst in absolutem Alkohol, dann mit aq. dest. gemischt), bis die Lösung ungefähr die Färbung der Beize hat; später wird diese Lösung ohne Schaden dunkel, schwarz. — Die anfänglich fast schwarz gefärbten, aus der Lösung genommenen Schnitte, werden in Salzsäurelösung (10 : 100) (— schnelles Verfahren —) oder in Eisessig (30 : 100) (— langsames Verfahren —) differenziert, bis sie genügende bräunliche Farbe angenommen haben; — nach Abspülen in destilliertem Wasser bleiben die Schnitte längere Zeit in Leitungswasser bis zur schönen intensiven Blaufärbung. (Benutzung von Platinnadeln.) (Verfahren nach Benda.)

Eine sehr schöne Färbemethode, die der etwas komplizierten Bendaschen gleichkommt, aber schneller zum Ziele führt, ist die nach Weigert; man nimmt a) 1 g Haematoxylin in 100 ccm 96% Alkohol; b) 4 ccm liquor ferri sesquichlorati, 1 ccm offizinelle Salzsäure auf 95 ccm Wasser. a und b werden behufs Färbung, jedesmal von neuem, zu gleichen Teilen gemischt; in wenigen Minuten färbt die schwarze Mischung genügend gut. — Dann folgt Abspülen in Wasser und ganz kurze Färbung in einem Gemisch von (bei Zimmertemperatur) gesättigter wässeriger Lösung von Pricinsäure 100 Teile, 1% wässeriger Säurefuchsinlösung 10 Teile; — kurzes Abspülen in Wasser — Entwässern in 96% Alkohol, dann Karbolxylol-Kanadabalsam.

Herstellung der mikroskopischen Schnitte.

Bei der Herstellung der für die mikroskopische Untersuchung nötigen Schnitte ist 1. die Schnittrichtung von Wichtigkeit; es kommen ja für die mikroskopisch-gynäkologische Diagnostik so außerordentlich häufig Schleimhautveränderungen (im Curettement, in der Exzision) in Betracht; es ist dahin zu streben, möglichst die Schnittrichtung senkrecht gegen die Oberfläche (Schleimhautoberfläche) zu führen, um Schnitte durch die Gewebsstücke in möglichster Tiefenausdehnung zu haben; bei oben schon angeführter Behandlung des frischen Curettements mit Alkohol und Schütteln desselben und nochmaliger Prüfung des Materials und bei entsprechender Lagerung in Celloidin ist man Herr der Schnittrichtung; wenn auch bei den oft reichlichen Partikeln der Curettements, im ganzen eingebettet, meist auch ohne vorherige Auswahl Längsschnitte neben Quer- und Schiefschnitten vorkommen, so ist doch die Mühe der vorher stattgehabten Auswahl bei dem Vorteil der sicheren Bestimmung der Schnittrichtung eine geringe. — Bei Partikeln aus der Mitte einer Geschwulst ist die Schnittrichtung möglichst doppelt (in zwei aufeinander senkrecht stehenden Ebenen) zu führen; oft ist die doppelte Schnittrichtung nicht nötig, da das Bild aus der ersten schon alles ergibt.

Schnittdicke.

Die Schnitte müssen 2. möglichst gleichmäßig dick geschnitten sein: gute Einbettung, scharfes Messer sind hierfür Bedingungen; die Schnitte müssen 3. in einer Ebene, nicht wellig liegen; sie sind nicht in zu viel Kanadabalsam einzubetten; später kann ein kleines Gewicht (Bleistück) auf dem Deckglas zur gleichmäßigen Streckung der Präparate beitragen.

Färbung.

Es ist 4. die gute Färbung der Schnitte zu berücksichtigen (siehe oben). Die Schnitte sind 5. für diagnostische Zwecke nicht zu dünn, nicht zu dick zu wählen; zur Übersicht für schwache Vergrößerung sind Schnitte von 15 bis 20 μ, für die feinere Kontrolle 10 bis 15 μ völlig ausreichend; einzelne Objekte erfordern für die bessere Beurteilung dünne Schnitte, bei andern genügt eine größere Dicke; für Zotten, Decidualpräparate, auch Sarkome sind dünnere Schnitte vorzuziehen; einfache hyperplastische Endometriumveränderungen sind bei etwas dicken Schnitten übersichtlicher. — Es ist 6. ratsam, Schnitte mit Oberfläche auf dem Objektträger so zu lagern, daß die Oberfläche (Schleimhautoberfläche) parallel der einen Seite des Objektträgers läuft; bei den entzündlichen Veränderungen, bei denen z. B. die Drüsen des Uterus meist weit über ihre Grenzen in die Muskulatur hinauswachsen, sind gutgelagerte mikroskopische Präparate von großer Annehmlichkeit. —

Lagerung.

Prüfung mit unbewaffnetem Auge.

Vor allem ist aber 7. wichtig, sich mit unbewaffnetem Auge über die Schnitte zu orientieren, unter Zuhilfenahme einer ganz schwachen Vergrößerung (Lupe 2- bis 4fach) wird schon ein großer Teil der Zusammensetzung und der Veränderungen sichtbar; — schon mit unbewaffnetem Auge sind die erweiterten Uterindrüsen bei Endometr. fungosa sichtbar, die Krebsalveolen schon absolut deutlich; die gefärbten Präparate zeigen scharf die Schleimhautgrenzen: — bei einiger Übung wird die Betrachtung der mikroskopischen Präparate schon die Diagnose des Status post abortum vermuten lassen. — Erst nach der Durchmusterung mit schwacher Vergrößerung (Lupe bis 20fach) kommt die Bearbeitung der Schnitte mit starker Vergrößerung: 50- bis 100fache Vergrößerung klärt im ganzen schon alles. — Es ist außerordentlich wichtig, sich mit schwacher Vergrößerung einen Gesamtüberblick zu verschaffen, sich ein vorläufiges Urteil zu bilden: das Urteil kann in vielen Fällen schon bei schwacher Vergrößerung ein definitives sein; es gibt anderseits Veränderungen, die sich definitiv nur mit starker Vergrößerung bestimmen lassen, wie einzelne deciduale Veränderungen, auch sarkomatöse Degeneration.

Aufgabe der mikroskopischen Untersuchung.

Die der mikroskopischen Untersuchung gestellte Aufgabe wird eine mehrfache sein; es handelt sich einmal darum, die klinische Diagnose zu bestätigen, auch selbst, wo es kaum nötig erscheint; scheinbar ganz sichere klinische Diagnosen müssen gelegentlich nach der mikroskopischen Untersuchung geändert werden; so wird z. B. eine angeblich bösartige Geschwulst im Uterus später als ein Abortrest (starkveränderter Placentarpolyp) erkannt. Zweitens können gerade zweifelhafte, keine ganz sichere klinische Diagnose gebende Fälle durch mikroskopische Untersuchung klargestellt werden; verschiedene auseinandergehende Anschauungen einzelner Untersucher — ob es sich z. B. um maligne Portiodegeneration handelt, ob nicht — werden mikroskopisch durch Untersuchung der Exzisionsstücke oder der Curettage klargestellt werden. — Es werden drittens Veränderungen, die klinisch nicht erkannt werden, bei denen anscheinend kein Zweifel z. B. über die Benignität besteht, mikroskopisch sicher als maligne erkannt. — Die mikroskopische Untersuchung soll als Aufgabe haben möglichst frühzeitige Erkenntnis der vorliegenden Veränderung, damit frühzeitig gehandelt, die entsprechende Prognose gestellt werden kann; das Prinzip des Abwartens — ex juvantibus ex nocentibus — ist für die gynäkologische Disziplin möglichst aufzugeben. —

Frühzeitige Erkenntnis.

Fehlerquellen.

Es gibt eine Reihe von Fehlerquellen, denen die mikroskopische Untersuchung unterworfen ist: es kann einmal für die Untersuchung nicht genügendes, oder nicht geeignetes Material geliefert sein; wenn bei Verdacht bösartiger Uterusdegeneration die Curette den vielleicht nur kleinen oder z. B. ganz im Tubenwinkel liegenden Herd nicht trifft, dann kann die aus dem Curettement gestellte Diagnose irrtümlicherweise günstig lauten; der scheinbar exakte (mikroskopische) Nachweis von gutartiger Veränderung kann für die Patientin verhängnis-

voll werden. Wenn hier auch eigentlich dem gelieferten Material, nicht der Untersuchung die Schuld der nicht zutreffenden Diagnose zufällt, so kann doch auch in einzelnen Fällen bei der Untersuchung zu kleiner Partikel, bei der Untersuchung des zerzupften Materials, des Gewebesaftes, eine Fehldiagnose zustande kommen: eine Sarkomzelle ist leicht mit der Deciduazelle zu verwechseln; die Deciduazelle ist ja als physiologischer Typus der Sarkomzelle anzusehen, — ein kleinzelliges Sarkom ist in zu kleinen Teilen gar nicht von entzündlicher Infiltration zu unterscheiden, — die einzelnen Elemente des malignen Adenoms, die zylindrische Zelle, ist kaum von der der Endometritis glandularis zu trennen, Partikeln von Plattenepithelien täuschen Krebsnester vor. — Wenn auch die Methode des Zerzupfens, die Untersuchung des frischen Materials geübt werden soll, wenn hierdurch auch Fingerzeige für eine spätere Untersuchung entspringen können, ja selbst direkt die Diagnose gestellt werden kann, so wird für die gynäkologische Diagnostik im großen und ganzen die Untersuchung des vorbereiteten, des eingebetteten und geschnittenen Materials vorzuziehen sein; aber auch schon kleinste Stücke — kaum linsengroße — lassen bei guter Bearbeitung positive Schlüsse ziehen, sichere Diagnosen stellen. Nicht selten genügen kleine und kleinste Stücke für die Diagnose des malignen Neoplasma. — Aber auch gut vorbereitete, gut eingebettete Massen lassen sich bei guter Färbung gelegentlich recht schwer deuten; wie schwierig kann die Diagnose eines Curettements nach Blasenmole werden, wenn fortdauernd blutige Absonderungen klinisch den Verdacht einer malignen Degeneration erregen und wenn im Curettement zwischen muskulären und decidualen Elementen große syncytiale Massen liegen. — Während gelegentlich kleinste Stücke genügen, können bei anderen Degenerationen selbst an großen Partikeln Schwierigkeiten der Diagnose entstehen. — Es ist schwierig, reichliche, sogenannte „syncytiale Wanderzellen" für gutartig, nicht für bösartig zu erklären. — Fehlerquellen entspringen ferner den Täuschungsbildern: der Geübtere wird sie vermeiden; Flachschnitte, Schiefschnitte durch Drüsen, durch den Fundus der Drüsen ergeben leicht das Bild der Mehrschichtung; epidermidalisierende Veränderungen täuschen zumal bei nicht senkrechter Schnittrichtung leicht beginnende Karzinome vor; die Veränderungen an und in Polypen täuschen maligne Entartung vor; die Schwangerschaftsdrüsen geben Anlaß zur Diagnose des glandulären Karzinoms. —

Täuschungsbilder.

Neben diesen Fehlerquellen, die ja zum Teil durch Vorsicht, durch Übung, durch nochmalige Untersuchung eines zweiten Curettements, einer zweiten Exzision umgangen werden können, sind trotzdem gelegentlich Schwierigkeiten z. B. im Beginn einer malignen Degeneration nicht zu überwinden. — Es sind hier Grenzen gegeben, die auch der Geübteste schwer überwinden kann: bei einem tuberkulösen Geschwür werden nicht jedesmal Tuberkelbazillen, nicht immer Riesenzellen nachzuweisen sein. — Trotz der Fehlerquellen, der Grenzen, die gezogen sind, hat die mikroskopische Untersuchung (die Kleinstückchendiagnose) eine außerordentlich wichtige Stellung in der gynäkologischen

Grenzen der mikroskopischen Diagnostik.

Diagnostik; sie setzt freilich die Kenntnis a) des normalen Zusammenhanges und b) der pathologischen Veränderungen voraus; die Übung beschränkt die Fehlerquellen, setzt die Grenzen auf kleinste Gebiete herab; — nichts übt ferner so viel, macht auf die Fehlerquellen so leicht aufmerksam als der Versuch, von den mikroskopischen Präparaten kleine Zeichnungen anzufertigen: der Versuch einer genauen Wiedergabe des Gesehenen auf Papier führt zu genauem Sehen.

Bedingungen für die mikroskopische Diagnostik.

Zur mikroskopischen Untersuchung gehört als nicht unwesentlicher Teil die Herstellung des Untersuchungsmaterials, die Entnahme, das Herausschneiden von Stücken behufs mikroskopischer Untersuchung; im Curettement, in der Exzision ist ja das Material gegeben, und wie dieses zu behandeln, ist gesagt. — Es ist ungeheuer wichtig, vor dem Zerschneiden eines Präparates, ja vor dem Betasten dasselbe eingehend zu betrachten; bei einiger Übung findet man meist die für die mikroskopische Untersuchung wichtige Stelle; — aber da es nicht immer möglich ist, sofort an jedem Material alles klar zu sehen und auszusuchen, so ist erstes Prinzip, nichts zu zerstören, eine spätere Nachprüfung nicht durch ungeschicktes, sofort den Unwissenden kennzeichnendes Abschneiden, Zerschneiden zu erschweren, ja unmöglich zu machen, z. B. durch Ausschneiden von unnötig großen viereckigen Blöcken; feine, 2 bis 3 mm breite Scheiben genügen in den meisten Fällen; auch beim Zerschneiden, beim Zurichten des Materials kann das „Künstlerische“ im Auge behalten werden. —

Behandlung des Untersuchungsmaterials.

Die Cystoskopie.

Die Cystoskopie ist heute eine unentbehrliche Hilfsmethode für die gynäkologische Untersuchung geworden. Die Beziehungen zwischen den Erkrankungen der weiblichen Genitalien und denen der Blase sind in mehrfacher Hinsicht sehr enge. Einmal etablieren sich einzelne Krankheiten gleichzeitig in beiden Apparaten, z. B. die Gonorrhoe, die Tuberkulose, die Fisteln; anderseits entwickeln sich Blasenerkrankungen im Verlauf gynäkologischer Leiden, z. B. Übergang des Uteruskarzinoms auf die Blase, eitrige Cystitis bei Durchbruch von Exsudaten, Tumoren, Pyosalpingen. Noch viel häufiger wird die Blase funktionell durch Genitalerkrankungen beeinträchtigt, z. B. Ischurie bei Beckentumoren, Tenesmus durch Verengerung des Lumens, Verziehungen des Blasenbodens bei Myomen und bei Gravidität, Aussackungen der Blase bei Prolaps. Räumlicher und funktioneller Zusammenhang des Harnapparats mit den Genitalorganen führen die blasenkranken Frauen ohnedies meistens zum Frauenarzt und zwingen auch den rein spezialistisch tätigen Gynäkologen, sich eingehend mit der Diagnose von Blasenkrankheiten zu befassen.

Knorr teilt mit, daß von 3213 Kranken, welche seine gynäkologische Sprechstunde aufsuchten, 663 = 20,6 % über Blasenbeschwerden klagten; davon waren 509 blasenkrank, während 154 Blasenbeschwerden infolge von gynäkologischen Erkrankungen hatten.

Dazu kommt, daß man von der Blase aus auch für reine Genitalerkrankungen durchaus wichtige diagnostische Aufschlüsse erhalten kann, z. B.

Ausbreitung des Karzinoms, bevorstehende oder eingetretene Perforation von Exsudaten.

Für die diagnostischen Aufgaben, welche dem Arzte aus diesen nahen Beziehungen zwischen beiden Apparaten und ihren Erkrankungen erwachsen, muß sich derselbe neben den übrigen Untersuchungsmethoden des Cystoskops bedienen. Nur der das Cystoskop beherrschende Gynäkologe ist seinen Aufgaben voll gewachsen. Ich kann es deshalb nicht unterlassen, die Technik und die Indikationen der Cystoskopie an dieser Stelle eingehend zu schildern, während die Beschreibung der pathologischen Untersuchungsbefunde im speziellen Teil erfolgt. Ich betone aber, daß ein Erlernen dieser Methode nur in besonderen Untersuchungskursen möglich ist.

Cystoskop.

Fig. 18. Modifiziertes Nitzesches Cystoskop. 1/3. (Orig.)

Die Untersuchung wird mit dem Nitzeschen Cystoskop vorgenommen; wer nur weibliche Blasen zu untersuchen hat, wird sich mit Vorteil der von mir angegebenen Modifikation desselben bedienen (Fig. 18): Entsprechend der geringeren Länge der weiblichen Urethra habe ich das Nitzesche Cystoskop auf 21 cm kürzen lassen und damit den Vorteil gewonnen, daß es sich leichter in derselben hält; ferner habe ich den Schnabel mit der Lampe in einem flachen Winkel abbiegen lassen, um ohne zu starkes Senken des Griffs ein bequemes Übersehen des Blasenbodens zu ermöglichen; der zu stark abgebogene Schnabel des männlichen Cystoskops erschwert in der oft stark verengerten weiblichen Blase die Bewegungen. Als Lichtquelle bediene man sich eines Akkumulators.

Asepsis.

Die Cystoskopie kann durch Infektion der Blase den Kranken Schaden bringen; deshalb ist peinlichste Asepsis notwendig. Die Desinfektion des Instrumentes kann nicht durch Auskochen erfolgen, weil das eindringende Wasser die Optik zerstört; der strömende Dampf, welcher auf die Dauer ebenfalls schadet, wird am besten nur dann angewendet, wenn man nach der Untersuchung infektiöser Kranker, z. B. Tuberkulöser, eine sichere Befreiung von anhaftenden Keimen erreichen will. Bei dem gewöhnlichen Gebrauch erhält man eine ausreichende Asepsis durch dauerndes Eintauchen des Instrumentes in 3%-ige Karbollösung. Wer sein Cystoskop täglich und mehrfach täglich benutzt, bewahre es dauernd stehend in hohen Gläsern mit 3%-iger Karbollösung auf (Fig. 19); unmittelbar vor dem Gebrauch reibe man den in die Blase einzuführenden Teil noch gründlich mit derselben Lösung ab. Die Optik trotzt sehr lange der dauernden Benetzung. (Casper verzichtet im Interesse seines Instruments auf langedauernde Einwirkung sonstiger Desinfizientien, sondern reibt nur mehrfach das Instrument energisch und gründlich mit in Seifenspiritus getränkten Tupfern oder Wattebäuschchen ab. Stöckel empfiehlt die dauernde Aufbewahrung der Cysto-

skope in Formalindämpfen, welche in einem von Nitze angegebenen Gefäße durch einige auf dem Boden liegende Formalintabletten erzeugt werden.)

Einen Import von Keimen der Kranken vermeidet man durch sorgfältiges Abreiben der Urethralmündung mit einem Desinfiziens; eine Reinigung der Urethra ist für gewöhnlich unnötig. Bei Gonorrhoe der Urethra ist die Cystoskopie unbedingt zu unterlassen; ist sie im chronischen und schwachsezernierenden Stadium, so ist gegen die Cystoskopie nichts einzuwenden, wenn die Kranke vorher uriniert hat.

Da trotz aller Vorsichtsmaßregeln ein Import von Organismen niemals ganz vermieden werden kann, ist es ratsam, das Füllwasser nach Beendigung der Cystoskopie sofort abzulassen oder die Blase mit 3%-iger Borsäurelösung auszuspülen. Mechanische Schädigungen der Blasenschleimhaut und langes Verweilen des Instrumentes in der Blase erhöhen die Infektionsgefahr. Man untersuche deshalb schonend und schnell; geübte Cystoskopiker erleben selten Infektion.



Fig. 19. Cystoskop in Karbollösung für den häufigen Gebrauch aufgestellt. (Orig.)

Technik.

Zur Vornahme der Cystoskopie lagert man die Frau auf einen Untersuchungsstuhl so hoch, daß die Genitalien sich gerade in der Höhe des Auges befinden. Sodann nimmt man mit dem Katheter den Urin ab; wenn er klar ist, so kann sofort untersucht werden; ist er trübe, so muß die Blase so lange mit 3%-iger Borsäurelösung gespült werden, bis das Wasser absolut klar zurückfließt. Für die Ausführung der Untersuchung muß die Blase dann mit ca. 200 g 3%-iger Borsäurelösung gefüllt werden. Man führt das Cystoskop, nachdem man den Schnabel in Glyzerin eingetaucht hat, langsam in die Urethra und schiebt es in die Blase vor; dann schließt man den Kontakt. Durch Drehen des Cystoskops beleuchte man nacheinander den Boden, den Scheitel, die vorderen und seitlichen Wände der Blase. (Ich kann hier nur eine kurze Schilderung der Untersuchung geben und muß im übrigen auf die spezialistischen Lehrbücher von Nitze und Casper und vor allem auf die „Cystoskopie des Gynäkologen" von Stöckel verweisen.)

Die Cystoskopie beim Weibe unterscheidet sich in sehr wesentlichen Dingen von der Blasenuntersuchung beim Manne; die Unterschiede liegen in der Gestalt der Blase und ihrer Beeinflussung durch die anliegenden Genitalorgane. Während die männliche Blase die für eine leichte Cystoskopie erforderliche runde Gestalt hat, ist die weibliche Blase an ihrer Basis, namentlich von vorne nach hinten, flach ausgezogen, während die obere Wand sich schüsselförmig auf die untere legt, so daß beide Wände in ziemlich scharfem Winkel ineinander umbiegen. Wenn nun außerdem der Uterus auf der Blase lastet, so gelangt bei der An-

füllung der Blase zumeist die Füllflüssigkeit in die seitlichen Teile, und eine schöne Ausrundung der Blase unter Emporheben des Uterus findet erst bei sehr starker Anfüllung statt. Das Cystoskop muß dieser Gestalt der Blase folgen und unter beständigen Bewegungen die Ausbuchtungen und Taschen ableuchten. Diese unter normalen Verhältnissen nicht übermäßigen Schwierigkeiten steigern sich aber beträchtlich und oft bis ins Unüberwindliche, wenn die Blase disloziert wird durch Lageveränderungen des Uterus, durch Tumoren desselben und seiner Adnexe und vor allem durch in der Cervix oder Vagina sich entwickelnde Tumoren; letztere drängen den Blasenboden nach vorne, so daß selbst beim stärksten Senken des Griffes ein Übersehen desselben und der Ureterenmündungen kaum möglich ist. In der Dislokation des Blasenbodens und der Ureterenmündungen liegt die Hauptschwierigkeit der Cystoskopie beim Weibe.

Chromocystoskopie.

Eine vorzügliche Hilfsmethode, um die sekretorische Tätigkeit der Nieren sowie die Funktion und Durchgängigkeit der Ureteren zu beurteilen, ist die Chromocystoskopie (Völcker und Joseph). Dieselbe beruht auf dem Sichtbarmachen des Urinstrahles durch Färbung des Urins mittelst Injektion von Indigkarmin. Man injiziert 4 ccm einer 4%-igen sterilen Indigkarminlösung in die Glutäalgegend; ungefähr 20 Minuten danach beginnt man die Cystoskopie und kann nun an dem blau gefärbten Urin, welcher aus den Ureteren ausspritzt, die Lage der Ureterenmündungen leicht auffinden, die Ureterentätigkeit sicher kontrollieren, Verschluß derselben und Fisteln leicht diagnostizieren usw. Die Chromocystoskopie ist berufen, den Ureterenkatheterismus in vielen Fällen überflüssig zu machen.

Die Cystoskopie wird stets eine Untersuchungsmethode bleiben, welche für die Kranke eine Belästigung involviert und trotz aller Vorsicht nicht ohne Gefahr ist; sie soll deshalb nicht in allen Fällen von Blasenbeschwerden angewendet werden, sondern nur dann, wenn dieselben durch die einfachen Untersuchungsmethoden, spez. die Urinuntersuchung, nicht genügend erklärt werden und sich nicht aus dem Befunde an den Genitalien herleiten lassen. Die Anwendung der Cystoskopie wird notwendig:

Indikationen.

1. Bei gewissen Formen von Katarrhen der Blase; z. B. bei sehr lange dauernden und schweren Katarrhen, bei Katarrhen mit intensiven Beschwerden und geringem Urinbefund, um die Art des Katarrhs und den Grad der Veränderungen in der Blasenwand festzustellen; ferner ist die Cystoskopie unerläßlich, wenn man hinter dem Katarrh als primäre Ursache desselben Tumoren, Steine, Fremdkörper oder Geschwürsprozesse vermuten muß. Bei akuten Katarrhen unterlasse man die Cystoskopie.

2. Bei Eiterungen aus der Blase ist die Cystoskopie notwendig, um zu entscheiden, ob die Blasenwand allein den Eiter liefert, oder ob er Divertikeln, perforierten Abszessen oder Pyosalpingen entstammt oder ob er von den Ureteren oder der Niere herrührt.

3. Blutungen mit dem Urin verlangen mit Ausnahme der Fälle, wo es sich um geringen Blutabgang bei akuter oder gonorrhoischer Cystitis

handelt, stets eine cystoskopische Untersuchung, vor allem wenn die Blutung bedeutend ist, länger dauert oder sich wiederholt. Hauptsächlich handelt es sich zunächst um die Feststellung, ob das Blut aus der Blase stammt oder aus der Niere. Da Blasenblutungen die Cystoskopie sehr stören, während Nierenblutungen eine Untersuchung während der Blutung selbst verlangen, so untersucht man, um keinen Zeitverlust zu erleiden, zunächst während der Blutung und konstatiert, ob Veränderungen an der Blasenwand vorhanden sind oder ob das Blut aus einem der Ureteren ausgespritzt wird. Ist ersteres der Fall, so ist eine genauere Diagnose der Veränderung nur möglich, wenn man die Untersuchung in der blutungsfreien Zeit wiederholt.

4. Wenn Anamnese, Urinuntersuchung, Palpationsbefund auf Tumoren, Steine oder Fremdkörper in der Blase hinweisen.

5. Wenn Blasenbeschwerden weder durch die Urinuntersuchung noch durch den Genitalbefund ihre Erklärung finden.

6. Für die Diagnose gewisser Veränderungen an den Genitalorganen, welche durch die kombinierte Untersuchung nicht zu erkennen sind, z. B. Ausbreitung der Karzinome, bevorstehende und eingetretene Perforation von Exsudaten, Pyosalpingen, Dermoidtumoren, Extrauteringraviditäten; Dislokation durch Myome und andere Tumoren; Lokalisation der Genitalfisteln.

7. Für die Diagnose von Erkrankungen, Fisteln und Verschluß der Ureteren.

8. Für die Diagnose der Funktionsstörungen und Erkrankungen der Nieren.

Ureterenkatheterismus.

Der **Katheterismus der Ureteren** ist eine Untersuchungsmethode, welche ebenfalls von dem Gynäkologen, welcher sein Arbeitsfeld selbständig bearbeiten und vollständig beherrschen will, gelegentlich ausgeführt werden muß. Am besten eignet sich für denselben das Caspersche Ureterencystoskop (Fig. 20). Dasselbe ist ein Cystoskop mit einer oberen Halbrinne, in welche als Deckel die Halbrinnen eingeschoben werden, welche dem Ureterenkatheter zur Führung dienen. Der Okulartrichter ist ausgeschnitten, um ein Vorschieben des Katheters in der gewünschten Richtung zu ermöglichen; der in den Ausschnitt des Deckels eingreifende Hebel besorgt das Vorschieben und Zurückziehen des Deckels, mittelst dessen dem Katheter die für das Entrieren des Ureters notwendige Krümmung gegeben wird. Um gleichzeitig beide Ureteren katheterisieren zu können, gibt es doppelläufige Metallrohre, welche gleichzeitig zwei Katheter aufnehmen. Regulierbarkeit der Katheterkrümmung und Umwandlungsfähigkeit des Katheterkanals in eine Rinne durch einen abziehbaren Deckel sind die beiden Hauptprinzipien des Casperschen Ureterencystoskops.

Asepsis.

Die Desinfektion des Ureterencystoskops geschieht in derselben Weise, wie die des gewöhnlichen Cystoskops; die den Katheter führenden Metallrohre können ausgekocht werden. Die Katheter werden, nachdem sie ganz von Tupfern umhüllt sind, $^3/_4$ Stunde in strömendem Dampf sterilisiert.

Technik. Technik. Die Katheterisation der Ureteren ist für den geübten Cystoskopiker nicht schwer; Vorbedingung ist natürlich die klare Übersicht der Ureterenmündungen. Wenn dieselben in Schleimhautfalten versteckt oder wenn sie besonders klein sind, ist es schwer, sie aufzufinden. Beim Weibe wird das Katheterisieren aber erschwert und nicht selten unmöglich bei stark disloziertem Blasenboden, sei es, daß er durch Lageveränderungen des Uterus verzerrt oder durch Tumoren desselben oder der Adnexe verdrängt ist; gelegentlich kann man sich das Aufsuchen der Ureterenmündungen erleichtern, wenn man eine Zange in das vordere Scheidengewölbe einsetzt und damit den Blasenboden nach Wunsch verzieht oder verschiebt. Man führt das Cystoskop mit ganz kachiertem Katheter in die Blase ein und sucht sich zunächst die Mündung des zu katheterisierenden Ureters auf. Unter Anheben des Trichterendes und gleichzeitigem Bewegen desselben nach der anderen Seite bringt man den Schnabel möglichst nahe der Ureterenmündung und schiebt, wenn man sich ihr gegenüber befindet, den Katheter sanft vor. Durch Heben, Senken, Seitwärtsbewegen des Griffs dirigiert man die Katheterspitze in die Uretermündung hinein; hat man dieselbe passiert, so schiebt man vorsichtig den Katheter in der Richtung des Ureters vor. Wenn man den Katheter liegen lassen will, so zieht man Deckel und Metallrohr zurück, so daß er frei wird, und entfernt das Cystoskop. (Genaueres siehe Casper und Stöckel.)



Fig. 20. Caspersches Ureterencystoskop (neuestes Modell).

Der Ureterenkatheterismus bringt zu den Schädigungen der Cystoskopie die Gefahren der Schleimhautläsionen und der Infektion des Ureters und ev. des Nierenbeckens, vor allem bei kranker Blase. Wenn auch erstere durch Übung und Vorsicht zu vermeiden und letztere durch sorgfältigste Asepsis und genaue Desinfektion der kranken Blase sehr zu beschränken sind, so muß man

doch die Anwendung des Katheters auf das äußerste beschränken. Nachdem die Chromocystoskopie die Indikation für den Gebrauch desselben noch mehr eingeengt hat, ist er zu rein gynäkologischem Zweck fast unnötig geworden. Man wendet ihn nur an:

Indikationen.

1. um das Sekret einer Niere aufzufangen;

2. wenn die Chromocystoskopie keinen sicheren Aufschluß über Durchlässigkeit und Funktion des Ureters ergeben hat;

3. in einzelnen Fällen, um den Ureter zu markieren bei Operationen in der Nähe desselben (für gewöhnlich markiert sich der Ureter auch ohne Katheter genügend).

Die bakteriologische Diagnose.

Die Bakteriologie hat in der gynäkologischen Diagnostik die Aufgabe zu erfüllen, einzelne spezifische Krankheitserreger in dem Gewebe oder in den Sekreten der erkrankten Organe nachzuweisen; sie wird meistens durch die Mikroskopie, nur selten durch das Kulturverfahren geleistet.

Die bakteriologischen Untersuchungsmethoden kommen zur Anwendung:

Gonorrhoe.

1. für die Diagnose der Gonorrhoe. Der Gonococcus findet sich in den Sekreten der erkrankten Schleimhaut und dringt in das Gewebe derselben ein. Man bedient sich nur des Nachweises in den Sekreten durch charakteristische Färbemethoden; der Nachweis im Gewebe ist viel unsicherer und nicht anzuraten wegen der leicht eintretenden Infektion der Exzisionswunden. Man nimmt von dem Sekret der erkrankten Schleimhaut ein geringes Quantum mit der Platinöse, verteilt es zu einer dünnen Schicht auf einem Deckglas und zieht es durch ein zweites daraufgelegtes Deckglas auseinander; dann läßt man die Gläser trocknen und zieht sie dreimal durch die Flamme. Man färbt das Sekret mit wässeriger Methylenblaulösung, läßt es trocknen und untersucht in Ölimmersion. Wenn das Sekret reich an anderen Bakterien ist, so empfiehlt sich zur Differenzierung der Gonokokken das Gramsche Verfahren; dasselbe besteht darin, daß man die Deckglaspräparate etwa eine halbe Stunde auf Anilinwassergentianaviolettlösung schwimmen läßt, dann abspült und ca. 3 bis 5 Minuten in dünne Jodjodkaliumlösung (1:150) legt; nach abermaligem Abspülen in Wasser werden sie dann bis zur vollständigen Entfärbung in absoluten Alkohol gelegt. Die Gonokokken sind dann vollständig entfärbt und werden durch eine Gegenfärbung mit Bismarckbraun tingiert, wodurch sie einen deutlichen Kontrast zu den dunkelviolett gefärbten anderen Organismen bilden.

Die Gonokokken sind Diplokokken, welche durch Teilung Semmel- oder Kaffeebohnenform annehmen; durch weitere Teilung entstehen Gruppen von ca. 20 bis 30 Doppelindividuen. Dieselben liegen entweder in den Leukocyten, auf den Plattenepithelien oder seltener frei im Sekret (Fig. 21). Entscheidend für die Diagnose ist die Lagerung der Gonokokken innerhalb der Zellen und

die Gramsche Entfärbung. Diplokokken außerhalb der Zellen sind weniger sicher zu beurteilen, noch schwerer die Involutionsformen.

Für die Untersuchung auf Gonokokken sind am besten diejenigen Sekrete geeignet, welche keine oder nur wenig andere Bakterien enthalten, z. B. das Sekret der Urethra, das Sekret des Uterus, namentlich bei engem äußeren Muttermund; am leichtesten gelingt der Nachweis bei der Vulvovaginitis der Kinder, solange sie noch nicht behandelt ist. Das Vaginalsekret Erwachsener ist für das Auffinden der Gonokokken ganz unbrauchbar.

Das Kulturverfahren kommt für die Diagnose der Gonorrhoe nicht in Betracht;

Tuberkulose. 2. für die Diagnose der Tuberkulose. Die Diagnose auf Tuberkulose kann bakteriologisch gestellt werden durch den Nachweis des Tuberkelbazillus, durch das Kulturverfahren und durch positives Impfresultat.

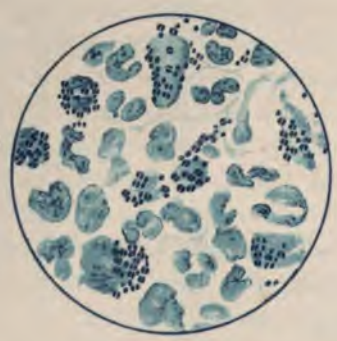

Fig. 21.
Gonokokken im Eiter.
(Orig.)

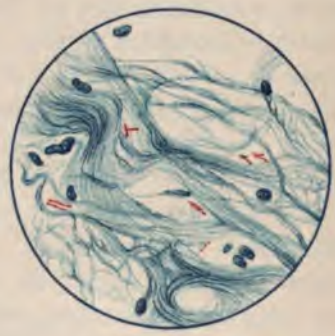

Fig. 22.
Tuberkelbazillen im Sputum.
(Orig.)

Der Tuberkelbazillus hat seinen Wohnsitz vor allem in den erkrankten Geweben, während er in den Sekreten der Genitalorgane bald zugrunde zu gehen scheint. Man kann ihn gelegentlich mikroskopisch nachweisen in dem von verdächtigen Geschwüren abgestreiften Safte, in dem Sekret des erkrankten Uterus, im Urin bei Blasen- und Nierentuberkulose.

Der Nachweis des Tuberkelbazillus beruht auf seiner charakteristischen Form und spezifischen Färbbarkeit. Man verteilt mit der Platinöse das zu untersuchende Sekret auf dem Deckglas zu einer dünnen Schicht, und macht es lufttrocken, indem man es dreimal durch die Flamme zieht. Man tropft dann reichlich konzentrierte Ziehlsche Lösung (1 g Fuchsin in 10 g absoluten Alkohol und 100 g 5 %-ige wässerige Karbollösung) auf das ganze Deckglas und läßt es langsam über der Flamme trocknen. Die Färbeflüssigkeit wird dann mit Wasser abgespült, sodann in $2^1/_2$ %-iger Salpetersäure entfärbt und, nachdem man das Deckgläschen in 60 %-igem Alkohol hin- und hergeschwenkt und denselben mit Wasser abgespült hat, mit verdünnter wässeriger Methylenblau-

lösung 1 Minute gegengefärbt. Bei der Untersuchung in Ölimmersion präsentieren sich dann die Tuberkelbazillen in ihrer charakteristischen Form intensiv rot in blaugefärbter Umgebung (Fig. 22).

Da die Tuberkelbazillen sich häufig im Sekret nicht aufhalten oder bald von anderen Bakterien überwuchert werden und zugrunde gehen, so ist ein Fehlen derselben niemals ein Beweis gegen Tuberkulose.

Einen sichereren Aufschluß ergibt schon die Untersuchung des Gewebes, weil sich hier mit dem Befund des Bazillus der Nachweis der spezifischen Gewebsreaktion verbindet. Die Färbung der Schnitte nimmt man nach Cornet am besten folgendermaßen vor: Man bringt die Schnitte in ein Schälchen mit Ziehlscher Lösung und stellt dieses (für 1—12 Stunden) in einen auf 37° eingestellten Brutschrank. Dann überträgt man die Schnitte in Wasser, ferner für einen kurzen Augenblick in $2^1/_2$ %-ige Salpetersäure, und

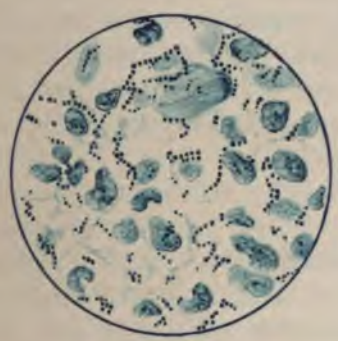

Fig. 23.
Streptokokken im Eiter.
(Orig.)

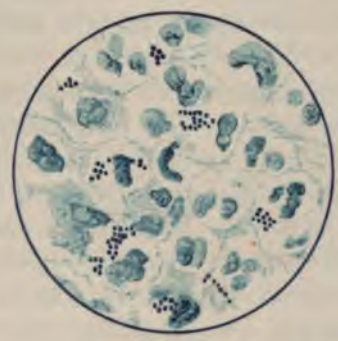

Fig. 24.
Staphylokokken im Eiter.
(Orig.)

dann in 60%-igen Alkohol, welchen man wiederholt wechselt. Nachdem man die Schnitte in Wasser ordentlich durchgespült hat, färbt man sie mit wässeriger Methylenblaulösung gegen und untersucht dann in Ölimmersion. Auch wenn der Bazillus bei spärlichem Vorhandensein nicht gefunden werden sollte, ist diese Färbung doch auch für das Erkennen der Gewebsreaktion sehr geeignet. Die für die Herstellung der Schnitte notwendigen Gewebe beschafft man sich aus dem Uteruscavum durch Probeausschabung, aus den verdächtigen Geschwüren der Port. vaginalis, Vagina und Vulva durch Probeexzision.

Das Kulturverfahren ist wegen seiner Schwierigkeit und langen Dauer für die tägliche Praxis kaum geeignet; ebensowenig die Impfung; nur in besonders wichtigen, auf einfache Weise nicht zu klärenden Fällen mögen sie ihre Anwendung finden:

3. Zum Nachweis von Eitererregern. Die Untersuchung auf eiterbildende Mikroorganismen, Streptokokken und Staphylokokken, hat differentialdiagnostisch eine Bedeutung gegen Gonokokken und Tuberkel- Eitererreger.

bazillen als Erreger von Eiterungen und prognostisch, um ihre Virulenz festzustellen. Der Eiter, welcher zu dieser Untersuchung Anlaß gibt, entstammt fast ausnahmslos den Adnexen und wird gewonnen durch die Probepunktion von Abszessen oder Pyosalpingen per vaginam oder durch Eröffnung derselben während einer Operation; man verfolgt damit den Zweck, die Prognose eines operativen Eingriffs rechtzeitig zu stellen oder sein technisches Operationsverfahren der Art der Organismen anzupassen. Freie Eiterung, z. B. aus dem Uterus oder aus perforierten Abszessen oder Pyosalpingen, erschwert den Nachweis der spezifischen Eitererreger durch das massenhafte Auftreten von Saprophyten.

Für den mikroskopischen Nachweis entnimmt man mit der Platinöse im Moment der Eröffnung etwas Eiter, verreibt ihn auf dem Deckglas und zieht ein zweites darüber ab; nachdem man es lufttrocken gemacht hat, färbt man am besten mit Methylenblau. Die Streptokokken (Fig. 23) markieren sich im Eiter meistens nur als kurze Ketten von 2—5 Individuen; die Staphylokokken liegen in kleinen Häufchen zu 3—10 beieinander (Fig. 24); der mikroskopische Nachweis schlägt aber nicht selten fehl, weil die spezifischen Organismen zu spärlich sind oder sich von anderen nicht sicher differenzieren lassen, weil sie keine spezifischen Färbemethoden haben.

Sicherer gelingt der Nachweis mit dem Kulturverfahren, welches man immer anwenden soll, wenn die Diagnose 1—2 Tage Zeit hat. Am einfachsten erreicht man das Resultat durch einen Ausstrich des steril aufgetragenen Eiters auf ein schräges Agarröhrchen; 24—36 Stunden im Brutschrank sichern die Diagnose. Wenn die Organismen voraussichtlich nur spärlich sind, so macht man eine Vorkultur in steriler Bouillon; nachdem eine deutliche Trübung eingetreten ist, wendet man Mikroskop und Agarkultur abermals an und erreicht dann mühelos ein diagnostisches Resultat.

Die Virulenz stellt man am besten durch intraperitoneale Impfung weißer Mäuse fest.

Bacterium coli, Pneumococcus, Actinomyces geben in der Gynäkologie selten zur Diagnose Anlaß.

Die Radiographie.

Die Untersuchung mittelst Röntgenstrahlen, welche fast in allen Zweigen der klinischen Medizin die diagnostischen Methoden ergänzt und oft von Grund aus verändert hat, hat der gynäkologischen Diagnose bislang wenig Neues gebracht. Die Vollkommenheit unserer Untersuchungsmethoden, speziell der kombinierten Palpation, gibt uns wenig Gelegenheit, etwaige Zweifel durch Röntgenstrahlen zu klären und anderseits ist die versteckte Lage der Genitalien im kleinen Becken und der geringe Unterschied in der Durchleuchtungsfähigkeit der Gewebe der Grund, warum wir selten ein befriedigendes Röntgenbild zu erwarten haben. Man wird ein einigermaßen deutliches Bild nur dann ge-

winnen, wenn es sich um sehr schwer oder gar nicht zu durchleuchtende Gewebe handelt, so z. B. bei Knochen des fast reifen Fötus, Knochen, Zähnen und Kalkplatten in Dermoidtumoren und Teratomen, Verkalkungen in Fibromen und Extrauterinschwangerschaften, Steinen in Blase, Ureter und Uterus, metallenen Fremdkörpern in Blase und Uterus. Die technischen Schwierigkeiten werden aber nur in einzelnen, besonders geeigneten Fällen die Diagnose ermöglichen; am meisten verspricht die Radiographie für den Nachweis von Fremdkörpern (vor allem Haarnadeln) und Blasensteinen; hier hat sie schon einige bemerkenswerte Resultate zu verzeichnen.

Für die Anwendung der Radiographie stehen dem Arzte fast in allen größeren Städten Röntgenkabinette zur Verfügung.

Aufbau einer gynäkologischen Diagnose.

Für den Aufbau der Diagnose stehen dem Arzte zwei Wege zur Verfügung: die objektive Untersuchung der Kranken und das Krankenexamen. Der letztere Weg ist der ältere und war früher der einzige; er spielt aber noch heute bei älteren Ärzten eine größere Rolle und liefert in den Händen aufmerksamer Beobachter und erfahrener Praktiker ausgezeichnete Resultate. In den letzten Dezennien ist diese Methode der Diagnose durch die direkte Untersuchung der erkrankten Organe in den Hintergrund gedrängt worden. Unsere Untersuchungsmethoden sind in stetiger Fortbildung begriffen und haben in einzelnen Fächern eine derartige Feinheit erreicht, daß sie eine sichere Diagnose ermöglichen, ohne daß das Krankenexamen überhaupt angewendet worden ist. Die Stellung der beiden diagnostischen Methoden zueinander ist in den einzelnen Fächern eine verschiedene und hängt im allgemeinen von der Vollkommenheit der physikalischen Untersuchungsmethoden ab. Über die feinsten Untersuchungsmethoden verfügen die Ophthalmologie, die Laryngologie, gewisse Zweige der inneren Medizin, während wieder andere Zweige derselben, wie die Psychiatrie, fast vollständig auf das Krankenexamen angewiesen sind.

Die Gynäkologie gehört zu den Fächern, welche sich sehr feiner Untersuchungsmethoden zu erfreuen haben, und ihre heutige hervorragende Stellung verdankt sie in erster Linie der Ausbildung der kombinierten Untersuchung. Dieselbe ermöglicht in der Mehrzahl der Fälle eine einwandsfreie Diagnose ohne Zuhilfenahme des Krankenexamens und soll in dem Aufbau der Diagnose die erste Stelle einnehmen. Das Prinzip der gynäkologischen Diagnostik ist die Erkennung einer Erkrankung der Genitalorgane aus dem Resultat der kombinierten Untersuchung. Dabei hat der Arzt zwei Aufgaben zu erfüllen: die Veränderungen zu fühlen und sie richtig zu deuten. Ersteres ist mehr Sache der Übung, welche man nur in eigenen Untersuchungskursen sich verschaffen und in der späteren Praxis sich erhalten muß; wer später wenig untersucht, wird bald merken, wie ihm die Übung und damit der Boden für die gynäkologische Diagnose verloren geht.

Die Deutung des Untersuchungsbefundes aber ist eine Sache der Erfahrung und kann nur durch die gelegentliche Kontrolle desselben richtig erlernt werden. Erst seitdem die Inspektion der erkrankten Organe an der Lebenden in Gestalt der Laparotomie uns dies ermöglicht hatte, hat die gynäkologische Diagnostik einen großen Aufschwung genommen und wächst von Jahr zu Jahr an Feinheit. Jeder gynäkologische Fachmann macht an sich selbst denselben Entwicklungsgang durch wie die gynäkologische Wissenschaft; denn je mehr er operiert, um so besser wird er diagnostizieren. Dem praktischen Arzte ist dieser Weg verschlossen, und er würde nie an das Ziel einer sicheren Diagnose kommen, wenn ihm nicht die Erfahrung seiner Lehrer zur Seite stünde. Diese gibt ihm die richtige Deutung seines Palpationsbefundes, und, auf ihr fußend, kann die tägliche Praxis ihn weiterbilden. Aus diesem Grunde ist ein sorgfältiger Unterricht in der gynäkologischen Diagnostik, am besten in besonderen Untersuchungskursen, durchaus notwendig; bei demselben und über denselben hinaus im täglichen Leben muß das geschriebene Wort des Lehrers weiterbilden; das ist die innere Berechtigung meines Lehrbuches.

Die Deutung des Untersuchungsbefundes soll einen möglichst deutlich umschriebenen pathologisch-anatomischen Begriff liefern. Der Arzt soll eine charakterisierte Krankheit erkennen und sich nicht mit der Erhebung des Befundes oder mit allgemeinen, verschwommenen symptomatischen Begriffen begnügen; nur zu häufig ist der Arzt damit zufrieden, wenn er einen Tumor gefühlt hat, und bemüht sich nicht, durch genauere Untersuchung die Art desselben festzustellen, oder er entläßt seine Kranke mit der Diagnose Fluor, Dysmenorrhoe, Menorrhagie usw.; das sind nur Symptome und keine Krankheiten, und einer solchen Diagnose kann auch nur eine symptomatische Behandlung folgen. In meinem Unterricht habe ich mich stets bemüht, meine Schüler an die Diagnose einer pathologisch-anatomisch scharf umgrenzten Erkrankung zu gewöhnen, und ebenso werde ich in der speziellen Diagnostik verfahren.

Die gynäkologische Diagnose verlangt demnach in erster Linie eine lokale Untersuchung; der Arzt darf sich aus eigenen Gründen niemals von derselben abhalten und von der Kranken, welche die ihr lästige Untersuchung oft auf jede Weise zu hintertreiben sucht, nicht davon abbringen lassen. Eine unterlassene Untersuchung kann z. B. beim Uteruskrebs infolge der dadurch verspäteten Diagnose der Kranken das Leben kosten. Es gibt in der Gynäkologie nur wenig Fälle, wo man die objektive Untersuchung der Diagnose nicht zugrunde legen kann, d. i. vor allem bei jungen und virginellen, sowie bei übermäßig nervösen und reizbaren Personen. In diesen Fällen soll man womöglich ohne innere Untersuchung auskommen, da der psychische, nervöse und gelegentlich auch moralische Schaden hier größer ist, als der Vorteil einer streng objektiven Diagnose. An die Stelle derselben tritt hier das Krankenexamen; führt dasselbe zu gar keinem Resultat oder

deuten die Angaben der Kranken auf ein schweres oder ein örtliches Leiden hin, welches auch örtliche Behandlung verlangt, dann muß man auch hier untersuchen, und zwar am besten in Narkose; sie nimmt der Untersuchung die oben erwähnten Nachteile und erleichtert sie außerordentlich.

Die Anamnese. Neben der objektiven Untersuchung beansprucht, wie erwähnt, das Krankenexamen, soweit es sich auf die Symptomatologie bezieht, eine gewisse Bedeutung für die Diagnose. Die Symptome des Leidens sollen für die Diagnose nur dann herangezogen werden, wenn die objektive Untersuchung im Stiche läßt. Darin liegt schon, daß der Arzt, welcher im Untersuchen unsicher ist, immer leichter zu diesem Hilfsmittel greift und sich gelegentlich aus den Symptomen eine Diagnose aufbaut, welche gar keinen objektiven Hintergrund hat, während der geübte Diagnostiker auf diese Verwertung der Symptome immer weniger Wert legen wird, je sicherer er sich seiner Untersuchung fühlt. Die Symptome sind aber trotzdem für die Diagnose nicht vollständig zu entbehren, vor allem für die Erkennung jener Krankheiten, welche einen unsicheren oder gar keinen objektiven Palpationsbefund haben, z. B. Endometritis, oder, wenn der objektive Befund nicht eindeutig genug ist, z. B. bei Graviditas extrauterina, oder wenn die Befunde bei verschiedenen Leiden sich sehr ähnlich werden können. Der Nutzen, welchen man hier aus den Symptomen ziehen kann, ist aber nur ein recht geringer wegen der Gleichartigkeit der gynäkologischen Symptome. Die Beschwerden der Kranken bewegen sich fast immer in einer und derselben Richtung: sie klagen über Schmerzen, Blutungen, Ausfluß, neben einigen anderen weniger wichtigen Symptomen. Für den Arzt ist es deshalb nicht leicht, sich aus den Beschwerden ein Bild der Krankheit zu machen. Anders der erfahrene Gynäkologe; derselbe lernt recht bald Unterschiede machen, z. B. zwischen den Kreuzschmerzen, über welche die Frauen bei Retroflexio uteri oder bei Parametritis posterior klagen; er lernt sehr bald den Charakter der verschiedenen Dysmenorrhoeen diagnostisch verwerten; er kann nicht selten aus den Typen der Blutungen die Krankheit erkennen, so daß umgekehrt die Fälle gar nicht selten sind, wo er aus den Angaben der Kranken eine Diagnose stellen kann, ohne sie untersucht zu haben. Der praktische Arzt wird eine solche Erfahrung kaum erlangen und soll vor der Beschreitung dieses Weges dringend gewarnt werden, weil derselbe eine Quelle von Täuschungen ist. Anamnese.

Eine andere, zweifellos wichtigere Bedeutung haben die Beschwerden der Kranken, wenn es sich darum handelt, sie mit dem durch objektive Untersuchung diagnostizierten Genitalleiden in Zusammenhang zu bringen. Man kann die Diagnose erst dann als erschöpfend und vollständig klar bezeichnen, wenn alle Beschwerden sich zwanglos aus dem örtlichen Leiden erklären lassen; finden sie ihre Erklärung nicht in demselben, so muß man annehmen, daß das nachgewiesene Leiden nicht das einzige ist oder gar nur einen gleichgültigen Nebenbefund darstellt. Ein Beispiel mag dies erläutern: Wenn der Arzt durch kombinierte Untersuchung einen durch

ein interstitielles Myom bis zur Faustgröße angeschwollenen Uterus nachweist und die Kranke klagt nur über anteponierende, starke Menses und heftige Dysmenorrhoe vor und während der Blutungen, so sind diese Symptome auf das Myom zu beziehen, und der Fall ist geklärt. Wenn aber die Kranke außerdem über dauernden Schmerz ziehenden und brennenden Charakters in der linken Seite des Unterleibs, namentlich beim Gehen, bei körperlicher Arbeit, bei Kohabitationen klagt, so ist es sehr wahrscheinlich, daß außerdem im linken Parametrium oder in Adnexen entzündliche Herde sitzen, und die Untersuchung muß den Nachweis derselben zu führen suchen. Recht häufig kommt es vor, daß in das Symptomenbild eines Unterleibsleidens Erscheinungen anderer Krankheiten, z. B. Leber-, Magen-, Nierenleiden, hineinspielen und das Symptomenbild desselben komplizieren. Für diesen Zweck kann die Eruierung der Beschwerden nicht eingehend genug vorgenommen werden.

Schließlich ist die genaue Kenntnis der Beschwerden für manche Fälle notwendig, um die Therapie daraus herleiten zu können, vor allem, wenn dieselben nicht durch eine radikale Behandlung des Leidens beseitigt werden können.

Neben der Symptomatologie muß das Krankenexamen noch die Ätiologie des Leidens und den bisherigen Verlauf ins Auge fassen.

Der Praktiker wird im ganzen wenig geneigt sein, diesem Teil der Anamnese viel Beachtung zu schenken, sondern wird sich mit der Diagnose begnügen und daraus die Behandlung herleiten; er betrifft ja wesentlich die wissenschaftliche Seite des Falles, gibt aber außerdem recht häufig brauchbare Anhaltspunkte für die Prognose und Behandlung des Leidens. So z. B. ist es nicht gleichgültig, ob ein Tubentumor schon mehrfache Peritonitiden gemacht hat oder nicht, ob parametritische Exsudate aus dem Wochenbett stammen oder gonorrhoischer Natur sind: das alles sind nur Erhebungen durch die Anamnese. Dieser Teil des Krankenexamens wird sich darauf erstrecken, zunächst zeitlich den Beginn der Beschwerden festzustellen und eine verständliche Ursache aufzufinden. Letztere bewegen sich für gynäkologische Erkrankungen vor allen Dingen in Geburten, Wochenbetten, in Schädlichkeiten während der Menstruation, in der geschlechtlichen Infektion, gelegentlich auch in Lebensweise, täglicher Arbeit, häuslichem Leben; zuweilen werden nach der Eigenart des Leidens auch ganz andere Gebiete hineingezogen werden müssen. Eine Ausdehnung der Anamnese auf die Verwandten ist fast niemals, auf die Kinderjahre nur selten notwendig; ebenso ist es meistens überflüssig, in allen Fällen den Charakter der Menstruation, den Verlauf der Geburten oder gar früher durchgemachte innere Krankheiten festzustellen; nur wenn die gynäkologische Erkrankung in diesen wurzelt, muß man den Hergang so klar als möglich machen. —

Technik der Anamnese.

Aus Obigem geht hervor, daß das Krankenexamen, trotzdem es für die Diagnose selbst nur in beschränkter Weise Bedeutung hat, dennoch eine sehr wichtige Rolle in der Beurteilung des Leidens spielt. Ich halte es deshalb

nicht für unnötig, einige Punkte zu berühren, welche den Wert des Krankenexamens sehr zu alterieren imstande sind. Zunächst ist es ja selbstverständlich, daß die Anamnese eine Reihe von Punkten streifen muß, welche sehr delikater Natur sind. Das weibliche Schamgefühl wird die Kranken meistens hindern, von selbst Punkte zu berühren, welche in das Gebiet des ehelichen Lebens und geschlechtlichen Umgangs gehören; der Arzt kann die Erwähnung derselben nicht immer vermeiden; Schonung des Schamgefühls sei dabei aber dringend empfohlen. Man erwäge überhaupt die Tragweite seiner Fragen, wenn man nicht Mißtrauen und psychische Unruhe erzeugen will; es ist unglaublich, was eine unruhige Kranke alles aus der harmlosesten Frage des Arztes herauslesen kann. Man sei ferner stets auf der Hut vor Täuschungen von seiten der Kranken; absichtlich und unabsichtlich wird man sehr leicht irregeführt. Da unser Gebiet eheliche und uneheliche Sünden aufdecken muß, so wird man in diesem Punkte nicht oft die Wahrheit zu hören bekommen; dabei denke man daran, daß ein unüberlegtes Wort des Arztes, z. B. über Ansteckung oder dergl., ein eheliches Glück untergraben kann. Am häufigsten scheitert die Anamnese wohl an dem Wesen der Frau selbst. Die Frau ist oft ein so unstetes, durch allerlei äußere Eindrücke leicht zu beeinflussendes Geschöpf, sie hängt so von Gefühl und Stimmung ab, daß sie nicht häufig imstande ist, klare Aussagen zu machen. Die ärztliche Untersuchung bringt bei manchen Frauen eine derartige Unruhe hervor, daß sie kaum zum Sprechen, geschweige denn zum richtigen Antworten imstande sind. Klare Ausdrucksweise ist meist überhaupt nicht Sache der Frau, scharfe Selbstbeobachtung zuweilen noch viel weniger; anderseits wieder sind manche Frauen mit einem so erhöhten Maß von Gefühl ausgestattet, daß man sich hüten muß, ihre Sensationen für Krankheitssymptome zu nehmen. Mit diesen Eigenschaften der Frau muß der Arzt rechnen; er kann dieselben aber in hohem Grade beeinflussen. Ein kurzes, barsches Wesen schüchtert die Kranken ein und macht sie aufgeregt; Unruhe und Nervosität des Arztes übertragen sich sofort auf die Kranke, während gleichmäßiges und liebenswürdiges Wesen beruhigt; durch energisches Fragen kann man sich alle Antworten verschaffen, wie man sie haben will. Es ist also im ganzen nicht leicht, eine brauchbare Anamnese aufzunehmen. Als sehr vorteilhaft hat es sich mir stets bewiesen, die Frauen nicht viel auszufragen, weil sie zu sehr versucht sind, Antworten zu geben, wie der Arzt sie haben will; am besten läßt man die Kranken ihre Leiden erzählen. Ein erfahrener Praktiker hört aus den Berichten heraus, was er gebraucht; schweift die Kranke ab, so bringt man sie wieder zu dem richtigen Gang zurück. Während der Erzählungen kann man sich ein gutes Urteil über das Wesen, die Psyche und den Nervenzustand der Kranken bilden. — Schließlich fragt es sich noch, w a n n man die Anamnese aufnehmen soll. Im allgemeinen soll man, wie in anderen Fächern der Medizin, dieselbe der Untersuchung vorangehen lassen; für den Praktiker ist es ja schon deshalb notwendig, um den Fall als gynäkologischen zu erkennen. Aber auch für den nur spezialistisch tätigen Arzt empfiehlt es

sich, das Examen zunächst vorzunehmen, um durch ein Gespräch vorerst die meist erregte Kranke zu beruhigen und um zu erfahren, in welcher Richtung seine Untersuchung sich zu bewegen hat; anders kommt er in die Verlegenheit, noch einmal wieder anfangen zu müssen. Da die weiblichen Kranken die unangenehme Gewohnheit haben, oft die Hauptsache zu vergessen oder zu verschweigen, so richte der Arzt vorher Fragen nach der Funktion der Hauptorgane. Während der Untersuchung wird der aufgenommene Befund zu manchen neuen Fragen Anlaß geben, und nach der Untersuchung wird am besten durch eingehendere Anamnese der Fall nach jeder Richtung geklärt.

Beobachtung der Kranken.

Beobachtung der Kranken. Nicht ganz selten wird es dem Praktiker passieren, daß er trotz aller diagnostischen Hilfsmittel und trotz sorgfältig aufgenommener Anamnese nicht zu einer bestimmten Diagnose kommt. Er wird, wofern er nicht vorzieht, sofort erfahreneren Rat zu erbitten, dadurch schon von selbst auf eine weitere Beobachtung hingedrängt und muß sich vorläufig mit einer exspektativen Behandlung begnügen. Die weitere Beobachtung bringt erneute Untersuchungen und damit häufig die gewünschte Klarheit. Wichtiger ist aber, daß in dem Leiden im Laufe der Zeit sich Veränderungen entwickeln können, welche zweifelhafte Befunde aufklären. So z. B. ist es zuweilen recht schwer, die differentielle Diagnose zu stellen zwischen einem Myom und einem intraligamentären Exsudat. Eine Beobachtung von einigen Wochen wird genügen, um infolge der Resorption Veränderungen in der Konsistenz und Form erkennen zu lassen, welche die Diagnose eines Exsudats nicht mehr zweifelhaft machen. Als eine sehr wichtige Einschränkung der Beobachtung der Kranken für diesen Zweck muß man es hinstellen, daß der Kranken durch die Verzögerung in der Diagnose kein Schaden erwächst. Die Beobachtung von auf Malignität verdächtigen Erkrankungen, sei es an dem Collum uteri, sei es im Abdomen, für diagnostische Zwecke, ist nicht zulässig. In früherer Zeit spielte die Beobachtung, z. B. eines verdächtigen Geschwürs an der Portio, eine wichtige Rolle; man beobachtete so lange, bis der maligne Zerfall festgestellt war; das ist heute ein Kunstfehler, weil der Zeitverlust das Karzinom inoperabel machen kann. Wo nur ein Verdacht auf Malignität besteht, muß man mit allen Mitteln zur sofortigen Diagnose zu kommen suchen. Mit Ausschluß dieser Fälle ergibt die Beobachtung oft recht günstige diagnostische Resultate. Bei entzündlichen Erkrankungen führt die Resorption zu charakteristischen Veränderungen in der Gestalt und Konsistenz; bei zweifelhaften Adnextumoren wird die Beobachtung mit der Zeit die Tube als Kern derselben erkennen lassen. Bei kleinen Ovarialtumoren wird erst das weitere Wachstum häufig die Entscheidung zwischen Retentionscysten und Neubildungen sichern; bei Extrauterinschwangerschaft wird man oft erst im Laufe von Wochen zur Klarheit kommen, ob der Fruchtsack noch weiter wächst oder ob das Ei schon abgestorben ist; bei zweifelhafter intrauteriner Gravidität sichert die weitere Beobachtung oft erst die Diagnose, und vollends bei Gravidität mit toter Frucht

ist die weitere Beobachtung des Uterus das einzige Mittel, welches eine einwandsfreie Diagnose gibt. Mit der Beobachtung der Kranken verbindet man zuweilen eine gewisse Behandlung, welche ex iuvantibus zur Diagnose führt, z. B. die resorbierende Behandlung bei Entzündungen, die antiluetische Behandlung bei zweifelhaften Prozessen an der Vulva.

Berücksichtigung des Allgemeinbefindens. Die gynäkologischen Erkrankungen sind im allgemeinen lokaler Natur und stellen sich als örtliche Reaktion dar auf Reize, welche die Genitalien während der Geburt, während der Menstruation, durch Infektion usw. treffen. Die Diagnostik hat sich deshalb auch meistens an lokale Veränderungen zu halten. Nicht selten aber entstehen gynäkologische Symptome im Verlauf von Allgemeinerkrankungen und sind nur durch diese und nicht durch ein örtliches Leiden hervorgerufen, z. B. Pruritus bei Diabetes, Menorrhagieen bei Herz-, Nieren-, Bluterkrankungen, Fluor bei Chlorose, Amenorrhoe bei Tuberkulose. Der Arzt wird in solchen Fällen häufig wegen des gynäkologischen Leidens konsultiert und entdeckt erst aus demselben die Allgemeinkrankheit. Wo sich für ein gynäkologisches Symptom ein örtliches Leiden als Ursache nicht finden läßt, muß nach einer Allgemeinkrankheit gesucht werden.

Berücksichtigung des Allgemeinbefindens.

Weit wichtiger aber noch ist die Berücksichtigung des Allgemeinbefindens für die Feststellung der Folgen, welche das lokale Unterleibsleiden auf entfernte Organe und den ganzen Organismus ausgeübt hat. Dieselben sind beim Weibe so häufig und oft so schwerer Natur, daß der Arzt sie nicht unberücksichtigt lassen darf, z. B. die allgemeine Anämie, wie sie sich bei Endometritiden, blutenden Uteruskrebsen und schweren Katarrhen einstellt, die chronischen Intoxikationszustände, wie sie sich als allgemeine Schwäche und Abnahme der Ernährung an Krankheiten anschließen, welche zur Bildung von Toxinen führen, z. B. Karzinome, Pyosalpingen, eitrige Exsudate, infektiöse eitrige Katarrhe usw. In allen Fällen, welche nicht auf den ersten Blick sich als rein lokale Prozesse darstellen, stelle man anamnestisch die Funktion der Hauptorgane, z. B. Herz, Magen, Darm, fest und lasse eine genaue Untersuchung derselben folgen, wenn über Störungen in denselben geklagt wird. Am häufigsten steht die Beteiligung entfernter Organe und des Allgemeinbefindens unter dem Einflusse des Nervensystems; es ist nicht immer leicht, hier den Zusammenhang mit dem örtlichen Unterleibsleiden festzustellen. Noch unklarer wird der Zusammenhang mit gynäkologischen Krankheiten, wenn es sich um die Beurteilung allgemeinnervöser Zustände handelt, z. B. Neurasthenie, Hysterie, Psychose. Jedenfalls ist dem Arzte eine große Zurückhaltung in dieser Hinsicht anzuraten, weil die Behandlung des gynäkologischen Leidens in der falschen Voraussetzung eines Zusammenhanges mit den Neurosen schweres Unheil stiften kann.

Spezielle Diagnostik.

Der normale Befund.

Der speziellen Diagnostik der gynäkologischen Erkrankungen schicken wir die Beschreibung des normalen Befundes voraus, weil derselbe eine Grundlage bilden soll für die Beurteilung des pathologischen Zustandes der weiblichen Genitalorgane, der topographisch-anatomische für die Palpationsdiagnose, der histologische für die mikroskopische Diagnose.

Die topographische Anatomie der weiblichen Genitalorgane und der normale Palpationsbefund.

Vulva. **Die äußeren Genitalien (Vulva)** bestehen aus den großen und kleinen Schamlippen, der Clitoris und dem Vestibulum; sie grenzen sich mit dem Hymen gegen die Vagina ab.

Die großen Schamlippen (Labia pudenda majora) sind zwei dicke Hautfalten, welche an ihrer Innenfläche glatt sind und an der Außenfläche Epidermis tragen; vorn treten sie in der vorderen Kommissur zusammen und gehen allmählich in die stark mit Fett unterpolsterte Haut des Mons Veneris über, hinten spannt sich zwischen ihnen das Frenulum aus, eine dünne, quer verlaufende Hautfalte; hinter derselben beginnt der Damm, welcher bis zum Anus reicht und über denselben sich als Hinterdamm bis zum Kreuzbein fortsetzt. Bei Nulliparen liegen die großen Labien so nahe aneinander, daß sie nur die kleinen Schamlippen in ihrem vorderen Rande frei lassen, während bei Mehrgebärenden die Vulva infolge von Rissen an der hinteren Kommissur und Erschlaffung der Scheidewände häufig so weit klafft, daß der Eingang zur Scheide frei liegt. Der Mons Veneris, die Außenfläche der großen Labien und der Damm bis über den Anus hinaus sind bei geschlechtsreifen Personen mit den Schamhaaren bedeckt. Oben schließen dieselben mit scharfer horizontaler Grenze ab; hinten verlieren sie sich allmählich in der Crena ani.

Die kleinen Schamlippen sind zwei dünne Schleimhautfalten von verschiedener Länge; zuweilen ragt nur ihr vorderer Rand, häufig aber auch

eine große Fläche derselben zwischen den großen Schamlippen hervor; ungefähr in der Mitte der großen Labien gehen sie in die Innenfläche derselben über. Nimmt man die großen Labien auseinander, so sieht man oben die Clitoris fast vollständig bedeckt vom Präputium, einer schlaffen, verschieblichen Hautfalte, welche nur gerade die Spitze derselben freiläßt. Aus der unteren Fläche der Clitoris geht das Frenulum hervor, welches sich spaltet, divergierend nach unten verläuft und in die kleinen Labien übergeht; das Präputium geht oben jederseits an die kleine Schamlippe heran, so daß deren oberes Ende aus je einer Hälfte des Frenulum und Präputium entspringt, welche die Clitoris zwischen sich fassen.

Nimmt man die kleinen Labien auseinander, so erblickt man das Vestibulum vaginae oder den Vorhof. Derselbe wird gebildet von der Innenwand der kleinen und dem angrenzenden Teil der großen Labien, nach vorn von der Clitoris und ihrem geteilten Frenulum; hinten wird das Vestibulum scharf abgegrenzt gegen den Damm durch das quer verlaufende Frenulum; der Teil des Vorhofes, welcher sich hinter dem Frenulum vertieft, heißt Fossa navicularis. In den Vorhof mündet vorn die Urethra, dicht vor dem Eingang zur Scheide; neben ihrer Mündung findet man zwei kleine flache Vertiefungen und unter dem Orificium urethrae externum einzelne kleine, kaum sichtbare, zuweilen mit dünner Sonde ein Stück weit passierbare Schleimhautgänge (Skenesche Gänge). An der seitlichen Wand des Vestibulum, ca. 1—$1^1/_2$ cm vor der hinteren Mittellinie nach außen neben dem Hymen befindet sich jederseits eine sehr feine Öffnung, der Ausführungsgang der Bartholinischen Drüse, zuweilen mit feiner Sonde passierbar.

Das Vestibulum ist von der Vagina getrennt durch den Hymen; derselbe ist eine fast ringförmige Schleimhautfalte, welche am Orificium urethrae externum als niedriger Saum beginnt und nach hinten immer höher wird. Die Hymenalöffnung kommt dadurch bei einer Virgo exzentrisch nach vorn zu liegen; ihre Größe richtet sich nach der Höhe des Hymens. Bei der Defloration reißt der Hymen ein (zuweilen wird er nur gedehnt), und zwar gewöhnlich bilateral bis an die Basis, so daß drei Lappen entstehen, ein höherer mittlerer und zwei niedrige seitliche (Fig. 25). Bei einer Multipara findet man als Reste dieser Lappen nur einzelne warzenförmige Erhabenheiten, die Carunculae myrtiformes (Fig. 26). Bei intaktem Hymen kann man in die Vagina nicht hineinsehen; ist der Hymen aber zerrissen, so liegt der unterste Abschnitt der vorderen Scheidenwand frei, selten die hintere; bei einer Multipara legt sich die Scheidenschleimhaut mit kleinen Wülsten in den Introitus. Durch alte Dammrisse wird der Introitus noch mehr erweitert; der Riß zerstört die vordere Partie des Dammes und das Frenulum, so daß die Fossa navicularis verschwindet, und zieht links oder rechts vom Mittelwulst in die hintere Scheidenwand hinein, so daß die Columna rugarum posterior durch ihre Elastizität nach der anderen Seite verzogen wird; geht er auf beiden Seiten in die Vagina hinein, so findet man jene abgelöst und zipfelförmig herunterhängend.

Fig. 25. Introitus einer deflorierten Nullipara. (Orig.)

Hiermit hört der Inspektionsbefund auf. Die Untersuchung der Vagina verlangt die Einführung des Fingers, während die Betrachtung der Scheidenwand im Speculum vorgenommen wird.

Vagina. **Die Vagina** verläuft bei leerer Blase und leerem Mastdarm von vorn nach hinten, ungefähr parallel mit und etwas unter dem geraden Durchmesser

Fig. 26. Introitus einer Multipara. (Orig.)

des Beckenausganges; sie stellt einen muskulösen Schlauch von ca. 8 cm Länge und sehr verschiedener Weite dar. Die vordere Wand liegt auf der hinteren, während die seitlichen Wandungen nur kurze Verbindungsstücke beider bilden; dadurch entsteht eine ⊏⊐ Figur im Querschnitt. An der vorderen Wand verläuft in der unteren Hälfte, dicht unter der Symphyse, der prominente Harnröhrenwulst; er flacht sich in der Mitte der vorderen Wand ab und verschwindet allmählich (Columna rugarum anterior); die hintere Wand hat in der unteren Hälfte ebenfalls einen, allerdings flacheren, Medianwulst (Columna rugarum posterior). Von beiden Wülsten verlaufen nach den Seiten Querfalten und Runzeln, welche bei einer Nullipara am höchsten sind, aber auch bei einer Multipara nur selten fehlen, während die Wand in der oberen Hälfte glatt ist. Oben schließt die Vagina kuppelförmig mit dem Scheidengewölbe ab. Die vordere Wand hängt unten mit der Urethra, oben mit der Blase sehr innig zusammen; die hintere Wand verbindet sich unten fest mit dem Dammgewebe, während das mittlere Drittel sehr lose mit dem Rektum und das obere Drittel ebenfalls locker mit dem Peritoneum des Douglasschen Raumes zusammenhängt; die seitlichen Scheidenwände sind vom Beckenbindegewebe umgeben. Die Vaginalwände sind bei mittlerer Festigkeit ziemlich straff und unverschieblich mit der Unterlage verbunden. Die Füllung der Nachbarorgane hat einen großen Einfluß auf die Lage der Scheide; die gefüllte Blase drängt die vordere Scheidenwand, der gefüllte Mastdarm die hintere ins Lumen der Vagina vor. Oben im Scheidengewölbe steht die Port. vaginalis.

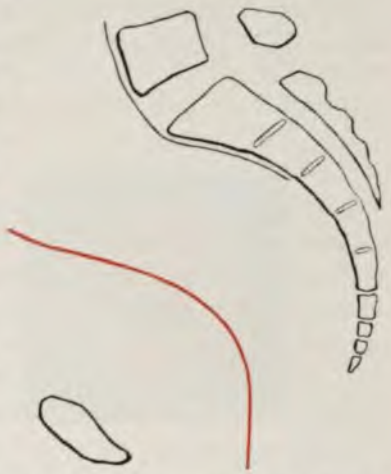

Fig. 27. Sagittalschnitt durch das Becken mit Führungslinie. $^1/_3$. (Orig.)

Die obersten Schichten des Plattenepithels der Vaginalwand befinden sich in mehr oder weniger lebhafter Abstoßung, so daß die Scheidenwand stets mit weißen Brocken von Epithelien bedeckt ist. Die Schleimhaut hat eine nach der Blutfülle wechselnde Farbe; bei gewöhnlicher Füllung der Gefäße erscheint sie hellrötlich mit einem spiegelnden Glanz.

Die **Portio vaginalis** ist der Teil der Cervix, welcher frei in die Vagina hineinragt; sie steht hinter der Führungslinie*), ca. $1^1/_2$—2 Querfinger vor Portio vaginalis.

*) Die Führungslinie ist eine Linie, welche durch die Mitte des Beckenkanals geht und parallel verläuft zur vorderen Fläche des Kreuzbeins (Fig. 27). — Die Raumbezeichnungen „rechts" und „links" gelten immer von der Patientin. Die Bezeichnung „vorn" und „hinten" bezieht sich auf eine stehende Kranke; die vordere Fläche der stehenden entspricht also der oberen Fläche bei einer liegenden Kranken.

der Spitze des Kreuzbeins, in der Höhe der Verbindungslinie der beiden Spinae ischii; für gewöhnlich hält sie gerade die Mittellinie, doch sind seitliche Abweichungen bei Schieflage des Corpus uteri nicht selten. Auf der Spitze der Port. vaginalis befindet sich der äußere Muttermund, welcher bei Nulliparen eine feine Querspalte bildet und nach hinten und unten gerichtet ist (Fig. 28). Nach Geburten bleiben an beiden Seiten kleine Einrisse zurück, welche das Os externum breiter machen (Fig. 29) und häufig so weit klaffen lassen, daß man die Fingerspitze in den unteren Teil des Cervicalkanals hineinlegen kann; dadurch teilt sich die Port. vaginalis in zwei Lippen. Die Cervix uteri wird derart von dem Scheidengewölbe umfaßt, daß die hintere Lippe ungefähr doppelt so lang als die vordere und dementsprechend der supravaginale Teil der Cervix vorn länger als hinten ist; das vordere Scheidengewölbe erscheint dadurch flach, das hintere höher und gewölbter. Die Schleimhaut der Port. vaginalis hat

Fig. 28. Portio vaginalis einer Nullipara. (Orig.)

Fig. 29. Portio vaginalis einer Multipara. (Orig.)

eine violettrötliche Farbe und ist faltenlos auf dem Gewebe der Cervix ausgespannt; die bei offenstehendem Muttermund zutage tretende Schleimhaut erscheint intensiv rot und läßt die Schrägfalten des sog. Arbor vitae erkennen. Die Grenze zwischen der Schleimhaut der Port. vaginalis und Cervix ist bei Nulliparen genau am Os externum; bei Mehrgebärenden verschiebt sie sich, indem bald die Portioschleimhaut sich in den unteren Teil des Cervicalkanals erstreckt, bald die rote Cervixschleimhaut auf der Außenfläche der Port. vaginalis erscheint, ohne daß man von krankhaften Veränderungen sprechen kann.

Die gesunde Cervicalschleimhaut sondert stets etwas glashellen Schleim ab, welcher in inniger Vermischung mit den von der Scheide abgestoßenen Plattenepithelien das normale Sekret des Genitalapparates bildet.

Uterus. Der **Uterus** hat eine ungefähr birnförmige, von vorn nach hinten leicht abgeplattete Gestalt. Unterhalb der Mitte, in der Gegend des Os internum, ist er leicht eingeschnürt und verjüngt sich von hier abwärts zur Cervix. Der Teil oberhalb dieser Einschnürung ist das Corpus uteri, und von diesem be-

zeichnen wir wieder den Abschnitt, welcher zwischen den beiden Tubenabgängen liegt, als Fundus uteri. Die Größe des Uterus schwankt innerhalb normaler Grenzen ganz bedeutend; er ist am größten bei Multiparen im geschlechtsreifen Alter, bei Nulliparen in allen Dimensionen wesentlich kleiner und noch kleiner bei Greisinnen. Die Maße bei einer geschlechtsreifen Frau sind: Breite zwischen den beiden Tuben ca. 5 cm, Dicke am Corpus ca. 3 cm und Länge vom Fundus bis zum Os externum ca. 9 cm. Die Länge der Höhle ist am geschlechtsreifen Uterus 7 cm, bei Nulliparen oft etwas weniger, bei Greisinnen 5 cm. Die Konsistenz des normalen Uterus ist hart und unnachgiebig, so daß er keinen Fingereindruck annimmt; nur in der Gegend des Os internum hat er eine gewisse Weichheit und Biegsamkeit. Der Uterus liegt bei leerer Blase mit dem Corpus auf der oberen Wand derselben, erreicht mit dem Fundus beinahe die hintere Wand der Symphyse und bleibt mit dem höchsten Punkt des Corpus unter der Beckeneingangsebene (Fig. 30). Das Corpus liegt meist vollständig median, seitliche Abweichungen in geringem Maße kommen aber sehr häufig vor, ohne daß eine Seite bevorzugt ist; in diesem Fall liegt das Corpus nach der einen Seite, die Portio vaginalis dementsprechend nach der anderen. Corpus und Cervix bilden einen flachen Winkel miteinander, welcher meistens ca. $1^1/_2$ R. groß ist; Schwankungen in der Größe desselben kommen vor und haben nur individuelle Bedeutung. Der normale Uterus ist innerhalb weiter Grenzen beweglich. Durch die Anfüllung der Harnblase wird zunächst das Corpus uteri gehoben und dann der ganze Uterus an die hintere Beckenwand und damit zugleich etwas nach der Seite und oben gedrängt. Die Anfüllung des Mastdarms schiebt die Cervix nach vorn und nach der anderen Seite, meist also nach rechts; ist die Ampulla recti stark gefüllt, so wird der ganze Uterus nach oben und nach der anderen Seite verlagert. Diese abnormen Lagen gehen mit der Entleerung von Blase und Mastdarm wieder in die vorher beschriebene normale über.

Peritoneum.

Das Corpus uteri ist mit Ausnahme der Seitenkanten vom Peritoneum überzogen; dasselbe tritt vorn von der oberen Wand der Blase in der Höhe des Os internum an den Uterus heran, bildet hier die vordere Umschlagsfalte und bekleidet die vordere Fläche des Corpus, den ganzen Fundus und die ganze hintere Wand, senkt sich hier weit tiefer herunter als vorn, bekleidet die hintere Wand der Scheide in ihrem oberen Drittel und biegt in der hinteren Umschlagsfalte auf die hintere Beckenwand um, wo es die vordere Wand des Mastdarms überzieht und in das Peritoneum der hinteren Bauchwand übergeht. Auf diese Weise entsteht vorn zwischen Blase und Uterus die Excavatio vesico-uterina, hinten zwischen Uterus und hinterer Beckenwand resp. Mastdarm die Excavatio recto-uterina oder Douglasscher Raum, dessen tiefster Punkt ungefähr an der Grenze zwischen mittlerem und oberem Drittel der Scheide gelegen ist. Die Excavatio vesico-uterina stellt nur einen Spalt dar, wenn der Uterus auf der Blase liegt; der unterste Abschnitt des Douglasschen Raumes ist ebenfalls spaltförmig, während derselbe oben meistenteils von Darm-

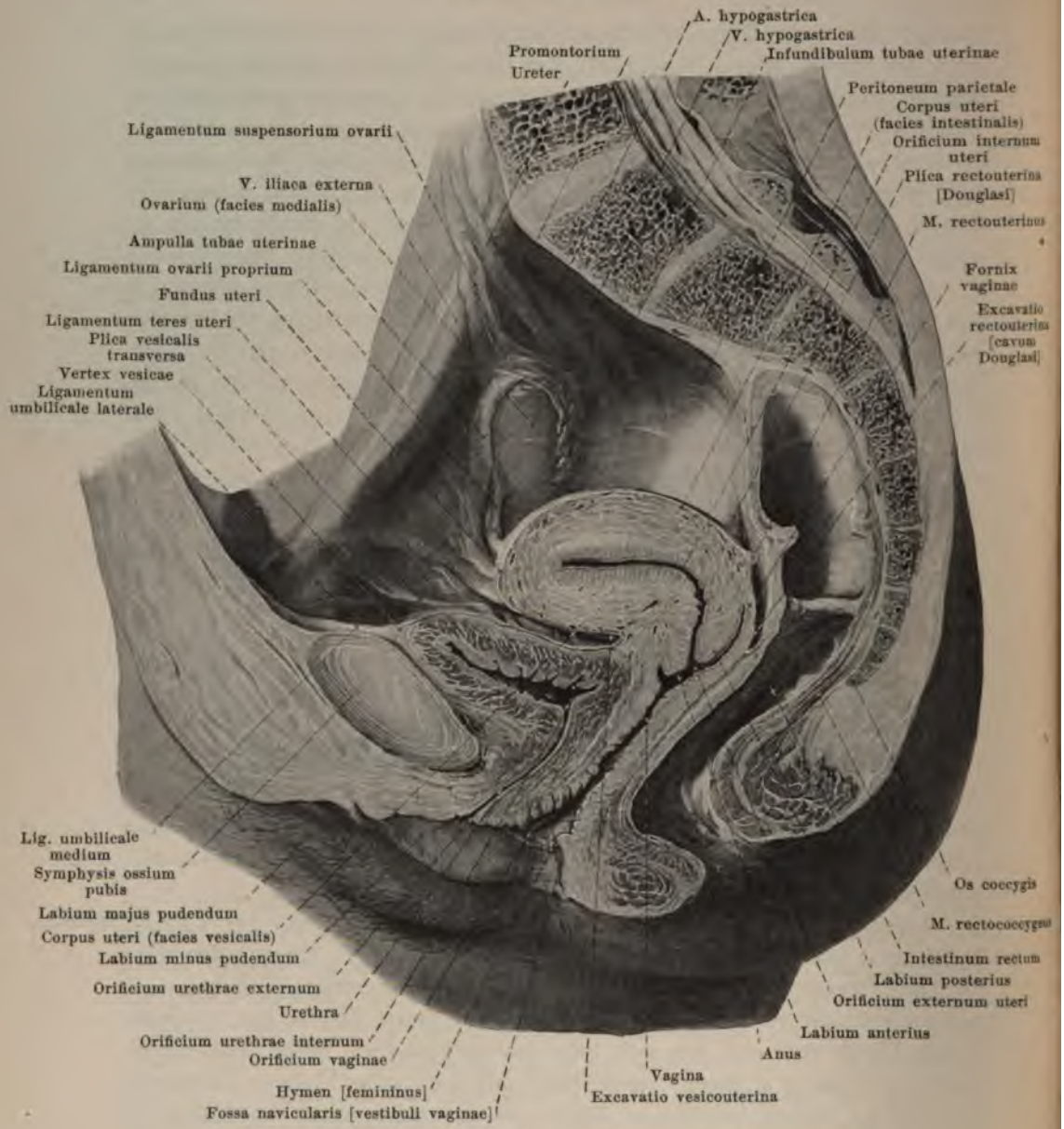

Fig. 30. Medianschnitt der weiblichen Beckenorgane.

(Aus: Spalteholz, Atlas, pag. 601.)

schlingen ausgefüllt wird. Das Peritoneum ist mit dem Fundus und dem angrenzenden Teil des Corpus untrennbar fest verwachsen, während es am unteren Teil des Corpus nur locker anliegt und durch Bindegewebe vom Uterus getrennt ist. Die Grenze zwischen dem fest und locker bekleidenden Peritoneum ist vorn ein nach unten flacher Bogen, hinten ein bis auf die Hinterfläche der Cervix

hinunterreichender Sporn (Fig. 31 u. 32). Dieses Verhalten des Peritoneum hat insofern eine große Bedeutung, als extraperitoneale Neubildungen, Exsudate, Blutergüsse dasselbe abheben und dadurch eine breite Verbindung mit der Uteruswand gewinnen können.

Lig. latum.

Die Seitenkanten des Uterus sind nicht vom Peritoneum bekleidet, sondern die beiden Blätter, welche die vordere und hintere Wand desselben bedecken,

Fig. 31. Uterus mit Peritonealbekleidung und Ligamenten, von vorn gesehen (nach einem Präparat der Berliner Kgl. Universitäts-Frauenklinik). (Orig.)
Die punktierte Linie bedeutet die Grenze zwischen fester und lockerer Anheftung des Peritoneum. 1/2.

heben sich hier ab und bilden das Ligamentum latum; dasselbe stellt also eine Peritonealduplikatur dar. Die beiden Blätter des Lig. latum sind ver-

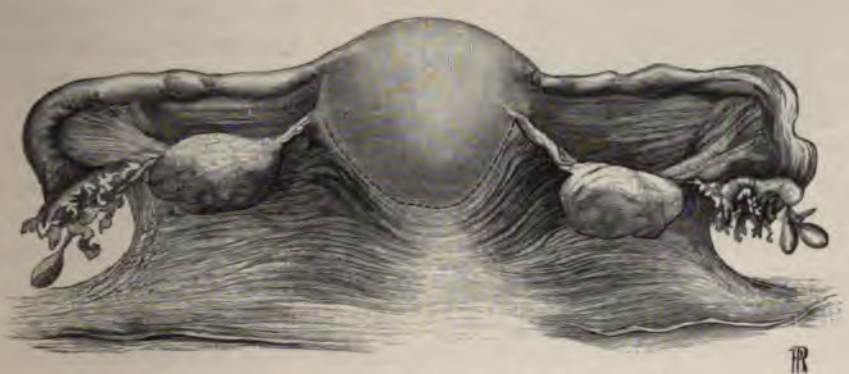

Fig. 32. Dasselbe, von hinten gesehen. (Orig.)
Die punktierte Linie bedeutet die Grenze zwischen fester und lockerer Anheftung des Peritoneum. 1/2.

schieden lang, entsprechend den beiden verschieden hoch gelegenen Umschlagsfalten des Peritoneum. Das vordere Blatt geht nur ungefähr bis zur Höhe des Os internum, schlägt sich dann nach vorn um, zieht zur vorderen Beckenwand und geht ins Peritoneum der vorderen Bauchwand über; das hintere Blatt zieht viel tiefer hinunter, geht in die seitliche Auskleidung der Excavatio

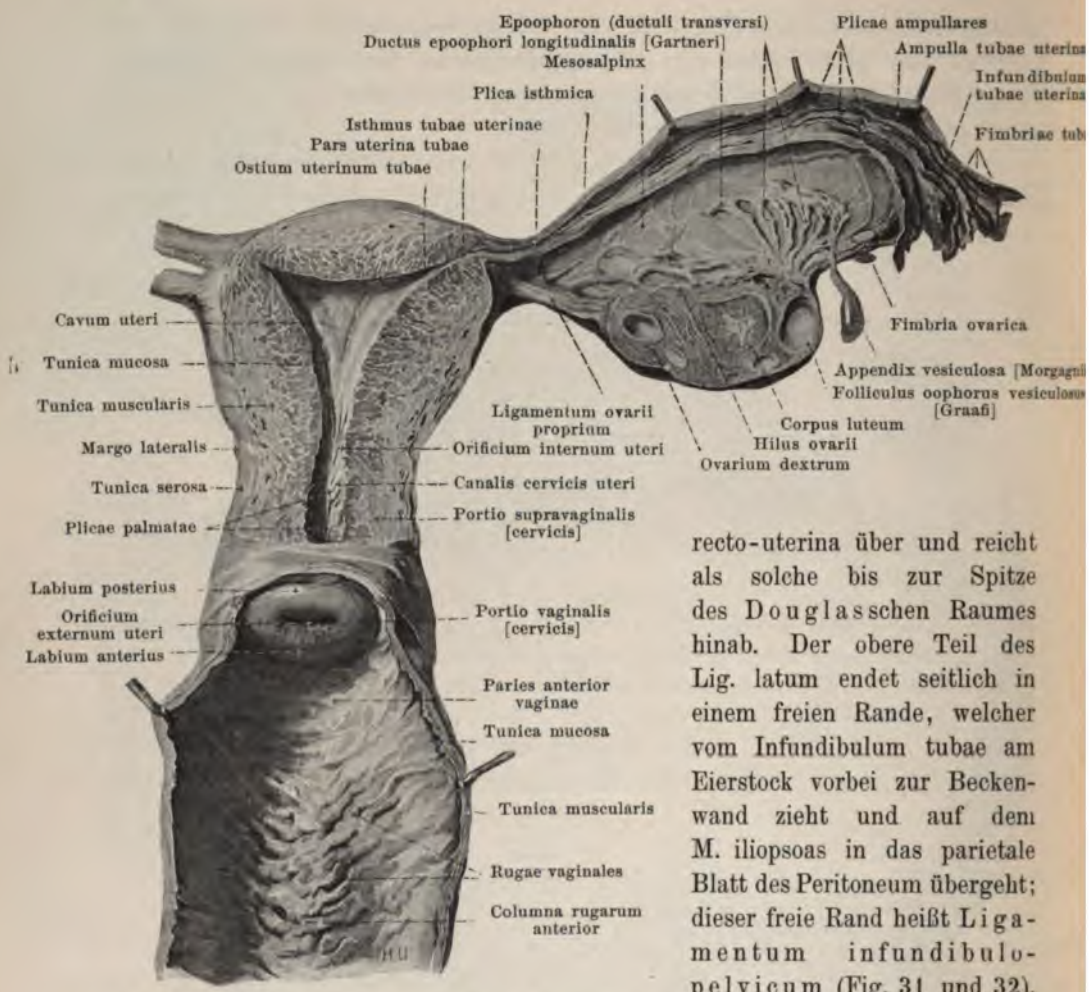

Fig. 33. Scheide, Gebärmutter, rechter Eileiter und Eierstock.
(Aus: Spalteholz, Atlas, pag. 598.)

recto-uterina über und reicht als solche bis zur Spitze des Douglasschen Raumes hinab. Der obere Teil des Lig. latum endet seitlich in einem freien Rande, welcher vom Infundibulum tubae am Eierstock vorbei zur Beckenwand zieht und auf dem M. iliopsoas in das parietale Blatt des Peritoneum übergeht; dieser freie Rand heißt Ligamentum infundibulopelvicum (Fig. 31 und 32). Bei aufrecht stehender Frau liegt das Lig. latum entsprechend dem antevertierten Uterus in seinen medianen Partien horizontal. In dem lateralsten Teil des Lig. latum, zwischen dem abdominellen Ende der Tube und dem Eierstock, liegt das Epoophoron, ein Komplex von dünnen Kanälchen, von denen meistens der längste nach oben konvex vom Lig. infundibulo-pelvicum im Bogen zum Eierstock verläuft, während die übrigen, ca. 8—10 an Zahl, von der Innenfläche desselben parallel zum äußersten Teil des Eierstocks ziehen (Fig. 33); die Kanäle sind Reste des Wolffschen Ganges und der Urnierenkanälchen. Medianwärts davon liegt das kleine Paroophoron, ein kleines Häufchen ebenfalls von diesen abstammenden Kanälchen.

Lig. rotunda. Die Lig. rotunda sind zwei fast bleifederdicke, muskulöse Stränge, welche beiderseits am Fundus uteri dicht vor der Tube entspringen und, zwischen den

beiden Platten des Lig. latum bogenförmig verlaufend, an die seitliche und dann vordere Bauchwand ziehen (Fig. 31); hier senken sie sich in den inneren Leistenring hinein, durchziehen den Leistenkanal, treten aus dem äußeren Leistenring heraus und zerfasern in dem Unterhautzellgewebe der großen Schamlippen.

Douglassche Falten.

Die Lig. sacro-uterina (recto-uterina) oder Douglassche Falten sind zwei flache Peritonealfalten, welche sich vom hinteren Blatt des Lig. latum da abheben, wo es in die seitliche Wand des Douglasschen Raumes übergeht; sie ziehen von der Gegend des inneren Muttermundes zur vorderen Kreuzbeinwand, wo sie sich in der Höhe des zweiten bis dritten Kreuzbeinwirbels verlieren; hinter der Cervix treten sie häufig zu einer Schleife zusammen (Fig. 36). In den Falten verläuft straffes Bindegewebe und glatte Muskulatur (M. retractor uteri, Luschka).

Palpation des Uterus.

Palpation des Uterus. Man dreht die in die Vagina eingeführten Finger mit der Volarfläche nach oben, legt sie ins vordere Scheidengewölbe oder — was zur Fixierung eines leicht beweglichen Uterus noch besser ist — den Zeigefinger ins vordere Scheidengewölbe und den dritten Finger an die Port. vaginalis oder ins hintere Scheidengewölbe. Die äußere Hand legt man ca. drei Querfinger oberhalb der Symphyse leicht gekrümmt, mit den Fingerspitzen gegen den Nabel gerichtet, auf das Abdomen; bei dieser Handstellung befindet sich der Uterus zwischen der inneren und äußeren Hand (Fig. 3). Während man die inneren Finger jetzt ruhig liegen läßt, drängt die äußere Hand langsam tiefer; dabei muß man den Uterus, wenn er an seiner normalen Stelle liegt, zwischen die Finger bekommen, anderenfalls müssen dieselben sich gegenseitig fühlen. Der Anfänger bekommt zunächst nur den Eindruck einer harten Resistenz an der Stelle, wo der Uterus liegt; läßt man dann die Finger auf dem Uterus liegen und tastet auf ihm hin und her, nach vorn, nach den beiden Seiten und gegen die Port. vaginalis zu, so erkennt man aus der Gestalt und aus der Verbindung mit der Port. vaginalis den Uterus. Man beachte die Gestalt, die Oberfläche und die Größe des Uterus und bestimme dann die Konsistenz, welche als normal zu bezeichnen ist, wenn der Uterus so hart und unnachgiebig ist, daß er keinen Fingereindruck annimmt; dann bestimme man die Lage des Uterus, und schließlich untersuche man seine Beweglichkeit. Der Uterus, welcher von normalem Bindegewebe und Peritoneum umgeben ist, ist in allen drei Richtungen des Raums beweglich, d. h. er läßt sich an die Symphyse heranziehen und in die Kreuzbeinaushöhlung drängen, er läßt sich nach der seitlichen Beckenwand verschieben, und er läßt sich mit dem Fundus nach oben bis ca. zur halben Höhe zwischen Nabel und Symphyse heben und wieder so weit nach unten dislozieren, daß die Port. vaginalis den Introitus fast erreicht. Diese Bewegungen, welche ohne wesentliche Schmerzen sich ausführen lassen müssen, dienen zugleich zur Prüfung der Elastizität der Ligamente. Die beiden Lig. lata halten den Uterus durch ihre Elastizität in der Mittellinie, die Lig. rotunda halten den Fundus nach vorn und die Lig. sacro-uterina die Cervix nach hinten und oben.

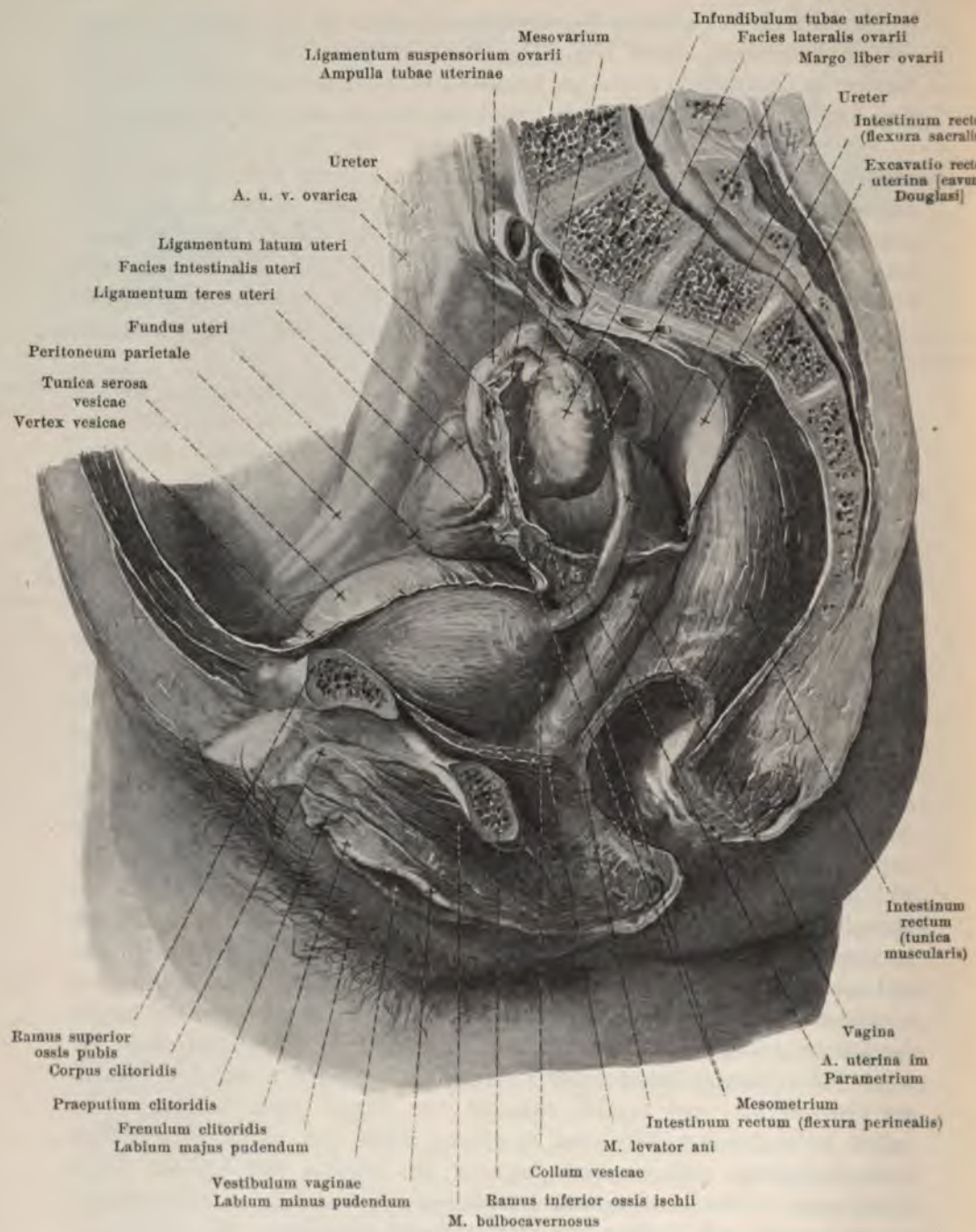

Fig. 34. Weibliche Beckenorgane.

(Aus: Spalteholz, Atlas, pag. 600.)

Palpation der Ligamente. Von den Ligamenten des Uterus sind nur die durch Muskelmassen verstärkten Lig. rotunda und sacro-uterina zu fühlen, während die Lig. lata, solange sie nicht durch pathologische Einlagerungen verdickt sind, nicht palpabel sind. Die Lig. rotunda entgehen der Palpation meistens aber dadurch, daß sie zu wenig gespannt sind und in ihrem mittleren Abschnitt vollständig im Lig. latum eingebettet sind. Wo sie dagegen an den Uterus herantreten, kann man sie, wenn er durch Vergrößerung (z. B. Myom) aus dem Becken herausgehoben ist, palpieren, indem man senkrecht zu ihrem Verlauf mit der äußeren Hand auf der Seitenkante des Uterus hin und her geht; ebenso kann man den nahe dem horizontalen Schambeinast gelegenen Teil fühlen, wenn man unter starkem Druck der äußeren Hand senkrecht zu seinem Verlauf hin und her streicht. Die Lig. recto-uterina sind nur vom Mastdarm aus sicher zu tasten. Man führt einen Finger durch die Kohlrauschsche Falte hindurch und krümmt ihn seitwärts und nach vorn; man fühlt dann meist leicht die bogenförmig verlaufende Falte, namentlich wenn man durch Vorwärtsdrängen des Uterus sie anspannt. Kann man die Falten mit einem Finger nicht erreichen, so nähert man sich dem Uterus mittelst einer in die Port. vaginalis eingesetzten Kugelzange oder geht (in Narkose) mit zwei Fingern in das Rektum ein. Palpation der Ligamente.

Fig. 35. Ovarium und Lig. latum. (Orig.)

Die **Ovarien** haben eine mandelförmige Gestalt und sind ungefähr 4 cm lang, 2—$2^1/_2$ cm breit, 1—$1^1/_2$ cm dick; ihre Größe ist durch Reifung der Follikel und durch Bildung der Corpora lutea gewissen Schwankungen unterworfen. Die Ovarien liegen nahe der seitlichen Wand des kleinen Beckens, dicht unter der Linea arcuata und erreichen mit dem oberen Pol nicht ganz die Vasa iliaca, mit dem unteren nicht ganz den Beckenboden; sie sind frei schwebend derart aufgehängt, daß ihr größter Durchmesser parallel der Längsachse des Körpers verläuft, während ihr Hilus nach vorn, der freie, konvexe Rand nach hinten sieht und die Seitenfläche fast der Beckenwand anliegt. Das Ovarium ist nach zwei Seiten befestigt; von seinem unteren, uterinen Pol verläuft, zwischen den Platten des Lig. latum gelegen, ein ca. 2 — 3 cm langes, rundes, festes, fibröses Band, das Lig. ovarii, welches an der Seitenkante des Uterus dicht unter dem Abgang der Tube inseriert (Fig. 32). An seinem oberen Pol vorbei zieht das Lig. infundibulo-pelvicum zur Beckenwand; der laterale Teil desselben, welcher den Eierstock an der Beckenwand aufhängt, wird auch Lig. suspensorium ovarii genannt (Fig. 34 u. 36). Das Ovarium hat keine peritoneale Bekleidung, sondern hängt an der hinteren Platte des Lig. latum an einer 3—5 mm schmalen Peritonealduplikatur (Mesovarium, Fig. 32 u. 35), welche nur die unmittelbar an den Hilus angrenzenden Teile des Eierstocks mit Peritoneum überzieht. Liegt der Uterus sehr schief, so liegt das Ovarium Ovarien.

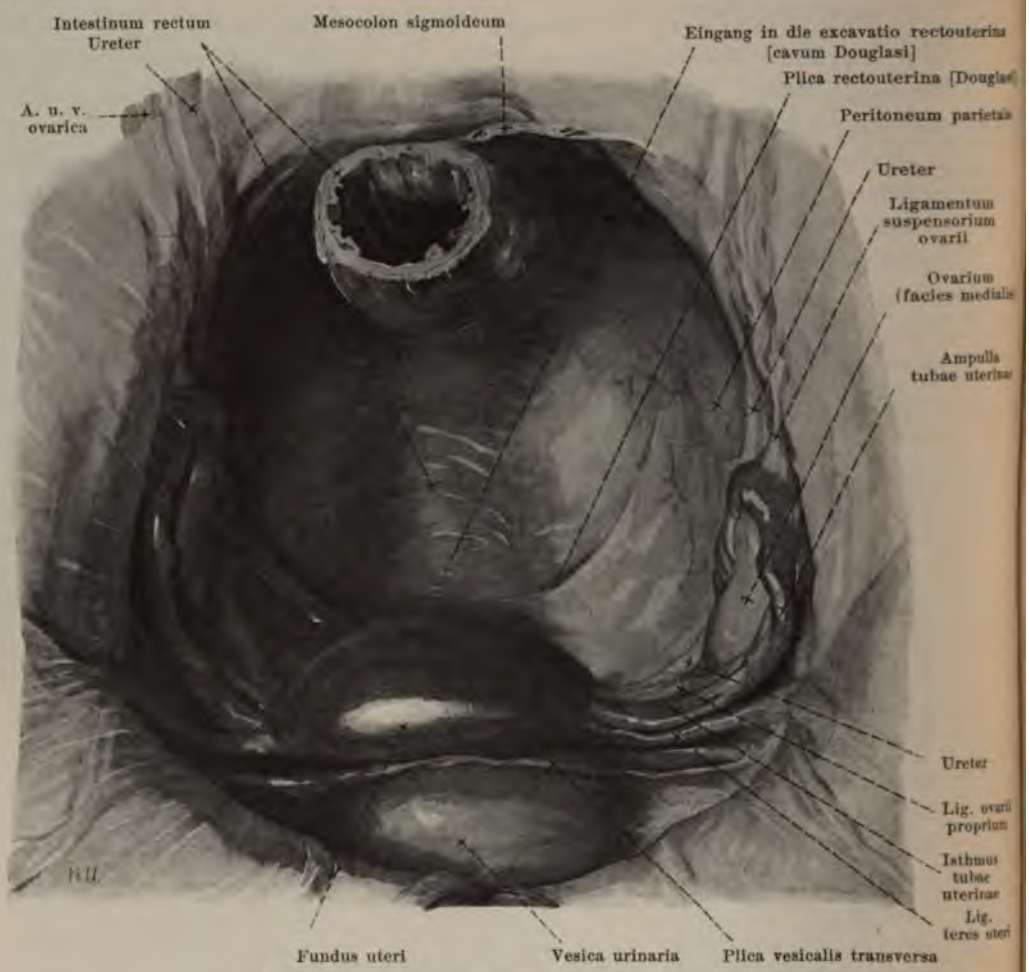

Fig. 36. Weibliche Beckenorgane.
(Aus Spalteholz, Atlas, pag. 602.)

auf der Seite, nach welcher er verlagert ist, etwas weiter nach hinten, während das andere mehr gegen die Mitte des Beckens gezogen wird.

Palpation der Ovarien.

Man palpiert die Ovarien am besten von der Vagina aus. Um das linke Ovarium zu finden, drängt man das linke Scheidengewölbe mit den inneren nach außen und oben gekrümmten Fingern gegen die Linea arcuata, legt dann die äußere Hand mit leicht gekrümmten Fingern etwas nach innen von derselben auf und drängt die beiden Hände gegeneinander; dabei findet man das Ovarium oft auf den ersten Griff. Man erkennt es als einen längsovalen Körper von der erwähnten Größe und fester, nicht harter Konsistenz. Das Ovarium ist sehr beweglich, so daß es sich schwer mit den Fingern festhalten läßt, sondern leicht entschlüpft; dieses Weggleiten ist eine diagnostisch sehr verwertbare Eigenschaft. Meistens ist der Eierstock auf stärkeren Druck leicht

empfindlich. Fühlt man den Eierstock an der bezeichneten Stelle nicht, so muß die Beckenhälfte abgesucht werden, indem man mit den dicht aufeinander liegenden Fingern in Zügen dieselbe abstreift, von hinten nach vorn, von vorn nach hinten usw. Dabei darf man die Finger nicht öffnen, sonst schlüpft das Ovarium durch, ohne daß man es merkt. Für den geübten Untersucher ist es leicht, den Eierstock zu finden, wenn man vom Uterushorn aus entlang der Tube oder dem Lig. ovarii geht; denn beide führen stets zum Eierstock hin. Die Palpation des rechten Eierstocks nimmt man ebenfalls mit der linken Hand vor, indem man die Handwurzel stark senkt, inwendig die Fingerspitzen hebt und dabei die Hand etwas nach außen dreht; man sucht dann wesentlich mit den Fingerspitzen. Wenn die Handstellung auch etwas unbequemer ist als bei der Palpation des linken Eierstocks, so kann man denselben doch meistens ohne Schwierigkeit finden, namentlich wenn man sich auf die linke Seite der Kranken setzt oder stellt. Ein Wechsel der Hand wird nur dann notwendig, wenn die Untersuchung der rechten Adnexe auf diese Weise nicht sicher gelingt. Man beachte bei der Untersuchung der Eierstöcke die Größe, Gestalt, Oberfläche, Empfindlichkeit und Beweglichkeit. Die Ovarien werden am häufigsten verwechselt mit Kotknollen oder linkerseits mit der leeren Flexura sigmoidea.

Die **Tuben** sind dünne, muskulöse Stränge von 10—12 cm Länge; sie liegen im oberen freien Rande des Lig. latum und sind so vom Peritoneum überzogen, daß nur ein kleiner Teil ihrer unteren Peripherie gegen das Bindegewebe des Lig. latum sieht (Fig. 38). Vom offenen Fimbrienende zieht die Fimbria ovarica auf dem Lig. infundibulo-pelvicum zum Eierstock. Die Tube entspringt am Uterushorn, verläuft zunächst horizontal dicht hinter der vorderen Beckenwand, steigt dann ein Stück weit vor dem Eierstock in die Höhe, geht über denselben hinweg und senkt sich mit ihrem abdominellen Ende in die seitliche Partie des Douglasschen Raumes, wo das Infundibulum in die Nähe der Articulatio sacro-iliaca zu liegen kommt. Mit der Tube legt sich auch der angrenzende Teil des Lig. latum, die sog. Mesosalpinx, über das Ovarium hinweg und deckt es fast vollständig zu (Fig. 36). Tuben.

Die Palpation der Tuben gelingt nur bei besonders weichen und nachgiebigen Bauchdecken; am leichtesten fühlt man das dickere, uterine Ende, während das abdominelle zu weich ist, um gefühlt zu werden. Man sucht die Tuben, indem man mit dicht aufeinander liegenden Fingern senkrecht zum Verlauf derselben hin und her geht; dabei rollt ein kaum strickstockdicker Strang von weicher Konsistenz zwischen denselben hindurch. Am leichtesten verwechselt man sie mit dem Lig. ovarii, welches aber kürzer und derber ist. Die normalen Tuben sind nicht schmerzhaft. Palpation der Tuben.

Das **Parametrium** oder Beckenbindegewebe ist ein Teil des Bindegewebes, welches den ganzen Körper durchzieht, und steht nach allen Seiten mit demselben in kontinuierlicher Verbindung. Den Grundstock des Beckenbindegewebes bildet ein horizontal ausgebreitetes Lager, welches nach unten durch den Levator Parametrium.

ani begrenzt und nach oben vom Peritoneum überkleidet wird (Fig. 39); da letzteres von oben her durch Einsenkungen mehrere verschieden tiefe Taschen bildet, so ist die obere Begrenzung sehr unregelmäßig und die Masse des Bindegewebslagers sehr verschieden dick. Am mächtigsten ist das Parametrium seitwärts von der Cervix bis an die Beckenwand heran und wird hier Basis des Lig. latum oder Lig. cardinale genannt. In ihm verlaufen die meisten Gefäße und der Ureter. Dieser Grundstock des Beckenbindegewebes ist durchbrochen vorn von der Blase und Urethra, in der Mitte durch den Genitalschlauch und hinten durch den Mastdarm, so daß diese Organe vom Bindegewebe eingehüllt werden (Paracystium, Paracolpium, Paraproctium). Infolge dieser Anordnung findet sich in der Mittellinie am wenigsten Bindegewebe, an der Seitenfläche der Organe bis zur Beckenwand liegen die beiden Hauptmassen,

Fig. 37. Horizontalschnitt des Beckens durch die Mitte der Symphyse und des dritten Kreuzbeinwirbels, um die horizontale Ausbreitung des Beckenbindegewebes zu zeigen (modifiziert nach Freund).

Vorne Blase, in der Mitte Cervix, hinten Douglasscher Raum und Mastdarm, seitlich von der Cervix die Ureteren. $^1/_3$.

welche in der Mitte, namentlich vor und hinter der Cervix, durch Züge, welche sie umgreifen, in Verbindung stehen (Fig. 37 u. 39). Von diesem Grundstock des Parametrium ziehen nach den verschiedenen Seiten Ausläufer. Nach oben hebt sich aus ihm heraus das Bindegewebe des Lig. latum, welches, allmählich immer schmäler werdend, bis zur Tube zieht (Fig. 38); vorne tritt es in unmittelbare Beziehung zum Cavum praeperitoneale Retzii, umgibt seitlich die Blase und zieht als retroperitoneales Gewebe an der Bauchwand nach oben. Von dem retrocervicalen Bindegewebe senkt sich ein Bindegewebslager als Septum recto-vaginale zwischen der hinteren Scheidenwand und dem Mastdarm herunter, wo es, allmählich immer dünner werdend, bis zur halben Höhe der hinteren Vaginalwand verläuft. Die mächtigen Massen, welche an der Beckenwand liegen, stehen direkt in Verbindung mit dem Bindegewebe

auf der Darmbeinschaufel; hinten geht das Parametrium in das retroperitoneale Bindegewebe und durch die Incisura ischiadica in das Bindegewebe unter den Glutäen über. Vorne verläßt es unter dem Lig. Poupartii das Becken und verläuft in das Bindegewebe des Schenkels.

Das Beckenbindegewebe ist überall so weich, daß es keinen Palpations- widerstand bietet. Wo normales Beckenbindegewebe liegt, fühlen die Finger nichts, sondern berühren sich. Palpation des Parametrium.

Die **Harnblase** schiebt sich zwischen Scheide und Uterus ein (Fig. 30 u. 33). Die untere Wand der Blase ist in inniger Verbindung mit der vorderen Scheidenwand und dem angrenzenden Parametrium. Die hintere verbindet sich mit der vorderen Cervixwand vom Os internum abwärts bis zum Ansatz des Harnblase.

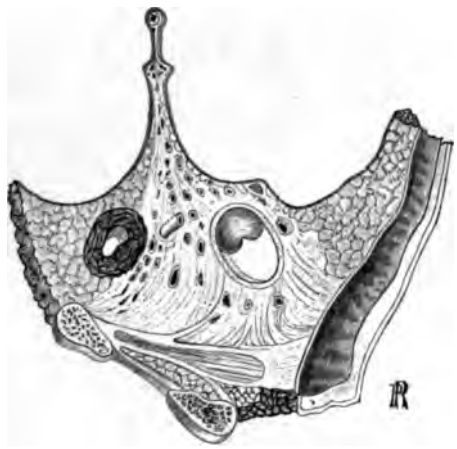

Fig. 38. Sagittalschnitt durch das Becken links neben dem Uterus, um das Aufsteigen des Lig. latum aus dem horizontalen Bindegewebslager zu zeigen (modifiziert nach Freund).

Vorne Blase, dahinter Ureter, dahinter Portio vaginalis im seitlich getroffenen Scheidengewölbe. $^1/_3$.

Scheidengewölbes; bei stärkerer Füllung der Blase verbreitert sich diese Verbindung mit der vorderen Uteruswand durch Abheben des locker adhärierenden Peritoneum; seitwärts von der Cervix verbindet die Blase sich ebenfalls mit dem Parametrium. Die obere Wand ist mit Peritoneum bedeckt, und die vordere heftet sich durch lockeres Bindegewebe an die hintere Wand der Symphyse und des horizontalen Schambeinastes. Wenn die Blase leer ist, so liegt die obere Wand schüsselförmig vertieft auf der unteren; wenn sie sich füllt, so sammelt sich zunächst der Urin in den seitlichen Teilen der Blase an, dann hebt sich die obere Wand von der unteren ab, bis schließlich bei noch stärkerer Füllung die Blase ungefähr runde Gestalt annimmt.

Die Blase ist in leerem Zustand nur als eine weiche Membran zu fühlen; selbst wenn sie mäßige Mengen Urin enthält, bleibt sie so schlaff, daß sie noch Palpation der Blase.

nicht palpierbar ist. Erst wenn sie größere Mengen, zirka 300—400 g enthält, fühlt man an der Stelle der Blase die Resistenz eines schlaff cystischen Tumors, welcher nicht immer median, sondern oft seitlich gelegen ist. Die stark ausgedehnte Blase täuscht cystische Tumoren vor, und wenn sie sehr prall gefüllt ist, kann sie wohl auch den Eindruck eines festen Tumors machen.

Der cystoskopische Befund der normalen Blase ist folgender (Fig. 40):

Wenn man das Cystoskop durch die Harnröhre in die Blase vorschiebt, so markiert sich die Grenze zwischen beiden, das Orific. urethrae internum, deutlich. An der vorderen Grenze, wo der Übergang in einem scharfen Winkel erfolgt, erscheint das Orificium scharf, als ein heller (durchleuchtbarer) Schleimhautsaum:

Fig. 39. Frontalschnitt durch das weibliche Becken (modifiziert nach Waldeyer). In der geöffneten Scheide die Port. vagin., darüber der anteflektierte Uterus mit Peritonealbekleidung; beiderseits die Basis des Lig. latum, durch welche der Ureter zieht; die Gefäße sind auf der linken Seite freigelegt, während sie rechts noch von Peritoneum bekleidet sind.

hinten, wo der Übergang allmählich erfolgt, sieht man die hochrötliche, sammetartige Urethralschleimhaut allmählich in die Schleimhaut der Blase übergehen; je nach der Stellung des Cystoskops kann auch hier der Übergang ein mehr oder weniger scharfer sein. Nachdem das Cystoskopprisma in die Blase vorgeschoben ist, erscheint die Blasenwand in demselben; die Schleimhaut sieht weißgelblich, oft blendendweiß aus und ist in der ganzen Peripherie der Blase bis auf die untere Wand der Blase fast frei von Gefäßen; zuweilen sieht man hier und da ein dünnes Gefäß. Am Trigonum ist die Injektion reicher, und zwar sieht man hier Gefäße von der Harnröhrenmündung sich fächerartig gegen die Uretermündung ausbreiten und dieselbe gelegentlich umspinnen; die ganze Schleimhaut ist infolge des größeren Blutreichtums leicht diffus gerötet.

Der wichtigste Teil des normalen Bildes ist das Trigonum, welches durch die beiden Ureterenmündungen und das zwischen beiden verlaufende Lig. interuretericum begrenzt wird. Je nachdem die Ureterenmündungen nahe oder weit voneinander entfernt und mehr oder weniger weit der Harnröhrenmündung genähert sind, hat das Dreieck einen spitzen oder flachen Winkel.

Die Ureterenmündung erscheint deutlich als eine kleine Öffnung, welche schlitzförmig, zuweilen auch rund ist und medianwärts auf dem mehr oder weniger prominenten, länglichen Ureterwulst liegt, welcher sich lateralwärts allmählich in der Blasenwand verliert. Das zwischen beiden verlaufende Lig. interuretericum ist oft nur angedeutet, zuweilen auch gar nicht sichtbar. Bei intensiverem Beobachten der Uretermündung sieht man stoßweise den Urin aus derselben hervorspritzen als eine Wirbelbewegung in der Füllflüssigkeit; die Häufigkeit des Phänomens hängt von der sekretorischen Tätigkeit der Nieren ab; beide Ureteren arbeiten meist synchron. Bei dem Ausspritzen beobachtet man nicht selten, namentlich bei prominentem Wulst, die Kontraktion des tätigen Ureters.

Fig. 40. Cystoskopisches Bild der normalen Blase (modifiziert nach Zangemeister).

Abgesehen von dem Trigonum bietet die normale Blasenwand ein ziemlich eintöniges Bild; nur oben am Vertex sind noch einige Erscheinungen wahrnehmbar. In dem obersten Punkt des Vertex sieht man eine kleine Luftblase, welche, von der mit dem Cystoskop eingeführten Luft herrührend, mehr oder weniger groß ist und der oberen Blasenwand anliegt; sie ist ein vorzüglicher Orientierungspunkt. Gelegentlich sieht man geringe Vorbuchtungen der Blasenwand, welche durch innig anliegende Nachbarorgane erzeugt werden, so z. B. vorne den Symphysenwulst und oben den „Uterusschatten“ (Stöckel); gelegentlich beobachtet man deutlich die Peristaltik der Darmschlingen durch die obere Blasenwand sowie eine mit den Atembewegungen synchrone Verschiebung derselben.

Der **Ureter** tritt dicht hinter der Anheftungsstelle des Lig. infundibulo-pelvicum über den M. ilio-psoas ins kleine Becken und verläuft hinter und unter dem Ovarium vorbei ins Lig. latum hinein (Fig. 34, 36, 39), durchsetzt das Bindegewebe und nähert sich von oben her der Cervix uteri, welcher er bis auf ca. 1 cm in der Höhe des inneren Muttermundes nahe kommt (Fig. 37); dann zieht er, immer von oben hinten außen nach unten innen vorne verlaufend, an das vordere Scheidengewölbe heran, liegt 1—$1^1/_2$ cm demselben dicht auf und senkt sich von hinten her in die Blase ein (Fig. 34). Ureter.

Für die Palpation der Ureteren ist nur das kurze Stück brauchbar, welches dem vorderen Scheidengewölbe aufliegt; man fühlt sie in einer Länge von $1^1/_2$—2 cm ungefähr von der Stelle aus, wo die Urethra in die Blase sich ein- Palpation der Ureteren.

senkt, im seitlichen Teil des vorderen Scheidengewölbes gegen die Basis des Lig. latum zu als glatte, leicht verschiebliche Stränge, welche nach oben zu sich verlieren; sie bilden also ein nach hinten offenes Dreieck. Die Palpation ist bei normalem Zustand sehr unsicher, während sie bei verdicktem Uretergewebe leichter und in größerer Ausdehnung gelingt; man kann dieselbe durch Einlegen eines Ureterkatheters sehr erleichtern.

Mastdarm.

Der **Mastdarm** tritt von links her vor der Articulatio sacro-iliaca ins kleine Becken hinein und verläuft dann, der Mittellinie sich nähernd, in der vorderen Kreuzbeinaushöhlung. Ungefähr in der Höhe der Linea arcuata verliert der Mastdarm sein Mesenterium und liegt dann, vom Peritoneum parietale bedeckt, bis zum Boden des Douglasschen Raumes extraperitoneal; von hier bis zum Anus hinunter ist er ganz vom Beckenbindegewebe umhüllt (Fig. 30, 34 u. 36).

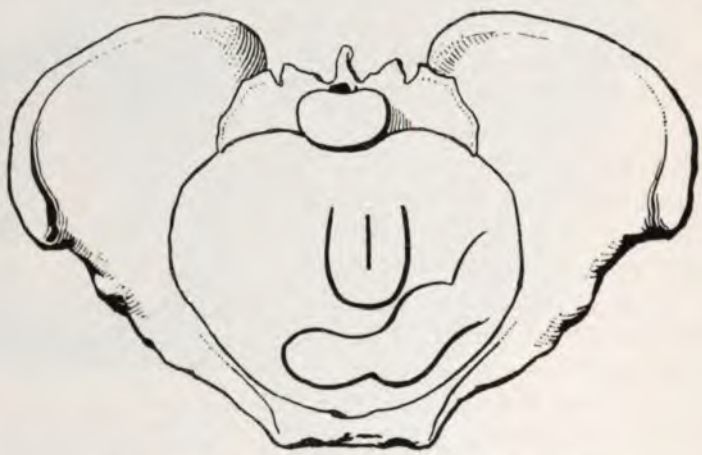

Fig. 41. Flexura sigmoidea mit Kot gefüllt
(P.-B. = Palpationsbefund). $^1/_3$. (Orig.)

Palpation des Mastdarms.

Man kann den Mastdarm in leerem Zustand, vor dem Kreuzbein mehr oder weniger median gelegen, als ein verschiebliches Band von Fingerbreite fühlen; ist er gefüllt, so fühlt man im Verlauf desselben weiche, formbare Massen, welche nach oben zu verschwinden. Führt man die Finger in den Mastdarm ein, so kommt man zunächst in die Ampulle; in leerem Zustand liegen die Wandungen dicht aufeinander und lassen sich weiter oben oft schwer entfalten; ca. 6 cm über dem Anus fühlt man eine halbmondförmige, wesentlich in der vorderen und rechten Wand sitzende Schleimhautfalte, welche das Lumen verengt (Kohlrauschsche Falte). (Fig. 30.)

Links fühlt man in der Höhe des Beckeneingangs und etwas darüber die Flexura sigmoidea, welche je nach der Länge ihres Mesenterium verschieden weit in das Becken hineinragt, gelegentlich sich auch wohl in die Mittellinie vor den Uterus legt. In leerem Zustand bildet sie einen bandartigen, sehr leicht verschieblichen Streifen; ist sie gefüllt, so fühlt man im Verlauf

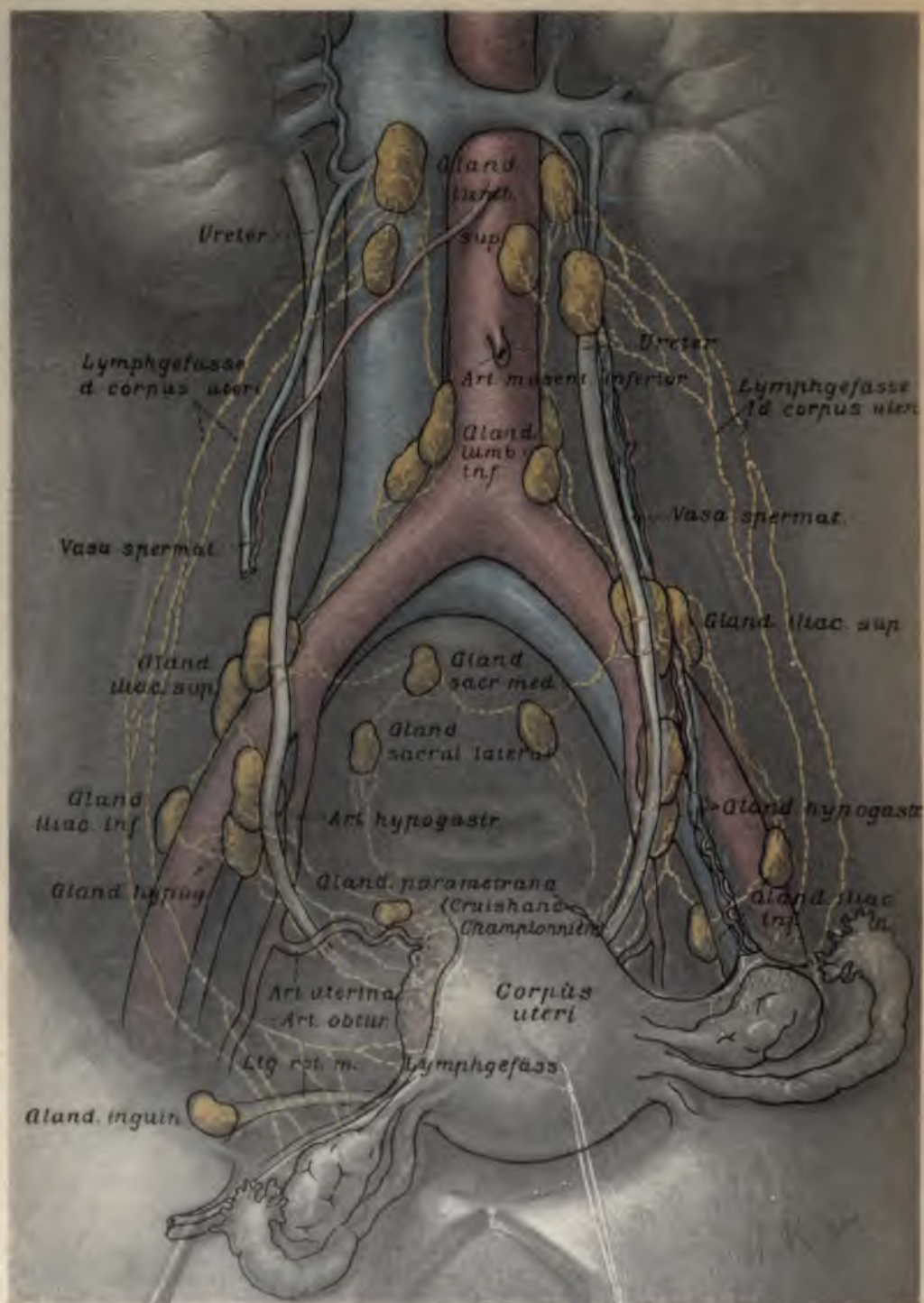

Fig. 42. Lymphapparat der weiblichen Genitalien. (Halbschematisch.)
(Nach Döderlein und Krönig.)

derselben gelegentlich weiche Kotmassen oder harte Scybala, welche das Ovarium oder Tumoren der Adnexe vortäuschen können (Fig. 41).

Knochenteile des Beckens.

Für die Orientierung ist es wichtig, die **Knochenteile des Beckens** zu kennen, welche man von der Vagina aus palpieren kann. Man fühlt die hintere Wand der Symphyse, den horizontalen und absteigenden Schambeinast. Vom aufsteigenden Sitzbeinast fühlt man nur den oberen Teil, während das Tuber ischii und seine Nachbarschaft durch die darauf liegenden Weichteile nur selten zu tasten sind; vom absteigenden Sitzbeinast fühlt man sehr leicht die Spina ischii, welche für die Höhenbestimmung der Port. vaginalis eine besondere Bedeutung hat. Die Linea arcuata läßt sich bei nachgiebiger Scheidenwand, namentlich in Narkose, gut tasten, ebenso der obere Rand der Incisura ischiadica. Das Promontorium und die oberen Abschnitte des Kreuzbeins sind bei nicht zu weitem Becken zu erreichen, während die hinteren, am weitesten ausgebogenen Teile des Kreuzbeins von vorne seltener zu tasten sind.

Muskeln im kleinen Becken.

Zuweilen fühlt man einzelne **Muskeln im kleinen Becken**, namentlich wenn sie kontrahiert sind. Auf der vorderen Wand des Kreuzbeins in der oberen Hälfte hebt sich als schwacher Wulst der M. pyriformis ab. An der vorderen Beckenwand auf dem For. obturatorium ist zuweilen der flach ausgebreitete M. obturator int. zu fühlen und in der Höhe des Beckeneingangs palpiert man deutlich den von innen und oben nach unten und außen verlaufenden Bauch des M. ilio-psoas.

Lymphgefäße und Lymphdrüsen.

Lymphgefäße und Lymphdrüsen. Die Lymphgefäße der ganzen Vulva und des unteren Drittels der Vagina ziehen zu den Glandulae inguinales; in dieselben senkt sich weiter ein Lymphgefäß ein, welches vom Uterushorn stammend, mit dem Lig. rotundum durch den Leistenkanal verläuft. Die Lymphgefäße des mittleren Drittels der Scheide ziehen isoliert durch das Becken, diejenigen des oberen Drittels, in Verbindung mit denen der Port. vaginalis und der Cervix, in großen Stämmen durch die Basis des Lig. latum (Fig. 42), zu den in der Nähe des Abgangs der Art. uterina gelegenen Glandulae hypogastricae und zu den an der Teilungsstelle zwischen Art. hypogastrica und Art. iliaca gelegenen 2—3 Glandulae iliacae; zu dieser letzteren Gruppe treten auch einige größere Stämme aus dem unteren Abschnitt des Corpus uteri. Die Lymphgefäße des oberen Corpusabschnitts und die des Fundus sammeln sich an der Seitenkante des Uterus zu größeren Stämmen, anastomosieren mit den Lymphgefäßen der Cervix und ziehen am oberen Rand des Lig. latum, zusammen mit den Gefäßen der Tube und des Eierstocks, zum Lig. infundibulo-pelvicum, steigen in demselben auf und senken sich auf der vorderen Fläche der Wirbelsäule in die Glandulae lumbales: diese liegen um die Aorta herum in der Höhe des unteren Randes der Niere. Einzelne kleinere Lymphgefäße des oberen Vaginalabschnittes und der Cervix verlaufen zu den vor den Foramina sacralia liegenden Glandulae sacrales. Einzelne kleinere Lymphdrüsen sind in das Gewebe des Parametrium eingeschaltet.

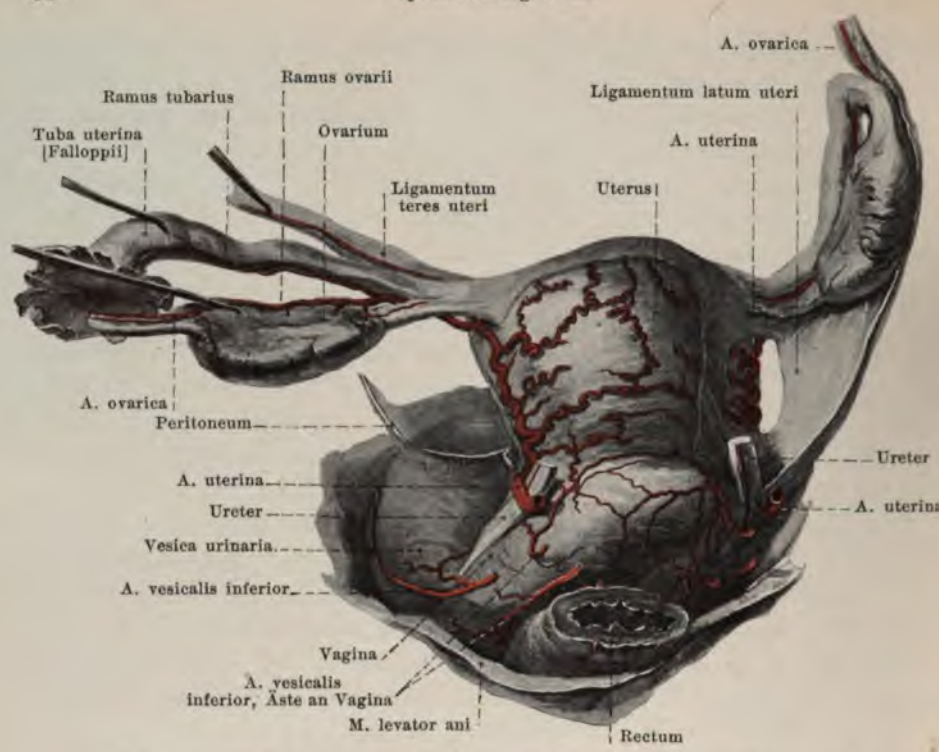

Fig. 43. Arterien der Gebärmutter und ihrer Umgebung.
(Aus: Spalteholz, Atlas, pag. 431.)

Palpation der Beckendrüsen.

Die Palpation der Beckendrüsen gelingt nur selten, solange sie nicht vergrößert sind. Im geschwollenen Zustande dagegen kann man sie nachweisen, wenn man in tiefer Narkose mit zwei Fingern vom Mastdarm aus gegen die Linea arcuata emporgeht und die äußere Hand an der entsprechenden Stelle eindrückt. Die Palpation der Lumbaldrüsen ist überhaupt nur möglich, wenn sie sehr stark vergrößert sind.

Blutgefäße.

Für die gynäkologische Diagnose notwendig ist schließlich noch die Kenntnis der die inneren weiblichen Geschlechtsteile versorgenden **Blutgefäße**; dieselben empfangen ihr Blut von zwei Seiten.

Die Art. spermatica interna, direkt aus der Aorta abdominalis stammend, kreuzt nahe vor dem Ureter die Vasa iliaca und tritt in der Höhe des Beckeneingangs in das Lig. infundibulo-pelvicum ein, verläuft am oberen Rande des Eierstocks, versorgt diesen und die Tube und tritt in Anastomose mit dem entsprechenden Endast der Art. uterina.

Die Art. uterina, aus der Art. hypogastrica stammend, verläuft zunächst subperitoneal an der inneren Beckenwand, verläßt dieselbe dann und wendet sich medianwärts durch das Parametrium zur Cervix uteri, nachdem sie in der Nähe des Scheidengewölbes die Art. vaginalis abgegeben hat, welche an der Seitenwand der Scheide abwärts verläuft. Der Hauptast der Art. uterina biegt

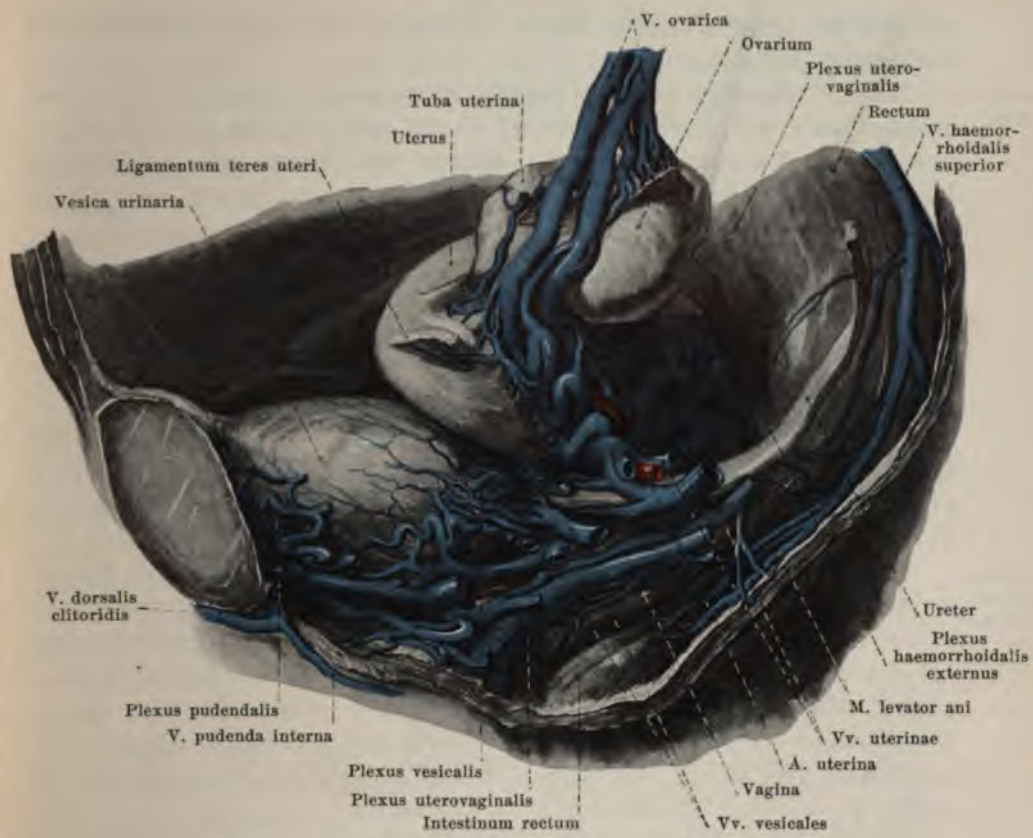

Fig. 44. Venen der weiblichen Beckenorgane.
(Aus: Spalteholz, Atlas, pag. 464.)

an der Cervix nach oben um und verläuft, stark geschlängelt, zwischen den Blättern des Lig. latum an der Seitenkante des Corpus uteri aufwärts, indem sie beide Wände desselben mit den das Corpus umgreifenden und mit den Arterien der anderen Seite anastomosierenden Ästen versorgt. Am Uterushorn gibt sie einen Ast zur Tube, einen anderen zum Lig. rotundum ab und versorgt mit ihrem Endast das Ovarium, indem sie zwischen den beiden Blättern des Lig. latum zu dem ihr entgegenkommenden Endast der Art. spermatica verläuft. (Fig. 43.)

Die Venen führen das Blut der inneren Genitalien in entsprechender Weise nach zwei Seiten ab. Die Venen des Ovariums, des lateralen Tubenabschnittes und breite Anastomosen aus der Vena uterina sammeln sich zur Vena spermatica und bilden hier ein dichtes Geflecht, den Plexus pampiniformis, welcher die Art. spermatica umspinnt und sich in die Vena cava einsenkt. Die Venen des oberen Teils der Scheide und des Uterus bilden an den Seitenkanten desselben das dichte Geflecht des Plexus utero-vaginalis und sammeln sich zu den Venae uterinae, welche durch das Parametrium zur Vena

hypogastrica verlaufen; beide Plexus stehen in reichlichem Zusammenhang miteinander (Fig. 44).

Palpation der Gefäße.

Eine Palpation der Arterien ist möglich, wenn die Scheidenäste erweitert sind und deutlich pulsieren; ebenso kann man bei der Rektaluntersuchung die Pulsation der großen Stämme der Beckenwand wahrnehmen. Die Venen im Becken werden für das Gefühl nur dann wahrnehmbar, wenn sie thrombosiert sind.

Der normale histologische Befund.

Bei der Besprechung der normalen histologischen Zusammensetzung sei nur der für die mikroskopische Diagnose in Frage kommenden Teile der Geschlechtsorgane gedacht: der Vulva, der Urethra und Vagina, der Portio vaginalis, der Cervix, des Uterus und der zugehörigen Schleimhäute, sowie auch der Tuben.

Histologische Zusammensetzung der Vulva.

Die **Vulva** (Labium majus, minus, Clitoris, Mons Veneris) trägt, wie die Haut des weiblichen Körpers, überall ein mehrfach geschichtetes Plattenepithel: in den tiefsten Schichten zylindrische, allmählich mehr kubisch werdende, dann höher hinauf mehr rundliche, deutlich gezähnte Epithelien (Riff- oder Stachelzellen); — in der oberen Schicht findet man platte, verhornende Elemente. — Die Epithelien haben gut färbbare Kerne, in den verhornten Schichten verschwinden dieselben oft. In dem mehrfach geschichteten Plattenepithel sind

Labium majus.

überall Papillen mit Gefäßen, Nerven vorhanden. — Am Labium majus sind (an der „Außenseite") stark entwickelte Haare und Talgdrüsen vorhanden: letztere münden am Haarschaft aus, sitzen zu drei, ja auch vier um denselben, die Ausmündungsöffnung liegt etwas unter dem Epidermislager. Die Talgdrüsen haben mehrlappigen (acinösen) Bau; sie sind ausgekleidet mit kubisch-zylindrischem Epithel, das sich am Ausführgang mehrfach schichtet; unter Aufnahme von Fetttröpfchen und unter Vergrößerung und Aufquellung zerfallen die durch Nachwachsen nach oben hin abgestoßenen Elemente allmählich. Am Ausführgang geht das kubisch-zylindrische Epithel der Acini in das mehrschichtige Epithel der Epidermis über. — Außer den Talgdrüsen sind noch die Schweißdrüsen zu erwähnen, die für sich (isoliert) stehen, das Epidermislager korkzieherartig gewunden durchsetzen, mit leicht trichterförmiger Anschwellung in das Unterhautbindegewebe eintreten, durch dasselbe im geraden oder leicht gewundenen Verlaufe ziehen (als Schaft) und in der Tiefe (in der Höhe der Haarpapillen, auch dicht über dem Unterhautfettgewebe) sich knäuelartig aufrollen; an diesem knäuelartigen Ende tragen die Schweißkanälchen einfach zylindrisches, am Ausführgang (am Schaft) etwas mehrschichtiges (2—3) Epithel. — In dem unter der Epidermis liegenden lockeren Bindegewebe, in dem die Haarbälge, Schweißdrüsen mit den Gefäßen (Blut- und Lymph-), Nerven eingebettet sind, tritt das Fettgewebe in größeren oder kleineren Anhäufungen, in lappiger Form, auf (Fig. 45). — Sowohl

im kindlichen, wie im geschlechtsreifen Alter finden sich stets dieselben Bestandteile; im kindlichen Alter sind die gering ausgebildeten Haare (Wollhaare) anscheinend Anhänger der relativ großen Talgdrüsen, während bei den geschlechtsreifen Individuen die Talgdrüsen als Anhängsel der Haare erscheinen (Fig. 46). — Schwere Erkrankungen (fieberhafte Zustände) können erhebliche Veränderungen in der Größe der einzelnen Teile mit sich bringen. — Im Alter tritt Schwund aller Teile ein: die Epidermis verdünnt sich, die Papillen verschwinden fast völlig, die Abgrenzung gegen das Gewebe wird statt der früher welligen, mit einer leichten Vorwölbung gegen die tiefen Schichten verlaufenden Grenzlinie glatt, ja mit leichtem Bogen gegen die Oberfläche. — Im Gegensatz zu dem kindlichen Gewebsteile finden sich sowohl im Bindegewebe, wie in den tiefsten Schichten der Epidermis bei älteren Individuen Pigmentanhäufungen: die untersten zylindrischen Epithelien der Epidermis (Rete Malpighii) können im mikroskopischen Bilde oft dick braun, schwärzlich erscheinen, zeigen körniges Pigment. —

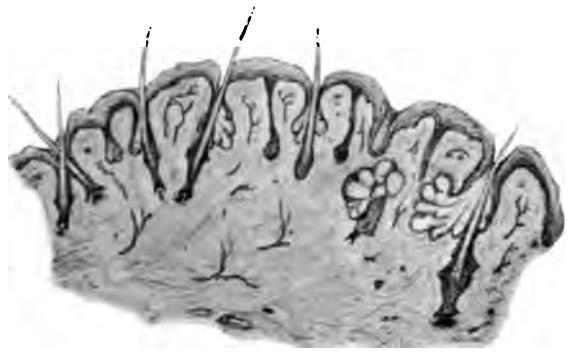

Fig. 45. Vulva neonatae.
In der Cutis Talgdrüsen, Schweißdrüsen; erstere zeigen acinösen, letztere tubulösen Bau; — Wollhaar. (Orig.)

Fig. 46. Vulva mulieris.
In der Cutis Talgdrüsen, Schweißdrüsen, Haare. (Orig.)

Für die Diagnostik wichtig ist die Kenntnis der verschiedenartigen Bilder, die vor allem durch Schief- und Flachschnitte, die durch Schnitte durch die oberflächlichen und durch die tiefen Schichten entstehen. Wer nur die Epidermis im senkrechten Schnitt zu betrachten Gelegenheit hatte, findet sich schwer aus dem Flachschnitt zurecht, hält Abschnitte von den gelegentlich unteren, tiefer liegenden Epitheleinsenkungen

Fig. 47. *a* Frontalschnitt durch die Genitalien des Neugeborenen; Clitoris, Hymen, Mastdarm. Vom Hymen seitlich die Bartholinischen Drüsen mit ihren Ausführgängen. — *b* Endast der Bartholinischen Drüsen: Hohes, durchscheinendes Zylinderepithel mit mehr basal sitzendem Kern. (Orig.)

der Epidermis für „solide karzinomatöse Zapfen". — Querschnitte durch den Haarschaft, Abschnitte von den Talgdrüsen, auch von den Schweißdrüsen, können bei mangelnder Übung zu Verwechslungen Anlaß geben.

Bartholinische Drüsen.

An der Vulva kommen noch die Bartholinischen Drüsen in Betracht; sie geben bei Erkrankungen, bei bösartiger Degeneration zur Untersuchung Anlaß; ihr Ausführgang liegt im unteren Drittel der Vulva, etwas vor dem Hymen; sie haben einen längeren Ausführgang, der mehrfach ge-

schichtetes Epithel (mehrfach geschichtetes Zylinderepithel) trägt, sich oft unregelmäßig erweitert zeigt; das Epithel des Ganges zeigt vielfach Vacuolen; — bei Präparaten von Neugeborenen sieht man neben dem Hauptausführgang öfter noch 1—2 Nebengänge, die nach kürzerem Verlauf blind enden (Fig. 47). — Der Ausführgang teilt sich distal mehrfach, so daß die Bartholinische Drüse in mehrere Abschnitte (Lappen) zerfällt, traubigen Bau erhält. — Das Epithel der Drüsengänge in dem Gebiete der Drüse selbst ist ein hohes zylindrisches mit mehr basal gelegenem, gut färbbaren Kern; an den Endästen ist das Epithel oft niedrig. Die Epithelien sind mehr durchscheinend, nehmen (wie die Cervicalepithelien) Farbstoff nicht gut auf (Fig. 48). — Die Clitoris trägt ein mehrfach geschichtetes Plattenepithel, ist ohne drüsige Bildungen; im Gewebe finden sich starke Gefäße, speziell die Gefäße der Corpora cavernosa. — An der „Innenseite" der großen Labien hört der Haarwuchs auf; hier finden sich nur Talgdrüsen, Schweißdrüsen; — letztere fallen an der Grenze zu den kleinen Labien fort. — Die kleinen Labien tragen außer mehrfach geschichtetem Plattenepithel wesentlich (als epitheliale Abkömmlinge) nur Talgdrüsen, die sich flach (schirm- oder fächerartig) unter dem Plattenepithel, parallel zu demselben ausbreiten; im Alter tritt erheblicher Schwund der Drüsen ein: statt der schön sich ausbreitenden, acinösen, mit Epithel bekleideten Drüsenläppchen sieht man oft nur stumpfendende, hohle, epitheliale Einsenkungen, die hier und da am Ende kleine knopfartige Erhabenheit, Reste des Drüsenkörpers, besitzen (seniler Zustand). — Bei Neugeborenen und auch in der Mehrzahl bei Mädchen bis zum zehnten bis zwölften Lebensjahr zeigen die kleinen Labien keine Talgdrüsen; hin und wieder kann man freilich schon im sechsten bis siebenten Jahr, seltner vorher, die beginnende Talgdrüsenneubildung erkennen; — das spärliche Vorkommen vor der Menstruationszeit im Verhältnis zur späteren reichen Entwicklung beim geschlechtsreifen Weibe läßt die Talgdrüsenentwicklung in einem besonderen Lichte erscheinen. — Das Hymen trägt, wie die Vagina, die kleinen Labien, mehrfach geschichtetes Plattenepithel, das auf der Innen- (vaginalen) wie Außenseite (vulvawärts) fast gleich hoch ist; es sind im Epithel gutentwickelte Papillen sichtbar. — Das Plattenepithel sitzt auf einem dünnen, bindegewebigen Grundstock. — In sehr seltenen Präparaten läßt sich der Ausführungsgang des Gartnerschen Kanals an dem Hymen nachweisen. (R. Meyer.) —

Clitoris.

Labium minus der Erwachsenen,

Fig. 48. Endverzweigung der Bartholinischen Drüsen: Das mehrfachgeschichtete Zylinderepithel des Ausführganges mit Vacuolen geht in das hohe Zylinderepithel über (47 *b*). (Orig.)

des Neugeborenen.

Hymen.

Histologische Zusammensetzung der Urethra.

Für die Diagnostik ist auch die genaue Kenntnis der Urethra wichtig: es werden aus Urethralwucherungen oft behufs Untersuchung Stückchen exzidiert, die dann nicht selten für maligne gehalten werden. — An der weiblichen Urethra ist der muskulöse Teil, der eine mehr innere Längslage, eine äußere Ringschicht zeigt, und die Schleimhaut zu unterscheiden; — die Schleimhaut des geschlechtsreifen Individuums zeigt ein geschichtetes Plattenepithel; in den höheren (der Blase nahen) Partien wird ein hohes einschichtiges Zylinderepithel beschrieben; andere Autoren sprechen von einem hier befindlichen Übergangsepithel, ein modifiziertes geschichtetes Plattenepithel. — Die Schleimhaut enthält keine oder doch nur wenige Drüsen; nur an der Harnröhrenmündung finden sich kleine Gruppen von Drüsen. — Diese Drüsen zeigen sehr oft mehrgeschichtetes Epithel, besetzt mit Zylinderepithel an der Oberfläche (geschichtetes Zylinderepithel) (Fig. 49). Die Epithelwucherung der



Fig. 49. Urethralschleimhaut am peripheren Ende:
Mehrfach geschichtetes Zylinderepithel; Querschnitte der Einsenkung, zum Teil solid erscheinend. (Orig.)

Drüsen, die oft kryptenartig sich darstellen, ist nicht selten eine erhebliche: Querschnitte, Schiefschnitte täuschen leicht solide Krebszapfen vor; — es fällt aber das Zylinderepithel an der Oberfläche auf und bildet einen Anhaltspunkt für die Diagnose; ganz besonders vorsichtig müssen die Bilder bei papillären Wucherungen (Carunkeln, kondylomartigen Exkreszenzen) beurteilt werden. —

Skenesche Drüsen.

Von den Drüsen der Urethra, die am Eingang resp. im Eingang der Urethra sitzen, sind die doppelseitig vorhandenen Skeneschen Drüsen zu beachten; neben den oft vielfachen kryptenartigen Einsenkungen in der Umgebung der Urethra, die Drüsengänge vortäuschen können, sind diese Drüsen seitlich am unteren Drittel des Einganges der Harnröhre in einzelnen Fällen ganz besonders entwickelt. — In der Schleimhaut der Urethra finden sich sehr starke Gefäße, besonders Venen. — Die Epithelbekleidung der kindlichen Urethra weicht nicht ab von der oben geschilderten, die Größenverhältnisse sind entsprechend geringer. — Die Blase trägt mehrschichtiges Plattenepithel (Fig. 50).

Blasenepithel.

Die anatomische Untersuchung der **Vagina** läßt wesentlich zwei Teile unterscheiden: das mehrfach geschichtete Plattenepithel mit dem darunter liegenden Bindegewebe und die tiefer gelegene Muskulatur. — Das mehrfach geschichtete Plattenepithel gleicht dem der äußeren Haut, der Vulva: es fallen nur die Haare, Schweißdrüsen, Talgdrüsen fort. Die Papillen des Epithellagers sind gut ausgebildet, beteiligen sich bei entzündlichen Affektionen lebhaft am Prozeß. — Dem Plattenepithel fehlen in den obersten Lagen die verhornenden Elemente: die Vagina ist meist feucht, zeigt vielfach die als Fluor albus bekannte Absonderung. Im Fluor albus finden sich normalerweise nur Plattenepithel, einzelne Lymphzellen, Schleimkörperchen; — gelegentlich sind Trichomonas als Parasit, einige Bakterien, sowie auch Soorpilze (Oidium albicans), ganze Rasen von Pilzen gefunden worden. — Die Vagina zeigt nur Verhornung der oberflächlichen Epithellager bei Prolaps. Der prolabierte Teil wird trocken,

Histologische Zusammensetzung der Vagina.

Das Epithel der Vagina.

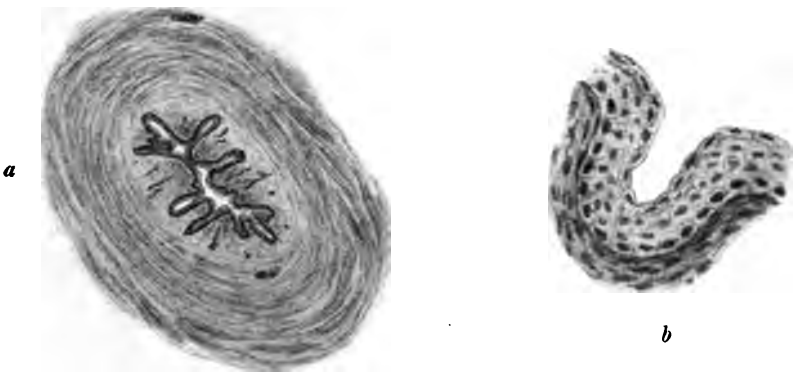

Fig. 50. *a* Blase des Neugeborenen in der Höhe der Portio vaginalis. *b* Das mehrfach geschichtete Plattenepithel mit oberem Plattenepithelbelag. (Orig.)

lederartig, schilfert ab, kann (mechanischen Insulten ausgesetzt und bei Unreinlichkeit) der Sitz erheblicher geschwüriger Prozesse werden. — Das Plattenepithellager überzieht die gesamte Vagina bis zum Orificium externum, folgt den vielfachen Vorsprüngen und Leisten in der Vagina. —

In der Scheide werden gelegentlich die von v. Preuschen eingehend beschriebenen Vaginaldrüsen gefunden: sie tragen ein zylindrisches, hohes, selbst flimmerndes Epithel, zeigen den Charakter des Cervicalepithels (siehe unten). —

Vaginaldrüsen.

Abweichungen von dem gewöhnlichen Epithelbefund zeigt die Vagina bei Hämatocolpos: statt des dicken, mehrfach geschichteten Plattenepithellagers findet sich ein dünneres Epithellager, an dem die großen, normalerweise vorhandenen Plattenepithelien der Oberfläche fehlen: es finden sich nur einige Reihen kleiner, mit gut erkennbarem Kern versehener Epithelien; — in seltenen Fällen erscheint die Vaginalwand zart rosig und trägt nur einschichtiges Zylinderepithel mit schönem Flimmerbesatz; von diesem Epithel-

Befund bei Hämatocolpos.

lager gehen kleinere „drüsige" Einsenkungen in die Tiefe. — Das Epithel ist an diesen Präparaten, herstammend vom untersten Teil der sich in die Vulva vorbuchtenden Hämatocolpos, hoch, durchscheinend, sich nicht färbend, mit basal gelegenem Kern: es trägt „cervicalen Charakter". Bei späterer Epidermidalisierung können durch Abschnürung drüsige Partien in der Tiefe liegen bleiben. — In der Wand der Vagina finden sich gelegentlich kleine epitheliale Bildungen (drüsig), Reste des Wolffschen (Gartnerschen) Ganges. Von diesen, wie von den v. Preuschen schen Drüsen können pathologische Bildungen (Cysten, Adenome, benigne und maligne) ausgehen. Bei der Diagnostik ist die Beschaffenheit der Epithelien zu beachten. — Die Cysten und drüsigen Gebilde der Vagina mit ihrem gelegentlich einschichtigen zylindrischen Epithel erklären sich aus dem früheren Entwicklungsstadium, wo nur einfach zylindrischer Epithelbelag den gesamten Genitaltraktus (Vagina, Cervix, Corpus, Tuben) bekleidet. — Mit größter Wahrscheinlichkeit sind sie (abgesehen die vom Gartnerschen Kanal entstandenen, durch ihren Sitz an der vorderen Wand kenntlichen) mit den Bildungen der sogenannten Erosio congenita (siehe unten) auf dieselbe Stufe zu setzen. —

Gartnerscher Gang in der Vagina.

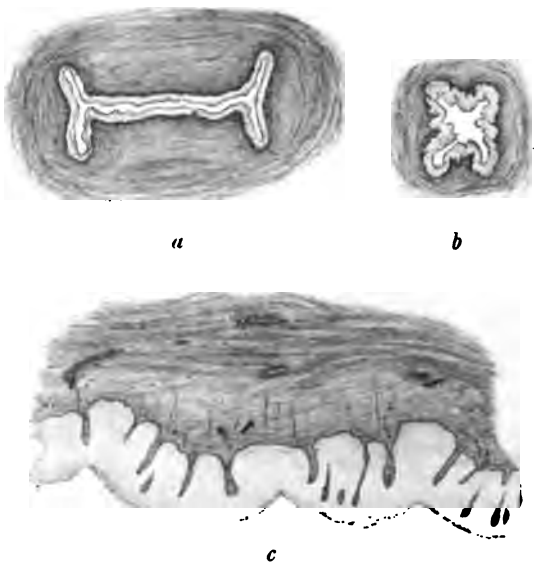

Fig. 51. *a* Querschnitt durch die Vagina eines 14jährigen Mädchens. *b* Querschnitt der Vagina bei Neugeborenen. *c* Vaginalschleimhaut, mehrgeschichtetes Plattenepithel und Muskularis. (Orig.)

Die Dicke der vaginalen Epithellager wechselt je nach dem Alter und dem Individuum; beim Kinde und dem Neugeborenen findet sich im Verhältnis zur Größe der Teile ein mächtiges Epithellager mit großen Papillen (Fig. 51 *c*); mit leicht konvexer Ausbuchtung springt das Epithel (Rete Malpighii) in das unterliegende Bindegewebe vor, während im Alter (senile Atrophie) das Epithellager dünn wird, sich glättet, im Gegensatz zu der mehr eine rauhere Oberfläche und vielfache Vorsprünge zeigenden jugendlichen Vagina; das Epithellager springt nicht mehr sich vorbuchtend gegen das Bindegewebe vor, sondern zeigt eher leicht konkave Begrenzungslinien. — Der Querschnitt durch die Vagina des Kindes und des Neugeborenen zeigt im Vergleich zum Querschnitte des geschlechtsreifen Individuums eine mehr quadratisch gestellte Figur im Gegensatz zur mehr oblongen bei letzterem (Fig. 51 *a* und *b*). —

Der zweite Bestandteil, die Muskularis der Scheide, zeigt mehrere Schichten, ist unregelmäßig angeordnet; es wird eine mehr längs verlaufende äußere, eine zirkulär angeordnete innere unterschieden; — die Muskelzüge bestehen aus glatten Muskelfasern, verflechten sich eng ineinander; zwischen Muskularis und Epithelstratum liegt eine dünne Schicht meist straffen Bindegewebes; ein lockeres verbindet die Scheide mit der Umgebung; fest verbunden ist jedoch der untere Teil der Urethra mit der Vagina. Muskularis der Vagina.

Am **Uterus** sind drei Abschnitte scharf zu trennen: Portio vaginalis, Cervix, Corpus; jeder Abschnitt ist deutlich vom andern abgegrenzt; nachdem im fötalen Leben die Teile sich gegeneinander differenzierten, bleiben die Abschnitte im ganzen Leben des Weibes, sei es in der Gravidität, sei es bei entzündlichen, bösartigen Veränderungen, streng Zusammensetzung des Uterus.

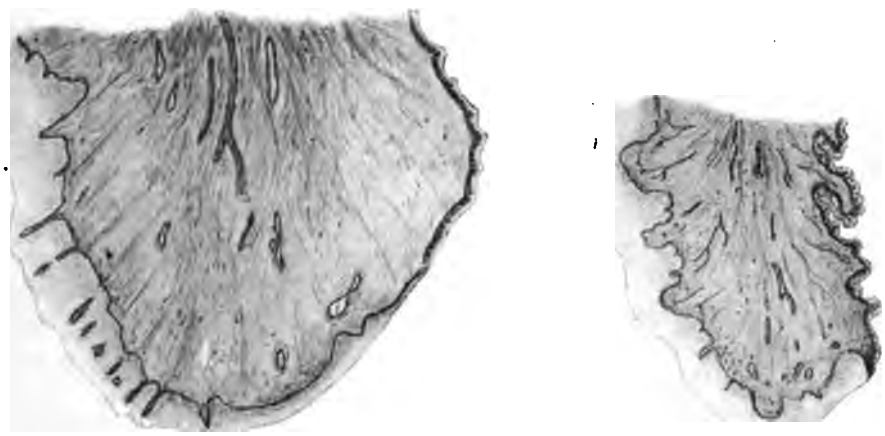

a *b*

Fig. 52. *a* Portio vaginalis einer Virgo. *b* Portio vaginalis eines Neugeborenen. (Orig.)

geschieden. Jeder einzelne Teil hat seine eigenartige Epithelbedeckung, zum Teil sein ihm eigenes Gewebe, auch die Veränderungen (speziell die malignen) zeigen im ganzen ihre den einzelnen Abschnitten mehr oder weniger eigentümlichen Charaktere. — Am Orificium externum beginnt der Cervicalkanal; er reicht bis zum Orificium internum; hier beginnt das Cavum corporis uteri, das auf dem Sagittalschnitt kanalartig erscheint. —

Die **Portio vaginalis** des geschlechtsreifen Individuums trägt mehrfach geschichtetes Plattenepithel; es ist die Fortsetzung desselben von der Vagina; in den tiefsten Schichten kurzzylindrisch, nach oben sich in Plattenepithel umwandelnd. — Im Epithel sind reichliche, schmale Papillen, die infolge von abnormer Blutzufuhr bei Reizungen und bei Entzündungen bald ihre Gestalt und ihre Größe ändern. — Der Epithelbelag sitzt dem Gewebe der Portio straff, fest auf; es gibt kein Schleimhautgewebe (Unterhautbindegewebe) zwischen Epithel und dem Gewebe der Portio (Fig. 52). — Wucherungen des a) Portio vaginalis.

Stroma der Portio. Epithels wachsen direkt ins Gewebe. — Das Stroma der Portio ist ein derbbindegewebiges, derbfaseriges, es sind elastische Fasern in demselben beschrieben; Gefäße ziehen von der Tiefe in geradem Verlauf oft säulenartig zu den oberflächlichen Schichten, um sich dann auszubreiten, als Venen zurückzugehen. Im zentralen Teil des Stroma finden sich noch reichlichere Muskelzüge, Ausstrahlungen von der Cervix resp. vom Corpus, meist in Vereinigung mit den Gefäßen; in spärlichen Bündeln folgen sie oft den Gefäßen zur Oberfläche. —

Epithel der Portio. Das mehrfach geschichtete Plattenepithel der Portio vaginalis endet in vielen Fällen (zumal bei virginalen Verhältnissen) am Orificium externum; das weißliche, mehr derb erscheinende Epithelstratum hört scharf auf, um in das zarte Zylinderepithel überzugehen: der weißlichen Färbung des Plattenepithels folgt die oft lebhaft rosig gefärbte, Zylinderepithel tragende Cervicalschleimhaut. — Ausnahmsweise kann unter normalen Verhältnissen das mehrfach geschichtete Plattenepithel auch etwas in den Cervicalkanal eindringen; unter abnormen Verhältnissen, nach Zerreißung infolge der Geburt, ändern sich die Epithelialverhältnisse aufs mannigfaltigste (siehe unter Ectropium, Epidermidalisierung).

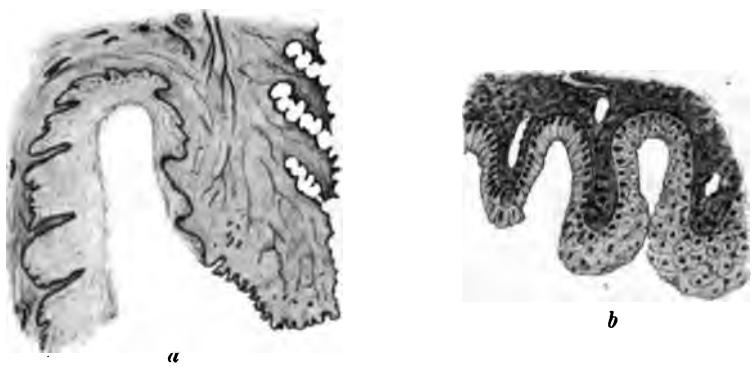

a *b*

Fig. 53. *a* Portio vaginalis eines Neugeborenen mit congenitaler Erosion. *b* Zylinderepithel, sich allmählich in mehrschichtiges Plattenepithel verwandelnd. (Orig.)

Portio des Neugeborenen. — Die Portio des Neugeborenen zeichnet sich von der Portio des geschlechtsreifen virginellen, etwas abgeplatteten, glatten durch die mehr zapfenförmige Gestalt aus; das Plattenepithel ist individuell verschieden dick, mit gut ausgebildeten Papillen, zeigt nicht selten schon makroskopisch, vielfach im mikroskopischen Bild, das Bild der vaginalen Falten, Vorsprünge (vaginaler Typus). Oft ist das Epithel an der Portio noch erheblich dünn, nur wenige Lagen aufweisend, gegen das Orificium externum „sprungweise" dünner werdend (Fig. 53 *a*); es verdünnt sich vom Scheidengewölbe nach abwärts zur Portio; — ja schon vor dem Orificium externum auf der Außenseite der Portio kann Zylinderepithel mit leicht papillärer Beschaffenheit vorhanden sein (sog.

Erosio congenita. Erosio congenita) (Fig. 53 *a* und *b*); — es können Züge dieser zylindrischen Epithelbekleidung bis ins Scheidengewölbe verlaufen. — Auch wenn das mehrfach geschichtete Plattenepithel noch nicht das Orificium externum erreicht hat, so

wird dadurch an der Gestalt der Portio im Gegensatz zur Cervix mit seiner cervicalen Beschaffenheit nichts geändert. — Das Plattenepithel geht viel häufiger als bei Erwachsenen in den Canalis cervicalis hinein. — Der Canalis cervicalis ist am Orificium externum bei Neugeborenen durch Schleim oft so erweitert, daß die Kuppe des kleinen Fingers leicht eindringen kann; bei Neugeborenen gibt es kaum einen engen äußeren Muttermund, der bei Erwachsenen nicht selten beobachtet wird; man kann nicht gut vom angeborenen engen Muttermund sprechen. — Die verschiedenartige Gestaltung des Epithels an der Portio der Neugeborenen erklärt sich aus der Entwicklung desselben; das ursprünglich die Vagina bekleidende zylindrische Epithel wird von außen her fortschreitend unter Vergrößerung des Lumens der Vagina mehrschichtig: während sich am Introitus und dem unteren Teile schon dicke Lagen finden, kann oben ein ganz schmaler Epithelsaum sein, ja noch zylindrisches Epithel sich finden (siehe oben Erosio congenita).

An der **Cervix,** die am Orificium externum beginnt, findet sich als Oberflächenbedeckung hohes, schmales, zylindrisches Epithel; auf der Höhe der Falten kürzer, in der Tiefe der Einsenkungen höher. — Die Epithelzellen zeigen gegeneinander keine sehr scharfgezeichnete Begrenzung; die Abgrenzung ist eine zarte, fein punktierte. Das Epithel ist im ganzen oft so durchscheinend, daß der Ungeübte anfänglich dasselbe, zumal bei schwächerer Vergrößerung, ganz übersieht. — Der Zellenleib färbt sich (besonders bei Anwendung von Alaunkarmin) gar nicht, die Zellkonturen sehr schwach; nur die Kerne nehmen intensiv den Farbstoff auf. Die Kerne sind meist länglich, oval; bei hohem Epithel entsprechend schmaler, bei kürzerem etwas rundlicher; sie zeigen sich feinkörnig. sitzen basal, dicht an der unteren Grenze der Epithelien.

Fig. 54. *a* Epithel der Uterusschleimhaut mit Wimperhaaren, zentral gelegenem Kern, färbefähig. *b* Epithel der Cervix, basal gelegener Kern, Zellen färben sich nicht. (Orig.)

In den verschiedenen Altersklassen verhalten sich die Cervicalepithelien verschieden: die am geschlechtsreifen Organ fast ausnahmslos basalstehenden Kerne findet man öfter bei Kindern, bei Neugeborenen höher gelagert, am unteren Drittel, ja an einzelnen Stellen wandern die Kerne noch höher. — Die Oberfläche der Cervix ist durch die vielen leistenförmigen Vorsprünge, Falten (Plicae palmatae), die im mikroskopischen Bild (im Querschnitt) wie Papillen aussehen, uneben, — mit seichten Einsenkungen versehen; die Oberfläche erscheint leicht wellig. —

Es kommen (vor allem bei gereiztem Zustand des Gewebes, bei entzündlichen Prozessen) neben den papillär erscheinenden Erhebungen (Querschnitt der leistenförmigen, der faltenartigen Vorsprünge) auch wirklich papilläre Wucherungen vor. — Das Epithel, welches bei der Oberfläche dicht und gleichmäßig, oft sehr schmal und dann höher nebeneinander liegt, zeigt an den

papillenartigen Vorsprüngen eine außerordentlich zierliche Anordnung (Fig. 55): palisadenartig, fächerförmig; bei dicht nebeneinander liegenden Vorsprüngen entsteht ein ganz besonders zierliches Bild durch die dicht nebeneinander, oft scheinbar ineinander eingreifenden, palisadenartig-büschelförmig, fächerartig angeordneten Epithelien. — Die Epithelien tragen im geschlechtsreifen Alter, aber nicht so regelmäßig wie die Uterinepithelien, nur an frischen Präparaten nachweisbaren Wimpernbesatz. — Das Oberflächenepithel

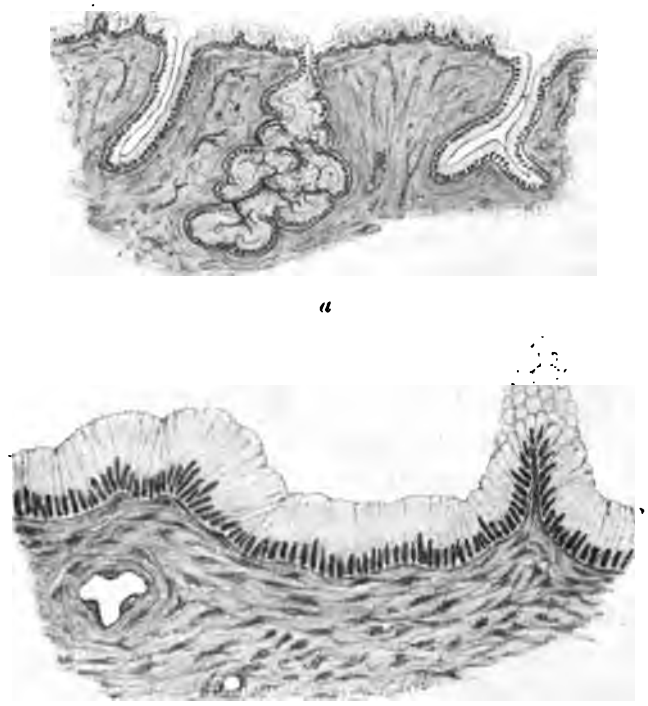

Fig. 55. *a* Cervixschleimhaut: Tubulöse und acinöse Drüsenform.
b Cervicalepithel mit basalem Kernstand, fehlende Färbefähigkeit der Zellenleiber.
(Orig.)

der Cervix folgt den verschiedenen Einsenkungen der Schleimhaut (Cervicaldrüsen); letztere zeigen verschiedene Gestalten; einmal große Buchten (Krypten); sie erscheinen durch verschiedene Leisten und Vorsprünge völlig traubig (acinös); Querschnitts- oder Flachschnittsbilder geben im mikroskopischen Präparat zierliche eigenartige Anordnung (Fig. 55 *a*); Epithelvorsprünge springen scheinbar sich verästelnd in das Lumen hinein: diese Epithelanordnung entspricht den faltenförmigen, sich nach verschiedenen Seiten teilenden und ausbreitenden leistenartigen Vorsprüngen. — Zweitens unterscheidet man mehr flaschenförmige Einsenkungen, die entsprechend der, der Flasche entnommenen

Cervicalkrypten.

Flaschenförmige Cervicaldrüsen.

Bezeichnung einen engen Eingang, in der Tiefe eine leichte Erweiterung zeigen. Im normalen Zustand zeigt das Epithel in ihnen keine Erhebungen, überzieht die Oberfläche in glatter Form. — Neben den kryptenartigen und kurzflaschenförmigen Gestaltungen der Epitheleinsenkungen sind als dritte die schlauchförmigen zu unterscheiden: sie teilen sich vielfach, verzweigen sich dann weiter, so daß das Bild „hirschgeweihartig" wird. Diese schlauchartig verästelten Bildungen sind im normalen Zustand, oft auch bei Wucherung schmal (Fig. 56); die Drüsenepithelien berühren fast die gegenüberstehenden, so daß nur ein geringes Lumen vorhanden ist. — Die beiden ersten Formen findet man mehr in der Cervix des kindlichen Uterus, die dritte in der des geschlechtsreifen Organs. — Das Zylinderepithel beginnt bei letzterem meist scharf am Orific. externum, zumal wenn das Orific. externum eng ist; bei Neugeborenen kann ein Teil der Cervix noch mehrfach geschichtetes Plattenepithel tragen, wie schon oben erwähnt, das Zylinderepithel erst etwas höher beginnen: die Grenze der beiden Epithelarten ist schon makroskopisch deutlich durch die weißlichtrübe Färbung der mehrfach geschichteten Plattenepithelien von der zart rosarötlichen, mit Zylinderepithel bedeckten Schleimhaut zu erkennen. — Bei Erwachsenen findet sich in der Cervix — also jenseits des Orific. externum — mehrfach geschichtetes Plattenepithel bei Erweiterung der Cervix durch Geburten, bei Ektropionierung der Schleimhaut nach pathologischen Prozessen und späterer Umwandlung des Zylinderepithels in mehrfach geschichtetes Plattenepithel (Epidermidalisierung). — Das mehrfach geschichtete Plattenepithel kann scharf aufhören, das Zylinderepithel ohne Übergang anfangen; ja oft schiebt sich das mehrfach geschichtete Plattenepithel scheinbar unter das Zylinderepithel, so daß letzteres das erstere (auf kurze Strecken) bedeckt; — bei den Vorgängen der Epidermidalisierung findet sich öfter ein ganz allmählicher Übergang vom Zylinderepithel zum sich schichtenden Plattenepithel, indem erst zwei, dann drei usw. Epithelien unter allmählicher Formveränderung sich übereinander türmen.

Schlauchförmige Drüsen (hirschgeweihartig).

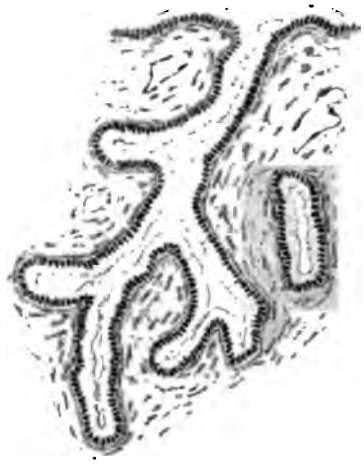

Fig. 56. Cervicaldrüse (hirschgeweihartig). (Orig.)

In der Cervixschleimhaut finden sich, zumal in der der Neugeborenen, oft in reichlichster Menge „Becherzellen": im mikroskopischen Schnitte fallen dieselben durch ihre Gestalt (wie kugelige Lücken) auf. — Diese sogenannten Becherzellen dienen weniger der Produktion des Cervicalschleims, als daß sie einer Degeneration, dem Zugrundegehen eines Teiles der üppig wuchernden Epithelien ihre Entstehung verdanken. Diese Bildungen fehlen an einzelnen Uteri fast völlig, während andere sie in größter Menge zeigen. —

Sogenannte cervicale Becherzellen.

c) Corpus: Die Corpusschleimhaut.

Die **Uterusschleimhaut,** Mucosa corporis uteri, zeigt makroskopisch wie mikroskopisch, beim geschlechtsreifen wie beim kindlichen Individuum im Vergleich zur Schleimhautoberfläche der Cervix eine glatt verlaufende Oberfläche; sie ist im normalen Organe des geschlechtsreifen Weibes 1—2 mm dick, setzt sich makroskopisch, wie mikroskopisch scharf an der Muskulatur ab; die Schleimhaut sitzt fest verbunden, unverschieblich der Muskulatur auf; — auch im mikroskopischen Bild ist das „cytogene" Gewebe der Uterusschleimhaut mit ihren Drüsen scharf von der Muskulatur in fast gerader oder leicht welliger Grenzlinie geschieden. — Das Verhalten ist im kindlichen Uterus dasselbe, wenn auch nicht so schroff in die Augen springend. — Die Schleimhaut kann unter krankhafter Reizung über das Zehnfache an Dicke zunehmen, die Schleimhaut kann zusammen mit ihren Drüsen in die Muskulatur tief hineinwachsen (siehe unten). —

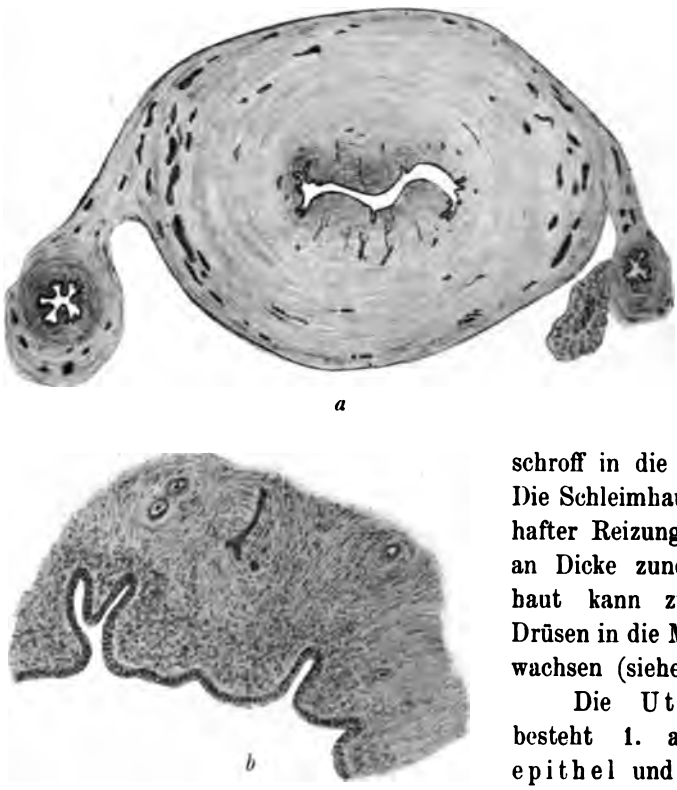

Fig. 57. *a* Querschnitt durch das Corpus neonatae: Uterusschleimhaut mit Andeutung von Uterindrüsen; seitlich Tuben und Ovarium mitgetroffen. *b* Das die Oberfläche bedeckende zylindrische, sich durch Farbstoff gut färbende, feinkörnige Corpusepithel. (Orig.)

Die Uterusschleimhaut besteht 1. aus Oberflächenepithel und den epithelialen Einsenkungen (Uterindrüsen) und 2. dem Stroma; in dem letzten sind zugleich Blut- und Lymphgefäße eingebettet. — Das Oberflächenepithel ist ein zylindrisches: es ist im Vergleich zum

Corpusepithel des Neugeborenen.

hohen Zylinderepithel der Cervix kürzer, breiter, an der Oberfläche etwas kürzer, als an den tieferen Partien der Schleimhaut; im Vergleich zum cervicalen Epithel etwas plumper erscheinend, sind die Konturen der Epithelien dagegen deutlicher sichtbar. — Der Zellenleib ist feinkörnig, trägt einen rundlichovalen körnig erscheinenden Kern. — Der Kernstand ist zentral

Corpusepithel färbt sich gut.

Kern wie Zellenleib sind gegen Farbstoffe empfänglich, gut färbefähig. -

Durch den Kernstand und die Färbefähigkeit ist ein charakteristisches, unterscheidendes Merkmal im Vergleich zum cervicalen Epithel gegeben. — Das zylindrische Epithel der Uterusschleimhaut erscheint meist oblong, an der Oberfläche erst mehr kubisch: im Querschnitt oder bei Flachschnitt (Flächenbild) erkennt man die Gestalt des Epithels als ein hexagonales Gebilde; während im Längsschnitt zylindrische oder kubische Gestalt hervortritt, sieht man im Flachschnitt zierliche Sechsecke nebeneinander, mosaikpflasterähnlich, gereiht. — Schiefschnitte geben die Übergangsbilder vom Sechseck zur zylindrischen Form. Das Epithel ist wie Bienenwaben aufgebaut vorzustellen. Das uterine Oberflächenepithel ist im geschlechtsreifen Organ etwas abweichend von dem im kindlichen; im geschlechtsreifen Alter erhält das Epithel einen Wimpernbesatz, der nach M. Hofmeier nach außen (distalwärts, peripherwärts) schlägt. — Der äußerst lebhafte, einem wogenden Kornfeld zu vergleichende Wimpernschlag ist meist nur am frischen Material sichtbar; selten, daß sich noch an gehärteten Präparaten Cilienbesatz nachweisen läßt. — In einzelnen Formen der Endometritis hyperplastica scheint (noch an Spirituspräparaten erkennbar) der Wimpernbesatz stärker, widerstandsfähiger. — Wimpernbesatz.

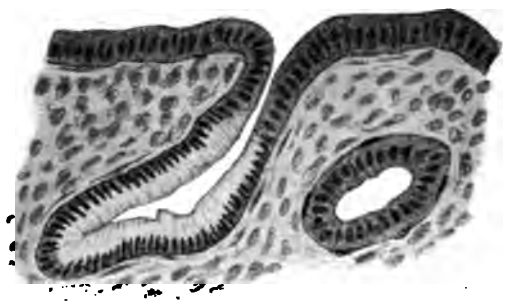

Fig. 58. Uterindrüsen von Neugeborenen: Das an der Oberfläche sich färbende Epithel mit zentral gelegenem Kern, in der Tiefe der Einsenkung cervicalen Charakter annehmend. (Orig.)

Im Klimakterium verliert sich der Cilienbesatz, freilich überdauert er das Aufhören der Menses oft lange; das Wimpernspiel legt sich gelegentlich erst mit dem Beginn des Greisenalters. — Im Klimakterium, aber auch erst längere Zeit nach Zessation der Menses, wird das zylindrische Epithel der Uterinoberfläche (auch der Uterinepitheleinsenkungen) kürzer, verliert seine Färbefähigkeit, wird direkt kubisch, wie Plattenepithel. — Die Wucherungsfähigkeit des uterinen Epithels ist oft eine erstaunlich große, selbst noch in den ersten Jahren nach der Zessation. — Klimakterium und Greisenalter sind für das Leben der Uterusschleimhaut scharf auseinander zu halten. — Veränderu Klimakter

Das Zylinderepithel der Uterusoberfläche senkt sich in die Schleimhaut hinein, bildet drüsige Gebilde (Uterindrüsen). — Im embryonalen Leben ist die Uterinoberfläche (wie auch die der Cervix, ja anfänglich auch die der Vagina) einfacher zylindrischer Epithelbelag. — Lange nachdem sich die Portio, anscheinend durch leichte Knickung des Lumens und des zylindrischen Epithelbelags von den anderen Abschnitten differenziert hat, lange nachdem sich cervicale Einstülpungen in reichlicher Weise zeigten, sieht man einige spärliche Ein- Uterindrüs

Uterusdrüsen beim Neugeborenen.

senkungen in geringer Tiefe am Corpus. — Der Uterus der Neugeborenen zeigt Einsenkungen in zweifacher Form; einmal kleine schlauchförmige Einsenkungen, wie kleine Uterindrüsen des geschlechtsreifen Individuums, freilich nur kürzer, kaum ein Drittel, selten die Hälfte der Schleimhaut durchsetzend, oder zweitens kurze Einstülpungen acinöser Art, selbst zwei- bis dreilappig, an einer Stelle, an einem Ausführgang scheinbar ausmündend. Eigentümlich ist gelegentlich das Epithel in der Tiefe dieser Einsenkungen: während die Oberfläche, auch der obere Teil der drüsigen Gebilde das deutlich uterine (korporale) Aussehen zeigt, ist das Epithel in der Tiefe durchscheinend, nicht färbefähig, der Kern basal stehend; man erhält das Bild der cervicalen Eigenschaft (Fig. 58). — Auch am Uterus des geschlechtsreifen Individuums, in der Gravidität, beobachtet man gelegentlich dieses eigentümliche Epithelverhalten: an der Oberfläche deutlich korporal, in der Tiefe cervical. —

Uterusschleimhaut des geschlechtsreifen Weibes.

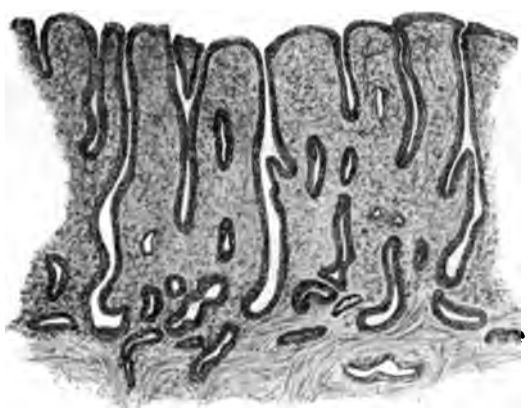

Fig. 59. Normale Uterinschleimhaut: Die Uterindrüsen an der Muskulatur leicht umbiegend; die Uterindrüsen teilen sich auch oder münden auch gabelig aus. (Orig.)

Uterindrüsen im Längsschnitt.

Mit Eintritt in die Geschlechtsreife ändert sich das Bild der Uterinschleimhaut schnell: die Schleimhaut nimmt einmal an Dicke zu, vor allem aber senken sich von dem oberflächlichen Zylinderepithel zahlreiche, regelmäßig angeordnete, dicht stehende, schlauchförmige Drüsen ein (Uterindrüsen); — sie reichen von der Oberfläche bis zur Muskularis, sie laufen meist parallel miteinander, sei es, daß sie gerade verlaufen, sei es, daß sie leicht geschlängelt sind (Fig. 59). Am Eingang leicht enger, so daß sich fast die gegenüberliegenden Epithelien berühren, sich im Verlauf leicht erweiternd, am Ende (Fundus der Drüsen) rundlich endend oder auch sich etwas umbiegend, für kurze Strecken parallel der Muskulatur verlaufend, selten sich ein klein wenig in die Interstitien des Muskelgewebes einsenkend. Während die Richtung der Drüsen im ganzen überall fast senkrecht zur Oberfläche ist, kommt an der Seite (Kante des Uterus) und an der Umbiegungsstelle im Fundus, zur Ausgleichung der Umbiegung, eine leichte strahlige Anordnung zustande. — Neben dem geraden oder leicht geschlängelten Verlauf, der seitlichen Aus- und Einbiegungen entspricht, kommen korkzieherartige Windungen vor (Pendelbewegungs- neben Kreis- oder Schraubenbewegungsfigur). — Die Drüsen haben meist einen Ausführgang: aber

gelegentlich mündet eine Drüse mit zwei Gängen aus; zuweilen teilt sich der sonst einfache Drüsenschaft, so daß sich an einem Ausführgang unten zwei Drüsen befinden. — Auf dem Querschnitte (Fig. 60) erscheinen die Uterindrüsen rundlich, oval, gleichmäßig breit, gleichmäßig weit voneinander entfernt; die Entfernung beträgt im Normalen 2—$2^1/_2$ Querdurchmesser der Drüsen. Die Drüsenquerschnitte zeigen die Epithelien kreisförmig angeordnet, die Zellen sind an der Basis entsprechend der Gruppierung in Kreisform etwas breiter als am oberen Ende; das Lumen der Drüse ist ungefähr $^1/_2$ bis eine Zellenlänge breit, wie hoch. — Jede Drüse besitzt ihre glashelle Membrana propria, die schwer darstellbar ist; — bei vorsichtiger Maceration in wässerigem Serum kann gelegentlich die ganze Membran zur Erscheinung gebracht werden. — Die Drüsen selbst sind ferner noch umsponnen von spindelförmigen Bindegewebselementen mit etwas länglichem Kern: sie liegen der Membrana propria an, bilden mit ihr die Umhüllung der Drüsen: dann erst folgt das Stroma mit seinen Rundzellen.

Uterindrüsen im Querschnitt.

Membrana propria.

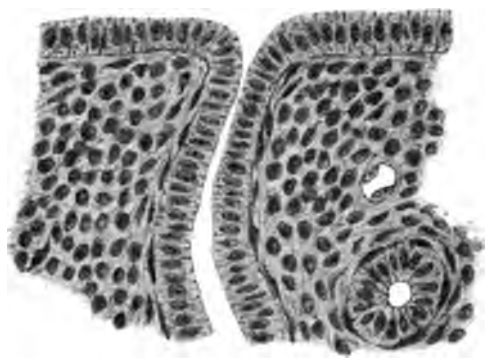

Schleimhaut nach dem Klimakterium (Greisenalter).

Fig. 60. Uterusschleimhaut, zeigt das zylindrische Epithel mit zentral gelegenem Kern; Einmündung einer Uterindrüse, Querschnitt einer Uterindrüse. (Orig.)

Nach dem Klimakterium — im Beginn des Greisenalters — erleidet die Uterinschleimhaut durch Schwund an sämtlichen Bestandteilen (den epithelialen und bindegewebigen) erhebliche Veränderungen: sie wird viel dünner, ihre Begrenzung gegen die Muskulatur ist unregelmäßiger, die Begrenzung ist nicht gradverlaufend, oft vielmehr mit konvexem Bogen nach oben (gegen das Lumen des Uterus hin) abgesetzt. — Das Oberflächenepithel ist kürzer, kubisch, schlecht färbbar, blaß (siehe oben); die Drüsen sind spärlich, verlaufen oft ganz unregelmäßig, parallel zur Oberfläche; hier und da sieht man kleine Lücken, in denen man die zugrunde gehenden, sich auflösenden Epithelien noch erkennen kann. — Die Drüsen erscheinen zusammengedrückt, „atrophisch".

Der zweite Bestandteil der Uterusschleimhaut neben dem Epithel (Parenchym) ist das Stroma; in ihm liegen die epithelialen Gebilde, die Gefäße (Lymph- und Blut-) eingebettet. — Am Stroma ist das feine, netzförmige, maschenförmige Gerüst (Intercellularsubstanz) und die zelligen Elemente (Stromazellen) zu unterscheiden. Das netzförmige Gerüst tritt nicht immer deutlich zum Vorschein, gelegentlich aber sehr deutlich, so bei leichtem Ödem der Schleimhaut, bei Endometritis dysmenorrhoica. — Die Stromazellen sind rundliche, Lymphkörperchen ähnliche Elemente. Ein Zellenleib ist in normalem Zustande an den rundlichen Elementen nicht oder kaum erkenn-

Stroma der Uterusschleimhaut.

bar: die Zelle wird völlig von dem rundlichen, gut färbefähigen Kern ausgefüllt. Neben den rundlichen Stromazellen finden sich, in der normalen Schleimhaut meist nur in der Nähe der Gefäße, in den tieferen Schichten der Schleimhaut, in der Umgebung der Drüsen auch spindelförmige Elemente, oft nur an ihrem mehr ovalen Kerne erkennbar; an leicht ödematöser Schleimhaut sieht man gelegentlich die Stromaelemente durch feine Ausläufer zusammenhängend. — Die Uterinschleimhaut wird wegen der Ähnlichkeit der Stromazellen mit den Lymphdrüsenzellen als lymphoides, adenoides, cytogenes Gewebe bezeichnet. — Das Stroma der kindlichen Uterusschleimhaut ist ein kleinrundzelliges Gewebe, wie im geschlechtsreifen Alter; nach

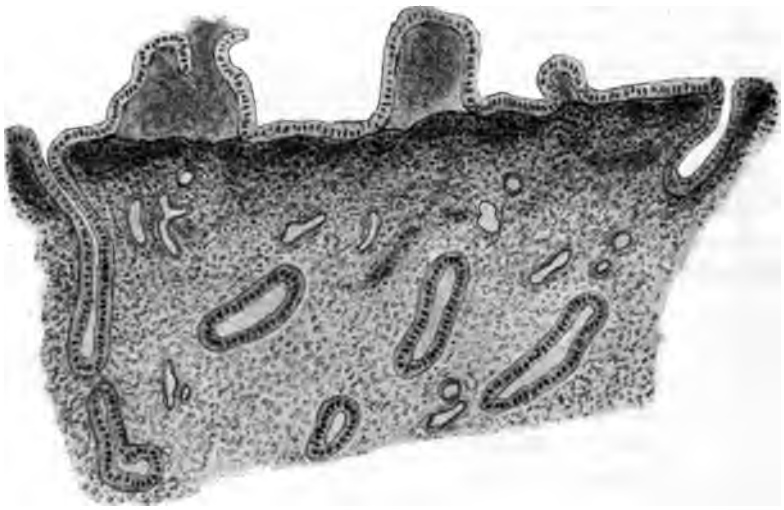

Fig. 61. Uterusschleimhaut in der Menstruation mit epithelialen Hämatomen. (Orig.)

dem Klimakterium verwandelt sich die Schleimhaut in das Endometrium atrophicum senile; — die Stromazellen verschwinden zum Teil, zum Teil wandeln sie sich in spindelförmige Elemente um, die dann in Zügen angeordnet sind, fibrös, narbig aussehen; — die Schleimhaut erscheint chronisch interstitiell verändert, cirrhös. — Es findet Schwund des Stromas und des Parenchyms, der Epithelgebilde statt. — Es wird des öfteren eine zu frühe Atrophie beobachtet: eine Atrophia senilis praecox, — Senescentia praecox. —

Mit Eintritt der Geschlechtsreife, Hand in Hand mit der entsprechenden Entwicklung des Uterus und seiner Schleimhaut, — nicht vorher, öfter längere Zeit nachher — beginnt der regelmäßig wiederkehrende — physio-
Menstruation. logische — Vorgang der **Menstruation** (Katamenien). — Es lassen sich bei der anatomischen und der mikroskopischen Untersuchung der Menstruation mehrere Stadien unterscheiden: zuerst zeigt sich große Blutfüllung der

Gefäße und damit Anschwellung der Schleimhaut: das Stroma ist durchfeuchtet, aufgelockert. — Ein zweites Stadium ist das der Hämorrhagie (durch Diapedese und durch Hämorrhagie): Das Blut ergießt sich ins Gewebe und an die Oberflächen (an die Oberfläche des Cavum uteri und an die der Drüsen). Am Oberflächenepithel beobachtet man hier und da durch Blut verursachte bucklige Vorwölbungen des Epithels (die Epithelialhämatome Gebhards) (Fig. 61): sie können platzen, ihren Inhalt in die Uterushöhle entleeren; das Epithel kann sich der Oberfläche wieder anlegen. — Die Blutung ins Gewebe der Schleimhaut findet in ausgesprochenem Grade in den oberen (dem Oberflächenepithel nahen) Partien statt. Im mikroskopischen Präparat erscheint die Schleimhaut überall in den oberen Partien braunrot im Gegensatz zu den mehr blutarmen, blaßerscheinenden tieferen Partien. — Es folgt auf den Vorgang der Diapedese und Blutung der der Resorption des ins Gewebe ergossenen, nicht nach außen entleerten Blutes: man findet noch einige Tage nach der Menstruation körnigen, gelblichgefärbten Blutfarbstoff; doch auch dieser verschwindet schnell und die Schleimhaut ist in einigen Tagen wieder ad integrum zurückgekehrt. — Die gelegentlich der Hämatombildung oder durch die Blutung vielleicht verloren gegangenen oder abgehobenen Epithelien ersetzen sich bald wieder, respektive legen sich der Oberfläche wieder an. —

Keine Ausstoßung der Mucosa bei Menstruation.

Eine völlige Ausstoßung der Schleimhaut und ein regelmäßiger Ersatz von größeren epithelialen oder bindegewebigen Partien, wie man sie früher bei der Menstruation annahm, findet nicht statt. — Es sind die physiologischen Vorgänge (Menstruation ohne Substanzverlust) von den pathologischen Prozessen (Endometritis membranacea), wo größere Partien, ja die obersten Schichten der ganzen Uterusschleimhaut ausgestoßen werden, so daß die ausgestoßenen Membranen einen völligen „Abguß" der Uterushöhle ergeben, streng zu trennen. — Es ist unrichtig von graduellen Unterschieden zu sprechen: die normale Darmtätigkeit ist ebenfalls, schon vom ätiologischen Standpunkt aus, von den pathologischen (dysenterischen) Prozessen zu unterscheiden. —

Menstruation der Neugeborenen.

Interessant ist die sogenannte Menstruation der Neugeborenen: es findet selbst einige Tage währende blutige Ausscheidung statt. — Die Schleimhaut bietet (bei den äußerst seltenen, zufälligen Befunden) mikroskopisch einen ganz analogen Zustand, den wir bei dem geschlechtsreifen Individuum beschrieben, dar; die Durchblutung schien (in einem beobachteten Fall) in größerer Ausdehnung die ganze Schleimhaut einzunehmen, wie man es bei Erwachsenen sieht. —

Eine zweite Veränderung der Uterinschleimhaut, die wie die Menstruation als physiologischer Vorgang oder Zustand anzusehen ist (— die Veränderung durch Gravidität —) wird für sich besprochen (siehe unten).

Nach der Betrachtung der normalen Schleimhaut des Uteruskörpers, der Cervix und der epithelialen Bedeckung der Portio vaginalis bedarf es noch der Auseinandersetzung über die Bestandteile der

Uteruswand, sowie des peritonealen Überzuges; — auch für die folgende Betrachtung ist die Einteilung in Körper, Hals und Scheidenteil geboten. — Das Gewebe des Uteruskörpers setzt sich wesentlich aus Muskulatur zusammen: das bindegewebige Gerüst (Stützgerüst) verschwindet gegen die reiche Entwicklung der Muskelfasern. — Die Muskulatur besteht mikroskopisch aus glatten Muskelfasern, die auf dem Längsschnitt spindelförmige, schmale Elemente mit einem gleichmäßig gestalteten, stäbchenförmigen Kern darstellen. — Selten ist an den Muskelelementen oder am Kern derselben (im nicht schwangeren Zustand) selbst bei stärkerer Vergrößerung eine feinere Zeichnung wahrzunehmen. Am graviden Organ, wie auch gelegentlich einmal bei Myomen, die eine Vergrößerung der Muskelelemente am Organ, freilich in seltenen Fällen, herbeiführen können, zeigen die stark vergrößerten Muskelfasern feinkörniges Protoplasma, im vergrößerten, schmalen, längsovalen Kern ein oder zwei Kernkörperchen. — Die Muskelfasern des geschlechtsreifen Organs liegen in Bündeln, Zügen zusammen; in denselben verlaufen sie regelmäßig, in derselben Richtung, teilen sich, wodurch das Bild der Ausstrahlung entsteht, umfassen dadurch andere Bündel, „verfilzen“ sich so anscheinend mit den anderen; die Bündel selbst verlaufen in verschiedenen Richtungen. Am mikroskopischen Schnitt erhält man deshalb Muskelbündel in den verschiedensten Schnittlagen: quer, längsgetroffen, schief geschnitten. Auf dem Querschnitt stellen die Muskelbündel kleine rundliche Gebilde, entsprechend den Querschnitten der Muskelelemente dar, erscheinen wie ein Haufen kleiner rundlicher Zellen — doch sind gewöhnlich die Grenzkonturen nicht so deutlich, wie bei wirklichen Rundzellen; — die Querschnitte der glatten Muskelelemente zeichnen sich ferner durch die etwas stärkere Lichtbrechung des Sarkolemas aus; ebenso fehlen oft die Kerndurchschnitte, da ja nicht sämtliche Muskelelemente stets in der Mitte und damit nicht regelmäßig die Kerne getroffen werden. — Im Schiefschnitt kommen die Übergänge zwischen Längsschnitt und Querschnitt zum Vorschein: kurze, spindelförmige Figuren mit schmalem, oft rundlich erscheinenden Kern. —

Muskulatur des Corpus uteri.

Fig. 62. Muskulatur des Uteruskörpers: Längs- und querlaufende Muskelbündel. (Orig.)

Die Anordnung der Muskelfaserbündel, der Muskelfaserzüge zueinander im geschlechtsreifen Organ erscheint regellos; sie sind anscheinend

ineinander verfilzt; es gibt keine gleichmäßige Anordnung in Schichten (zirkulär und longitudinal verlaufende, wie am Darm): es wird freilich am Uterus eine äußere Längs- und eine innere Ringschicht beschrieben, zwischen denen die übrigen sich verflechtenden und durchkreuzenden Muskelbündel, die Masse der Muskulatur, liegen. — Aus der Entwicklungsgeschichte des Uterus läßt sich die Entstehung der Muskulatur aus mehrfachen regelmäßigen Schichten (von Hoffmann), wie sie in der Tube auch später noch erhalten bleiben, nachweisen; — am geschlechtsreifen Organ ist die Annahme von regelmäßig geordneten Längs- und Ringschichten nicht durchführbar. — Mehrere Muskelbündel vereinen sich gruppenweise; in den Muskelbündelgruppen verlaufen die einzelnen Bündel in den verschiedensten Richtungen durcheinander. — Die Muskulatur ist aus großen oder kleinen Muskelbündelgruppen, die sich eng aneinander legen, zusammengesetzt, die Gruppen sind durch Stroma dicht miteinander verbunden. — Der Schnitt durch die Körpermuskulatur ergibt das Bild eines gleichmäßig verfilzten Gewebes, welches hie und da weißliche, oft asbestartig glänzende Züge erkennen läßt, die von längsgetroffenen (längsverlaufenden) Muskelbündeln herrühren. —

Lamellöse Anordnung der Muskulatur bei Vergrößerung des Uterus.

Die anscheinend unregelmäßig geordnete Uteruskörpermuskulatur kann unter normalen und unter pathologischen Verhältnissen eine gleichmäßige Schichtung, eine lamellöse Anordnung, erfahren. Bei Vergrößerung des Uterus durch die wachsende Frucht in der Gravidität oder durch Myome entfaltet sich die gleichsam unentwirrbar erscheinende Muskularis, legt sich gleichmäßig in Lagen (Längslagen, Lamellen) entweder in dem ersten Fall im ganzen Organ oder zweitens wesentlich nur um das Myom; bei sehr großen Myomen, multiplen größeren Myomen erhält gelegentlich auch der ganze Körper Schichtstruktur (lamellösen Bau). Die lamellöse Umwandlung der Muskulatur, meist rings um das Myom, macht das Myom ausschälbar (sogenannte Kapselbildung des Myoms); die dünnen Lamellen lassen sich oft leicht trennen und zerreißen; — das Myom hängt mit der Muskulatur durch einzelne Lamellen zusammen; — durch zirkumskripte Wucherung in den mit dem Myom zusammenhängenden Muskellamellen wird das Myom größer (Appositionswachstum), aber auch leichter isolierbar. — Es kann schließlich (namentlich nach Aufhören des Wachstums), durch Druck des Myoms auf die nächsten einzelnen Muskellagen, zu einer gewissen Atrophie derselben kommen; es kann hierdurch eine Art Kapselbildung vorgetäuscht werden; wirkliche „Kapselbildung" gibt es nicht. —

Sogenannte Kapselbildung bei Myomen.

Die durch die Vergrößerung des Uterus entstehende lamellöse Struktur zeigt jedoch nicht nur parallel gelagerte Muskellagen; überall lassen sich bei einiger Nachforschung von den längsverlaufenden Lamellen schräg sich abzweigende und die nächsten längsverlaufenden Lagen verbindende Züge erkennen. Es entstehen hierdurch die sogenannten Muskelrhomboide. — Diese die Längslamellen verbindenden Muskelzüge und die auch etwas verschiedene Anordnung der Muskulatur in den Muskellamellen und der sie verbindenden Muskelzüge erklären den bei Kontraktion des Muskelgewebes

Muskelrhomboide.

verschieden entstehenden Effekt der Kontraktion. — Am graviden Uterus läßt sich leicht das feste Anheften der oben im Uteruskörper dicht nebeneinanderliegenden Muskellamellen am Peritoneum, im unteren Teil des Körpers (am sogenannten unteren Uterinsegment) die Anheftung von nur wenigen Muskellamellen am Peritoneum dartun: oben dadurch bedingte feste Anheftung des Peritoneums, unten lockere Anheftung desselben. — Die Grenze zwischen der lockeren Anheftung der Muskellamellen und der dicht liegenden, sich fest ans Peritoneum anheftenden Muskellamellen bezeichnet man als feste Anheftungsstelle des Peritoneums. (F. A.) —

Feste Anheftungsstelle des Peritoneums.

Muskulatur des Neugeborenen.

Am Uterus des Kindes, wie der Neugeborenen treten die Muskelbündel ebenfalls nicht deutlich hervor; die Muskelzüge sind viel dünner; das mikroskopische Bild ist dadurch viel einfacher. — Nach dem Klimakterium — im Greisenalter — tritt starker Schwund der Muskulatur ein; dadurch wird das Bindegewebe scheinbar vermehrt, das Organ wird kleiner. — Die Gefäße zeigen oft starke Verdickung der Gefäßwandung, Sklerose, neben myxomatöser Degeneration der Wand. —

Im Greisenalter.

Cervixgewebe.

Was das Gewebe der Cervix anlangt, so besteht dasselbe zum größten Teil aus Bindegewebe; es treten vom Corpus her starke Muskelzüge in das Stroma der Cervix, sich teilend, das straffe Bindegewebe durchsetzend; außen, wie auch dicht unter der Schleimhaut der Cervix sind deutlich nachweisbare Muskelbündelzüge; außen haben dieselben eine exquisite Längsrichtung, gehen in die Muskelmassen der Vagina über; mitten in der Cervix und je näher der Portio-Oberfläche desto weniger, lassen sich regelmäßige Muskelzüge — und diese meist nur in Begleitung von Gefäßen — nachweisen. — Eine Umänderung der Cervixwand in der Gravidität, speziell in Lamellen wie am Körper, findet nicht statt.

Gewebe der Portio vaginalis.

Die Portio vaginalis (siehe oben) besteht aus straffem Bindegewebe, in dem sich auch Muskelelemente vorfinden; das Bindegewebe ist unter dem geschichteten Plattenepithel gleichmäßig faserig, kernreich; in tiefen (mehr ventralen) Schichten finden sich derbere, wellig erscheinende Bindegewebszüge und auch Muskelzüge. — In den dem Epithel näheren Schichten wurden elastische Fasern nachgewiesen (Dührssen).

Gefäße: a) Blut-.

Die arteriellen Gefäße haben in der Körperschleimhaut meist sehr geringe Muskulatur; nur nach pathologischen Prozessen sieht man etwas mehr dickwandige, oft rankenförmig gewundene Gefäße. — In der Cervix, wie an der Portio zeigen die Gefäße stärkere Gefäßwandungen. — Am Uteruskörper des Kindes, wie der Neugeborenen finden sich in den Schichten unter dem Peritoneum starke, oft cavernös erscheinende, weite Gefäße; das Bild des „Cavernösen" zeigt nicht selten auch das Gewebe der Portio, insbesondere die dem Epithel nahegelegenen Schichten. —

b) Lymph-.

Lymphgefäße sind am Uterus reichlich verbreitet: in der Schleimhaut in Form von einfachen Spalten, — im Gewebe der einzelnen Organabschnitte sind sie mit Endothel bekleidet, vereinigen sich zu größeren

Lymphgefäßstämmen zu beiden Seiten des Organs (siehe Lymphgefäße des Uterus).

Der Uterus trägt in der größten Ausdehnung peritonealen Überzug; derselbe trägt Epithelbedeckung (Endothel), wie das Gesamtperitoneum; das Epithel kann völlig zylindrisch werden und selbst drüsige Einsenkungen über das Peritonealgewebe hinaus in die Muskularis senden (Rob. Meyer). — Das Peritoneum zeigt sich wesentlich bindegewebig, es sind nur spärliche, längsverlaufende, in der Nähe der Tuben ringförmig verlaufende, glatte Muskelfasern in ihm vorhanden. — Der Peritonealüberzug des Uterus beim geschlechtsreifen Organ ist zum größten Teil fest angeheftet; an der vorderen Wand bildet die Grenze der festen Anheftung eine parabelartige Figur, deren Scheitel in der Mittellinie am tiefsten steht, ungefähr 1 cm oberhalb der Gegend des Orificium

Peritoneum.

Anheftung des Peritoneums: a) an der vorderen Wand,

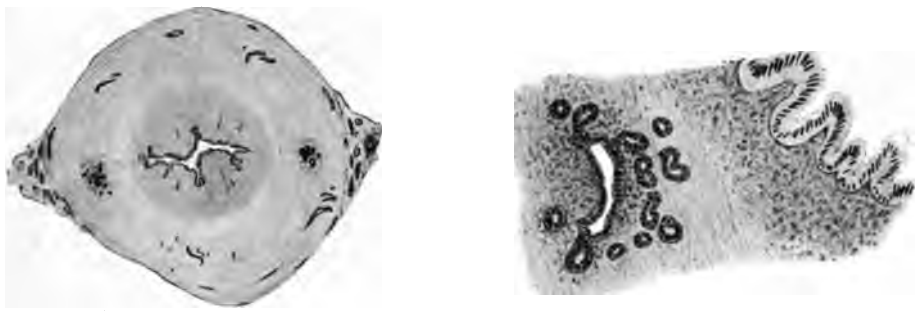

a *b*

Fig. 63. *a* Querschnitt durch Cervix neonat.; beiderseits vom Cervixlumen die Gartnerschen Gänge sich seitlich verzweigend. *b* Bei stärkerer Vergrößerung die Cervixschleimhaut mit Cervicalepithel nicht färbefähig (hier mit nicht regelmäßig basalem Kernstand), daneben der Gartnersche Kanal mit Epithel, das dem korporalen ähnelt. (Orig.)

internum; die Schenkel laufen zur Gegend unterhalb des Lig. rotundum. An der hinteren Wand ist die feste Anheftung des Peritoneums viel tiefer gelegen; hier liegt der Scheitel der Parabel meist in der Höhe der Mitte der Cervix, die Schenkel ziehen zur Gegend unterhalb der Lig. ovarii. An den übrigen Teilen, soweit das Peritoneum den Uterus bekleidet, ist nur lockere peritoneale Anheftung vorhanden. —

b) an der hinteren Wand.

Das Peritoneum geht innige Verbindung mit der Uterusmuskulatur ein; im schwangeren Organ sieht man die lamellös angeordneten Muskelzüge vom Peritoneum entspringen, von oben herab nach unten und innen in die Uteruswand hineinziehen. Da, wo das Peritoneum fest angeheftet ist, sieht man die Muskellamellen dicht nebeneinander entspringen, unten, da wo die lockere Anheftung sich befindet, kann man nur wenige große, weit voneinander entfernte, sich auch weniger untereinander verbindende Muskellamellen, oben zahlreiche kleine Muskelrhomboide, unten wenige große Muskelrhomboide erkennen. —

Muskulaturanheftung an dem Peritoneum.

Feste und lockere Anheftung des Peritoneums.

Schon am Uterus des Kindes, wie der Neugeborenen ist feste und lockere Anheftung des Peritoneums zu unterscheiden; hier liegt ebenfalls wie beim geschlechtsreifen Organ die feste Anheftungsstelle etwas über der Höhe des Orific. internum. — Der Teil des Uteruskörpers, der zwischen der festen Anheftungsstelle des Peritoneums (F. A.) und dem Orific. internum liegt, wird besonders betrachtet. In der Schwangerschaft wird dieser Abschnitt mit dem Wachsen des Organs größer; er wird mit dem Namen des unteren Uterinsegments bezeichnet. (Die Lehre vom unteren Uterinsegment siehe unten.) —

Unteres Uterinsegment.

Gartnersche Gänge.

Am Uterus sind noch die Gartnerschen Gänge, nicht konstante Bildungen, oder deren Reste anzutreffen; sie treten am Uterus seitlich (in der

Fig. 64. Tubenquerschnitte: *a* Am Ostium abdominale starke Schleimhautfalten. *b* In der Mitte der Tube geringere Schleimhautfaltenbildung. *c* Tube im Uterus (interstitieller Teil): einfacher Kanal. — Bei *a* im Mesosalpinx Parovialschläuche. (Orig.)

Höhe des Orific. internum resp. etwas darüber) in die Muskulatur ein, wenn sie gut erhalten sind, leicht nach unten und innen, schlagen sich über das Scheidengewölbe in einem leicht rückläufigen Bogen auf die Vagina über, ziehen seitlich und etwas vorn herab, um auf der Höhe des Hymens auszumünden. Oft sind die Gartnerschen Gänge nur einfache Kanäle; gelegentlich ist nur auf einer Seite ein Kanal. Bisweilen sieht man eine auffallende Verästelung an ihnen, — durch seitliches Abgehen von sich teilenden Gängen bedingt —, die am Ende leicht erweitert sind. (Rob. Meyer.) (Fig. 63 *a*.) Das Epithel ist ein zylindrisches, gleicht dem Uterinepithel in Kernstand und Färbefähigkeit. Der Gartnersche Gang zeigt kleinzellige, bindegewebige Umhüllung. — Interessant sind bösartige Degenerationen der epithelialen Bestandteile (Rob. Meyer);

es wird ein Teil der Vaginalcysten auf den Gartnerschen Gang zurückgeführt, die dann freilich ihren Sitz vorn und seitlich haben werden. —

Tuben. Die **Tuben** zeigen erstens peritonealen Überzug, zweitens eine dicke Muskellage, mehr außen eine longitudinale, eine innere zirkuläre und drittens die Schleimhaut. — Die Tube zeigt den verschiedenen Abschnitten entsprechend verschiedene Beschaffenheit; abgesehen vom interstitiellen Teil (dem Teil in der Uteruswand) sind die Abschnitte verschieden dick; — die Schleimhaut zeigt am interstitiellen Teil, wie auch an dem dem Uterus noch nahe gelegenen Teil, keine oder doch nur leichte Faltenbildung; der Querschnitt erscheint meist sternförmig. Das Epithel ist zylindrisch, einschichtig, ähnelt dem uterinen Epithel, zeigt in frischem Zustand Wimperung. — Die Abschnitte, die dem Ostium abdom. (den Fimbrien) nahe liegen, zeigen starke Schleimhautfaltenbildung, auf dem Querschnitt sieht man ein fast zottiges, drüsig erscheinendes Bild, das an Adenoma malignum des Uteruskörpers erinnert (siehe unten) (Fig. 64 *a*). In der normalen Tube kommen keine Drüsen vor, wenn auch das Bild drüsig erscheint. — Wie an allen Zylinderepithel tragenden Oberflächen können aber durch pathologische Prozesse Wucherungen des Epithels, Einsenkungen, Drüsen entstehen (siehe unten). Für gewöhnlich geht die Tube weder bei der Menstruation, noch bei der Gravidität (— abgesehen von Tubengravidität, siehe unten —) Veränderungen ein; es sind aber sowohl Fälle von Menstruationsbeteiligung, wie von Schwangerschaftsveränderung (der ganzen Tube) beschrieben worden.

Kindliche Tube. Die Tube der Neugeborenen und Kinder weicht in ihrer äußeren Form (abgesehen von der Größe) von der der Erwachsenen etwas ab: durch stärkere Ausbildung der Ringmuskulatur, zugleich aber durch die geringe Längenentwicklung der Längsmuskulatur ist die Tube sehr erheblich mehr geschlängelt, als die im geschlechtsreifen Alter. —

Parovialschläuche. An den Präparaten der Tuben sind oft noch im Mesosalpinx Reste von den Parovarialgängen sichtbar; sie stellen Epithelialgänge dar mit zylindrischem Epithel und von starken zirkulären Muskellagen umgeben.

Diagnose der normalen Schwangerschaft.

Obgleich die Diagnose der Schwangerschaft eigentlich nicht in das Gebiet der gynäkologischen Diagnostik gehört, kann ich dennoch nicht unterlassen, dieselbe hier abzuhandeln, weil sie einerseits, namentlich in den ersten Monaten, genau in derselben Weise, wie die der gynäkologischen Erkrankungen, gestellt wird, d. h. durch kombinierte Untersuchung, und anderseits der Befund bei einer Reihe der letzteren dem bei einer Schwangerschaft so ähnlich werden kann, daß diese in der Differentialdiagnose überall eine große Rolle spielt. Die Diagnose

der normalen Schwangerschaft ist für den Arzt ganz besonders wichtig, weil er in keinem Fall leichter in seiner Diagnose kontrolliert werden kann, als in diesem. „Nunquam fere magis periclitatur fama medici, quam ubi agitur de graviditate determinanda," sagt van Swieten in Hinblick auf die Unannehmlichkeiten, welche dem Arzt aus einer falschen Schwangerschaftsdiagnose erwachsen können. Es ist deshalb dringend anzuraten, diesen in das Leben der Frau so mächtig einschneidenden Zustand erst dann zu offenbaren oder auszuschließen, wenn die Diagnose unumstößlich sicher ist; andernfalls soll man lieber noch vier Wochen damit warten. Vor Ablauf des dritten bis vierten Monats erwarten Frauen kaum die Möglichkeit einer Schwangerschaftsdiagnose, und um diese Zeit ist sie im allgemeinen sicher zu stellen; früher wird sie in den Händen eines nicht sehr geübten Praktikers immer zweifelhaft sein.

Die Diagnose einer Schwangerschaft ist absolut sicher, wenn es gelingt, das Kind im Uterus nachzuweisen. Die ersten Anzeichen desselben sind aber meist erst um die Mitte der Schwangerschaft sicher nachweisbar, so daß man diese Forderung erst für die zweite Hälfte derselben aufstellen kann; in den ersten vier bis fünf Monaten sind es nur Veränderungen an den mütterlichen Genitalien, welche die Diagnose ermöglichen. Dadurch entsteht ein prinzipieller Unterschied zwischen der Diagnose in der ersten und der in der zweiten Hälfte.

Die **Diagnose auf Schwangerschaft in der ersten Hälfte** beruht auf dem Nachweis von Veränderungen, welche sich unter dem Einfluß des vermehrten Blutzuflusses und des im Uterus wachsenden Eies vom Moment der Befruchtung an in den Genitalien entwickeln und in Erweiterungen der Blutgefäße und Lymphspalten sowie in hypertrophischen Zuständen der Schleimhäute und der Uterusmuskulatur bestehen. Für den Uterus selbst kommt außerdem das wachsende Ei in Betracht; dasselbe inseriert sich in der Nähe der Tubenostien und entfernt beide Uteruswandungen voneinander, bleibt aber zunächst in seiner Größe noch hinter dem wachsenden Uterus zurück. Erst am Ende des dritten Monats erreicht die Eiperipherie überall die Uteruswand, so daß die Decidua reflexa sich an die Vera anlegt. Von dieser Zeit an halten Uterus und Ei in ihrem Wachstum gleichen Schritt miteinander, und vom fünften bis sechsten Monat an kann die Verklebung der beiden Eihäute stattfinden.

Die Diagnose der Schwangerschaft soll unter allen Umständen nur durch die objektive Untersuchung gestellt werden.

Folgende Veränderungen können wir für dieselbe verwerten:

Veränderungen am Introitus vaginalis.

Am Introitus beobachtet man häufig schon nach einigen Wochen eine leicht bläuliche Verfärbung der Schleimhaut beider Scheidenwände, welche sich am Hymen oft scharf gegen die normal gefärbte Schleimhaut des Vestibulum absetzt. Am ausgeprägtesten ist die blaue Verfärbung an dem Harnröhrenwulst und beiderseits von ihm am Übergang zur seitlichen Scheidenwand. Die Verfärbungen sind individuell und können selbst bei lebendem Ei vollständig fehlen, namentlich bei Primiparen, während sie bei Multiparen im ganzen deutlicher

zu sein pflegen. In späteren Monaten nimmt die Farbe an Intensität zu; eine starke Erweiterung der Venen tritt dazu, so daß der Introitus ein so charakteristisch schwarzblaues Aussehen gewinnt, daß ein Blick auf denselben die Diagnose sichert. Nicht selten bleiben unbedeutende Gefäßerweiterungen nach der Geburt zurück, so daß wir bei Multiparen auch ohne neue Schwangerschaft einen leicht bläulichen Introitus finden können.

Der blaue Introitus gehört nicht ausnahmslos der Schwangerschaft an, sondern wird auch bei größeren Tumoren des Uterus und des Eierstocks beobachtet, welche einen sehr großen Blutreichtum in der Nachbarschaft erzeugen.

Cas. 4. Bei einer älteren Person mit einem schwer zu diagnostizierenden Ovarialtumor von der Gestalt und Konsistenz eines graviden Uterus habe ich lange an Schwangerschaft gedacht, weil der Scheideneingang so dunkelblau erschien, wie nur in den letzten Monaten der Gravidität.

Blauverfärbung am Introitus und an der Vagina beobachtet man ferner gelegentlich bei Krankheiten, welche mit Zirkulationsstörungen in den Unterleibsvenen einhergehen (Lebercirrhose, Herz- und Lungenkrankheiten).

Veränderungen an der Vagina.

Die Schleimhaut der Vagina weist ähnliche, aber weniger ausgeprägte Veränderungen auf; sie sieht livide, oft rötlichblau aus und zeigt infolge ihrer Turgeszenz einen leichten Glanz. Der gesteigerte Stoffwechsel in der Vaginalschleimhaut gibt sich durch reichlich abgestoßene Plattenepithelien kund, welche in weißlichen Brocken die Vaginalschleimhaut bedecken; die Cervix sondert ebenfalls etwas mehr Schleim ab, so daß vermehrtes Sekret in der Vagina zu den regelmäßigen Erscheinungen der Schwangerschaft gehört. Die Schleimhaut fühlt sich weich, aufgelockert, samtartig an; im Scheidengewölbe sind pulsierende Gefäße nicht selten. Auch diese Zeichen sind individuell und können, auch bei lebendem Ei, vollständig fehlen; bei Mehrgebärenden sind sie im allgemeinen deutlicher. Anderseits kommen sie zweifellos auch ohne Schwangerschaft vor, vor allem bei großen Tumoren, namentlich Myomen, bei frischen Entzündungen in der Nähe der Vagina, bei Katarrhen; ein blaues Aussehen gewinnt die Scheide auch nicht selten bei Hämatocele.

Veränderungen an der Portio vaginalis.

An der Portio vaginalis sind die Schleimhautveränderungen am deutlichsten und am frühesten zu beobachten. Die Auflockerung und Blauverfärbung der Schleimhaut derselben ist häufig das erste Zeichen einer Schwangerschaft. Die Schleimhaut ist oft intensiv blau verfärbt, und Erosionen sehen tiefblaurot aus; sie fühlt sich sehr weich und aufgelockert an, während das darunter liegende Cervixgewebe zunächst noch seine normale Konsistenz behält, bis es in späteren Monaten sich ebenfalls an der Auflockerung beteiligt. Alte Einkerbungen und Einrisse kommen in der Schwangerschaft viel deutlicher zum Vorschein, weil sie sich durch ihre narbige Konsistenz von der weicheren Umgebung unterscheiden; bei Erstgebärenden rundet sich der äußere Muttermund ab. Die Sukkulenz der Portio ist kein sicheres Zeichen für Schwangerschaft, sondern kommt auch sehr deutlich bei chronisch fungöser

Endometritis und Metritis und bei frischen Entzündungen in der Umgebung des Uterus vor.

Vergrößerung des Uterus.

Die wichtigsten Veränderungen, welche die Schwangerschaft erzeugt, finden wir am Uterus selbst; es sind seine Größenzunahme und Sukkulenz. Die Vergrößerung ist für eine geübte Hand im zweiten Monat schon nachweisbar, im dritten Monat darf sie aber auch einer weniger geübten Hand nicht mehr entgehen. Die erste Gestaltsveränderung, welche man am schwangeren

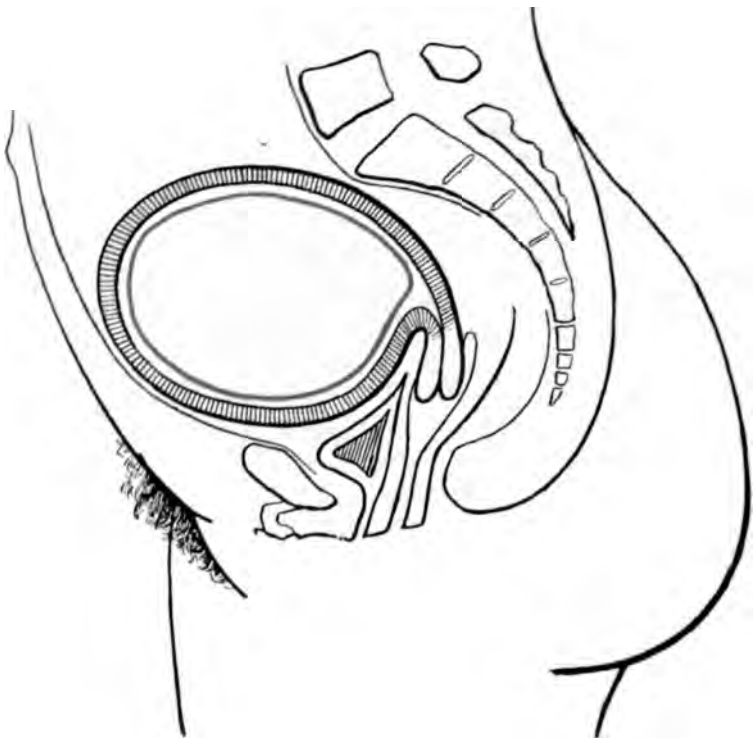

Fig. 65. Uterus gravidus im fünften Monat in starker Anteflexion. P.-B. $^1/_3$. (Orig.)

Uterus nachweisen kann, ist eine ganz geringe Vergrößerung im Breitendurchmesser, welche durch die Dickenzunahme seiner seitlichen Wandungen entsteht: deutlicher tritt aber seine Größenzunahme erst dann hervor, wenn er im sagittalen Durchmesser dicker wird infolge des Abhebens der beiden Wände voneinander durch das in ihm wachsende Ei. Solange der Uterus im Becken liegt, wird der Nachweis der Vergrößerung nicht schwer sein; wird er aber größer und hebt sich aus dem Becken heraus, also im vierten und fünften Monat, so stößt die Diagnose der Gravidität deshalb oft auf Schwierigkeiten, weil man den deutlich fühlbaren Tumor nicht sicher als Uterus erkennen kann. Um diese Zeit pflegt sich nämlich der gravide Uterus stark zu anteflektieren, und

da dann die Port. vaginalis weit hinten an der Beckenwand steht, ist der Übergang derselben in das Corpus oft nicht sicher zu erkennen, namentlich wenn das untere Uterinsegment stark aufgelockert ist (Fig. 65). Man ist dann häufig versucht, den graviden Uterus für einen Tumor zu halten und nach dem Verlauf der Portio anzunehmen, daß der Uterus sich hinter demselben in Retroversion befindet. Vom vorderen Scheidengewölbe aus ist der Knickungswinkel oft absolut nicht nachweisbar; nur wenn man an der Seitenkante der Portio und der Cervix nach oben tastet, kann man den Zusammenhang derselben mit dem Uteruskörper sicherer erkennen.

Auflockerung des Uterus.

Die Auflockerung des Uterus ist individuell verschieden stark. Er ist zuweilen so weich, daß man ihn überhaupt nicht fühlen oder nur bei dem leisesten Druck die Grenzen seiner Resistenz gegen die Därme nachweisen kann; wenn man aber in solchen Fällen mit gespreizten Fingern den ganzen Uterus umgreift und durch gleichmäßigen Druck von allen Seiten die Spannung in demselben erhöht, so gelingt die Palpation viel besser. Anderseits aber kann bei normaler Gravidität die Auflockerung fast vollständig fehlen; gewöhnlich sind dann auch die Port. vaginalis und die Vagina weniger blau und sukkulent. Man erkennt in diesen Fällen den geringsten Grad der Auflockerung des Uterus deutlich, wenn man ihn fest zwischen beide Hände nimmt und leicht drückt; der geringste Grad der Elastizität, eine eben noch nachweisbare Eindrückbarkeit, spricht für Auflockerung, während der ungeschwängerte Uterus hart und unnachgiebig ist. Einen nur geringen Grad von Auflockerung findet man bei Primiparen und bei Komplikationen mit leichten Graden von Metritis. Nicht selten überrascht man den Uterus gravidus bei einer Wehe; er fühlt sich dann hart und gespannt an, während er nach einer Weile unter den Fingern wieder weich wird; dieser Konsistenzwechsel ist das sicherste Zeichen für Gravidität. Zuweilen findet man an einem wenig aufgelockerten Uterus gravidus Unregelmäßigkeiten in der äußeren Kontur, Kanten und Vorsprünge, welche durch partielle Zusammenschiebungen der Muskulatur entstehen. Man ist leicht geneigt, sie bei der entsprechenden Form für in der Wand des Uterus sitzende Myome oder für durch die Wand palpierbare Kindsteile zu halten. Bei längerem Palpieren verschwinden sie oder verändern ihre Form. Wenn diese partiellen Kontraktionen ringförmig am Uterushorn sich bilden, so können Abschnitte des Uterus durch sie vom Hauptteil abgeschnürt werden, welche cystische Adnextumoren vortäuschen können. Meistens vergehen die Kontraktionen bald und ändern dann das Bild vollständig.

Hegarsches Schwangerschaftszeichen.

Die Auflockerung des Uterus tritt am deutlichsten hervor im unteren Uterinsegment, solange es durch das Ei noch nicht ausgefüllt ist. Während der obere Teil des Uterus durch das Ei eine vermehrte Spannung erhält und die Cervix sich durch ihre geringe Auflockerung scharf absetzt, ist der zwischen diesen beiden Teilen gelegene Abschnitt des Uterus so dünn und weich, daß man ihn oft gar nicht fühlt; hier liegen eben nur die beiden aufgelockerten Wandungen des Uterus aufeinander. Palpiert man bei normal gelagertem Uterus

mit der inneren Hand vom vorderen Scheidengewölbe aus und legt die äußere dicht über dem inneren Muttermund auf die hintere Fläche des Uterus, so berühren sich die beiden Hände scheinbar (Fig. 66).

Anm. Diese Eindrückbarkeit des unteren Uterinsegments ist auch noch in späteren Monaten, wenn das Ei dasselbe schon vollständig ausfüllt, nachweisbar, weil der verschiebliche Teil des Eies, namentlich das Fruchtwasser, unter dem Druck der Finger nach oben ausweicht; in dem Maße wie das untere Segment komprimiert wird, dehnt sich, wenn auch durch Palpation kaum nachweisbar, das Corpus aus. In diesem Sinne ist also das sog. Hegarsche Zeichen als das früheste direkt vom Ei herrührende Schwangerschaftszeichen aufzufassen und für die Diagnose der frühen Schwangerschaft außerordentlich wichtig.

Diese Weichheit und Kompressibilität des unteren Uterinsegments tritt um so deutlicher hervor, je weicher der Uterus überhaupt ist, fehlt aber auch meistens nicht, wenn die Auflockerung im ganzen gering ist. Den Hauptwert des Zeichens sehe ich nicht bei der Diagnose der normalen Gravidität, sondern gerade in den Fällen, wo sich sonst besondere Schwierigkeiten ergeben, vor allem bei mangelnder Auflockerung; namentlich bei der Diagnose der Schwangerschaft mit totem Ei und bei Retention nach Abort hat es mir ausgezeichnete Dienste geleistet; auch bei ganz früher Gravidität findet man hier wohl häufig die ersten Zeichen der Auflockerung. Für den Arzt ist die Kenntnis dieser besonderen Weichheit am unteren Segment noch deshalb wichtig, weil auf sie die großen Schwierigkeiten zurückzuführen sind, welche man in der Diagnose der Schwangerschaft bisweilen findet, z. B. die schon vorher erwähnte Anteflexion des graviden Uterus, ebenso die nicht seltenen Verwechslungen mit Extrauterinschwangerschaft, namentlich bei seitlich oder nach hinten gelegenem Corpus uteri.

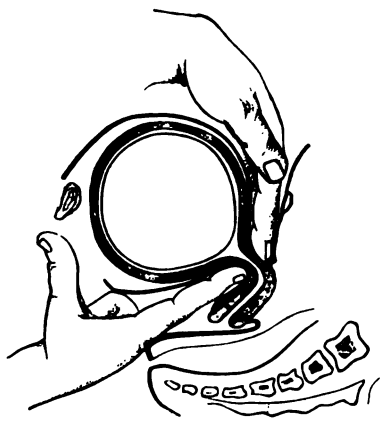

Fig. 66. Handstellung beim Nachweis des Hegarschen Schwangerschaftszeichens (nach Hegar).

Ausladungen des Uterus.

Der Verdacht auf Schwangerschaft kann durch eine unregelmäßige Ausbuchtung eines bestimmten Corpusabschnittes in Verbindung mit Erweichung desselben erweckt werden. Diese Ausladungen (Piscazek) entstehen durch das vorwiegende Wachstum desjenigen Uterusabschnitts, in welchem sich das Ei angesetzt hat. Sie sind am besten nachweisbar, wenn sie seitlich in einem Horn sitzen; dasselbe erscheint prominent und erweitert, während das andere seine normale Gestalt behält; in Verbindung mit dieser Asymmetrie fühlt man gelegentlich feine, sagittal verlaufende Furchen zwischen den beiden differenten Uterusabschnitten. Da dieselbe Gestalt des Uterus bei Myomen entsteht, so gehört zur Diagnose der Gravidität die Weichheit und Eindrückbarkeit der Ausladung.

Die Diagnose der Schwangerschaft wird um so sicherer sein, je mehr von den erwähnten Zeichen sich nachweisen lassen. Man begnüge sich nicht mit einem, sondern untersuche der Reihe nach alle erwähnten Organe, messe aber den Veränderungen am Uterus die größte Bedeutung bei.

Die **Diagnose auf Schwangerschaft in der zweiten Hälfte** beruht auf dem Nachweis des Kindes.

Das früheste Zeichen vom Kinde sind Fötalbewegungen, welche man häufig schon gegen Ende des vierten Monats mit dem Stethoskop als ein leises Kratzen und Knistern, Schaben, auch wohl leichtes Stoßen nachweisen kann, namentlich wenn man den Uterus einige Male energisch drückt. In den späteren Monaten sind die fühl- und sichtbaren Bewegungen der Füße, sowie die kurzen, starken Stöße des Rumpfes ein sicheres Zeichen vom Kinde. Fötalbewegungen.

Die fötalen Herztöne können gelegentlich bei sehr aufmerksamer und langdauernder Auskultation schon gegen Ende des vierten Monats nachgewiesen werden; für gewöhnlich wird man eine für die Diagnose notwendige Sicherheit erst am Ende des fünften Monats, also um die Mitte der Schwangerschaft, gewinnen. Da bei der stets wechselnden Lage des Fötus auch der Ort seiner Herztöne variabel ist, so muß man mit dem Stethoskop den ganzen Uterus absuchen, bis man den leisen Doppelschlag in der Frequenz von etwa 140—160 p. Min. hört. Je weiter die Schwangerschaft fortgeschritten ist, um so lauter werden die Töne, und um so konstanter ist der der Kindslage entsprechende Ort derselben. Fötale Herztöne.

Die kindlichen Teile erlangen erst um die Mitte der Schwangerschaft die für den palpatorischen Nachweis günstigen Bedingungen; vorher liegen sie, inmitten von Fruchtwasser, tief in dem nur wenig eindrückbaren Uterus. Um diese Zeit aber kann man gelegentlich per vaginam den Kindskopf fühlen, wenn er zufällig der vorderen Wand anliegt und nicht zu schnell dem palpierenden Finger ausweicht: im sechsten und siebenten Monat kann man auch bei äußerer Palpation die schon ziemlich harten, aber leicht verschieblichen Kindsteile nachweisen, bis später allmählich immer deutlicher das ganze Kind mit allen Teilen erkannt werden kann. (In bezug auf die hierfür anzuwendenden Methoden verweise ich auf die geburtshilfliche Diagnostik.) Kindsteile.

Gewisse Veränderungen an den Brüsten bilden sich schon in den ersten Monaten der Schwangerschaft aus; sie bestehen in der Anschwellung und Tätigkeit des Drüsenkörpers; derselbe wird hart und entleert auf Druck Kolostrum; zugleich schwellen die Montgomeryschen Drüsen, d. h. die im Bereich des Warzenhofes liegenden Talgdrüsen, an, und blauschimmernde subkutane Venen treten hervor. Die Schwangeren empfinden dadurch sehr frühzeitig Spannen und Stechen in den Brüsten; bei Nulliparen hat dieses Zeichen eine größere Bedeutung als bei Multiparen. Eine größere Einschränkung in der Verwertung für die Diagnose erfährt es aber dadurch, daß es auch bei großen Myomen und Ovarialtumoren nicht selten und gelegentlich auch bei der Menstruation beobachtet wird. Veränderungen an den Brüsten.

Anamnese. Die Anamnese tritt in ihrer Bedeutung für die Diagnose der Schwangerschaft weit hinter den Wert der objektiven Untersuchung zurück; sie soll niemals die Grundlage, sondern nur eine Stütze für die durch die objektive Untersuchung gewonnene Diagnose sein. Das einzige für die Diagnose verwertbare Moment ist das Ausbleiben der Menstruation. Dieses Zeichen hat in den Augen der Laien eine derartige Bedeutung, daß jede Frau, welche Geschlechtsverkehr gehabt hat, eine Schwangerschaft vermutet, wenn die Periode ausbleibt; für den Arzt ist diese Art der Diagnose nicht zulässig. Wenn aber bei einer Frau, welche stets in regelmäßigem Typus menstruiert hat, plötzlich die Periode ausbleibt, ohne daß sie vorher sich abgeschwächt hat und ohne daß allgemeine oder lokale Beschwerden auf eine Gesundheitsstörung hinweisen, so ist eine Gravidität sehr wahrscheinlich; sicher kann sie deshalb niemals werden, weil auch bei ganz gesunden Frauen durch psychische Momente, akute Zirkulationsstörungen, Überanstrengungen usw. die Menstruation um Wochen und Monate sich verspäten kann. Noch viel häufiger sind lokale und noch mehr allgemeine Erkrankungen die Ursache für das Ausbleiben der Menstruation. Noch unbrauchbarer ist dieses Zeichen für die Diagnose der Zeit der Schwangerschaft, weil während einer aus anderen Ursachen entstandenen Amenorrhoe (z. B. der Stillenden) eine neue Gravidität eintreten kann, welche dementsprechend viel jünger ist als die Dauer der Amenorrhoe. Eine weitere Einschränkung erfährt das anamnestische Zeichen durch die Tatsache, daß trotz eingetretener Schwangerschaft eine Frau die „Regeln" haben kann. Einerseits nämlich tritt nicht ganz selten ein oder einige Male, sehr selten sogar bis zum Ende der Schwangerschaft, eine menstruelle Blutung aus dem Endometrium ein, welche sich allerdings durch kürzere Dauer und blasses, wässeriges Aussehen des Blutes von der normalen Menstruation unterscheidet; anderseits sind Blutungen infolge von Erkrankungen des Uterus oder der Eihäute sehr häufig; da auch diese von den Frauen meisthin als „Regel" bezeichnet werden, so können die Angaben der Frau über das Nichtausbleiben der Regel den Arzt irreleiten. Eingehende Fragen nach dem Typus und dem Charakter der Blutungen können die gewünschte Klarheit bringen.

Eine gewisse Bedeutung für die Diagnose kann die Angabe der Übelkeit und häufigen Erbrechens gewinnen, wenn dasselbe bei sonst gesunden Frauen, namentlich in Verbindung mit Amenorrhoe, auftritt. Die Angabe der Kranken, daß sie Kindsbewegungen fühle, darf nur mit großer Vorsicht verwendet werden, weil Darmbewegungen, Klopfen der Arterien, Bewegungen eines Tumors usw. häufig für Kindsbewegungen gehalten werden.

Wer sich zu sehr auf die anamnestischen Angaben verläßt oder ihnen den Vorrang vor dem objektiven Untersuchungsbefund gibt, wird Fehldiagnosen nicht entgehen; wer ihnen den richtigen Platz anweist, wird stets sehr erfreut sein, durch sie eine erwünschte Stütze seiner objektiv gestellten Diagnose zu gewinnen.

Differentialdiagnose. Die Differentialdiagnose umfaßt ein sehr großes Gebiet, da es kaum eine Art von Abdominaltumoren gibt, welche nicht mit Schwangerschaft verwechselt werden könnte und tatsächlich verwechselt worden ist. Da Schwangerschaft am häufigsten zur Ausbildung eines Abdominaltumors Anlaß gibt, so ist es dem weniger geübten Diagnostiker zu empfehlen, stets bei der Diagnose eines solchen an Gravidität zu denken und sie in die Differentialdiagnose hineinzuziehen; er wird dann viel seltener Gefahr laufen, eine bestehende Schwangerschaft nicht zu erkennen. Differentialdiagnose.

Die Differentialdiagnose spielt eine viel größere Rolle und hat viel mehr Schwierigkeiten zu überwinden in der ersten Hälfte der Schwangerschaft, weil hier die sicheren Zeichen von seiten der Frucht meist fehlen und allein Gestalt und Konsistenz des Uterus die Anhaltspunkte bilden. Folgende Zustände kommen in Betracht:

Die chronische Metritis gibt zu Verwechslungen mit Gravidität deshalb Anlaß, weil sich auch bei ihr der Uterus vergrößert und, namentlich bei frischen Fällen, auch einen gewissen Grad von Weichheit annimmt, um so mehr, als die Port. vaginalis sukkulent und bläulich erscheinen kann; es kommt aber nur eine Gravidität in den ersten zwei bis drei Monaten in Betracht, da der Uterus durch entzündliche Schwellung selten größer wird. Bei der chronischen Metritis ist der Uterus mehr platt und weniger dick, nicht elastisch, nimmt keinen Fingereindruck an. An der entzündlichen Verdickung des Gewebes beteiligt sich auch die Cervix und das untere Uterinsegment, so daß das Hegarsche Zeichen fehlt. Vagina und Introitus zeigen keine Veränderungen. In zweifelhaften Fällen wird nichts anderes übrig bleiben, als das Wachstum des Uterus zu beobachten; am besten wartet man immer wenigstens vier Wochen, weil zu geringe Größenunterschiede der Palpation entgehen. Die Anamnese wird häufig die Diagnose dadurch sichern müssen, daß die Menstruation ihren normalen Fortgang nimmt.

Die Hämatometra spielt, wie ich mich immer wieder überzeugt habe, bei den Ärzten eine große Rolle in der Differentialdiagnose, augenscheinlich deshalb, weil sie ebenfalls mit Amenorrhoe einhergeht; in praxi kommt dieser Zustand wegen seiner großen Seltenheit kaum in Frage. Die Vergrößerung des Uterus bei der Hämatometra ist eine gleichmäßig runde, während der gravide Uterus am Corpus breiter ist; häufig nimmt die Cervix an der Ausdehnung durch das retinierte Blut teil, so daß sie ballonförmig ausgedehnt in den Uteruskörper übergeht. Der Hauptunterschied aber in den beiden Zuständen liegt in der Konsistenz; denn bei der Hämatometra wächst der Uterus nur durch seinen Inhalt und ist deshalb prall und wie ein Ballon aufgespritzt, niemals weich und teigig. Nur in den seltenen Fällen, wo von dem retinierten Blut wieder ein Teil resorbiert worden ist, kann eine weiche Konsistenz entstehen, ähnlich der Gravidität. Wenn man den zur Hämatometra führenden Verschluß an der Cervix oder Vagina nachweisen kann, so ist ihre Diagnose ebenfalls gesichert. Die Anamnese ergibt insofern einen Anhalts-

punkt, als für die Ausbildung einer Hämatometra eine viel länger dauernde Amenorrhoe notwendig ist, als zur Graviditätsvergrößerung.

Differentialdiagnosen

gegen Myome (s. diese),

gegen Extrauterinschwangerschaft (s. pag. 149).

In der zweiten Hälfte der Schwangerschaft sind Fehldiagnosen seltener, weil eines der Zeichen von seiten des Kindes meist nachweisbar ist. Da aber Herztöne oft nicht beachtet oder nicht gefunden werden und Kindsteile nicht selten verkannt werden können, so ist die Kasuistik der Irrtümer eine große; die Schwierigkeiten wachsen, wenn bei totem Kinde die Herztöne nicht mehr vorhanden und die Kindsteile nicht mehr deutlich palpierbar sind. Naturgemäß handelt es sich hier um die Beurteilung größerer Tumoren; die Differentialdiagnose muß deshalb andere Veränderungen berücksichtigen:

Sehr häufig wird der Frau eine Schwangerschaft vorgetäuscht, wenn durch Zunahme des Panniculus adiposus der Leib stärker wird, namentlich wenn gleichzeitig, wie z. B. bei beginnender Menopause, die Menstruation ausbleibt. Hochgradiger Meteorismus, Ascitesbildung können ebenfalls den Verdacht auf Gravidität erwecken. Sorgfältige Perkussion und Palpation klären leicht den Irrtum, ebenso der Nachweis der normalen Uterusgröße.

Größere Schwierigkeiten sind zu überwinden in der Differentialdiagnose

gegen größere Myome (s. diese).

gegen Ovarialtumoren (s. diese),

gegen vorgeschrittene Graviditas extrauterina (s. pag. 151).

Ich betone auch hier, daß es kein besseres Mittel gibt, einen auf Schwangerschaft zweifelhaften Fall aufzuklären, als das Wachstum des Uterus zu beobachten.

Meine Erfahrung über Fehldiagnosen seitens der Praktiker lehrt, daß in der ersten Hälfte Schwangerschaft häufiger verkannt und die bestehende Vergrößerung des Uterus für Myome oder entzündliche Anschwellung gehalten wird, während in der zweiten Hälfte häufiger Schwangerschaften anstatt Neubildungen diagnostiziert werden, sei es, daß der Arzt durch Vermutungen der Kranken irregeleitet wird oder ihm diese Annahme die nächstliegende ist.

Diagnose der Schwangerschaftsstörungen.

Dieselbe Bedeutung wie die normale Schwangerschaft hat für den gynäkologischen Diagnostiker eine Reihe von Schwangerschaftsstörungen, welche sich durch bestimmte gynäkologische Palpationsbefunde charakterisieren und bei Differentialdiagnosen in der eigentlichen Gynäkologie häufig in Erwägung gezogen werden müssen; auch diese sollen deshalb hier ihre Stelle finden.

Diagnose der Gravidität mit abgestorbener Frucht.

Stirbt die Frucht in der Gravidität ab, so kann sie Wochen und Monate, selbst bis über den Termin der normalen Schwangerschaft im Uterus zurückgehalten werden (Missed abortion und missed labour). Das Aufhören der Kindsbewegungen, das Stehenbleiben des Leibes im Wachstum bei sicher vermuteter Gravidität, andauernde Blutungen oder gestörtes Wohlbefinden führen die Kranken fast regelmäßig zum Arzt, so daß die Diagnose dieses Zustandes große praktische Bedeutung hat.

Diagnose in der zweiten Hälfte der Schwangerschaft.

Die Erkennung ist um so leichter, je weiter die Schwangerschaft vorgeschritten ist; namentlich in den letzten Monaten unterliegt sie keinen Schwierigkeiten, wenn man bei wiederholter Untersuchung keine Herztöne hört oder keine Kindsbewegungen nachweisen kann, ohne daß ein Hydramnion daran schuld ist, oder wenn die Kranken angeben, daß die stets deutlich gefühlten Kindsbewegungen plötzlich verschwunden seien und der Leib nicht mehr stärker geworden sei. Wenn die Frucht mehrere Wochen retiniert wird, so werden die Kindsteile und selbst der Kopf so weich, daß sie nicht mehr sicher durch die Uteruswand zu erkennen sind; da dann außerdem Fötaltöne und Kindsbewegungen, somit alle Zeichen vom Kinde, fehlen, so kann die Diagnose auf Schwangerschaft überhaupt unsicher werden und wird um diese Zeit nur noch durch Veränderungen an den Genitalien, vor allem durch die Weichheit des vergrößerten Uterus, gestellt werden können.

Diagnose in der ersten Hälfte der Schwangerschaft.

In der ersten Hälfte der Schwangerschaft ist der Fruchttod nur aus gewissen Zeichen an der Mutter zu stellen. Dieselben bestehen zunächst in dem Zurückgehen der Sukkulenz und Verfärbung der Schleimhaut. Introitus und Vagina erscheinen kaum bläulich, zuweilen leicht gerötet; die Vagina ist gar nicht oder für die entsprechende Zeit der Gravidität auffallend wenig gelockert; noch auffallender ist dieser Rückgang der Erscheinungen an der Port. vaginalis. Der Uterus selbst fühlt sich nicht mehr weich und teigig an, sondern wird härter und behält höchstens einen gewissen Grad der Eindrückbarkeit seiner Wand; am besten ist dieselbe noch am unteren Segment nachweisbar. In einzelnen Fällen tritt an die Stelle der bei lebender Frucht vorhandenen elastischen Weichheit desselben eine deutliche Fluktuation. Je länger die Frucht tot ist, um so mehr verschwinden alle Zeichen der normalen Schwangerschaft. Da die Sukkulenz auch bei lebender Frucht individuell sehr verschieden stark sein kann, so dürfen wir nicht in dem Fehlen derselben, wohl aber in dem sicher beobachteten Rückgang ein untrügliches Zeichen für den Fruchttod erblicken. Sicherer ist das Stehenbleiben des Uterus in seinem Wachstum und bei länger dauernder Retention des Eies eine mäßige Verkleinerung durch Resorption des Fruchtwassers, Mumifikation der Frucht und Abschwellen der Uteruswand. Durch dieses Stehenbleiben im Wachstum tritt eine Inkongruenz zwischen der Größe des Uterus und der Zeitrechnung der Schwangerschaft ein, welche natürlich um so größer wird, je länger das Ei retiniert wird. Dieses scheinbar

sehr zuverlässige Zeichen verliert für die Diagnose des Fruchttodes dadurch leider wieder an Bedeutung, daß Frauen nicht selten während einer länger dauernden Amenorrhoe konzipieren, z. B. während der Laktation, nach Typhusrekonvaleszenz usw.; auch so entsteht eine Inkongruenz zwischen der Dauer der Amenorrhoe und der Größe des Uterus, ohne daß wir daraus den Fruchttod diagnostizieren dürfen; je auffallender diese Inkongruenz ist, um so eher spricht sie für eine Konzeption in der Amenorrhoe. Eine absolute Sicherheit in der Diagnose gewinnt man nur dadurch, daß man selbst das Ausbleiben des Wachstums am Uterus nachweist; das setzt aber eine Beobachtung von mindestens mehreren Wochen voraus. Jedem Arzt ist deshalb zu raten, daß er die Diagnose auf den Fruchttod in der ersten Hälfte der Schwangerschaft nicht bei der ersten Untersuchung stellt, sondern erst dann, wenn er durch eine, nach einer nicht zu kurz gewählten Pause, wiederholte Untersuchung jedes Wachstum des Uterus selbst ausgeschlossen hat. Eine Täuschung in der Beurteilung der Größe des Uterus sah ich gelegentlich dadurch entstehen, daß man den Uterus während einer Wehe tastete.

Das Verfahren bei der Diagnose auf Fruchttod möge folgender Fall lehren:

Cas. 5. Frau R. erscheint am 11. Dezember 1895, weil sie bei bisher angenommener Gravidität kein Stärkerwerden des Leibes bemerkt. Letzte Menstruation um Mitte Juni; im Oktober soll ohne Wehen einige Tage Blut und Schleim abgegangen sein. — Die Untersuchung ergibt eine sehr aufgelockerte Vagina und Port. vaginalis und einen gut faustgroßen, normal gelagerten Uterus von runder Gestalt und weicher Konsistenz, besonders deutlicher Auflockerung am unteren Uterinsegment.

Eine Gravidität seit Juni (also fünf Monaten) mit lebender Frucht war ausgeschlossen wegen der Kleinheit des Uterus; ein unbemerkter Abgang der Frucht im Oktober während der Blutung mit fast zwei Monate dauernder Retentio placentae war mir unwahrscheinlich wegen der sehr großen Weichheit der Genitalien. Die Diagnose schwankte zwischen Gravidität mit toter Frucht seit Juni oder einer Gravidität mit lebender Frucht seit circa drei Monaten, welche also dann während einer Amenorrhoe entstanden sein mußte. Wegen der auffallenden Weichheit würde ich mich ohne weiteres zu letzterer Annahme entschlossen haben, um so mehr, als die Patientin auch nicht über eine einzige Beschwerde zu klagen hatte, wenn nicht die Aussage eines sehr erfahrenen Frauenarztes dem entgegenstand, welcher mit Bestimmtheit schon Ende August die Schwangerschaft ungefähr im zweiten bis dritten Monat diagnostiziert hatte. Auf diese Weise mußte die Gravidität mit toter Frucht trotz der auffallenden Sukkulenz das Wahrscheinlichste bleiben; ich beschloß mit der sicheren Diagnose vier bis fünf Wochen zu warten. Am 13. Januar 1896 erschien die Patientin wieder. Die Sukkulenz hatte beträchtlich abgenommen und war an der Port. vaginalis vollständig verschwunden. Der Uterus war etwas kleiner geworden und fluktuierte deutlich. Jetzt stellte ich die Diagnose auf Schwangerschaft mit toter Frucht sicher; auch jetzt keine Beschwerden. Am 30. Januar 1896 wird spontan das Ei ausgestoßen, welches aus einer stark mumifizierten Frucht von 14 cm Länge und der Placenta besteht.

Diagnose des Fruchttodes aus den Symptomen.

Die Symptomatologie hat neben diesen sicheren Zeichen keine Bedeutung mehr, obwohl gewisse Angaben der Kranken den Verdacht auf Fruchttod erwecken können; dazu gehören fauler und schlechter Geschmack im Munde bei schlechtem Appetit, zunehmende Mattigkeit, schlechtes Befinden, Gefühl eines

im Leibe hin und her fallenden Körpers, Frösteln usw. Ein Teil dieser Beschwerden kommt auch bei lebender Frucht vor, namentlich bei länger andauernden Blutungen. Blutungen in der Schwangerschaft sind keineswegs ein Zeichen für Fruchttod, sondern kommen viel häufiger bei lebender Frucht vor, während sie anderseits bei toter Frucht fehlen können.

Diagnose des Aborts.

Den Ausgangspunkt für die Diagnose des Aborts bilden meistens Blutungen, welche entweder bei sicher bestehender Schwangerschaft oder ohne Vermutung einer solchen die ärztliche Hilfe notwendig machen. Die erste Frage, welche in solchen Fällen zu beantworten ist, lautet:

Ist ein Abort vorhanden? Die Diagnose eines Aborts wird erleichtert, wenn durch frühere Untersuchungen oder durch bestimmte Angaben der Kranken feststeht, daß eine Schwangerschaft vorliegt. Bei einer Schwangeren deuten gewisse Erscheinungen nämlich sofort auf einen Abort hin, vor allem eine gewisse Art von Blutungen. Reichlicher Blutabgang nämlich oder Abgang von frischem, entweder venösem oder arteriellem, Blut entsteht durch frische Eiablösungen bei Abort, während bräunliches oder bräunlichgelbes oder mit Schleim vermischtes Blut sich entleert, wenn bei Endometritis oder Erkrankungen des Eies Blut längere Zeit im Uterus retiniert war. Die Annahme eines Aborts wird noch wahrscheinlicher, wenn bei einer Schwangeren Wehen auftreten. Die schwachen Uteruskontraktionen, welche den Abort in den ersten Monaten begleiten, werden von den Frauen, namentlich von Primiparis, allerdings nicht immer als Wehen erkannt, verraten sich aber dem Arzt durch ihr rhythmisches, „ruckweises" Auftreten, durch Ziehen im Kreuz, Unterleib und in den Därmen, durch Drängen nach unten, auf Blase und Mastdarm, und sich anschließenden Blutabgang. Allerdings sind auch Wehen nicht immer ein Zeichen des unmittelbar bevorstehenden Aborts, sondern können bei gewissen Störungen, namentlich bei Endometritis, lange Zeit bestehen, ohne daß die Schwangerschaft überhaupt unterbrochen wird; paaren sie sich aber mit Blutabgang, so leiten sie meistens den Abort ein.

Diagnose aus den Symptomen.

Die kombinierte Untersuchung wird sicheren Aufschluß geben, ob ein Abort im Gange ist. Fühlt man statt des gleichmäßig weichen, schwangeren Uterus ein deutliches Härterwerden seiner Wand, so hat man darin zunächst den objektiven Nachweis der Wehen zu erblicken; beim Abort nimmt der Uterus oft eine gleichmäßig harte Konsistenz, eine erhöhte Spannung an, welche ihn oft härter erscheinen läßt als ein nicht schwangeres Organ und ihn auch von dem weichen schwangeren Uterus sehr auffallend unterscheidet. Am wertvollsten sind die Veränderungen an der Cervix und am Ei, welche durch die Wehen hervorgerufen sind. Als eine solche Geburtsveränderung ist ein Offenstehen des äußeren Muttermundes und unteren Cervix-

Diagnose aus den Geburtsveränderungen.

abschnittes aber nicht aufzufassen, welches ja bei Multiparen zu den häufigsten Erscheinungen gehört. Wenn aber der obere Teil der Cervix oder gar das Os internum geöffnet ist oder den Finger passieren läßt, so spricht das stets dafür, daß Wehen im Begriff sind, das Ei auszustoßen, oder soeben ausgestoßen haben. Die Eröffnung der Cervix bildet bei einer Gravida das untrüglichste Zeichen für einen Abort. Ein vorübergehendes Verschwinden dieser Erscheinungen kann wohl vorkommen, aber dauernd bleibt der Abort dann nicht mehr aus; der in den Uterus eingeführte Finger fühlt dann das Ei dem inneren Muttermund aufliegend oder gar schon in die Cervix eingetreten.

Diagnose aus den Eiteilen.

Die Diagnose des Aborts gestaltet sich am einfachsten aus den Eiteilen, sei es, daß dieselben spontan abgegangen sind und dem Arzte übergeben werden, sei es, daß sie bei der Untersuchung ausgestoßen werden, oder daß man sie im Uterus sicher als solche erkennen kann. Alle abgegangenen Stücke müssen einer sorgfältigen Untersuchung unterzogen werden, da durch das Auffinden eines kleinen Eiteilchens die sonst schwierige Diagnose gesichert werden kann. (Über die anatomische Untersuchung der Eiteile s. später.) Die Erkennung von Eiteilen ist begreiflicherweise schwerer, wenn man sie nur in utero palpieren kann. Über die Befunde, welche man in den verschiedenen Stadien des Aborts im Uterus aufnimmt, s. pag. 120; sie zeichnen sich gegenüber Polypen und malignen Erkrankungen, abgesehen von ihrer eigenartigen Form und Konsistenz, stets dadurch aus, daß sie sich leicht von der Uteruswand abschälen lassen. Schwierigkeiten in der Deutung des Palpationsbefundes entstehen bei abgestorbener und länger retinierter Frucht, weil die Eier rund und hart sind und deshalb leicht mit submucösen Myomen und Sarkomen zu verwechseln sind; sie zeichnen sich aber vor diesen durch ihre leichte Zerdrückbarkeit und vor allem wieder durch Abschälbarkeit von der Uteruswand aus.

Die Diagnose des Aborts gestaltet sich viel schwieriger, wenn die Gravidität nicht vorher feststeht. Man soll dann danach trachten, zunächst diese nachzuweisen, weil sie allen vorher geschilderten Symptomen und objektiven Zeichen die richtige Bedeutung gibt. Dieser Nachweis stößt aber auf große Schwierigkeiten, weil mit dem Beginn des Aborts die Sukkulenz der Vagina und Port. vaginalis viel geringer wird, namentlich wenn Blutungen schon längere Zeit bestanden haben; der Uterus selbst ist beim Abort wesentlich kleiner durch den dauernden Spannungszustand der Muskulatur und durch Wehen; ebenso geht seine charakteristische Weichheit verloren. Diese Schwierigkeit in der Diagnose des Aborts tritt besonders im zweiten Monat hervor, weil durch die eben geschilderten Veränderungen der Uterus einem ungeschwängerten Organ fast ähnlich wird, während er im dritten und vierten Monat doch immer noch wesentlich größer und meist auch weicher bleibt als dieses. Hier leistet das Hegarsche Zeichen gute Dienste. Die Anamnese läßt uns in diesen Fällen ebenfalls häufig im Stich, da regelmäßige und unregelmäßige Blutungen in Schwangerschaften, welche mit Abort enden, so früh auftreten können, daß die Schwangerschaftsamenorrhoe entweder gar nicht mehr

nachweisbar ist oder die Menstruation nur einige Tage über die normale Zeit ausgeblieben erscheint; immerhin bleibt die sicher nachgewiesene Amenorrhoe ein wichtiger Fingerzeig für die Diagnose. Die Diagnose des Aborts unterliegt auch unter diesen Umständen keinen Schwierigkeiten, wenn die Cervix sich geöffnet hat und das Ei fühlbar ist.

Wenn die Diagnose auf einen Abort sicher gestellt ist, so tritt die Beantwortung einer zweiten Frage an uns heran, welche namentlich für die Behandlung von ausschlaggebender Bedeutung ist:

Diagnose des Stadiums, in welchem sich der Abort befindet.

In welchem Stadium befindet sich der Abort? Der Abort beginnt mit den ersten Geburtsveränderungen, welche nicht mehr zurückgehen, und endet mit der Ausstoßung des letzten Eiteils; der Verlauf des Aborts pflegt meistens ein protrahierter zu sein und kann sich über viele Wochen und Monate hinziehen. (Die längste Dauer eines Aborts, welche ich beobachtete, war 32 Wochen.) Da jeden Augenblick während dieser Zeit ärztliche Hilfe verlangt werden kann, so wird der Abort natürlich auch in den verschiedensten Stadien angetroffen. Vom praktischen Standpunkt aus muß man mehrere, allerdings ineinander fließende, Stadien unterscheiden:

1. den drohenden Abort,
2. den eingetretenen Abort im Beginn (intaktes Ei),
3. den unvollständigen Abort (Retention von Eiteilen),
4. den fertigen Abort.

Am einfachsten und für die Kranke am unschädlichsten gestaltet sich die Diagnose dieser Zustände aus den abgegangenen Eiteilen. Der Arzt lasse sich deshalb bei jedem Abort zunächst dieselben zeigen und suche aus den einzelnen Stücken das Ei in derselben Weise aufzubauen, wie es im Uterus gesessen hat. Sind alle Teile vorhanden, fötale und mütterliche, so ist der Abort vollständig und eine Untersuchung der Kranken nicht mehr notwendig; selbst wenn einige Stücke der Decidua vera fehlen, so ist ein Eingehen in den Uterus zu diagnostischen Zwecken nicht nötig, da sie für den weiteren Verlauf meistens gleichgültig sind. Nur wenn sicher alle Eiteile aufgefangen sind, kann man aus denselben sich ein Urteil über das Stadium des Aborts bilden. Auf die Mitteilungen der Kranken in bezug auf diesen Punkt kann man nichts geben, da größere Eistücke, selbst die ganze Frucht, im dritten und vierten Monat unbemerkt abgehen können. Die Diagnose des noch drohenden Aborts oder des noch intakten Eies darf man deshalb auf die Angabe der Kranken, daß noch nichts vom Ei abgegangen, nicht gründen; ebenso kann sich die Angabe, daß „Stücke abgegangen sind", sowohl auf Eiteile, als auch auf Blutstücke beziehen; es werden sich im ganzen doch nur selten Aborte auf diese Weise sicher beurteilen lassen.

Ebensowenig ist es möglich, aus den Symptomen des Aborts die Stadien sicher zu beurteilen. Einen drohenden Abort kann man annehmen, wenn der Blutabgang spärlich ist, in größeren Pausen auftritt, mit Schleim unter-

mischt ist und wenig frisches Blut aufweist. Je reichlicher Blut fließt, je frischer es ist, arteriell oder venös, um so ausgedehntere Eiablösungen sind eingetreten, und um so sicherer ist der Abort im Gange. Wenn Eistücke ausgestoßen sind oder der Inhalt des Eisacks sich entleert hat, so zieht sich der Uterus zusammen, und die Blutung kann stehen, trotzdem noch große Eimassen retiniert sind; neue Blutungen deuten dann auf neue Ablösungen der retinierten Massen. Jede stärkere Blutung weist auf Retention hin, und im allgemeinen ist der retinierte Teil um so größer, je stärker die Blutungen sind. Wenn der Abort fertig ist, so steht die Blutung dauernd. Auch das Verhalten der Wehen kann man diagnostisch für das Stadium verwerten. Je stärker dieselben sind, um so größer ist im allgemeinen das Geburtsobjekt; demnach wird man bei deutlich schmerzhaften Wehen noch ein intaktes Ei oder Retention größerer Massen vermuten können. Ist der Uterus leer, so hören die Wehen auf; umgekehrt kann man aber infolge der Unregelmäßigkeit der Uterustätigkeit bei Abort nicht auf die Beendigung desselben schließen, wenn zeitweilig keine Wehen vorhanden sind.

Diagnose bei offener Cervix.

Es ist nicht schwer zu unterscheiden, in welchem Stadium sich der Abort befindet, wenn sich die Cervix geöffnet hat und für einen Finger durchgängig ist, da derselbe im Uterus durch direkte Palpation den Zustand des Eies feststellen kann. Wenn das Ei noch vollständig intakt ist, so fühlt man im zweiten Monat oben im Corpus das polypös aufsitzende, runde Ei, während die ganze übrige Uteruswand glatte Schleimhaut zeigt, oder das Ei ist im Heruntertreten begriffen und liegt ebenfalls als runder Körper auf dem Os internum oder in der Cervix. Im dritten Monat fühlt man schon eine sich stellende, meist sehr schlaffe Blase oder Eihäute und dahinter Fötalteile oder nach Abgang des Wassers die leicht zu erkennende Frucht. Im vierten Monat sind diese Verhältnisse noch leichter zu beurteilen. Intakte Blutmolen zeichnen sich durch sehr dicke Eihäute aus und machen fast den Eindruck von Placentargewebe. Der Befund bei unvollständigem Abort ist ein anderer. Im zweiten Monat platzt der Eisack, oder das Ei mit seinen Chorionzotten schält sich aus der Decidua heraus; die restierenden Eiteile kollabieren, falten sich und bilden einen polypös im Uterus liegenden oder in die Cervix hineinragenden Körper mit sehr unregelmäßiger Oberfläche und bröckliger Konsistenz. Bleibt nur gelöste Decidua zurück, so hängt dieselbe in flottierenden Fetzen in den Uterus hinein. Kleine Partikel von Chorion und Decidua reflexa bilden nur brödklige Rauhigkeiten an der Einsertionsstelle. Im dritten und vierten Monat bleibt nach Ausstoßung der Frucht häufig die ganze Placenta zurück. Die total adhärente Placenta wird sehr häufig nicht gefühlt, weil ihre fötale, gegen die Uterushöhle gekehrte Fläche sich glatt anfühlt, wie die Uteruswand selbst; bei genauerer Untersuchung fühlt man aber bisweilen größere Gefäße auf derselben, oder man erkennt, daß die eine Uteruswand durch weiche Auflagerungen verdickt ist; sobald ein Teil der Placenta gelöst ist, wird die Diagnose leicht. Stücke der

Placenta formen sich nach der Uterushöhle, füllen dieselbe aus oder hängen in die Cervix hinein. Bei beendetem Abort findet man die Cervix meist sehr bald geschlossen; in der Uterushöhle fühlt man überall eine glatte Wand, nur an der Einsertionsstelle einige unbedeutende Rauhigkeiten.

Diagnose bei geschlossener Cervix.

Wenn der Cervicalkanal geschlossen ist, was bei protrahierten Aborten sehr häufig der Fall ist, so muß man auf die direkte Palpation des Eies verzichten; denn eine Dilatation der Cervix nur allein zu diagnostischen Zwecken soll möglichst nur dann vorgenommen werden, wenn man größere, sofort zu entfernende Massen vermutet. Wir sind mit der Diagnose des Abortstadiums nur auf den Zustand angewiesen, in welchem sich der Uterus befindet; die Größe und Gestalt des Uterus, sowie der Grad der Auflockerung desselben müssen uns den Anhalt für die Diagnose geben. Dieselbe ist häufig außerordentlich schwer, und selbst der geübteste Untersucher wird sich nicht selten in der Vorherbestimmung des Inhalts irren. Ein intaktes Ei kann man vermuten, wenn der Uterus in seiner Größe der Zeitrechnung der Schwangerschaft nach Möglichkeit entspricht und sich weich anfühlt (man denke aber daran, daß bei intaktem totem Ei auch diese Zeichen nicht zutreffen). Deutlich fühlbare Wehen sprechen meistens für ein intaktes Ei oder größere retinierte Massen. Wenn die Frucht oder ein Teil des Eies ausgestoßen ist, so zieht sich der Uterus fester zusammen und verliert, namentlich nach längerer oder stärkerer Blutung, seine Sukkulenz; ebenso geht die Erweichung und Verfärbung an der Port. vaginalis und Scheide langsam zurück. Wir können demnach aus einem Uterus, welcher wesentlich kleiner ist, als der Rechnung entspricht, und dabei zugleich härter ist, die Retention diagnostizieren. Es ist begreiflich, daß die Diagnose auf eine Retention gegenüber dem intakten Ei im zweiten Monat sehr schwer sein muß, da der Unterschied in der Größe vor und nach der Ausstoßung des Eies zu gering ist, und daß die Schwierigkeiten kaum zu überwinden sind, wenn es sich um ein totes Ei handelt. Die Diagnose wird immer leichter, je später in der Gravidität der Abort erfolgt, da der Uterus dann nach Ausstoßung der Frucht bedeutend kleiner wird und sich abplattet: dabei behält er allerdings sehr lange einen hohen Grad von Sukkulenz. Wir können einen beendeten Abort annehmen, wenn der Uterus fast zu seiner normalen Größe zurückgekehrt ist, sich hart anfühlt und nicht mehr blutet.

Diagnose der Art der Retention.

Die Diagnose der Retention soll womöglich noch verfeinert werden durch die Erkennung der Art derselben; denn für die Behandlung des Aborts ist es von größter Bedeutung, zu wissen, ob der Uterus noch die ganze Placenta oder nur Teile derselben oder des Chorion enthält oder ob nur Decidua mit unbedeutenden Chorionpartikelchen retiniert ist. Auch hierbei kann nur die Größe des Uterus und der Grad der Weichheit entscheiden. Wenn man sich vor Augen hält, daß die Größe des Uterus in den früheren Monaten mehr durch die Dicke seiner Wand als durch seinen Inhalt bedingt wird, so wird man es begreifen, daß er infolge der individuellen Dicke derselben bei der Retention geringer Massen recht dick erscheinen und daß man anderseits in

einem normal großen Uterus mit dünner Wand ein fast walnußgroßes Ei finden kann. Die Beurteilung des Inhalts aus dem Grad der Weichheit unterliegt denselben Schwierigkeiten, weil sie von der individuell verschiedenen Blutfülle abhängt; dieselbe kann bei Deciduaretention sehr hochgradig sein und anderseits bei Retention größerer Massen, namentlich wenn die Kranken längere Zeit geblutet haben, vollständig fehlen. Die Beurteilung, ob nur Decidua oder auch größere Stücke fötaler Eiteile retiniert sind, ist außerordentlich schwer und wird ebensooft verfehlt wie getroffen; man kann sich nur dabei von dem allgemeinen Satz leiten lassen: Je größer und weicher der Uterus, um so eher enthält er fötale Eiteile. Im dritten und vierten Monat handelt es sich am häufigsten um Retention der ganzen Placenta. Dabei bleibt der Uterus groß und sehr weich, so daß er wohl mit dem graviden Uterus eine gewisse Ähnlichkeit hat, nur seine Gestalt ist platter. Wenn die Placenta längere Zeit retiniert ist, so wird der Uterus kleiner, härter, bis er schließlich nach monatelanger Retention nicht mehr auffallend vergrößert zu sein braucht.

Ist der Abort aufzuhalten?

Für den Praktiker spitzt sich die Diagnose der verschiedenen Stadien auf die Frage zu, ob der Abort nur droht, also im gegebenen Fall noch aufgehalten werden kann, oder ob er unvermeidlich ist. Diese Frage beantwortet sich sehr einfach, wenn Eiteile ausgestoßen sind; hat irgendein Eiteil oder auch nur ein Stück Decidua den Uterus verlassen, so tritt der Abort sicher ein. Ebenso kann man mit allergrößter Wahrscheinlichkeit darauf rechnen, wenn sich im Verlauf desselben der innere Muttermund zu öffnen beginnt, oder der Eisack gar in denselben hineintritt; vorübergehend können die Wehen wohl auch wieder aussetzen, aber auf die Dauer ist die Schwangerschaft kaum zu erhalten. Schwierigkeiten in der Beurteilung entstehen, wenn die Cervix geschlossen ist und wenn Blutungen und Wehen den eintretenden Abort anzeigen; man muß sich dann nach dem Charakter derselben richten. Kurzdauernde, namentlich im Anschluß an ein Trauma auftretende Blutungen sind prognostisch günstiger aufzufassen als langdauernde wenn auch schwächere Blutungen, weil diese auf Erkrankungen der Eihäute oder Endometritis hinweisen und diese meistens zum Abort führen. Stärkere Blutungen deuten fast immer den unvermeidlichen Abort an, weil ausgedehnte Eihautablösungen ihre Ursache sind. Wehen treten auch in der Schwangerschaft auf und können sehr wohl wieder aufhören. Werden sie aber häufiger und schmerzhafter und sind sie namentlich objektiv nachweisbar, so ist die Gefahr des Aborts groß; gelegentlich können sie auch wohl durch geeignete Behandlung, wenn auch oft nur vorübergehend, zurückgehen.

Wenn die Diagnose vorher auf tote Frucht gestellt werden konnte, so ist der Abort nicht zu vermeiden und soll auch nicht vermieden werden.

Diagnose mit der Sonde.

Die Sonde hat für die Diagnose der Abortretention nur eine sehr beschränkte Bedeutung, weil man polypöse, weiche Eimassen nicht mit voller Sicherheit fühlen kann und weil sie bei der Retention größerer Massen häufig

schwere Blutungen macht; man hüte sich aus diesem Grunde vor der Sondierung eines vergrößerten und weichen Uterus. Dagegen ist sie ein ausgezeichnetes Hilfsmittel, um retinierte Deciduapartikelchen oder kleine Chorionstückchen zu erkennen, und findet deshalb am häufigsten ihre Anwendung bei der Diagnose des Aborts im zweiten Monat. Weist sie am Fundus sehr starke Rauhigkeiten nach und tritt lebhafterer Blutabgang dabei ein, so kann man einen Abort vermuten, auch wenn der Uterus nicht vergrößert und weich ist.

Diagnose des putriden Aborts.

Zur Vervollständigung der Diagnose eines Aborts muß die Untersuchung auch darauf gerichtet werden, ob der Abort frisch ist oder sich im Zustande putrider Zersetzung befindet; namentlich bei protrahiertem Abort unterlasse man nicht, die Temperatur zu messen oder durch den Geruch die Fäulnis nachzuweisen.

Die Diagnose des Aborts soll damit abschließen, daß man durch genaue makroskopische und ev. auch mikroskopische Untersuchung der Frucht, der Placenta und vor allem der Eihäute die Ursachen des Aborts nachzuweisen sucht, namentlich wenn man aus der Anamnese oder aus wiederholten Aborten eine Erkrankung der letzteren vermuten muß.

Diagnose der Graviditas extrauterina.

Definition.

Definition: Unter Graviditas extrauterina fassen wir alle Zustände von Einbettung des befruchteten Eies außerhalb der Uterushöhle zusammen. Die Implantation kann stattfinden im ganzen Verlauf der Tube vom Ostium uterinum an bis zum Infundibulum, sogar auf der Fimbria ovarica; ferner im Ovarium, im normalen sowohl als auch in dem mit einer dilatierten Tube in direkter Verbindung stehenden; die primäre Einbettung des Eies auf dem Peritoneum ist noch nicht sicher nachgewiesen.

Einteilung.

Nach dem Ort der Implantation unterscheiden wir demnach:

Gr. tubo-uterina s. interstitialis,

Gr. tubaria (isthmica, ampullaris, fimbriae ovaricae),

Gr. tubo-ovarialis,

Gr. ovarialis,

Gr. abdominalis (dieselbe unterscheiden wir in die primäre, wenn das Ei sich primär auf dem Peritoneum einbettet, und die sekundäre, wenn das primär in der Tube oder dem Eierstock eingebettete Ei dieses Organ verläßt und auf dem Peritoneum weiterwächst) (Fig. 67).

Vom klinischen Standpunkt aus müssen wir die Schwangerschaft im rudimentären Horn des Uterus der Extrauterinschwangerschaft zurechnen, weil sie dieselben Erscheinungen macht und sich diagnostisch von ihr meistens nicht trennen läßt.

Obige Differenzierung der Extrauterinschwangerschaft beruht auf anatomischen Untersuchungen, ist aber klinisch nur in den seltensten Fällen durchzuführen. Die Gr. tubaria ist bei weitem die häufigste und ist als Repräsen-

tantin der Extrauterinschwangerschaft hinzustellen; wir werden uns deshalb im wesentlichen mit der Diagnose dieser Art zu befassen haben, und nur im Anhang werde ich einige Anhaltspunkte geben, welche bei günstigen Fällen auch zur Diagnose der selteneren Arten führen können.

Die Methoden, mittels derer wir zur Diagnose kommen wollen, bedürfen bei der Extrauterinschwangerschaft einer Einschränkung oder wenigstens äußerst vorsichtiger Anwendung, weil der extrauterine Fruchtsack ein leicht verletzliches Gebilde darstellt. Jeder stärkere Druck, jede zu ausgiebige Dislokation kann denselben zum Platzen bringen und durch innere Blutung den Tod herbeiführen. Man mache es sich deshalb zur Regel, in allen Fällen, wo

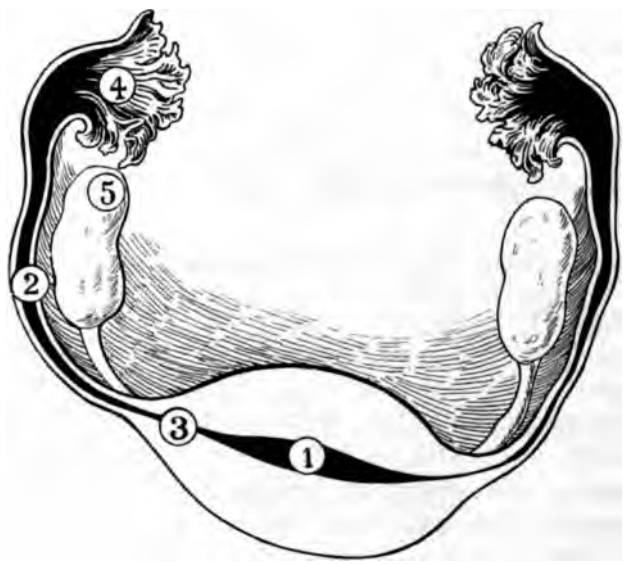

Fig. 67. Sitz der verschiedenen Schwangerschaften (nach Bumm).
1. Grav. uterina. 2. Grav. tubaria. 3. Grav. interstitialis. 4. Grav. fimbriae ovaricae. 5. Grav. ovarialis.

eine Extrauterinschwangerschaft überhaupt nur möglich ist, sehr vorsichtig mit sanftem Druck zu tasten; vor allem in Narkose, wenn die Kranke sich nicht wehren kann, hüte man sich vor zu starkem Druck. Jede Kranke mit Extrauterinschwangerschaft muß nach der Untersuchung auf Zeichen innerer Blutung beobachtet werden. Die Anwendung der Sonde ist möglichst ganz zu unterlassen, weil die damit verbundene Dislokation des Uterus und seiner Adnexe den Fruchtsack zur Ruptur oder bestehende Hämatocelen zur Verjauchung bringen kann; dasselbe gilt in noch erhöhtem Maße von der digitalen Austastung des Uterus und der Probeausschabung.

Das diagnostische Bild der Extrauterinschwangerschaft gestaltet sich sehr verschieden, je nach der Zeit, in welcher sie zur Beobachtung kommt, und je nach den verschiedenen Ausgängen, welche sie durch Unterbrechung der Frucht-

entwicklung nimmt. Es empfiehlt sich demnach, diese Gesichtspunkte einer Einteilung der Diagnose zugrunde zu legen; dadurch wird das Verständnis für die diagnostische Aufgabe erleichtert werden. Ebenso wie bei der Diagnose der intrauterinen Gravidität sich eine Teilung in die beiden Hälften als zweckentsprechend erwies, weil das diagnostische Prinzip ein durchaus verschiedenes ist, so auch hier. In den ersten 4—5 Monaten werden die Veränderungen an den Genitalien der Mutter, in der zweiten Hälfte der Nachweis des Kindes den Ausschlag geben; innerhalb dieser Zeitperioden werden wir die verschiedenen durch die Eientwicklung und ihre Störungen gesetzten Befunde unserer Diagnose zugrunde legen.

Diagnose in der ersten Hälfte der Extrauterinschwangerschaft.

Die **Diagnose in der ersten Hälfte der Extrauterinschwangerschaft** beruht auf dem Nachweis der Veränderungen, welche sie in den Genitalien der Mutter erzeugt, und zwar auf der Palpation des Fruchtsacks sowie seiner durch die Unterbrechung der Eientwicklung gesetzten Veränderungen und auf den konsensuellen Veränderungen an den anderen Genitalien, speziell Uterus und Vagina. Die überwiegend größere Zahl der Extrauterinschwangerschaften kommt dem Arzte nur dann zu Gesicht, wenn Störungen in ihrem Verlauf eingetreten sind, während die ungestört sich weiter entwickelnde nur dann gefunden wird, wenn die Diagnose einer Schwangerschaft überhaupt oder irgendeines andersartigen Leidens vom Arzte gewünscht wird; derselbe wird deshalb nur äußerst selten zur Diagnose einer ungestört sich entwickelnden Extrauterinschwangerschaft Gelegenheit haben; sie wird immer nur Sache eines Zufalls sein, während die Diagnose einer gestörten Extrauteringravidität von großer Häufigkeit und außerordentlicher Bedeutung ist.

Ungestörte Extrauteringravidität.

Die Diagnose der ungestörten Extrauteringravidität wird begreiflicherweise immer nur in den ersten Monaten möglich sein, weil Störungen verschiedener Art sehr früh einzutreten pflegen; sie beruht auf dem Nachweis einer kugeligen oder spindelförmigen Auftreibung der Tube, welche sich meist scharf, oft sogar abgeknickt, gegen den gesunden, nicht veränderten Teil der Tube absetzt. Der Fruchtsack entspricht in seiner Größe der Größe des Eies, da die dünne Tubenwand das Volumen nicht vermehrt. Der Fruchtsack fühlt sich weich und teigig an, zeigt aber keine eigentliche Spannung und keine wirkliche Fluktuation; er hat keine pralle Konsistenz, sondern ist nachgiebig und unterscheidet sich dadurch von Ovarialtumoren und Hydrosalpingen. Der Fruchtsack hat eine gute Beweglichkeit, solange er nicht durch Adhäsionen mit der Nachbarschaft verwachsen ist; durch dieselben verliert er bald seine charakteristische Gestalt. In selteneren Fällen entwickelt sich der Fruchtsack nicht gestielt, sondern wächst zwischen die beiden Blätter des Lig. latum; dadurch wird sein Zusammenhang mit der Tube viel unklarer, seine Gestalt wird runder und seine Wand durch die Anteilnahme des Lig. latum an der Schwangerschaftshypertrophie dicker. Uterus und Vagina beteiligen sich an dem Palpationsbefund und den Erscheinungen der Auflockerung und Hypertrophie (s. pag. 133).

Gestörte Extrauterinschwangerschaft.

Störungen im Verlauf der Extrauterinschwangerschaft geben viel häufiger den Anlaß zur ärztlichen Untersuchung, sei es, daß peritonitische Reizungen dazu kommen, oder daß Ruptur des Fruchtsackes oder Ausstoßung des Eies aus der Tube sich vorbereiten oder eingetreten sind. Die ärztliche Hilfe wird in diesen Fällen verlangt wegen plötzlich eingetretenen Kollapses, wegen plötzlich auftretender oder zeitweise sich wiederholender Unterleibskrämpfe, wegen andauernder Blutungen oder wegen geringfügiger peritonitischer Beschwerden oder Druckerscheinungen; diese werden deshalb den Ausgangspunkt für die Diagnose abgeben müssen. Die diesen Erscheinungen zugrunde liegende Ursache ist die Blutung aus dem Eisack; sie führt aber zu ganz verschiedenen Folgezuständen, welche diagnostisch zu trennen sind:

Freie innere Blutung in die Bauchhöhle.

1. Die freie innere Blutung. Der Allgemeineindruck dieser Kranken ist ein derartiger, daß an einer schweren Blutung nicht zu zweifeln ist: Apathie, Blässe, schwacher, kleiner Puls, in den schwersten Fällen Gähnen und Schweiß lassen sofort daran denken. Da Blutung nach außen fehlt oder sehr gering ist, so ist der Verdacht auf innere Blutung gerechtfertigt; abdominelle Symptome: Brechreiz, Aufstoßen, vor allem starke Schmerzen, lenken sofort die Aufmerksamkeit auf das Abdomen. Die äußere Untersuchung desselben ergibt eine schwache Auftreibung, starke Druckempfindlichkeit, vor allem in einer Regio hypogastrica. Wenn der Blutverlust ein bis zwei Liter übersteigt, so kann man das freie Blut meistens durch Perkussion in den beiden Lendengegenden nachweisen, und die Resistenz ist in dieser Gegend vermehrt; Fluktuation besteht nicht. Während so die Diagnose auf die innere Blutung meistens keinem Zweifel unterliegt, ist es schwerer, die Quelle derselben nachzuweisen. Häufig lenkt eine Dämpfung und vermehrte Resistenz sowie Druckempfindlichkeit in einer Regio hypogastrica die Aufmerksamkeit auf die Genitalien hin. Die innere Untersuchung, welche bei keiner Frau in diesem Zustande zu unterlassen, wegen der Gefahr einer erneuten Blutung aber mit äußerster Vorsicht auszuführen ist, ergibt häufig eine weiche, nachgiebige Resistenz im Douglas mit geringer Anteposition des Uterus oder eine vermehrte Resistenz in der Gegend der Adnexe. Die Diagnose einer geplatzten Extrauterinschwangerschaft beruht dabei immer nur auf Wahrscheinlichkeit, da die Untersuchung der Adnexe in diesem Zustande nicht möglich ist oder die Veränderungen so unbedeutend sind, daß sie nicht nachgewiesen werden können. In vielen Fällen leitet das Ausbleiben der Regel auf den richtigen Weg; da aber Unregelmäßigkeiten in der Periode nicht selten sind und da die Tubargravidität platzen kann, ehe die Regel überhaupt ausgeblieben ist, so wird man diese Stütze der Diagnose häufig entbehren müssen. Immerhin bleibt bei sicher nachgewiesener innerer Blutung die Tubargravidität die bei weitem wahrscheinlichste Annahme. Die Diagnose wird erleichtert, wenn die innere Blutung nicht unvermutet, sondern im Verlauf einer schon beobachteten Extrauteringravidität auftritt oder wenn Schmerzanfälle in der kranken Seite vorangegangen sind; die Angabe eines gleichzeitig mit der inneren Blutung aufgetretenen

akuten Schmerzes — „als ob etwas gerissen sei" — kann ebenfalls den richtigen Weg weisen.

2. Abgekapselte Blutung. Häufiger als zur freien Blutung führt die Ruptur der schwangeren Tube oder der Tubenabort zu Blutungen in den Fruchtsack, in den Douglasschen Raum, in die Umgebung der Tube oder in das Bindegewebe des Lig. latum; durch Gerinnung des Blutes entstehen deutlich palpable Tumoren, welche einen nach ihrem Sitze verschiedenen Befund ergeben. Abgekapselte Blutung.

a) Kommt es zu Blutungen in die Tube, sei es in das Ei oder in die freie Höhle, so ist die Palpation des auf diese Weise veränderten Fruchtsackes wesentlich leichter als bei der ungestörten Gravidität. Die Tube wird durch a) Blutungen in die Tube.

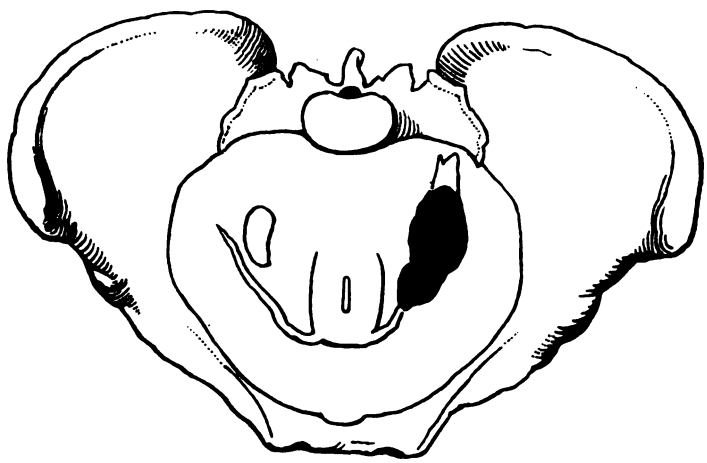

Fig. 68. Linksseitige reine Tubenmole (ohne jede Hämatocelenbildung). P.-B. $^1/_3$. (Orig.)

Der uterine Tubenabschnitt ist frei, ebenso der abdominale; in der Mitte liegt der mit Blut ausgedehnte, geschlängelte, harte Teil der schwangern Tube.

das Blut ausgedehnt und läßt Schlängelung und Gestalt deutlich erkennen. Der uterine Teil der Tube ist häufig frei von Blut und zeigt seine normale Dicke und Weichheit und setzt sich scharf gegen den mit Blut gefüllten Teil derselben ab (Fig. 68). Die Konsistenz der Tube ist sehr hart und fest und die Tube dabei auf Druck fast schmerzlos. Verwachsungen fehlen häufig, so daß diese Tubentumoren eine gewisse Beweglichkeit haben. Die Lage der Tumoren entspricht meistens genau der normalen Lage der Tube.

b) Wenn das Blut schnell in größerer Menge aus der geborstenen oder abortierenden Tube ausläuft, so sammelt es sich meistens im Douglasschen Raum, in dessen oberen Teil das abdominelle Tubenende hineinhängt, und wird daselbst abgekapselt; es entsteht die Haematocele retrouterina. Dieselbe stellt einen Tumor dar, welcher meistens den ganzen Douglas aus- Haematocele retrouterina.

füllt und das hintere Scheidengewölbe abwärts drängt; der Uterus wird anteponiert und bei sehr großen Tumoren eleviert. Die Größe des Tumors hängt von der Menge des ergossenen Blutes ab und bedingt wieder ihrerseits den Grad der Verschiebung der Nachbarorgane. Handelt es sich um exzessive Blutungen, so sammelt sich das Blut auch oberhalb des Uterus an, erreicht die vordere Bauchwand und führt zu großen, in breiter Verbindung mit derselben stehenden Tumoren (Fig. 69). Der Mastdarm wird nach links und hinten ge-

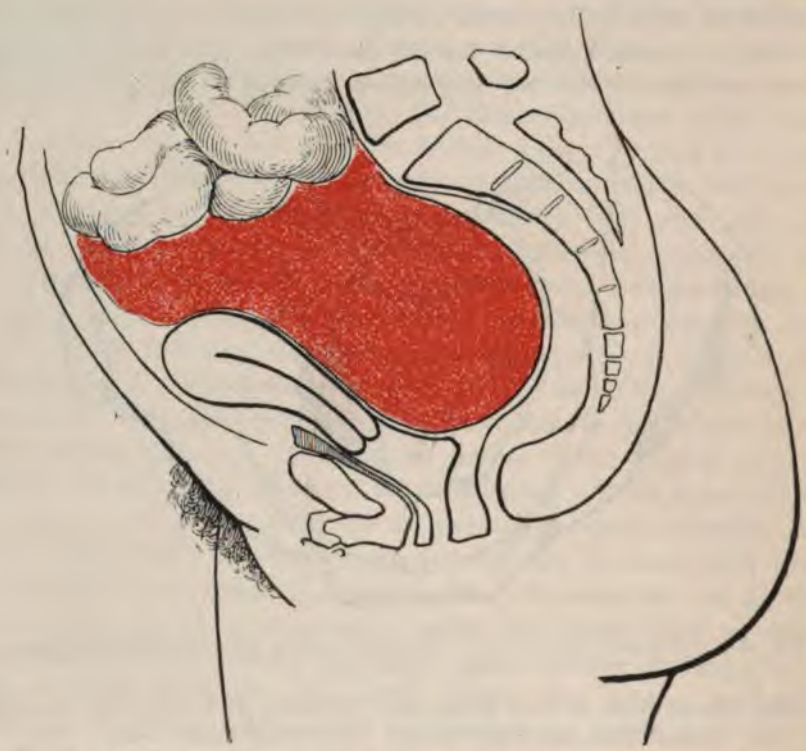

Fig. 69. Haematocele retrouterina bei geplatzter linksseitiger Tubenschwangerschaft. P.-B. $^1/_3$. (Orig.)

Der Bluterguß reicht über den Uterus bis an die vordere Bauchwand heran und hat oben durch die bedeckenden Darmschlingen eine sehr unregelmäßige Begrenzung.

drängt und spaltförmig verengert, niemals aber bei rein intraperitonealen Hämatocelen schleifenförmig umgriffen. Das Dach der Hämatocele wird durch Darmschlingen gebildet, welche vielfach miteinander verkleben und die obere Kontur, namentlich einer frischen Hämatocele, sehr unregelmäßig machen; bei älteren Blutergüssen gehen die entzündlichen Erscheinungen zurück, und die obere Kontur kann dadurch scharf und bestimmt werden wie bei einem Ovarialtumor (Fig. 70). Die Verbindung des Blutergusses mit den Nachbarorganen muß selbstverständlich eine sehr innige werden, da das Blut sich unmittelbar an

dieselben anlegt und an ihnen gerinnt; am auffälligsten ist die feste Verbindung mit der hinteren Uteruswand, während die seitliche Beckenwand, namentlich bei kleineren Hämatocelen, nicht immer erreicht wird, so daß die palpierenden Finger zwischen sie und den Tumor eindringen können; daraus resultiert eine mäßige Beweglichkeit solcher Tumoren mitsamt dem Uterus, welche in der Diagnose leicht irreführen kann. Einen wichtigen Faktor in der Beurteilung eines intraperitonealen Blutergusses spielt die Konsistenz. Frische Hämatocelen

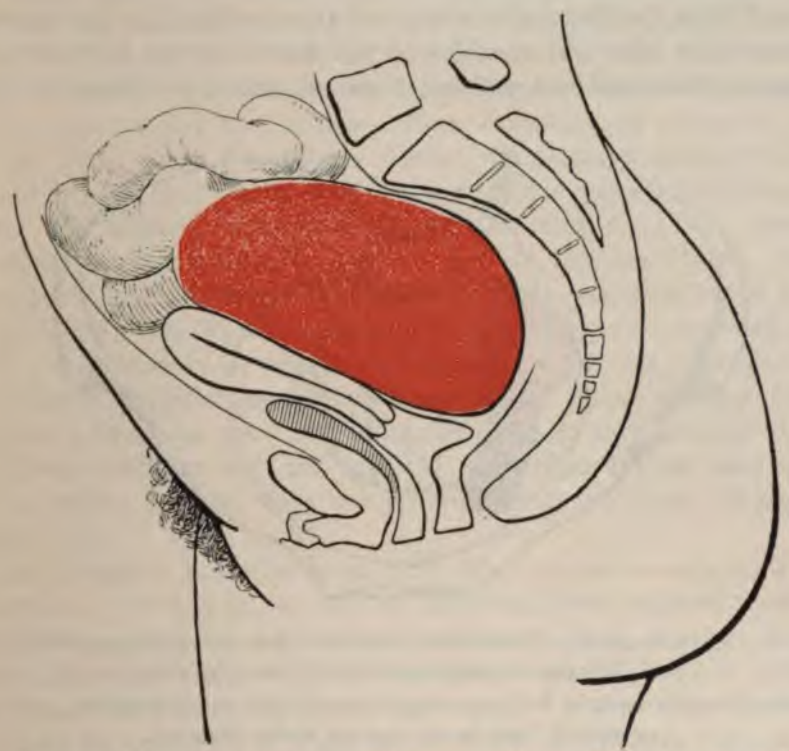

Fig. 70. Haematocele retrouterina, ca. 5 Monate alt, nach geplatzter Tubenschwangerschaft. P.-B. $^1/_3$. (Orig.)
Die obere Kontur der Hämatocele ist durch Abkapselung scharf begrenzt.

sind meistens weich und schlaff cystisch, können aber auch schon nach einigen Stunden sehr prall werden; jedenfalls ist Fluktuation meistens nachweisbar. Bald gerinnt das Blut und erzeugt eine festweiche Konsistenz, welche recht oft Wechsel zwischen flüssigen und resistenteren Partien erkennen läßt. Bei weiterer Eindickung des Blutes und bei Resorption der flüssigen Bestandteile tritt die harte Konsistenz der reaktiven Zone immer deutlicher hervor, und damit geht das charakteristische Gefühl einer Hämatocele verloren. Pathognomonisch geradezu für Hämatocele ist der schnelle Übergang aus der cystischen in die feste Konsistenz; nur ausnahmsweise bleibt das Blut monatelang flüssig und erzeugt

die Konsistenz eines gleichmäßig cystischen Tumors. Die Topographie der Hämatocele wird unregelmäßiger durch seitliche Lage des Blutergusses, wenn ein Teil des Douglasschen Raumes vorher verödet war oder die Blutung in dem seitlichen Teile desselben zur Abkapselung geführt hatte. Der Tumor liegt dann lateral an der hinteren Fläche des Uterus, drängt nur einen Teil des Douglasschen Raumes nach unten vor und schiebt den Uterus nach der anderen Seite.

c) Haematocele peritubaria.

c) Fließt das Blut langsamer, in geringeren Quantitäten oder in einzelnen Schüben aus der Tube, so gerinnt es an dem Tubentrichter oder an der Rupturstelle und bildet die Haematocele peritubaria (Fig. 71). Die Lage dieser Bluttumoren ist eine sehr verschiedene und richtet sich im allgemeinen nach der Lage des Tubentrichters; meistens liegen sie seitlich und hinten am Uterus,

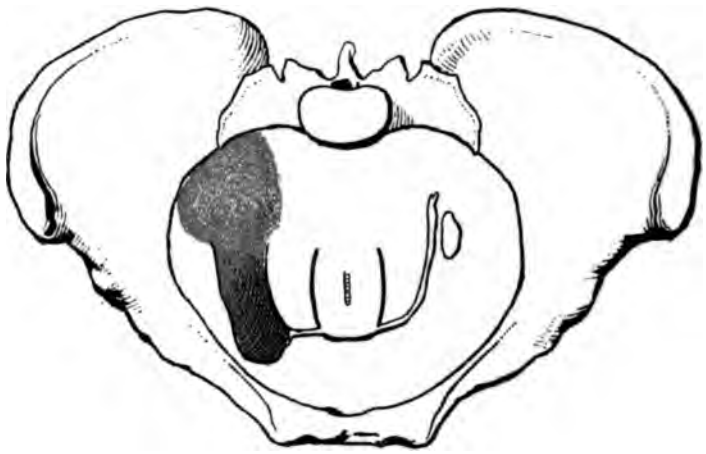

Fig. 71. Anfüllung der Tube mit Blut und Haematocele peritubaria bei Tubarschwangerschaft. P.-B. $^1/_3$. (Orig.)

Der uterine Tubenabschnitt ist frei, dann folgt der durch Blut ausgedehnte Teil, und um das abdominelle Ende herum liegt ein kleiner Bluterguß.

senken sich wohl auch etwas seitlich neben demselben herunter; häufig liegt der Tumor aber auch in der Höhe des Beckeneingangs, sogar auch oberhalb desselben. Bei retrovertiertem Uterus liegt der Tubentrichter in der vorderen Beckenhälfte, und so entstehen Bluttumoren vor dem Uterus. Die Größe der Haematocele peritubaria richtet sich nach der Menge des ergossenen Blutes. Die Gestalt derselben ist im Anfang immer eine verschwommene, ganz unregelmäßig begrenzte, mit Ausläufern nach den verschiedensten Seiten, so daß ganz eigenartige Formen entstehen, wie man sie bei anderen Zuständen nur sehr selten sieht; nach längerem Bestande aber, namentlich wenn Organisation der peripheren Schicht eintritt, wird der Tumor runder, distinkter, wie ein Ovarialtumor. Die Verbindung der Hämatocele mit den Nachbarorganen, sei es Uterus, Mastdarm oder Beckenwand, ist meist eine so innige, daß sie sich breit an die Organe

anlagert; sie ist deshalb auch anfangs unbeweglich, kann aber allmählich, namentlich wenn die Verbindung mit dem Becken verschwindet, zusammen mit Uterus und Tube eine große Beweglichkeit erhalten. Die Konsistenz einer Haematocele peritubaria ist anfangs weich und nachgiebig, später wird sie fest, aber nie sonderlich hart; auch bei ihr kann man oft das schnelle Übergehen aus der cystischen in die feste Konsistenz beobachten; gelegentlich bleibt das Blut wohl auch längere Zeit flüssig, und so entstehen aus alten Hämatocelen mit organisierter Rindenschicht Tumoren, welche selbst makroskopisch-anatomisch zuweilen von Ovarialcysten nicht zu unterscheiden sind.

d) Haematoma lig. lati.

d) Wenn die Ruptur der Tube an der gegen das Lig. latum gekehrten Wand erfolgt, so tritt das Blut zwischen die beiden Platten desselben und erzeugt die sog. Hämatome des Lig. latum. Wenn der Bluterguß gering ist, so entsteht ein Tumor neben dem Uterus, welcher sich breit mit dessen Seitenkante verbindet und ihn bei weiterer Ausdehnung nach der anderen Beckenwand verdrängt. Bei stärkerer Blutung wühlt sich das Blut einen Weg unter das Peritoneum des Douglasschen Raumes, auf die Darmbeinschaufel, um die Cervix herum auf die andere Beckenseite und kann schließlich neben Scheide und Mastdarm, beide Organe umfassend, bis an den Damm heruntertreten; die Gestalt dieser Tumoren ist dementsprechend sehr verschieden, wird aber durch die vielfachen Ausläufer charakteristisch und kommt ähnlich nur noch bei parametritischen Exsudaten vor. Die Konsistenz ist meist hart, weil das Blut das Bindegewebe infiltriert und früh gerinnt. Die Verbindung mit allen Beckenorganen, welche auf dem Wege des austretenden Blutes liegen, ist eine ganz innige.

Am häufigsten kombinieren sich Blutungen in die Tube und außerhalb derselben, so daß ein Palpationsbefund entsteht, welcher die durch Blut ausgedehnte, sehr harte, geschlängelte Tube von dem halb geronnenen Bluterguß abgrenzen läßt: namentlich bei der Haematocele peritubaria findet man seitlich und hinten gelegene weiche Tumoren mit den oben beschriebenen Eigenschaften, in welche die durch Blut ausgedehnte Tube eintaucht (Fig. 72). Da die Blutungen aus der Tube heraus oft in Absätzen, durch Wochen getrennt, stattfinden, so kann man zuweilen Abschnitte an dem Bluterguß unterscheiden, welche entsprechend dem mehr oder weniger alten Blut verschieden hart sind.

Die objektive Untersuchung aller dieser Tumoren geht zunächst dahin, durch Form, Lage, Konsistenz und Verbindung mit den Nachbarorganen einen Bluterguß nachzuweisen; damit gewinnen wir die Wahrscheinlichkeit, daß Tubarschwangerschaft demselben zugrunde liegt, weil andere Ursachen, namentlich für intraperitoneale Hämatocelen, sehr selten sind; in einer Reihe von Fällen wird diese Annahme sicherer, wenn wir die durch Blut ausgedehnte Tube in den Bluterguß übergehen fühlen. Immerhin wird die Zahl dieser Fälle, welche wir allein aus der objektiven Untersuchung des Tumors als Extrauterinschwangerschaft erkennen können, nicht allzu groß sein; für die Mehrzahl,

wo wir zwar einen Bluterguß sicher nachweisen können oder wo der Tumor nicht einmal die Eigenschaften eines solchen mit Sicherheit erkennen läßt, bleibt die Diagnose der Tubarschwangerschaft unsicher, um so mehr, als wir bei allen auf Tubarschwangerschaft verdächtigen Fällen äußerst vorsichtig untersuchen müssen, um den Tumor nicht zu zersprengen.

Objektive Schwangerschaftszeichen an den Genitalien.

Es ist deshalb von Bedeutung, daß wir noch einige objektive Zeichen besitzen, welche ihren Ursprung in der Schwangerschaft haben und deshalb den fraglichen Abdominaltumoren die richtige Deutung geben können. Diese sind:

1. Schwangerschaftsveränderungen an den Genitalien (s. pag. 108 ff.). Die Auflockerung der Scheide, der Port. vaginalis und des Uterus, sowie seine Größenzunahme kommen allerdings bei Tubargraviditāt bei

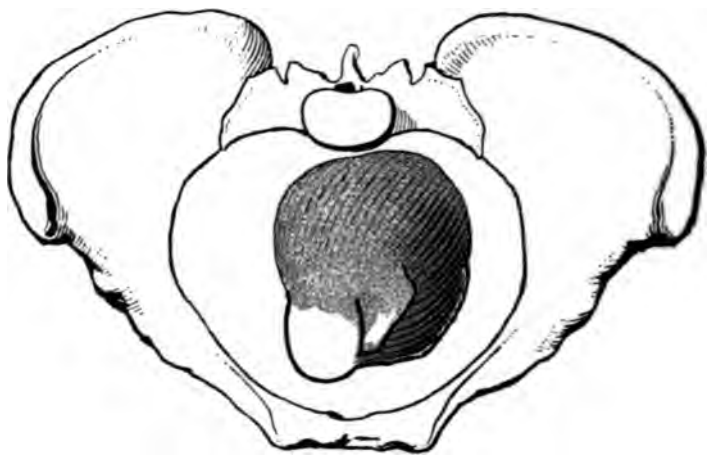

Fig. 72. Haematocele peritubaria und Blutungen in die Tube bei Tubenschwangerschaft. P.-B. $^1/_3$. (Orig.)

Der uterine Tubenabschnitt wenig verdickt; an ihn schließt sich der mit Blut vollgestopfte Abschnitt der Tube an, welcher außen in eine große Hämatocele eintaucht, welche sich um den Tubentrichter herum gebildet hat.

weitem nicht so regelmäßig vor wie bei intrauteriner Gravidität; namentlich bei früh unterbrochener Schwangerschaft oder bei toter Frucht fehlt häufig jede Sukkulenz und jede Vergrößerung des Uterus, während sie bei lebender Frucht eine größere Rolle spielen. Da außerdem Sukkulenz an der Portio, Blauverfärbung der Schleimhaut, selbst pulsierende Scheidenarterien bei allen entzündlichen Zuständen ebenfalls vorkommen, so muß man wenigstens mit der Verwendung dieser Zeichen in den ersten Monaten der Tubenschwangerschaft sehr vorsichtig sein.

Abgang einer Decidua.

2. Eine viel bedeutendere Rolle spielt in der Diagnose der Tubenschwangerschaft der Abgang einer Decidua. Das Endometrium wandelt sich unter dem Einfluß der Schwangerschaftsfluxion in eine Decidua um und wird in wenigstens zwei Dritteln aller Fälle ausgestoßen; der Abgang erfolgt gewöhnlich

unter starken wehenartigen Schmerzen, am häufigsten in Gestalt von zwei Membranen, welche den beiden Uteruswänden entsprechen, seltener in einzelnen Stücken. Der Arzt erhält die Decidua nicht häufig zur Untersuchung, sondern muß sich auf die Angaben der Kranken verlassen, welche aber meistens genau auf die Beschreibung fleischartiger Massen lauten. Die Decidua, welche als geschlossener Sack abzugehen pflegt, hat eine dreieckige Gestalt mit drei Öffnungen, den beiden Tubenostien und dem Os internum entsprechend. Die Außenfläche ist rauh; die Innenfläche ist meist leicht gefurcht und zeigt gelegentlich durchblutete Partien (Fig. 73). Die Erkennung einer Haut als Decidua unterliegt keiner Schwierigkeit; nur die Frage, ob es sich um die

a b

Fig. 73. Decidua bei Graviditas extrauterina. (Orig.)

a. Ausguß des Uterus; uterine Fläche nach außen. b. Die Decidua ist in der Mitte der vorderen Wand gespalten und auseinander geklappt.

Decidua einer Tubarschwangerschaft, eines Aborts oder einer Menstruation handelt, ist nicht immer leicht zu beantworten. Einen Abort kann man sicher ausschließen, wenn in beiden Hälften der Haut kein Ei oder keine Lücke für dasselbe wahrnehmbar ist; die Decidua menstrualis ist dünner und wird meistens in Stücken ausgestoßen; die Decidua der Tubarschwangerschaft ist am dicksten. In vielen Fällen wird nur das Mikroskop den Zweifel entscheiden (s. mikroskopische Diagnose der aus dem Uterus ausgestoßenen Häute). Der Abgang einer Decidua spricht für Extrauterinschwangerschaft, wenn Abort und Dysmenorrhoea membranacea durch den Verlauf und Befund sicher ausgeschlossen werden können.

Unter 83 Fällen meiner Klinik war Deciduaabgang 36 mal anamnestisch sicher nachweisbar und erfolgte 7 mal außerdem während des Aufenthaltes in der Klinik.

Das Ausbleiben eines Hautabganges spricht nicht gegen Tubarschwangerschaft, da sie einmal im Uterus verbleiben und sich zum normalen Endometrium

zurückbilden kann, anderseits aber auch unbemerkt abgehen kann: der Abgang einer Decidua ist also ein nur im positiven Sinne verwertbares Zeichen. Der Abgang einer Decidua tritt niemals bei einer ungestört sich weiterentwickelnden Tubarschwangerschaft ein, sondern nur im Anschluß an den Fruchttod, an Ruptur der Tube, tubaren Abort oder Blutung in die Tube. Da aber nicht jeder Ruptur und jeder Blutung der Fruchttod zu folgen braucht, so ist der Abgang der Decidua keineswegs ein sicheres Zeichen desselben; er deutet aber stets auf Störungen hin. Der Abgang erfolgt meist einige Stunden oder Tage nach dem Eintritt der Störung unter andauernden Blutungen.

Die regelmäßige Ausbildung einer Decidua bei Extrauterinschwangerschaft hat man sich für die Diagnose derselben zunutze zu machen versucht. Eine Reihe von Autoren schlägt vor, einige Stücke der Uterusschleimhaut auszukratzen und durch mikroskopische Untersuchung die Decidua nachzuweisen. Dieses Verfahren muß aber als unzulässig bezeichnet werden, weil durch die Auskratzung nicht selten Ruptur des Fruchtsackes oder Verjauchung des Blutergusses vorgekommen ist und zum Exitus letalis geführt hat. Das Verfahren verliert aber seinen Wert vor allem durch seine Unzuverlässigkeit; denn einmal ist die Decidua in früher Zeit, wo ihr Nachweis diagnostisch besonders wertvoll wäre, noch nicht immer ausgebildet oder nicht gleichmäßig genug vorhanden, um immer von der Curette gefunden zu werden; oder aber sie kann schon unbemerkt ausgestoßen sein. Die Deutung des mikroskopischen Bildes kann weiter durch Rückbildungsvorgänge oder durch die Ähnlichkeit mit anderen Schleimhautveränderungen erschwert werden.

Veränderungen an den Brüsten.

3. Die konsensuell in der Schwangerschaft auftretende stärkere Entwicklung und Tätigkeit der Brustdrüsen kann gelegentlich die Diagnose auf Extrauteringravidität stützen, mehr aber im positiven als im negativen Sinne. Aber auch das deutliche Ausdrücken von Kolostrum kann nur dann diagnostisch verwertet werden, wenn es sich um eine Primigravida handelt oder wenn wenigstens die letzte Geburt jahrelang zurückliegt; denn Sekret bleibt lange danach noch in der Mamma zurück. Da aber Sekretion der Mamma auch bei Entzündungen und Neubildungen der inneren Genitalien vorkommen kann, so muß man mit der diagnostischen Verwertung derselben vorsichtig sein. Beim Absterben der Frucht ist gelegentlich ein Übergang des Kolostrum in Milch nachweisbar.

Diagnose aus den Symptomen.

Auch die geschilderten Schwangerschaftsveränderungen genügen nicht immer, um einen fraglichen Tumor als das Produkt einer Extrauterinschwangerschaft hinzustellen, sondern recht häufig müssen wir die Anamnese und die Symptomatologie für die Diagnose heranziehen. Schwangerschaftsamenorrhoe ist fast regelmäßig vorhanden. Nur in einer beschränkten Zahl von Fällen fehlt sie gänzlich; meistens ist die Menstruation doch wenigstens einige Tage ausgeblieben, bis die ersten Störungen auftreten. Es kann aber auch schon am Tage der erwarteten Menstruation und auch schon vor demselben die Ruptur eintreten. Recht häufig kehrt die Menstruation bei Extrauterinschwangerschaft

zur richtigen Zeit wieder, zeichnet sich dann allerdings durch den geringeren Blutabgang aus. Störungen des Verlaufs in Verbindung mit Blutungen können so früh eintreten, daß sie die Zeit der Amenorrhoe verdecken. Man bekommt deshalb häufig keine brauchbaren Angaben; aber jede Amenorrhoe, selbst von einigen Tagen, erregt den Verdacht auf Gravidität.

Unter 79 Fällen meiner Klinik war 67 mal Amenorrhoe vorhanden, 3 mal trat die Periode noch während der Schwangerschaft auf, und 9 mal kam die Amenorrhoe nicht zur Wahrnehmung infolge von Störungsblutungen, welche 7 mal vor der erwarteten Menstruation und 2 mal am Tage derselben auftraten.

Subjektive Schwangerschaftsbeschwerden, z. B. Übelkeit, Erbrechen, treten bei Extrauterinschwangerschaft seltener auf als bei intrauteriner und verlieren dadurch an diagnostischem Wert.

Ihren eigentlichen Charakter empfängt die Anamnese aber erst, wenn Störungen im Verlauf der Extrauterinschwangerschaft aufgetreten sind, sei es Tubenabort, Ruptur des Fruchtsackes oder Absterben der Frucht. Diese Symptome bestehen in ganz plötzlich auftretenden Unterleibskrämpfen, meistens ohne, zuweilen auch nach vorhergegangenem Trauma (Untersuchung, Heben, Tanzen usw.). Die Kranken beschreiben dieselben als plötzlich einsetzende, schneidende Schmerzen im Unterleib oder Mastdarm, mit Ohnmachten, Schwindel, Erbrechen, Blässe; sie sind meist nur von kurzer Dauer, treten aber nach kürzerer oder längerer Zeit in ähnlicher Weise wieder auf, so daß gewöhnlich mehrere Attacken zu erkennen sind, bis der Prozeß abläuft. Als Ursache der Schmerzen müssen wir die Blutungen ansehen, welche in das Lumen der Tube oder in die Bauchhöhle hinein erfolgen. — Als zweites Symptom der gestörten Graviditas extrauterina treten Blutungen nach außen auf, welche sehr lange, bis zu mehreren Monaten unaufhörlich andauern können; sie sind mäßig stark, oft mit Schleim untermischt, selten mit Stücken einhergehend und schließen sich an die oben beschriebenen Krämpfe, zuweilen auch an die einzelnen Attacken an. In den ersten Tagen der Blutung pflegt die Decidua abzugehen. Da die Anamnese für die Diagnose durch diese Erscheinungen eine große Bedeutung gewinnt, will ich nicht unterlassen, einige Typen anzuführen:

Cas. 6. Frau S., 41 Jahre, verheiratet seit dem 21. Jahr; siebenmal geboren, kein Abort, letzter Partus vor sieben Jahren; stets gesund im Unterleib; letzte Regel am 24. Dezember 1893. Am 27. Januar 1894 tüchtig getanzt; zu Hause plötzlich starke Schmerzen, Reißen im Mastdarm, Schwindel und Übelkeit, keine Ohnmacht; Schmerzen dauern $^1/_4$ bis $^1/_2$ Stunde, wiederholen sich aber nicht. Mit dem Unterleibskrampf tritt zugleich Blutung ein, dauert schon sieben Wochen, Hautabgang nicht bemerkt. Befund: Haematocele peritubaria mit Blutungen in die Tube.

Cas. 7. Fräulein N., 19 Jahre; erste Regel mit 14 Jahren, regelmäßig, vierwöchentlich, immer stark, mit Leibschmerzen. Letzte Regel am 1. August 1894. Am 1. September geringer Blutabgang, am 10. September stärkere Blutung, dauert fünf Tage, hört dann auf, tritt nach einem Bad aber wieder ein und dauert jetzt sechs Wochen an. Nach dem Bad treten mit dem Blut zu gleicher Zeit plötzlich Leibschmerzen, Krämpfe im Unterleib, Ohnmachten, Schwindel, Übelkeit ein. Nach vierzehn Tagen zweite Attacke, genau in derselben Weise. Deciduaabgang nicht bemerkt. Befund: Haematocele retrouterina mit Blutungen in die Tube.

Cas. 8. Frau W., 24 Jahre, verheiratet seit vier Jahren, einmal ausgetragen geboren vor drei Jahren, seitdem krank; letzte Regel am 4. Dezember. Mitte Januar starker Leibkrampf von $^1/_4$-stündiger Dauer ohne Blutung. Anfang Februar abermals starker Leibkrampf von $^1/_4$-stündiger Dauer, welcher sich an demselben Tage noch einigemal wiederholt. Mit dem zweiten Leibkrampf treten Blutungen ein, welche bis jetzt sieben Wochen dauern; acht Tage nach Beginn der Blutung gehen ohne Schmerzen fleischige Stücke ab. Pat. hat sich für gravid gehalten wegen abnormer Gelüste. Befund: Hæmatocele retrouterina.

Die diagnostischen Aufgaben des Arztes sind mit dem sicheren Nachweis einer Extrauterinschwangerschaft nicht erschöpft; es erwächst ihm danach noch die wenigstens ebenso wichtige Aufgabe, sich über den Entwicklungszustand des extrauterinen Eies ein Urteil zu bilden. Die Begründung dieser Forderung liegt in den Gefahren, welche der Frau aus der weiteren Entwicklung des Eies durch innere Blutung drohen. Solange das Ei durch das Leben der Frucht den Impuls zu weiterem Wachstum erhält, gehen die den Fruchtboden zerstörenden und die Gefäße der Tube arrodierenden Prozesse weiter und können unvermutet die Katastrophe der inneren Blutung herbeiführen. Wenn dagegen das Ei aus seiner Verbindung mit der Tube durch Austritt aus derselben gelöst ist, so ist die Gefahr weiterer Blutung abgewendet und die Rückbildungsvorgänge treten ein. Für gewöhnlich tritt auch ein Stillstand in der Zerstörung des Mutterbodens ein, wenn das Ei zwar tot, aber noch in Verbindung mit der Uteruswand geblieben ist; nicht ganz selten zerstören aber die peripheren Eiteile auch weiter noch den Mutterboden und können dadurch schwere Blutungen herbeiführen. Solange das Ei in der Tube sich aufhält, kann man demnach nicht von einer vollständigen Beseitigung der Blutungsgefahr sprechen. Der Diagnostiker hat also die wichtige Aufgabe zu lösen, diejenigen Fälle zu einer sofortigen Operation auszusondern, bei welchen eine schwere innere Blutung wahrscheinlich ist oder wenigstens im Bereich der Möglichkeit liegt, und das sind

1. alle Fälle mit lebender Frucht,
2. alle Fälle, bei welchen das Ei sicher noch in der Tube liegt und der Prozeß nicht stillsteht (Tubenmole).

Die Indikation für eine sofortige Operation bei 1. wird allseitig anerkannt, während man bei 2. sich wohl meistens aktiv verhält. Dahingegen wird bei Extrauteringravidität, welche durch Expulsion des Eies sicher abgelaufen ist, meistens nicht operiert und in Fällen, wo die Ausstoßung des Eies nicht sicher ist, zunächst beobachtend abgewartet.

Diagnose der lebenden Frucht.

Die Diagnose der lebenden Frucht in der ersten Hälfte der Schwangerschaft kann nur aus dem sicheren Nachweis des sich weiter entwickelnden Fruchtsackes gestellt werden. Solange keinerlei Störungen im Verlauf der Schwangerschaft eingetreten sind, kann man weitere Entwicklung annehmen, wenn der Fruchtsack die oben beschriebene, gleichmäßig weiche Spannung hat und in seiner Größe der Größenentwicklung des Eies entspricht; dabei findet man gewöhnlich den Uterus vergrößert und weich, sowie die Port. vaginalis und die Vagina aufgelockert und bläulich verfärbt.

Viel schwieriger ist die Frage zu beantworten, wenn Störungen auftreten, welche wohl eine Unterbrechung des normalen Verlaufs bedeuten, welche aber nicht notwendig vom Fruchttod gefolgt zu werden brauchen.

Die Unterbrechung der Schwangerschaft durch Vernichtung des Eies kann man mit größter Wahrscheinlichkeit annehmen, wenn eine schwere innere Blutung eingetreten ist. Auch große, das Becken ausfüllende Hämatocelen deuten meistens auf den Tod der Frucht, weil so starke Blutungen ausgedehnten Eiablösungen entstammen (Ausnahmen kommen vor); kleinere Blutansammlungen kommen sehr häufig bei weiterer Fruchtentwicklung vor. Aus der Größe des Fruchtsackes und ihrer Übereinstimmung mit der Zeit der Gravidität das Leben des Eies anzunehmen, führt zu Irrtümern; denn einmal kann der Fruchtsack durch in ihn erfolgte Blutungen zu groß erscheinen, oder aber man hält eine weiche Hämatocele für einen Fruchtsack und diagnostiziert das Leben der Frucht, wenn sie zufällig die der Schwangerschaftsdauer entsprechende Größe hat. Selbst ein sicher beobachtetes Wachstum des Fruchtsackes spricht nicht unbedingt für eine weitere Entwicklung des Eies, weil es auch nur allein durch Blutung erfolgt sein kann.

Die Auflockerungserscheinungen an den Genitalien sind zu inkonstant und individuell zu verschieden, um verwertet zu werden; wohl aber spricht das sicher beobachtete Zurückgehen derselben oder das Aufhören vorher beobachteter Pulsation von Scheidenarterien für Absterben der Frucht. Der Abgang der Decidua ist nicht für den Tod der Frucht verwertbar; zuweilen kann das Auftreten von Milch in den Brüsten (anstatt des früher nachgewiesenen Kolostrum) die Unterbrechung der Gravidität und damit den Beginn des Puerperalzustandes andeuten. Die für die Entwicklungsstörungen charakteristischen Schmerzen haben keinen diagnostischen Wert, weil die sie bedingenden Blutungen in die Tube den Tod der Frucht nicht herbeizuführen brauchen; ebenso kommen lange dauernde uterine Blutungen bei abgestorbener und lebender Frucht vor, während sie bei letzterer allerdings sehr selten sind.

Aus meinem klinischen Material führe ich für die Diagnose der lebenden oder toten Frucht folgende Angaben an:

In 4 Fällen von sicher lebender Frucht fand sich:
- 2 mal Vergrößerung und Auflockerung des Uterus,
- 3 mal Auflockerung und Verfärbung der Scheidenschleimhaut,
- 4 mal Schmerzattacken,
- 3 mal uterine Blutungen (einmal $2^1/_2$ Monate lang).

In 73 Fällen von sicher abgestorbener Frucht fand sich:
- 20 mal Vergrößerung oder Auflockerung des Uterus,
- 20 mal Verfärbung oder Auflockerung der Scheide,
- 8 mal Pulsation der Scheidenarterien,
- 36 mal Abgang einer Decidua,
- 68 mal Schmerzattacken,
- 67 mal uterine Blutungen (darunter 63 mal langdauernd);
- 3 mal wurde ein Wachsen des Tumors,
- 33 mal wurde eine Verkleinerung desselben beobachtet.

Um die Schwierigkeiten der Diagnose auf das Leben der Frucht zu zeigen, führe ich folgende Fälle an:

Cas. 9. Frau S. Uterus vergrößert und weich, liegt sinistro-anteponiert. Vagina etwas aufgelockert, leicht bläulich. Rechts hinter dem Uterus, in der Höhe des Beckeneinganges, liegt ein gut faustgroßer Tumor, in welchen die Tube übergeht. Dieselbe ist in ihrer abdominellen Hälfte verdickt, während das uterine Ende ziemlich normal zu sein scheint. Die Konsistenz des Tumors ist prall cystisch, am unteren Pol etwas härter; Pulsieren der Scheidenarterien. Anamnese: Letzte Menstruation Januar 1894. Am 26. März traten mäßige Blutungen auf, welche mit Unterbrechungen bis jetzt andauern. Kein Deciduaabgang, keine Krämpfe, keine Ohnmachten; Übelkeiten dauern auch jetzt noch an. Vom Hausarzt ist bis in die letzte Zeit ein gleichmäßiges Wachstum beobachtet. Die Laparotomie ergab keine lebende Frucht, sondern eine Haematocele peritubaria, in welche die durch Blut ausgedehnte Tube einmündete.

Cas. 10. Frau H. Introitus leicht bläulich, Vagina und Port. vag. etwas sukkulent, Uterus groß, nicht weich. Links und hinten von ihm ein faustgroßer, runder Tumor, welcher mit der linken Seitenkante und Hinterfläche des Uterus breit verwachsen ist. Konsistenz ist deutlich fluktuierend, mäßig gespannt, keine Blutgerinnsel in demselben fühlbar. Die Anamnese ergab, daß die letzte Regel am 18. Dezember 1893 eingetreten war. Seitdem mehrfache unregelmäßige Blutungen von kurzer Dauer, mehrfache Ohnmachten, aber keine deutlichen Krämpfe. Die Diagnose wird auf Tubargravidität mit lebender Frucht gestellt, weil der Fruchtsack in seiner Größe der Zeit der Schwangerschaft entspricht, weil er eine mäßig elastische Spannung hat und rund ist, weil der Uterus 9 cm lang ist und die Vagina hochgradige Auflockerung zeigt. Die Laparotomie ergab eine Hämatocele.

Cas. 11. Frau H. Letzte Menstruation Anfang August 1897. Am 30. August erster Schmerzanfall, dem im weiteren Verlauf noch acht folgen, letzter am 30. Oktober. Die Untersuchung ergab am 31. Oktober einen faustgroßen, rechts hinter dem etwas vergrößerten Uterus liegenden cystischen Tumor, welcher für eine Hämatocele gehalten wurde. Nach acht Tagen stellte ich aber die Diagnose auf eine lebende Frucht, weil der Tumor etwas größer geworden war, und vor allem, weil die Auflockerung der Port. vaginalis deutlich zunahm. Die Operation bestätigte die Diagnose auf lebende Frucht.

Cas. 12. Frau A. Letzte Regel Anfang November 1905, d. h. vor $2^1/_2$ Monaten; seitdem vollständige Amenorrhoe. Anfang, Mitte und Ende Dezember drei Anfälle von starken wehenartigen Schmerzen im Unterleib, welche sich wesentlich rechts lokalisierten; keine Ohnmachten, keine anämischen und peritonitischen Beschwerden dabei. Zwischen dem ersten und zweiten Anfall ganz beschwerdefrei; seit dem zweiten dauernd geringe Schmerzen in der rechten Seite und im Rücken, zuweilen Übelkeiten; seit sechs Wochen sollen die Brüste stärker geworden sein. Befund am 15. Januar 1906. Vagina und Port. vaginalis etwas aufgelockert, Uterus sinistro-anteponiert, von normaler Größe, hart. R. hinten von ihm ein über gänseeigroßer, ovalrundlicher Tumor von festweicher, nicht deutlich fluktuierender Konsistenz; sehr geringe Beweglichkeit. Der Tumor füllt den Raum zwischen Uterus und Beckenwand aus; die rechte Tube, welche im uterinen Teil ein wenig verdickt ist, geht auf ihn über; pulsierende Scheidenarterien; die linken Adnexe nicht sicher zu tasten. In den Brüsten kein Sekret. Am 20. Januar erscheint der Tumor deutlich in seinem unteren Teil etwas vergrößert; die Sukkulenz der Vagina und Port. vaginalis tritt deutlicher hervor. Die Diagnose wird auf lebende Frucht gestellt, weil der Tumor wächst, die Sukkulenz zunimmt, keine uterinen Blutungen vorhanden sind und keine Decidua abgegangen ist. Die Laparotomie bestätigt diese Diagnose.

Es gibt kein absolut untrügliches Zeichen für die Diagnose des Lebens der extrauterinen Frucht in der ersten Hälfte der Schwangerschaft; nur durch die gleichzeitige Verwertung des ganzen Palpationsbefundes und der anamnestischen Angaben, sowie mit Zuhilfenahme der Beobachtung kann man zur Klarheit kommen.

Leichter ist die Lösung der zweiten Aufgabe, welche über die vorzunehmende Operation entscheiden soll, wenn es sich nur um den Nachweis des Eies in der Tube handelt, d. h. die Diagnose einer Tubenmole. In solchen Fällen enthält die Tube nicht nur das Ei, sondern auch mehr oder weniger extravasiertes Blut, welches im Tubenlumen oder zwischen den Eihäuten sich anhäuft oder auch zum Teil aus der Tube herausläuft. Die Tube ist in diesen Fällen im ganzen Verlauf oder teilweise erweitert, hat gelegentlich ihre Schlängelungen verloren und fühlt sich hart und aufgespritzt an; der Tumor läßt sich als angefüllte Tube, entgegen den Hämatocelen, dadurch erkennen, daß er in seiner Lage, häufig auch in seiner Gestalt, der Tube entspricht und die entsprechende Beweglichkeit zeigt; wenn der uterine Teil der Tube frei geblieben ist, kann man den direkten Übergang des normalen Tubenabschnittes in den gefüllten Teil nachweisen. In allen Fällen gehört zur sicheren Diagnose des Eisitzes in der Tube der Nachweis eines angeschwollenen und harten Tubenabschnittes und das Fehlen von größeren extratubaren Blutergüssen. Die immer wieder auftretenden Schmerzanfälle deuten ebenfalls darauf hin, daß das Ei die Tube noch nicht verlassen hat. Diagnose einer Tubenmole.

Eine noch weiter gehende Differenzierung in der Diagnose der unterbrochenen Tubenschwangerschaft in Tubenabort und Tubenruptur ist nur in einzelnen Fällen sicher durchzuführen und hat klinisch keine weitere Bedeutung, da weder Prognose noch Behandlung davon vorwiegend abhängen.

Die **Diagnose auf Extrauterinschwangerschaft in der zweiten Hälfte** ist zweifellos viel leichter zu stellen; ihr Grundsatz liegt darin, das Kind außerhalb des Uterus nachzuweisen. Man beginne stets damit, das Kind aufzusuchen; da dasselbe meistens im Fruchtsack liegt, so hängt die Deutlichkeit, mit welcher wir die Kindsteile erkennen können, von der Dicke der Wand desselben ab; mitunter erkennt man sie sehr deutlich durch die dünnen Wandungen des Fruchtsackes, am allerleichtesten wohl, wenn das Kind aus dem Fruchtsack ausgetreten ist und frei in der Bauchhöhle unmittelbar hinter den Bauchdecken liegt. Schwerer ist das Kind zu erkennen, wenn es im intraligamentären Fruchtsack liegt, aber auch hier ist es meist noch deutlicher als bei intrauteriner Gravidität zu tasten; besonders leicht sind die Kindsteile zu fühlen, wenn sie im Douglasschen Raum liegen; Nähte, Fontanellen, sowie Knittern der Kopfknochen sind oft mit großer Deutlichkeit zu erkennen. Der Nachweis des Kindes wird durch den Tod und die demselben folgenden Veränderungen sehr erschwert. Zunächst werden die Kindsteile so weich, daß sie schwer durchfühlbar sind; treten dann später Verkalkungen in den äußeren Schichten des Kindes oder in den Eihäuten ein (Lithopaedion und Lithokelyphopaedion), so ist der Nachweis eines Tumors natürlich leichter, aber die Erkennung eines Kindes ist nur in den seltensten Fällen noch möglich. Wenn Verjauchungen im Fruchtsack mit Perforation in Nachbarorgane eintreten, so macht sich das Kind durch abgehende Knochenteile Diagnose in der zweiten Hälfte.

bemerkbar, welche durch Blase, Darm, Nabel, Bauchdecken eliminiert werden. Neben der Palpation des Kindes sind natürlich Fötaltöne und Fötalbewegungen ebenfalls verwertbar; letztere zeichnen sich durch große Deutlichkeit und Schmerzhaftigkeit aus. Am schwersten dürfte es sein, das Kind bei intraligamentärer Entwicklung des Fruchtsackes und vor längerer Zeit eingetretenem Tode nachzuweisen. In zweifelhaften Fällen kann die Radiographie Aufschluß geben, welche bei genügend langer Expositionszeit gelegentlich ein Bild des kindlichen Skeletts ergibt und somit wenigstens den Nachweis des Kindes führt: selbst in verkalkten Eihäuten gelang Marschall der Nachweis des kindlichen Skeletts; häufig ist die Radiographie aber auch resultatlos geblieben.

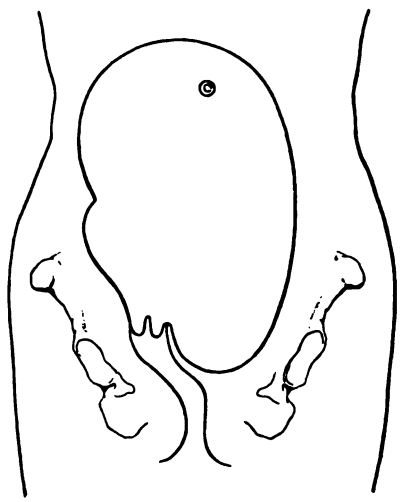

Fig. 74. Linksseitige intraligamentäre Tubenschwangerschaft im zehnten Monat. P.-B. $^1/_6$. (Orig.)

Cystischer Tumor. Port. vaginalis rechts an der Beckenwand; Fundus uteri an der rechten Kante des Tumors abzusetzen; links neben der Cervix liegt auf dem Scheidengewölbe der Kopf; Nähte und Pergamentknittern deutlich fühlbar.

Wenn ein Kind sicher nachgewiesen ist, so ist dann weiter zu entscheiden, ob es im Uterus liegt oder neben demselben; man muß neben dem Kinde oder neben dem Fruchtsack den Uterus abzutasten suchen; das wird im allgemeinen von der Lage des Fruchtsackes zum Uterus abhängen. Ist der Fruchtsack gestielt und ist der uterine Teil der Tube frei geblieben, so kann man den Uterus meist leicht abgrenzen, selbst wenn der Fruchtsack durch Adhäsionen mit ihm verwachsen ist; Schwierigkeiten entstehen aber bei intraligamentärer Entwicklung des Fruchtsackes, weil derselbe dann zwischen den Platten des Lig. latum so weit an den Uterus heranwachsen und gelegentlich sich auch wohl in die Muskulatur der Uteruswand derartig hineindrängen kann, daß ebenso wie bei jedem anderen intraligamentären Tumor die Abgrenzung des

Uterus unsicher wird (Fig. 74). Die Abtastung des Uterus wird weiter von seiner Lage zum Fruchtsack abhängen. Bei gestielter Entwicklung findet man ihn zuweilen vorne hinter den Bauchdecken und kann dann den Zusammenhang mit dem. Fruchtsacke gut erkennen (Fig. 75); am häufigsten liegt er aber retrovertiert und ist dann noch vom Mastdarm aus gut abgrenzbar. Bei intraligamentärer Entwicklung liegt der Uterus meist seitlich und vorne und ist durch das Wachstum des Fruchtsackes aus dem Becken herausgehoben. Eine genaue Untersuchung in Narkose ist für die topographische Feststellung dieser Verhältnisse durchaus notwendig; man hüte sich aber, zu energisch zu untersuchen oder den Uterus mit der Kugelzange zu dislozieren, da sonst Rupturen des Fruchtsackes eintreten könnten. Der Gebrauch der Sonde zur Auffindung

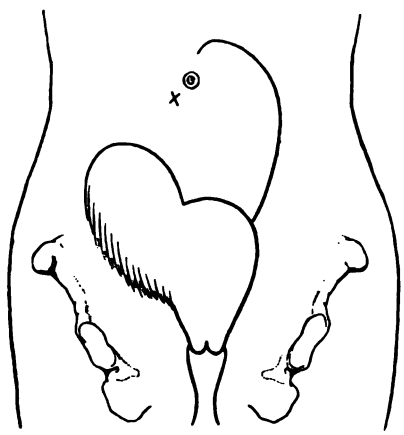

Fig. 75. Rechtsseitige gestielte Tubenschwangerschaft im zehnten Monat mit lebendem Kinde. P.-B. $^1/_6$. (Orig.)

Uterus liegt anteponiert, groß und weich; an seine rechte Kante schließt sich eine deutlich abgrenzbare Resistenz an (Placenta), welche nach unten diffus wird. Links ist der Rücken des Kindes sehr deutlich; X ist die Stelle der kleinen Teile.

des Uterus ist ebenfalls möglichst zu unterlassen. Zuweilen kann man wohl im Fruchtsack die Placenta als eine umschriebene feste Resistenz nachweisen (Fig. 75).

Eine weitere Stütze erhält die Diagnose der Extrauterinschwangerschaft, namentlich anderen Tumoren gegenüber, durch die Schwangerschaftsveränderung am Uterus. Derselbe ist in der zweiten Hälfte der Gravidität ausnahmslos deutlich in allen Durchmessern vergrößert, bei intraligamentärer Entwicklung außerdem oft stark in die Länge gezogen; seine Konsistenz ist bei lebendem Kinde sehr weich, die Vagina erscheint blaurot und sukkulent. Nach dem Tode des Kindes gehen diese Erscheinungen zurück, lassen sich aber meistens noch lange Zeit nachher nachweisen. In den Brüsten entwickeln sich dieselben Zustände, wie bei uteriner Schwangerschaft; nach dem Tode des Kindes treten die puerperalen Veränderungen in denselben auf.

Für die Fälle, wo der Palpationsbefund für eine sichere Diagnose nicht ausreicht, können wir aus der Anamnese und Symptomatologie noch einige Punkte für dieselbe verwerten. Die Angabe der Amenorrhoe ist auch hier unsicher, weil sie durch wiedergekehrte Menstruationen und unregelmäßige Blutungen häufig verdeckt wird; in den meisten Fällen ist sie aber, für kürzere Zeit wenigstens, nachweisbar. Dafür treten die Kindsbewegungen als neues Moment hinzu, welche durch ihre große Energie und starke Schmerzhaftigkeit sogar schon den Verdacht auf extrauterine Lage des Kindes erwecken können; die subjektiven Graviditätssymptome sind zu unsicher und fehlen oft ganz. Ist das Kind längere Zeit abgestorben, so treten die Menstruationen wieder ein, und als einzige anamnestische Angabe bei solchen weiterbestehenden Extrauterinschwangerschaften hört man dann, daß vor längerer Zeit eine Schwangerschaft bestanden habe oder vermutet sei, welche nicht zur Geburt geführt habe.

Cas. 13. Frau B., 37 Jahre. Erste Regel mit 12 Jahren, immer regelmäßig, schmerzhaft. Verheiratet mit 16 Jahren, danach Zeichen einer gonorrhoischen Infektion. Nach zweijähriger Ehe 1877 Abort im dritten Monat, danach steril. Im September 1895 blieben die Menses aus, nach fünf Monaten traten Kindsbewegungen ein, welche stets sehr starke Schmerzen verursacht haben; im achten Monat hörten dieselben plötzlich auf; im neunten Monat ging unter Schmerzen und etwas Blut ein schwammiges Gebilde ab (Decidua?). In der ganzen Gravidität Schmerzen, aber keine Peritonitiden, keine Blutungen, keine Krampfanfälle. Bald darauf begannen wieder die Menses, welche seitdem regelmäßig alle drei bis vier Wochen auftreten. — Der Tumor, welchen Pat. selbst im Unterleibe fühlte, soll sich in den ersten fünf Jahren wesentlich verkleinert haben, seitdem stationär geblieben sein. Pat. klagt über Schmerzen in der Nabelgegend und vermehrten Urindrang.

St. praes. Unterbauchgegend ist vorgewölbt durch einen flachen Tumor, dessen obere Grenze am Nabel und dessen seitliche Grenzen handbreit von der Mittellinie liegen; Beweglichkeit in allen Richtungen sehr beschränkt. Konsistenz ist sehr hart, an einigen Stellen steinhart. Port. vaginalis in der Führungslinie; Uterus liegt in Retroversion hinter dem Tumor, 7 cm lang; der Tumor ist vom vorderen Scheidengewölbe aus fühlbar; er endet hier mit einem winkligen Vorsprung von sehr harter Konsistenz. Verbindung zwischen Uterus und Tumor ist nirgends nachweisbar. Ein Versuch mit Röntgenstrahlen gibt kein Resultat.

Der objektive Befund ließ keinen Gedanken an Extrauterinschwangerschaft aufkommen, da der Tumor von einem Kinde nichts mehr erkennen ließ, dagegen war die Anamnese geradezu beweisend; ohne dieselbe wäre die Diagnose nicht möglich gewesen, sondern wahrscheinlich auf ein subseröses Fibroid gestellt worden; in dem Kleinerwerden des Tumors konnte man wohl eine Bestätigung für die Annahme der Lithopaedionbildung erblicken.

Die Laparotomie bestätigte die Diagnose; an dem exstirpierten Tumor, welcher frei in Netzadhäsionen lag, ließen sich auch jetzt noch schwer, aber doch sicher Kindsteile erkennen; der nach unten gekehrte spitze Vorsprung war die verkalkte Placenta.

Wichtig für die Diagnose, namentlich gegenüber der intrauterinen Gravidität, sind die Störungen im Verlauf derselben, welche in unregelmäßigen, meist kurzdauernden Blutungen, Attacken von Unterleibskrämpfen oder mehr oder weniger schweren Peritonitiden bestehen; es gehört zur größten Seltenheit, daß die Extrauterinschwangerschaft die zweite Hälfte erreicht, ohne solche Störungen verursacht zu haben. Die Diagnose des Fruchttodes ist naturgemäß viel leichter als in der ersten Hälfte; er beruht, wie bei der intrauterinen

Gravidität, darauf, daß man keine Herztöne hört, daß die Fötalteile unsicher palpierbar werden, der Leib nicht weiter wächst, die Brüste abnehmen; auch die Angabe der Kranken, daß die Kindsbewegungen plötzlich aufgehört haben — oft mit einem Schüttelfroste —, deuten auf den Fruchttod hin.

Die **Differentialdiagnose der Extrauterinschwangerschaft** muß sehr verschiedene Krankheitszustände berücksichtigen, da das klinische Bild derselben uns in sehr mannigfaltiger Weise entgegentritt. Einmal handelt es sich z. B. um die Beurteilung eines schweren peritonealen Kollapses mit Erguß in die Bauchhöhle; im anderen Fall soll an der Hand eines bei einer Gravida abgegangenen Eistücks entschieden werden, ob es sich um einen Abort oder um die Decidua einer Gravid. extrauterina handelt; in einem weiteren Fall handelt es sich um die Frage, ob ein Tubentumor entzündlicher Natur ist oder von einer Gravidität herrührt; wieder in einem anderen Fall handelt es sich darum, zu ergründen, ob eine nachgewiesene Frucht intra- oder extrauterin liegt. Das sind so verschiedene diagnostische Aufgaben, daß sie von einheitlichen Gesichtspunkten nicht gelöst werden können. Ich will deshalb so verfahren, daß ich die für die Praxis wichtigsten Differentialdiagnosen der Reihe nach behandle und dabei die Wege schildere, welche zur richtigen Diagnose führen. Differentialdiagnose.

1. Freie innere Blutung gegen Perforationsperitonitis. Die an die Perforation eines Abdominalorgans (Magen, Darm, Proc. vermiformis, Pyosalpinx) sich anschließende akute Peritonitis tritt ebenso wie die Ruptur einer Tubargravidität sehr häufig mit plötzlichem Kollaps, heftigen Leibschmerzen und Erbrechen auf. Meistens handelt es sich dabei nicht um eine einigermaßen beträchtliche Blutung, sondern um den Austritt von Inhalt des rupturierten Organs. Dementsprechend ist das Aussehen der Kranken nicht anämisch und apathisch, Gähnen, Lufthunger fehlen meist; dafür erscheinen sie livid, haben den ängstlichen Gesichtsausdruck der Peritonitischen; Schmerzen, Erbrechen treten mehr hervor. Wenn es trotzdem zweifelhaft bleibt, ob eine innere Blutung oder ein Erguß von Organinhalt oder Eiter stattgefunden hat, so soll man mit einer nicht zu dünnen, aseptischen Punktionsspritze an einer Stelle einstechen, wo die Perkussion vorher Erguß nachgewiesen hat, und wird dann Blut oder eitrige Flüssigkeit aspirieren. Der Nachweis von Blut spricht mit seltenen Ausnahmen für eine geplatzte Extrauterinschwangerschaft, wenn auch gelegentlich wohl größere Mengen Blut anderen Organen entstammen können (z. B. Uterus, Leber, Milz). Es ist deshalb erwünscht, den positiven Nachweis der Gravidität zu erbringen. Sobald die Angabe auf Ausbleiben der Menstruation vorliegt, so ist Schwangerschaft sehr wahrscheinlich. Das Fehlen der Amenorrhoe spricht aber nicht gegen dieselbe, da die Ruptur schon vor dem Ausbleiben der Regel eintreten kann und andernfalls auch Ausbleiben der Menstruation z. B. bei den zur Ruptur kommenden Pyosalpingen beobachtet wird. Ebenso können vor der Katastrophe bestehende Schmerzen in einer Seite sowohl in einem falsch eingebetteten Ei als auch in Erkrankungen anderer Organe (z. B. Tube, Proc. Freie innere Blutung gegen Perforationsperitonitis.

vermiformis) ihre Ursache haben. Es wird deshalb immer Fälle geben, welche nicht sicher aufzuklären sind. Der Kernpunkt der Diagnose bleibt der Nachweis von Blut in der Bauchhöhle; sobald derselbe, ev. unter Zuhilfenahme der Probepunktion, geführt worden ist, ist bei einer geschlechtsreifen Frau die Annahme einer geplatzten Tubenschwangerschaft begründet und die Eröffnung der Bauchhöhle notwendig.

Unterbrechung einer Tubargravidität gegen frühen Abort.

2. Unterbrechung einer Tubargravidität gegen frühen Abort. Da die Unterbrechung der Tubargravidität in den früheren Monaten mit wehenartigen Schmerzen, Abgang von Eihaut und Blutungen einhergeht und diese Erscheinungen bei einer Frau auftreten, welche Amenorrhoe und vielleicht auch subjektive Graviditätssymptome angibt oder sich vielleicht bestimmt für gravide hielt, so ist es sehr naheliegend, daß der Arzt zunächst an einen Abort denkt; wenn dann der extrauterine Fruchtsack nicht nachgewiesen oder verkannt wird, so wird die Diagnose auf Abort sicher gestellt und häufig die Ausschabung des Uterus vorgenommen; dieselbe führt dann gar leicht zum Platzen des extrauterinen Fruchtsackes mit innerer Blutung; ein verhängnisvoller diagnostischer Fehler, welcher leider in der Praxis recht häufig begangen wird. Dennoch ist die Unterscheidung nicht schwer: sie beruht auf dem Nachweis des extrauterinen Fruchtsackes. Derselbe unterliegt, sofern überhaupt nur daraufhin genügend sorgfältig untersucht wird, keinen Schwierigkeiten, weil die ihr Ei ausstoßende Tube, welche mit Blut ausgefüllt und von einer wenn auch kleinen Hämatocele umgeben ist, meist leicht zu fühlen ist. Gelegentlich kann, namentlich bei früher Ruptur, der Eisack klein sein und dem palpatorischen Nachweis entgehen. Der Arzt soll deshalb in allen Fällen, welche nicht ganz sicher als Abort erkannt sind, während der zur ev. Ausschabung eingeleiteten Narkose noch einmal sorgfältigst die Adnexe abtasten und nur beim Fehlen jedes verdächtigen Tumors in den Uterus eingehen.

Eine genaue Anamnese kann wichtige Aufschlüsse geben. Beim Abort werden die Wehen meist als leises Ziehen und Drängen im Kreuz oder in der Mitte des Unterleibs geklagt, während bei Tubarschwangerschaft die Tubenwehen viel intensiver zu sein pflegen, einseitig empfunden werden und oft in größeren Zeitperioden sich wiederholen. Der Blutabgang kann insofern diagnostisch verwertet werden, als eine stärkere, mit Bildung größerer Gerinnsel einhergehende Blutung mehr für Abort spricht. Die Betrachtung der abgegangenen Eistücke kann leicht die Entscheidung bringen; jedes Stückchen einer fötalen Eihaut sichert den Abort, während die doppellappige vollständige Decidua ohne Eibestandteile nur dem Uterus bei Extrauteringravidität entstammen kann; dazwischen gibt es aber manche zweifelhaften Abgänge, welche auch mit Hilfe des Mikroskops nicht zu verifizieren sind.

Ungestörte Tubargravidität gegen intrauterine Gravidität mit Adnextumoren.

3. Ungestörte Tubargravidität gegen intrauterine Gravidität mit Adnextumoren. Diese Differentialdiagnose wird nicht selten von dem Arzt verlangt, wenn sich bei einer Frau im zweiten, höchstens dritten Monat der Gravidität ein Tumor in den Adnexen findet. Da die Anamnese für

Gravidität spricht und an Uterus und Vagina sich objektive Erscheinungen derselben finden, so fragt es sich, ob der fragliche Tumor ein extrauteriner Fruchtsack und der Uterus nur konsensuell vergrößert und aufgelockert ist, oder aber, ob der Uterus das Ei enthält und der Tumor in den Adnexen eine kleine Cyste des Ovarium oder Parovarium, eine einseitige Hydrosalpinx oder ähnliches darstellt. Es liegt auf der Hand, daß die Möglichkeiten dadurch begrenzt sind, daß einerseits der Uterus nicht zu groß sein darf — deshalb passieren die Irrtümer meistens im zweiten Monat —, wenn man eine extrauterine Gravidität annehmen will, und anderseits der Adnextumor in seinen Eigenschaften einem Fruchtsack ähneln und in seiner Zeitrechnung für Gravidität stimmen muß. Dennoch sind die Irrtümer sehr häufig, und zwar werden sie fast ausschließlich nach der Richtung begangen, daß man eine Extrauteringravidität diagnostiziert, wo es sich um eine frühe Intrauteringravidität mit Adnextumoren handelt. In diesen Irrtum ist wohl fast jeder Gynäkologe einmal verfallen, während das Umgekehrte äußerst selten ist. Der Grund dafür liegt einmal in der großen Seltenheit vollständig ungestörter Tubargravidität und ferner darin, daß jeder Untersucher bei der Häufigkeit der Extrauteringravidität und bei der Furcht vor derselben an eine solche denkt, wenn er bei einer Gravidität einen Adnextumor findet. Der Irrtum ist verhängnisvoll, weil die bei ungestörter Tubargravidität notwendige Laparotomie folgt; in der Tat sind aus diesem Grunde unzählige Operationen unnötig vorgenommen worden.

Die Differentialdiagnose neigt a priori schon deshalb sofort zum Adnextumor, weil ungestörte Tubargraviditäten sehr selten sind; dem Palpationsbefunde am Tumor wird man nicht zuviel vertrauen dürfen, weil man beim Verdacht auf ungestörte Tubargravidität sehr vorsichtig untersuchen muß. Meistens leiten die Graviditätserscheinungen am Uterus richtig, weil Größe und Auflockerung bei intrauteriner Gravidität natürlich viel ausgeprägter sind als bei extrauteriner. Ebenso wie bei jeder fraglichen Intrauteringravidität gibt es auch hier kein sichereres Mittel als etwa vier Wochen abzuwarten (allerdings unter sorgfältiger Kontrolle des Befindens), ob der Uterus sich auffallend vergrößert.

Gestörte Tubargravidität gegen entzündliche Adnextumoren.

4. Gestörte Tubargravidität gegen entzündliche Adnextumoren. Diese beiden Zustände können im objektiven Befunde sich dadurch sehr ähnlich werden, daß bei beiden die Tube sich als verdickt, erweitert und hart erweisen kann; wenn dann noch hinzukommt, daß auch die frische Tubenentzündung zur Auflockerung und Verfärbung der Port. vaginalis geführt hat und, was nicht ganz selten ist, die Menstruation ausgeblieben ist oder verspätet einsetzt, wenn bei der Salpingitis in Absätzen wehenartige Schmerzen in der kranken Seite eintreten, so entsteht eine große Ähnlichkeit des Krankheitsbildes mit dem der gestörten Tubargravidität. Unter solchen Umständen bin auch ich zweimal in den Irrtum verfallen, einen entzündlichen Tumor für eine Tubargravidität zu halten.

Cas. 14. Frau L. L. R. Anfang Oktober. Anfang November setzte eine Blutung ein, welche, anfangs schwach, später sich verstärkend, schon fünf Wochen anhielt; mit dem

Beginn der Blutung traten ruckweise starke Schmerzen im Kreuz und in der linken Unterleibsseite ein, welche sich häufig, meist abends, stets in Verbindung mit stärkeren Blutungen, wiederholten. Die Untersuchung ergab links vom nicht vergrößerten Uterus einen schwach hühnereigroßen, die Tubenform wiedergebenden Tumor, welcher, sich medianwärts verjüngend, den Uterus mit einem dünnen Strang erreichte. Auf der rechten Seite keine Tubarveränderungen: keine Auflockerungen; kein Sekret in der Mamma. Ich stellte auf Grund der Anamnese (Blutungen und Schmerzanfälle) und des Befundes (einseitiger Tubentumor) die Diagnose auf Tubargravidität, fand aber bei der Laparotomie einen entzündlichen Tumor.

Umgekehrt ist der Irrtum ebenfalls möglich; der Arbeit von Sittner entnehme ich, daß Schauta unter 77 Fällen siebenmal entzündliche Adnextumoren diagnostizierte, wo die Laparotomie Tubarschwangerschaft ergab; ebenso Smith dreimal, neben vielen anderen kasuistischen Einzelfällen.

Die Unterschiede zwischen beiden Zuständen sind meistens nicht auf Grund eines untrüglichen Zeichens zu treffen, sondern müssen die ganze Anamnese sowie den genauen Befund berücksichtigen. Für Tubargravidität sprechen anamnestisch Amenorrhoe, ausgesprochene, in Zeitabständen von Tagen oder Wochen sich wiederholende Schmerzanfälle, langdauernde, schwache Blutungen; im Befunde deutliche Auflockerungserscheinungen, einseitiger Tubarbefund, ev. mit weichen Massen in der Umgebung (Blut); für entzündliche Tumoren andauernde, mehr gleichmäßige Schmerzen, gleichzeitige Katarrhe, Fieber, starker Druckschmerz, Mitbefallensein der anderen Seite. Die Diagnose kann sofort geklärt werden durch den Abgang einer Decidua.

Gestörte Tubargravidität gegen Appendicitis.

5. Gestörte Tubargravidität gegen Appendicitis. Die Ähnlichkeit des Krankheitsbildes kommt dadurch zustande, daß bei den vom Proc. vermiformis ausgehenden Entzündungsprozessen einerseits akute, in Absätzen sich wiederholende Schmerzattacken mit nachfolgenden peritonitischen Reizungen und nicht ganz selten Perforationsperitonitis mit plötzlichem Kollaps eintreten und anderseits sich unter diesen Erscheinungen Tumoren in der rechten Seite entwickeln können, welche für Bluttumoren gehalten werden. Irrtümer nach beiden Seiten sind zahlreich vorgekommen. Man wird sich vor allem dadurch gegen eine Perityphlitis bestimmen lassen, daß bei ihr alle anamnestischen und objektiven Schwangerschaftszeichen fehlen und daß die durch sie gebildeten Tumoren für gewöhnlich höher und mehr seitwärts liegen, wenn auch gelegentlich intraperitoneale Blutergüsse bis dahin ihren Lauf nehmen können. Anämie, leichter Ikterus, Fehlen des Fiebers, Fehlen aller früheren Reizerscheinungen am Wurmfortsatz sprechen für Störungen durch Tubargravidität, während der Druckschmerz auf der Darmbeinschaufel, die Palpation eines Tumors an Stelle des Wurmfortsatzes, der objektive Nachweis gesunder beiderseitiger Adnexe gegen dieselbe sprechen.

Haematocele retrouterina gegen Retroflexio uteri gravidi.

6. Haematocele retrouterina gegen Retroflexio uteri gravidi. Die Haematocele retrouterina wird im allgemeinen zu Verwechslungen Anlaß geben können mit allen Tumoren, welche sich retrouterin legen können, und, weil sie meistens eine ausgesprochen cystische Konsistenz hat, vor allem mit solchen, welche ebenfalls Flüssigkeit enthalten; es kommen in Betracht Tumoren des Ovarium, der Tube und seröse oder eiterige Peritonealexsudate.

Weit häufiger aber sind in der täglichen Praxis Verwechslungen mit Retroflexio uteri gravidi, nicht allein wegen des ähnlichen Befundes, sondern auch wegen gleichlautender Anamnese (Amenorrhoe, Blutungen, wehenartige Schmerzen). Die Differentialdiagnose dieser beiden Zustände hat in der Gynäkologie eine traurige Berühmtheit erlangt, weil sie in vielen Fällen Ursache für tödliche Katastrophen geworden ist; wird nämlich, wie es unendlich häufig geschehen ist, die Haematocele retrouterina für eine Retroflexio uteri gravidi gehalten, so folgen zur Behebung der vermeintlichen Lageveränderung Aufrichtungsversuche, welche die Abkapselung der Hämatocele sprengen und zu tödlichen Nachblutungen führen können; ich möchte dem Arzte deshalb zu ganz besonderer Aufmerksamkeit in diesem Punkte raten. Theoretisch ist der Unterschied zwischen beiden Zuständen sehr klar; er beruht darauf, daß man bei der Haematocele retrouterina vor dem Tumor immer den ganzen Uterus, bei der Retroflexio uteri gravidi nur die Cervix, und diese in direktem Übergang in den Tumor, nachweisen muß; nach diesem Zeichen muß man immer zunächst sehen und wird in charakteristischen Fällen oft mit einem Griff die richtige Diagnose stellen können; außerordentlich häufig entstehen aber dadurch Schwierigkeiten, daß der Uterus zu nahe dem Bluterguß aufliegt, um von ihm sich abgrenzen zu lassen, oder daß die Cervix bei einer gewissen Länge für den ganzen Uterus gehalten wird, abgesehen von den Fällen, wo äußere Schwierigkeiten (dicke Bauchdecken usw.) die genauere Palpation nicht zulassen. Dann müssen andere Zeichen helfen: zuweilen gibt einen Anhalt die Richtung der Cervix, welche bei Retroflexio eines nicht allzu großen Uterus gravidus mehr von unten und vorn nach hinten und oben verläuft, während bei Anteposition des Uterus durch Haematocele retrouterina der äußere Muttermund meist gerade nach unten sieht; nur bei Resorption ändert die Cervix hier ihre Stellung durch allmählich eintretende Retroversion des Uterus. In anderen Fällen gelingt es sicher, die Haematocele retrouterina zu diagnostizieren, wenn man die Tuben dicht hinter den Bauchdecken, eine meistens in verdicktem Zustande, erkennen kann. Auch der retrouterine Tumor läßt oft ganz sichere Unterschiede erkennen: der gravide Uterus ist nach allen Seiten gleichmäßig rund, oft auch leicht beweglich, während der Bluterguß oben (namentlich in frischen Fällen) eine ganz unregelmäßige Kontur zeigt, aber auch im Becken durch unregelmäßige Ausfüllung des Douglas oder Verwachsungen mit dem Becken unregelmäßige Begrenzung zeigt; für die Erkennung dieser Zustände dient vor allem die Untersuchung per rectum. Die Konsistenz des graviden Uterus ist viel gleichmäßiger und ändert sich nicht so schnell wie bei der Haematocele retrouterina. — In letzter Linie kann auch Anamnese und Symptomenbild hineingezogen werden; fehlt jede Störung und ist das Befinden ein normales, so ist eine Haematocele retrouterina sehr unwahrscheinlich, während anderseits langdauernde Blutungen, namentlich wenn sie schon nach kurzer Amenorrhoe auftreten, oder schwere, sich zeitweilig wiederholende Unterleibskrämpfe sie sehr wahrscheinlich machen.

Retrouteriner Fruchtsack gegen Retroflexio uteri gravidi.

7. Retrouteriner Fruchtsack gegen Retroflexio uteri gravidi. Der retrouterine Fruchtsack kann noch leichter Veranlassung zur Verwechslung mit der Retroflexio uteri gravidi geben als die Hämatocele. Da es sich um eine noch in der Entwicklung begriffene Extrauteringravidität handelt, werden wir die Störungen, welche zur Ausbildung der Hämatocele führen, in der Anamnese mehr oder weniger vermissen; die langdauernden Blutungen fehlen meist; dafür wird die Zeit der Amenorrhoe größer und nur von kurzdauernden Blutungen unterbrochen. Unterleibskrämpfe fehlen ebenfalls oder sind meist schwach und kurzdauernd. Alle Sukkulenzerscheinungen sind viel stärker ausgeprägt; der Tumor erscheint gleichmäßiger rund und hat eine viel deutlichere cystische Konsistenz als die Hämatocele. Alles das macht den Fall einer Retroflexio uteri gravidi ähnlich. Die Prinzipien der Differentialdiagnose gegen die Retroflexio uteri gravidi sind dieselben wie bei der Hämatocele; ausschlaggebend ist der Nachweis des ganzen Uterus vor dem Fruchtsack; später kann man auch die Kindsteile einer noch kleinen Frucht im Douglasschen Raum erkennen.

Extrauterine gegen intrauterine Gravidität.

8. Extrauterine gegen intrauterine Gravidität. Zu jeder Zeit der Schwangerschaft ist die Möglichkeit zu einem Irrtum über die Einbettungsstelle des Eies gegeben; von den ersten bis zu den letzten Monaten können die Schwierigkeiten für die richtige Beurteilung derselben so groß sein, daß selbst ein geübter Diagnostiker Schiffbruch leidet. Im allgemeinen begegnen wir auch hier der Erscheinung, daß eine Extrauteringravidität häufiger fälschlich diagnostiziert wird als eine intrauterine, und dementsprechend ist die Zahl der unnötig vorgenommenen Laparotomien nicht gering. Zum Teil beruht die zu häufige Diagnose einer Extrauteringravidität auf der Furcht, dieselbe zu übersehen; jede Abnormität am Fruchthalter, welche eine entfernte Ähnlichkeit mit derselben darbietet, wird zunächst beargwöhnt und dann falsch beurteilt. Es handelt sich in diesen Fällen um Graviditäten, welche durch Anamnese und objektive Zeichen außer allem Zweifel sind, wo aber besondere Verhältnisse am Uterus die Entscheidung schwer machen, ob es sich um eine intra- oder extrauterine Entwicklung der Frucht handelt. Eine Ähnlichkeit der Befunde kann natürlich von seiten der Extrauterinschwangerschaft nur dann entstehen, wenn das Ei sich in unmittelbarer Nähe des Uterus ansetzt oder zwischen den Blättern des Ligaments an ihn heranwächst.

Am häufigsten entstehen Fehldiagnosen infolge besonderer Verhältnisse in der Wand des schwangeren Uterus:

a) Zunächst sind es die unregelmäßigen Kontraktionen am Uterus (s. pag. 110), weil sie eine sehr unregelmäßige Gestalt erzeugen, indem die kontrahierten Teile hart und klein, die nicht kontrahierten groß und schlaff erscheinen. Wenn erstere nun zufällig dort liegen, wo die Port. vaginalis in den Uterus übergeht, so glaubt man hier einen Uterus von ungefähr normaler Größe zu haben, an dessen Seite dann der weiche Abschnitt als Fruchtsack erscheint; wenn aus irgendeiner Ursache Blutungen dazutreten, so wächst der Verdacht auf Tubenschwangerschaft.

Cas. 15. Frau v. B. L. R. am 7. November 1903. Als am 4. Februar 04 Blutungen nach einem Trauma auftreten, wird ein Spezialarzt zugezogen. Derselbe glaubt einen Tumor vor dem Uterus zu fühlen; bei der dann zum Zweck der Feststellung vorgenommenen Narkosenuntersuchung findet er deutlich einen weichen Tumor in breiter Verbindung mit dem hinter ihm liegenden Uterus, welcher sich selbst hart anfühlt. Da er die Diagnose auf Extrauterinschwangerschaft stellt und eine Operation für notwendig erklärt, werde ich zugezogen. Ich nehme am nächsten Tage gerade den umgekehrten Befund auf, indem ich rechts den weichen und links den härteren Abschnitt finde; unschwer läßt sich außerdem erkennen, daß beide Abschnitte zusammen den einfach graviden Uterus darstellen. Nach sechs Monaten gebar die Frau leicht ein ausgetragenes Kind.

Diese Kontraktionen sind niemals von langer Dauer, sondern vergehen oft unter dem palpierenden Finger; Abwarten und wiederholte Untersuchung beseitigen leicht die Zweifel.

b) Die Ausladungen der Uteruswand über der Einsertionsstelle (s. pag. 111) können ebenfalls ein an Extrauterinschwangerschaft erinnerndes Bild erzeugen, weil ein Abschnitt des Uterus exzentrisch vergrößert ist und eine weiche Konsistenz darbietet, während der nicht vom Ei besetzte Teil härter und kleiner erscheint; ersterer wird für den Fruchtsack, letzterer für den Uterus gehalten. Die mit dieser Erscheinung oft verbundene Längsfurche in der Uteruswand erhöht den Eindruck der Zweiteilung des fraglichen Tumors. Da der vermeintliche Fruchtsack dem Uterus sehr nahe aufsitzt und die Verbindung eine breite ist, so kann immer nur der Verdacht auf eine interstitielle oder höchstens isthmische Schwangerschaft entstehen. Die richtige Diagnose wird namentlich in Narkose leicht zu stellen sein, wenn man den allmählichen Übergang beider Abschnitte ineinander nachweisen kann; namentlich wenn dabei eine Wehe auftritt, gewinnt man sofort den Eindruck eines einfach schwangeren Uterus. Der Abgang der Adnexe jenseits des weichen Tumors sichert ebenfalls diese Diagnose.

c) Im vierten bis sechsten Monat entstehen für die Beurteilung dieser Frage neue Schwierigkeiten durch die starke Erweichung des unteren Uterinsegments; infolge derselben kann das gravide Corpus uteri sich gegen die Cervix abknicken und sich seitlich oder hinter sie legen. Man hält dann die Cervix, deren oberes Ende man durch die weiche Uteruswand hindurchtasten kann, namentlich wenn sie verlängert und hart ist, für den ganzen Uterus und das daneben liegende Corpus für den extrauterinen Fruchtsack. Dieser Irrtum ist außerordentlich häufig und ist schon recht oft erst während der Laparotomie, welche zur Exstirpation der vermeintlichen Extrauterinschwangerschaft unternommen wurde, erkannt worden. Man kann sich am sichersten vor dieser Verwechslung durch Untersuchung in Chloroformnarkose schützen: dabei lagert man das Corpus in die Mittellinie und kann dann sicherer, namentlich wenn man an den Seitenkanten in die Höhe tastet, den Übergang der Portio erkennen. Ein gutes Mittel ist es ferner, wenn man die beiden untersuchenden Finger stark spreizt, die Portio zwischen die beiden Finger nimmt und von oben her einen Kindsteil, am besten das Köpfchen, zwischen dieselben drängt:

dann kann man meist leicht entscheiden, ob es im unteren Uterinsegment liegt oder daneben. Das Aufsuchen der Lig. rotunda und der Ovarien sichert auch hier häufig die Diagnose. Die Anamnese kann sehr wertvollen Aufschluß geben, insofern als ein ungestörter Verlauf der Gravidität bis in diese Zeit für den intrauterinen Sitz, die oben erwähnten Störungen für den extrauterinen sprechen.

Cas. 16. Frau H. Im Jahre 1891 wurde ich zur Operation einer Extrauteringravidität in eine große Stadt Rußlands gerufen; bei meiner Ankunft fand ich zur Vornahme derselben alles vorbereitet. Die mir von seiten des anerkannt tüchtigen Spezialkollegen mitgeteilte Anamnese erregte mein Befremden, weil in der fünfmonatlichen Gravidität nicht eine einzige Störung seitens des Fruchtsackes eingetreten war (keine Blutung, kein Schmerz). In der Chloroformnarkose erkannte ich sofort den Irrtum; der Kollege hatte das seitlich in Flexion liegende Corpus für den Fruchtsack und die Cervix für den ganzen Uterus gehalten. Sobald ich das Corpus aufrichtete und in die richtige Stellung zur Cervix brachte, wurde es klar, daß es sich um eine einfache Intrauteringravidität handelte; namentlich an den Seitenkanten konnte man den Übergang der Cervix in das Corpus deutlich erkennen.

d) In den letzten Monaten werden die Verhältnisse für die Lösung der vorliegenden Frage immer günstiger, aber auch jetzt können Schwierigkeiten entstehen, wenn der Fruchtsack, namentlich bei intraligamentärer Entwicklung, so nahe an den Uterus herangewachsen ist, daß man letzteren nicht sicher nachweisen kann. Aus der extramedianen Stellung der Cervix oder aus dem Verlauf der Lig. rotunda wird man gelegentlich Aufschluß erhalten. Nicht selten kann uns die Dicke der über den Kindsteilen liegenden Wand die Klärung geben, ob das Kind im dünnen Fruchtsack liegt oder von der dickeren Uteruswand bekleidet wird. Es wird gewiß sehr leicht gelingen, die Teile eines lebenden, ausgetragenen Kindes neben dem Uterus nachzuweisen, wenn nur dünne Eihäute dasselbe bekleiden, und anderseits kann man an der Diagnose der Intrauteringravidität nicht zweifeln, wenn sich eine muskulöse, sogar kontraktionsfähige Wand einschiebt. Aber Schwierigkeiten stellen sich diesem Zeichen von verschiedenen Seiten entgegen. Zunächst kann, namentlich bei schlecht genährten Mehrgebärenden, die Uteruswand so dünn sein, daß man die Kindsteile direkt unter den Bauchdecken zu fühlen glaubt; anderseits kann die Fruchtsackwandung sich entzündlich verdicken, oder der Fruchtsack kann so tief liegen, daß man die Kindsteile nicht unter den Bauchdecken erreicht; oder aber seine Wand erfährt bei intraligamentärer Schwangerschaft durch das Bindegewebe und die Muskulatur eine erhebliche Verstärkung; endlich können die Kindsteile selbst ihre deutliche Palpationsfähigkeit durch Tod und Mazeration einbüßen. Den größten Schwierigkeiten kann man in dieser Hinsicht begegnen bei intraligamentärer Schwangerschaft mit einer seit längerer Zeit toten Frucht.

Wenn es schließlich in keiner Weise gelingt, diese Frage zu lösen, so mag es erlaubt sein, einen vorsichtigen Gebrauch von der Sonde zu machen, um nachzuweisen, ob der Uteruskörper leer ist; ich halte ihn aber nur für erlaubt bei sicher toter Frucht. Die Schwierigkeit der Diagnose zeigt folgender Fall:

Cas. 17. Frau W. glaubt seit dem September 1887 schwanger zu sein. Im Oktober 1888 fand man das Abdomen von einer Form und Ausdehnung, wie in den letzten Monaten einer Schwangerschaft. Der im Abdomen gut abgrenzbare Tumor zeigte ungefähr die Form des graviden Uterus, war von gleichmäßig glatter Oberfläche und reichte bis über den Nabel nach oben. Bei der Vaginaluntersuchung fand sich, daß der Tumor bis in den Beckeneingang hineinragte, und hier war der Schädel deutlich zu fühlen. Die Cervix uteri stand im hinteren linken Quadranten und ließ sich nur eine kleine Strecke abgrenzen. Die Anamnese ergab Amenorrhoe seit September 1887 und im Verlauf der Schwangerschaft mehrfach unregelmäßige Blutungen, zweimal schwere Peritonitis, keinen Deciduaabgang und Aufhören der Kindsbewegungen im Juni 1888 unter Schüttelfrösten und abermaliger Peritonitis. Die Diagnose schwankte zwischen Missed-labour und Extrauterinschwangerschaft mit intraligamentärer Entwicklung; die Anamnese sprach für letztere, der Befund für erstere. Es wurde versucht, die Leerheit des Uterus nachzuweisen. Mit der Sonde gelang es nicht sicher; sie ergab 10,5 cm Länge; deshalb wurde die Cervix mit Laminaria dilatiert, und trotzdem gelang es auch jetzt nur, mit dem Finger bis zum Orificium internum hinaufzureichen; aber man konnte jetzt sicher erkennen, daß die Cervix ganz getrennt neben dem Fruchtsack verlief. Die Laparotomie ergab eine intraligamentäre rechtsseitige Tubenschwangerschaft.

Ganz besondere diagnostische Schwierigkeiten können bei einer gleichzeitigen extrauterinen und intrauterinen Gravidität entstehen, eine Komplikation, welche nicht mehr so selten ist, daß sie nicht gelegentlich jedem Praktiker vorkommen könnte. Neugebauer sammelte bis 1904 155 Fälle aus der Literatur, davon 19 allein im Jahre 1903. Die Situation, in welcher ein solcher Fall dem Arzte zu Gesicht kommt, dürfte wohl im allgemeinen die sein, daß die extrauterine Schwangerschaft Störungen verursacht (freie innere Blutung oder Schmerzattacken mit geringer äußerer Blutung), während die intrauterine ungestört sich weiter entwickelt, oder seltener, daß intrauteriner Abort eintritt und die Tubargravidität noch in der Entwicklung begriffen ist. Je nach dem Alter der intrauterinen Gravidität wird sie entweder übersehen und der Prozeß nur für tubar gehalten, oder die intrauterine Gravidität wird sicher erkannt, während die innere Blutung auf ein anderes Organ bezogen wird oder Eisack oder Bluttumor neben dem Uterus für eine Neubildung oder Exsudat gehalten werden. Der letzte Irrtum, welcher wohl der häufigste sein dürfte, ist der folgenschwerere, weil die rettende Operation nicht ausgeführt wird.

Im wesentlichen kommt es für den Arzt auf den Nachweis der Extrauteringravidität an, welcher auf Grund der oben erwähnten Zeichen geführt wird; nur der Abgang der Decidua fehlt. Man wird daneben dann gelegentlich eine intrauterine Gravidität annehmen können, wenn der Uterus ganz besonders weich und groß und die Vagina stark aufgelockert und verfärbt ist, vor allem bei gestörter Tubarschwangerschaft. Ist die Intrauteringravidität schon soweit entwickelt, daß sie sofort in die Augen fällt, so darf man sich bei ausgesprochenen Symptomen nicht von der Diagnose der Tubargravidität abbringen lassen; Rupturen des graviden Uterus, welche ein der geplatzten Tubargravidität ähnliches Bild erzeugen können, sind in den ersten Monaten sehr selten. In den späteren Monaten wird die intrauterine Gravidität immer mehr hervortreten, während der extrauterine Fruchtsack mit der inzwischen meist abgestorbenen

Frucht sich hinter oder neben den Uterus legt. Gewöhnlich wird derselbe für eine Neubildung gehalten werden, wenn nicht ein glücklicher Zufall Kindsteile in demselben erkennen läßt.

Über die Art der Diagnose berichtet Weibel:
1 mal wurde die Diagnose richtig auf beide Graviditäten gestellt vor Eintritt einer Störung,
10 mal wurde die Diagnose gestellt nach Eintritt einer Störung,
26 mal während des intrauterinen Aborts resp. Geburt,
34 mal nach dem intrauterinen Abort resp. Geburt,
25 mal während der Operation der Tubargravidität,
8 mal nach der Operation der Tubargravidität.

Danach wurde die Diagnose von 104 Fällen nur 11 mal rechtzeitig, d. h. zu einer Zeit gestellt, wo der Arzt noch vollständig Herr seines Handelns ist.

Seltenere Formen der Graviditas extrauterina. Im ganzen wird man sich mit der allgemeinen Diagnose der Extrauterinschwangerschaft begnügen müssen und wegen ihrer Häufigkeit immer eine Tubarschwangerschaft annehmen können. Nur unter besonders günstigen Verhältnissen gelingt es, eine andere Art derselben an der Lebenden zu diagnostizieren; eine solche Möglichkeit besteht bei der Graviditas interstitialis, ovarialis und im Cornu rudimentare; die Gravidit. extraut. fimbriae ovarialis und tubouterina sind selbst anatomisch so schwer zu charakterisieren, daß eine klinische Diagnose von selbst ausfällt.

Die Graviditas interstitialis, d. h. die Einbettung des Eies in dem durch die Uteruswand verlaufenden Abschnitt der Tube, führt zu einigen Besonderheiten im Befunde, welche vielleicht einmal klinisch erkannt werden können. Das oben seitlich am Fundus sich entwickelnde Ei treibt das betreffende Uterushorn wesentlich nach oben immer mehr auf und führt zu einer Verdrängung des anderen Horns nach unten, so daß ein schiefstehender, mit dem schwangeren Horn nach oben zeigender Uterus entsteht. Dementsprechend ist der Abgang der Adnexe sehr verschieden: auf der nicht schwangeren Seite tief, auf der schwangeren Seite oben auf dem Fruchtsack (Rugesches Zeichen). Das Lig. rotundum geht nach außen von dem Fruchtsack ab und ermöglicht dadurch gelegentlich die Unterscheidung von einer Schwangerschaft im rudimentären Horn. Die interstitielle Schwangerschaft wird im Befunde am meisten der Ruptur des graviden Uterus nahekommen, wird sich dadurch aber von ihr trennen lassen, daß erstere fast ausschließlich in der ersten Hälfte zur Ruptur führt, letztere dagegen meistens in den späteren Monaten entsteht.

Die Graviditas ovarialis könnte nur dann klinisch vermutet werden, wenn bei einem sicher erkannten extrauterinen Fruchtsack die Tube in ihrer ganzen Ausdehnung frei und ohne Zusammenhang mit letzterem erkannt wird; dazu wird der Palpationsbefund kaum je die hinreichende Sicherheit geben.

Die Gravidität im rudimentären Uterushorn bietet im Gegensatz zu den beiden vorigen eine wenn auch schwierig, so doch sicher bare Abnormität. Die klinischen Bilder und der Palpationsbefund w allerdings sehr verschieden gestalten, je nachdem das schwangere Hor

lang gestielt ist, die Frucht sich weiter entwickelt oder abgestorben retiniert wird, Rupturerscheinungen eingetreten sind oder die Gravidität noch ungestört ist.

Die Diagnose der Gravidität im rudimentären Horn verlangt zunächst einen als Fruchtsack anzusprechenden Tumor neben dem nicht schwangeren Uterushorn. Die Gravidität als solche wird im Nebenhorn objektiv leicht nachweisbar sein, wenn in der zweiten Hälfte die Zeichen vom Kinde zum Vorschein kommen; in der ersten Hälfte wird die teigige Weichheit des Horns diesen Verdacht erwecken. Wenn die Frucht abstirbt, was im rudimentären Horn recht häufig vorkommt, so gehen bald alle Zeichen der Gravidität zurück, und es resultiert ein rundlicher Tumor neben dem Uterus, welcher ganz den Eindruck einer Neubildung machen kann, und zwar mehr den eines soliden Ovarialtumors, wenn der Verbindungsstrang lang, und den eines subserösen Myoms, wenn er kurz und dick ist; gelegentlich können die spontan oder auf traumatischen Reiz auftretenden Kontraktionen die Schwangerschaft aufdecken. Im ganzen wird der Befund am schwangeren Nebenhorn dem eines einfachen graviden Uterus entsprechen; die Lage weicht aber wesentlich von der Medianlinie ab. Anfänglich liegt das schwangere Horn stark schräg und seitlich, erhebt sich dann allmählich aus dem Becken heraus und kann sich in der letzten Zeit fast ganz median legen, wenn der Verbindungsstrang mit dem nicht schwangeren Horn ihm so viel Lokomotionsfähigkeit läßt. In demselben Maße ändert auch das nicht schwangere Horn seine Lage; anfangs schräg liegend, wird es allmählich immer mehr nach unten in Ante- oder Retroflexionsstellung gedrängt. Die Annahme eines Fruchtsackes [illegible]er gefördert durch die Auflockerungserscheinungen der Genitalien, an wel[illegible] das nicht schwangere Horn mit geringer Vergrößerung und Erweich[illegible]mt; beim [illegible]ben der Frucht gehen diese Erscheinungen zurück. [illegible]se ergibt [illegible]rakteristischen Unterschiede von der einer gewöhnl[illegible]tät, sol[illegible] Rupturerscheinungen eintreten; ist die Ruptur e[illegible]gefähr [illegible]fte der Fälle nicht ausbleibt, so ähneln Symp[illegible]n der [illegible]lität. Nicht selten trägt der Abgang der dua[illegible] der [illegible] Schwangerschaft bei und kann aus der [illegible]gen [illegible]nur einem Tubenloch sogar die Diagnose [illegible]ichern.

[illegible]rnose der Schwangerschaft im rudimen-[illegible]ungsstücks zwischen dem schwangeren [illegible] schwangeren Horn. Dasselbe kann [illegible]dicke bis zur kaum nachweisbaren, [illegible]embranösen Platte ist es beobachtet [illegible]in, daß sich beide Uterusteile nur [illegible]en Fall sie weit voneinander ent-[illegible]er nachgewiesener Schwangerschaft [illegible] Gravidität oder bei gleichmäßig [illegible] Uterus bicornis nahe kommen,

während anderseits bei langem, dünnem Verbindungsstück eine Gravidität im lateralen Teil der Tube oder gar im Ovarium vorgetäuscht werden kann. Im letzteren Falle gibt dann der Verlauf des Lig. rotundum, welches infolge der Teilnahme an der Schwangerschaftshypertrophie meist sehr gut zu fühlen ist, einen richtigen Aufschluß; dasselbe verläuft von vorne kommend auf den Fruchthalter herauf und verliert sich meistens in der vorderen und oberen Wand desselben; dadurch wird derselbe als uterin erkannt und von einem tubaren scharf unterschieden.

Gelegentlich kann auch wohl der Nachweis von Teilungen an der Vagina den Gedanken auf Bicornität des schwangeren Uterus lenken. Die Schwierigkeiten der Diagnose auf Schwangerschaft im rudimentären Horn lehrt folgender Fall:

Cas. 18. Bei Frau W. findet sich ein schwach mannskopfgroßer Tumor, rund, sehr hart und fest, welcher in Narkose einen mäßigen Grad von Beweglichkeit zeigt; der Uterus läßt sich links davon abgrenzen, 7 cm lang; die linken Adnexe normal, die rechten nicht zu fühlen. Keine Auflockerung oder Verfärbung der Vagina. Nach dem objektiven Befunde mußte die Diagnose auf einen rechtsseitigen Ovarialtumor (Dermoid) gestellt werden; die Anamnese war aber für eine Extrauterinschwangerschaft geradezu beweisend. Es handelte sich um eine junge Frau von 28 Jahren, welche seit $1^1/_2$ Jahren verheiratet war und am 10. April 1894 ihre letzte Menstruation hatte. Am 11. Februar 1895 gingen zwei Fleischstücke ab, länglich, platt, 4—5 cm lang. Danach vier Wochen lang Abgang von blutigem Schleim, dann wieder Amenorrhoe bis jetzt (Anfang Mai). Am 17. September 1894 deutlich Kindsbewegungen, welche drei Wochen dauerten. Schwellungen der Brüste und Abgang von Milch nach dem vermeintlichen Tode der Frucht. Seit Januar 1895 soll der Leib kleiner geworden sein. Diese Anamnese ließ mit aller Bestimmtheit eine Schwangerschaft annehmen, welche man nach dem objektiven Befunde mit Wahrscheinlichkeit als eine im lateralsten Teil der Tube entwickelte hinstellen konnte, wenn auch die Festigkeit und Beweglichkeit des Fruchtsackes damit nicht stimmte. Die Laparotomie ergab einen fast mannskopfgroßen Fruchtsack im lateralsten Teil des rechten Nebenhorns, von dessen äußerer Fläche die rechten Adnexe und das Lig. rot. abgingen. Die Verbindung des Fruchtsackes mit dem ausgebildeten Uterus war dünn, muskulös, ohne Höhle. Die Frucht befand sich im Zustande der Mazeration.

Die anatomische Diagnose der Schwangerschaft.

Schwangerschaftsprodukte und Schwangerschaftsveränderungen.

Die Diagnose der Schwangerschaft läßt sich aus dem klinischen Befund, aber auch auf Grund von anatomisch-makroskopischen und mikroskopischen Untersuchungen stellen. — Die anatomische Diagnose beruht auf zwei verschiedenen Dingen: einmal auf der Erkenntnis der Schwangerschaftsprodukte, d. h. auf Erkenntnis der kindlichen Teile und zweitens auf dem Nachweis der Veränderungen, die die Gravidität an und in einzelnen mütterlichen Geweben hervorruft, d. h. auf dem Nachweis von maternen Teilen. — Jeder für sich oder auch beide Teile zusammen ermöglichen die Diagnose. —

Was die **makroskopische** Untersuchung der Schwangerschaftsprodukte anlangt, so wird ein in toto ausgestoßenes Ovulum durch die dasselbe umgebenden Zotten, durch den in demselben liegenden Embryo oder den Rest desselben erkannt werden; in frühester Zeit kann der Embryo nach dem Absterben zerfallen, zum Teil resorbiert werden; oft bleibt nur die Nabelschnur zurück, an der meist noch ein Stückchen von der Bauchdecke des Embryo als gelblichweißes Partikelchen sitzt; ein Rest der Nabelschnur genügt für die Diagnose. — In den ersten Wochen und Monaten kann das Ei erstens frei — d. h. ohne umgebende Hülle ausgestoßen werden; kaum daß hier und da an den Zottenspitzen noch kleine Partikel der Decidua basilaris — also materne Teile —, mit der die Zotten verklebt waren, haften bleiben, — zweitens kann zur Untersuchung ein dreieckig gestaltetes, mit rauher, unebener Außenseite versehenes Gebilde gebracht werden, welches der Form nach der Auskleidung der etwas vergrößerten Uterushöhle entspricht: dasselbe ist hohl, zeigt bei Eröffnung die Uterinoberfläche, deutlich an dem leicht gewulstete, aber doch glatte, unregelmäßige polygonale Felder darstellenden Bild und an den punktförmigen Einmündungsöffnungen der Uterindrüsen; es handelt sich um Decidua; die ausgestoßene Decidua sichert die Diagnose. — Die rauhe, etwas zottig erscheinende Außenseite entspricht der Trennungsstelle von der Uteruswand: der tiefste Teil der veränderten Schleimhaut bleibt stets zurück. Hin und wieder entdeckt man bei sorgfältiger Prüfung an den Schwangerschaftspräparaten (bei Abort), an der ausgestoßenen Decidua aus den ersten 14 Tagen, höchstens 3 Wochen — das noch in der Decidua sitzende Ovulum (vergl. Fig. 90). Die rundliche Stelle, wo das Ovulum sitzt ($^3/_4$ bis 1 bis $1^1/_4$ cm im Durchmesser), zeigt meist zentrale seichte Einsenkung, leichte Wulstung an der Peripherie; die Oberfläche des Eisitzes ist im Vergleich zur Umgebung etwas glatter. Hier ist also das Ei (das Schwangerschaftsprodukt) samt der durch die Gravidität veränderten Uterusschleimhaut (Produkt der Schwangerschaftsveränderung) ausgestoßen worden (Abort im 1.—2. Monat); hiermit ist die Diagnose gestellt. — In den späteren Monaten (2.—3.) wird selten die gesamte Auskleidung des Uterus noch im Zusammenhang mit der Frucht ausgestoßen: am Ei, umgeben von der Capsularis, haftet nur noch ein mehr oder weniger großes Stückchen der Vera, während die Basilaris meist zum größten Teil am ausgestoßenen Präparat sitzt: es werden später also nur Teile mütterlichen Gewebes und kindliche Teile ausgestoßen. — Auch die Schwangerschaftsprodukte (— das Ei mit seinen Anhängen [Chorion und Amnion] —) können an diesen Abortpräparaten unvollständig sein: oft fehlt der Embryo, resp. Fötus, nur die Eihüllen sind da (Abort im 2.—3. Monat). — Später (nach dem 2.—3. Monat — Abort in späteren Monaten, Frühgeburt —) werden, wie erwähnt, die gesamten Schwangerschaftsprodukte überhaupt nicht mehr in vollem Zusammenhang mit der gesamten veränderten Uterusschleimhaut ausgestoßen: — „gesamt“ in dem Sinn des ganzen Umfanges: es bleiben, wie oben kurz erwähnt, stets mehr oder weniger große Teile der Schleimhaut (sowohl von der Vera, wie auch von der Basilaris) an

Makroskopische Untersuchung.

Ovulum in der Decidua.

Gravidität im 2.—3. Monat.

der Uteruswand sitzen; — die Muskulatur wird nicht — oder doch nur auf kleine
Mütterliche Teile: Strecken — völlig bloßgelegt. — Was die makroskopische Untersuchung der mütterlichen Teile (— die Schwangerschaftsveränderungen —) anlangt, so ist immer zu trennen die erste und zweite Hälfte der Schwangerschafts-
a) Decidua reflexa. zeit. Die Decidua reflexa, der das Ovulum überziehende Teil der Uterusschleimhaut, ist glatt, sieht gelblichweiß aus (durch beginnende oder schon stark vorgeschrittene Verfettung, durch Fibrinablagerung); hier und da durch kleine Extravasate rot marmoriert; die Oberfläche zeigt oft große, flache Grübchen, die den durch das Wachstum resp. die Ausdehnung erweiterten und in die Breite ausgezogenen Öffnungen der Uterindrüsen entsprechen. Die Reflexa geht an der sogenannten Umschlagstelle, an der Haftstelle des Ovulums, auf die Decidua
b) Decidua vera. vera über. — Die Decidua vera zeigt, zumal in früher Schwangerschaftszeit und an ausgestoßenen Teilen an der Oberfläche, viele Furchungen, ist dadurch scheinbar in größere oder kleinere Felder polygonal eingeteilt. — Die mit unbewaffneten Augen am nicht graviden Zustand nicht sichtbaren Uterindrüsen lassen sich deutlich als feine Öffnungen erkennen; die Oberfläche erscheint siebförmig (Lamina cribrosa), — auf dem Querschnitt treten deutlich die vergrößerten Gefäße der Schleimhaut und in der Tiefe der Schleimhaut, dicht über der Muskulatur, die erweiterten Drüsen hervor. Die Schleimhaut erscheint auf Querschnitten deutlich in eine feste, obere (kompakte) und in eine schwammige, spongiös erscheinende tiefe Schicht geteilt; sie hat eine Dicke bis zu $^1/_2$ cm. — Bei Aborten wird die Decidua vera meist in der tiefen Schicht der Pars compacta, oder auch in den oberen Schichten der Pars spongiosa getrennt; abgestoßen erscheint sie hier rauh, zottig (s. oben). Der Nachweis der Decidua genügt für die Diagnose.

c) Decidua basilaris. Die Decidua basilaris (früher serotina genannt) wird kaum für sich allein ausgestoßen: sie hängt mit dem Ovulum (an der sogenannten Placentarstelle) zusammen, das Ovulum sitzt auf ihr fest; — sie wird gewöhnlich mit dem Ovulum ausgestoßen; sie kann aber auch in früher Schwangerschaftszeit zum größten Teil im Uterus zurückbleiben: dann sieht man am ausgestoßenen Ei die Zotten frei an der Stelle, wo sonst Decidua serotina (basilaris) sich findet; — an der Placenta der ausgetragenen Frucht bildet die Decidua basilaris den sogenannten maternen Teil der Placenta. — Bleibt die Decidua basilaris (serotina) im Uterus zurück, dann wird sie gewöhnlich (wegen entstehender Störungen nach Abort) durch die Curette, eventuell digital entfernt. Am Abort ist die Basilaris oft zusammengedrückt, auch durch den Akt der Ausstoßung etwas in die Länge gezogen, stellt das sogenannte „Spitzende" des Abortes dar. — Die einzelnen Teile für sich (Zotten oder Decidua, kindliche oder materne Teile) sind meist bei aufmerksamer Betrachtung nach Gesagtem leicht zu erkennen und sichern die Diagnose; bei längerem Verhalten der einzelnen Teile im Uterus nach Abort, bei Durchtränkung derselben mit Blut, unter Kompression von Wehen entstehen die mit dem Namen
Mole. Blutmole. Molen, Blutmolen bezeichneten Gebilde. — Erst durch den Nachweis von

fötalen und mütterlichen Schwangerschaftsprodukten oder Schwangerschaftsveränderungen ist die Diagnose des Abortes im Gegensatz von ausgestoßenen durchbluteten Schleimpolypen oder Myomen, Coagulis und Fibrinmassen gesichert. — Der Nachweis von Decidua wird stets der Beweis für Schwangerschaft sein, aber nicht, ob eine Tubar- oder Uteringravidität vorliegt. — Die Diagnose auf Schwangerschaft wird also makroskopisch durch den Nachweis von kindlichen oder maternen Teilen gestellt. — Es gibt jedoch Bildungen der Uterusschleimhaut und des Uterus, die durch ihr zottiges Aussehen den Zotten (Placentarzotten) gleichen, — nekrotisch zerrissene (zerfetzte) Myome, auch Blutgerinnsel nehmen eine den kindlichen Teilen oft so ähnliche äußere Form an, daß es nicht möglich ist, makroskopisch eine sichere Diagnose zu stellen; das Material des Curettements bei zurückgebliebenen Deciduaresten kann für die makroskopische Entscheidung im Stich lassen. Hier tritt dann die mikroskopische Untersuchung entscheidend ein: sie liefert den Beweis, ob Gravidität, ob pathologische Affektion oder Degeneration vorliegt. — Wenn somit auch die mikroskopische Untersuchung in vielen Fällen das letzte entscheidende Wort spricht, so darf doch die makroskopische Untersuchung (makroskopische Orientierung) nicht vernachlässigt werden: sie gibt wesentliche Aufschlüsse, ja erleichtert als Vorarbeit die mikroskopische Prüfung.

Mikroskopische Untersuchung.

Die **mikroskopische** Untersuchung hat, wie die makroskopische behufs Feststellung der Schwangerschaftsdiagnose den Nachweis von vorhandenen Schwangerschaftsprodukten oder von vorhandenen Schwangerschaftsveränderungen der Gewebe zu führen; — mit andern Worten: die Schwangerschaftsdiagnose beruht einmal auf dem Nachweis von kindlichen Teilen, zweitens auf dem Nachweis der durch Schwangerschaft herbeigeführten mütterlichen Gewebsveränderungen. In Betracht kommen für die Diagnose wesentlich die Zotten (als fötale kindliche Teile), und die Decidua (als materner Teil). —

Nachweis kindlicher, Nachweis mütterlicher Teile: Zotten, Decidua.

Chorionzotten.

Was die Zotten (Villi chorii, Chorionzotten) anlangt, so sind sie zu den verschiedenen Zeiten der Gravidität verschieden gestaltet; sie sind die Träger der kindlichen Gefäße, der zuführenden und der abführenden; am Chorion, von dem sie entspringen, sind sie am umfangreichsten; sie teilen sich, verzweigen sich immer von neuem, bis zu ihren Endästen. Der Vergleich mit einem Baum, „Zottenbaum", ist völlig treffend: man kann vom Stamm, von den sich verästelnden Zweigen sprechen. — Der Zottenbaum mit seinen Verästelungen ist zwischen dem Chorion und der Decidua basilaris gelegen: der Stamm heftet sich an das Chorion, ein Teil der Endäste an die Decidua an, ein Teil endet frei in dem Raum, der sich zwischen dem Zottenbaum befindet, im Spatium inter villos, im intervillösen Raum. — Der Stamm ist an der Ursprungsstelle am dicksten, durch die Verzweigung werden die Äste immer dünner, die dünnsten Teile sind an den Endästen. — Entprechend den Bäumen des dichten Waldes stehen die Stämme weiter auseinander, während die Endzweige sich dicht nebeneinander befinden. — An

Intervillöser Raum.

a) Zottenstroma.

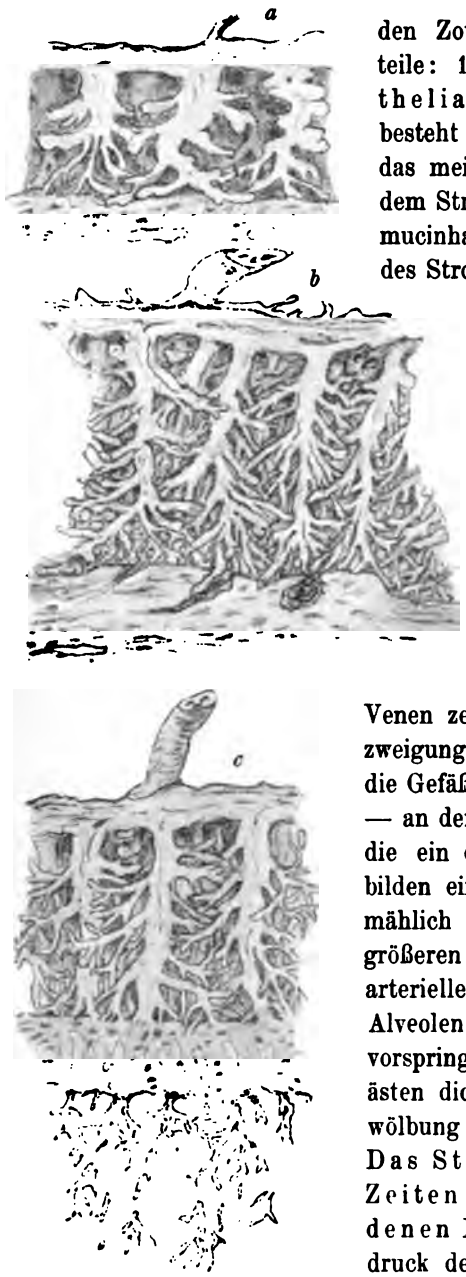

Fig. 76. *a*. Zottenbaum aus dem 1.—2. Monat der Gravidität. *b*. Zottenbaum am Ende der Gravidität. *c*. Zottenbaum (6. Monat) mit „Durchwachsen" der Zotten, tief in das mütterliche Gewebe resp. in die Gefäße. (Orig.)

den Zotten unterscheidet man zwei Bestandteile: 1. das Zottenstroma und 2. den epithelialen Überzug der Zotte. — Das Stroma besteht (im frühesten Stadium) aus Bindegewebe, das meist den Typus des embryonalen trägt und dem Stroma des Nabelstranges gleicht. — In der mucinhaltigen Zwischensubstanz (Schleimgewebe) des Stromas liegen die zelligen Bestandteile rundlich, spindelförmig, sternförmig, mit feinen Ausläufern untereinander in Verbindung tretend; die Stromazellen färben sich nur wenig, auch der Kern nimmt Farbstoff nur in geringem Grade an: Das Zottenstroma ist im gefärbten mikroskopischen Schnitt infolge dieser Eigenschaft durchscheinend, blaß. — In den Stammzotten und in den stärkeren Ästen liegen die Arterien mit stark muskulösen Wandungen, — die Venen zeigen weite Lumina; — je weiter die Verzweigung der Chorionzotten geht, desto mehr verlieren die Gefäße den Charakter der Arterien und Venen; — an den Endästen sind nur Capillaren vorhanden, die ein deutliches Endothel erkennen lassen; sie bilden ein feinmaschiges Capillarnetz, um sich allmählich in den großen Zottenstämmen wieder zu größeren Venen zu vereinigen: die Venen bringen das arterielle Blut zum Fötus zurück. — Wie an den Alveolen der Lunge die Gefäße etwas in das Lumen vorspringen, so treten die Capillaren an den Endästen dicht unter die Oberfläche, oft leichte Vorwölbung des epithelialen Überzuges erzeugend. — Das Stroma zeigt in den verschiedenen Zeiten der Gravidität etwas verschiedenen Bau: in den frühen Stadien paßt der Ausdruck des Schleimgewebes (embryonales Gewebe) durchaus; in späteren Monaten nimmt, zumal an den größeren Stämmen, das Stroma den Charakter des festen, fibrillären, streifigen Bindegewebes an. — Die im frühen Stadium der Gravidität kurzen Zotten sind im Verhältnis zu späteren Stadien dicker, plumper, weniger verzweigt (Fig. 76 *a*), ja in den frühsten

Stadien sind die Zottenanlagen kleine knospenartige Epithelvorsprünge, in die das Choriongewebe mit den Choriongefäßen eindringt: das mesodermale Bindegewebe wächst in den Ectoblast. — Am Ende der Schwangerschaft besteht die größte Verzweigung des Zottenbaums, aber auch die größte Verdünnung der Endäste (Fig. 76 *b*), in frühen Stadien geringe Verzweigung und starke, dicke Endäste (Fig. 76 *a*). — Wenn schon das Stroma bei seiner mikroskopischen Zusammensetzung den Vergleich der frühesten mit den spätesten Stadien erheischt, so ist die Betrachtung des epithelialen Überzugs in den verschiedenen Zeiten der Schwangerschaft ganz besonders geboten.

b) Epithelialer Überzug der Zotten,

Der epitheliale Überzug der Zotten hat in den ersten Schwangerschaftsmonaten im Vergleich zu den späteren Monaten seine besondere Zusammensetzung: man kann aus der Beschaffenheit des Zottenepithels auf die Zeit der Schwangerschaft schließen; — das Zottenepithel ist demnach für bestimmte diagnostische Fragen von erheblicher Bedeutung, z. B. ob Abort oder länger bestehende Gravidität vorliegt. Betrachten wir zuerst das Zottenepithel der ersten zwei bis zweieinhalb Monate. Der epitheliale Überzug besteht in dieser Zeit aus zwei Teilen; je früher die Schwangerschaft, desto deutlicher der Unterschied; — der erste Teil, der äußere Überzug, der die Zotten gegen den intervillösen Raum abschließt, ist eine feinkörnige, daher etwas trüb erscheinende Protoplasmamasse, die sich ziemlich gut färben läßt, in der hier und da kleine Vacuolen und viele rundliche, rundlich ovale Kerne liegen; die Kerne nehmen gut Farbstoff auf, liegen nebeneinander einreihig, aber je früher das Stadium, desto eher kommen zwei Kerne übereinander zu liegen. — Eine Zellenkontur ist nirgends in der Protoplasmamasse zu sehen; die Protoplasmamasse überzieht die gesamten Zotten und ihre sämtliche Verzweigung, ist am Chorion als Begrenzung gegen den intervillösen Raum deutlich sichtbar; zum Teil überzieht sie auch die Basilaris, von den anhaftenden Zotten auf die Oberfläche derselben übergreifend. — Die Protoplasmamasse ohne Zellkonturen findet sich durch die ganze Zeit der Schwangerschaft hindurch, nur nimmt ihre Dicke ab, ihre Kerne nehmen eine andere Gestaltung an. — In der frühen Schwangerschaftszeit, die zuerst hier besprochen wird, ist die Dicke der Masse immerhin erheblich und am Stamm oder den Zweigen des Zottenbaumes ziemlich gleichmäßig, ungefähr doppelt so breit, wie der rundliche, rundlich ovale Kern. Die die Zotten überziehende epitheliale Protoplasmamasse ohne Zellenkontur stellt ein Syncytium dar: der epitheliale Überzug wird kurz syncytialer Zottenüberzug, auch nur Syncytium genannt (Fig. 77). —

in den ersten 2–2½ Monaten sind zwei Teile zu trennen:

1. Syncytium,

2. Ektodermzellen.

Der zweite Teil des Zottenepithels wird von Zellen gebildet, die unter dem Syncytium liegen, die je früher die Schwangerschaft desto deutlicher eine völlige Zellenlage darstellen. — Diese Zellenschicht besteht aus hellen, glasig durchscheinenden, oft wie Plattenepithelien aussehenden Elementen, deren Zottenleib sich nicht färbt, während der Kern sich gut färbt. — Im mikroskopischen Bild treten schon bei schwacher Vergrößerung die beiden

Schichten, die syncytiale und die darunter liegende Zellschicht, durch die verschiedene Färbbarkeit der einzelnen Teile deutlich hervor. — Diese zweite Schicht stellt eine wirkliche Zellenschicht dar, aber gelegentlich buchten sich die einzelnen Elemente nach unten mehr aus, so daß es den Anschein erweckt, als wären die Zellen nicht an der Oberfläche, sondern in das Stroma der Zotte eingedrückt. — Diese zweite Zellenlage, die aus deutlich getrennten Elementen besteht, wird als Ektodermschicht (oder Langhans' Zellenschicht) bezeichnet. Man nahm irrtümlich an, daß diese zweite Schicht fötalen Ursprungs (daher Ektoderm), die syncytiale mütterlicher Herkunft sei. Der epitheliale Zottenüberzug (syncytial und Langhans) ist fötalen

Syncytium und Ektodermschicht sind fötalen Ursprungs.

Fig. 77. Querschnitt und Längsschnitt von Zotten (4.—5. Woche): Syncytiale (epitheliale) Fortsätze — einige frei liegend — Langhanssche (Ektoderm-) Zellenschicht unter dem syncytialen Überzug der Zotten; Wucherung der Langhansschen Zellenschicht mit syncytialen Elementen die beiden Zotten verbindend. (Orig.)

Ursprungs: die sogenannte Ektodermzelle (Langhanssche Zellenschicht) ist die Matrix für die syncytiale Schicht (Spuler). — Diese Ektodermschicht kann diagnostisch verwertet werden, da das exquisite, deutliche, regelmäßige Vorkommen nur in den ersten zwei oder zweieinhalb Monaten statthat. —

Der Epithelialüberzug der Zotten der ersten zwei oder zweieinhalb Monat, den wir zuerst betrachteten, zeigt neben den beiden Epithelschichten (der syncytialen und der Langhansschen) noch andere besondere eigentümliche Bildungen: 1. die sogenannten Epithelialhauben am Ende der Zotten und 2. die Epithelialfortsätze, die überall aus dem Zottenüberzug herauswuchern können. - Die Epithelialhauben sind oft erhebliche Verdickungen des syncytialen Überzugs an der Spitze, am Ende der Zotten: in

Epithelialfortsätze, Epithelialhauben.

diesen hier aufsitzenden Massen sind große Anhäufungen von Kernen vorhanden; diese Bildungen stehen in engster Beziehung zum Wachstum der Zotten (Längenwachstum): das Stroma wächst in die Protoplasmamasse hinein; sie vermehrt sich von neuem, solange das Längenwachstum der Zotten statthat. — Die Epithelialfortsätze („Zottenkolben"), stellen Auswüchse des syncytialen Überzugs dar, die verschieden gestaltet sein können; länger, kürzer, polypös der Oberfläche aufsitzend, mit breiter Basis, oder auch auf dünn ausgezogenem Stiel aufsitzend — sich selbst zum Abschnüren vorbereitend, „tränenförmig", feigenartig gestaltet usw.; — es unterliegt keinem Zweifel, daß viele der Epithelialfortsätze, die wie der Überzug und die Epithelialhauben „syncytial" sind, — sich vom Epithelsaum abtrennen, frei im intervillösen Raum liegen: sie können — die Möglichkeit liegt vor — von hier aus — in die Blutgefäße, in den Kreislauf der Mutter (s. u.) gelangen. — In den Epithelialfortsätzen sind oft viel, oft nur wenig Kerne: letztere färben sich intensiv und geben im mikroskopischen Präparat, bei der Anhäufung der Kerne in den Fortsätzen, leicht auffallende, dunkle Massen an oder neben den Zotten. — Das Protoplasma der Epithelialfortsätze ist bei den größeren feinkörnig, zeigt hier und da auch etwas große, glänzende Körperchen, — ist bei den kleineren, dünn ausgezogenen, mehr homogen und mit Vakuolen versehen.

Abtrennung der Epithelialfortsätze.

Die Epithelialfortsätze hängen ebenfalls mit dem Wachstum der Zotten zusammen, sind aber häufiger sozusagen der Überschuß des beim Wachstum überreichlich wuchernden Epithelüberzuges. Mit dem Nachlassen des erheblichen Wachstums verschwinden die Epithelfortsätze (die Zottenkolben); das Wachstum geht später langsamer und systematischer, aber auch unmerklicher vorwärts; die Epithelialfortsätze verschwinden vom fünften bis sechsten Monat der Gravidität, also zu einer Zeit, wo das Wachstum der Placenta noch nicht aufgehört hat. — Wie die Ektodermlage (Langhanssche Schicht) diagnostisch für die ersten 2—$2^1/_2$ Monat verwendet werden kann, so sind die Epithelialfortsätze diagnostische Merkmale für die Zotten aus den ersten 5—6 Monaten.

Neben den Wucherungen des Überzuges der Zotten an dem Ende und am Stamm derselben (— neben den Zottenhauben und den Epithelfortsätzen —) sind für die ganze Auffassung der pathologischen Prozesse (für das Chorionepithelioma malignum oder das Syncytioma malignum) noch andere Vorgänge außerordentlich wichtig, hochinteressant: die gutartigen Wucherungen des Gesamtüberzuges (— des syncytialen Teils und der Langhansschen Schicht —); an den Epithelialhauben und Epithelfortsätzen kommt gewöhnlich nur Wucherung des syncytialen Überzuges vor (s. u. Syncytioma benignum). — An den Zotten in frühen Monaten (bis zur sechsten, auch achten Woche) sieht man schon makroskopisch (zumal bei in Wasser flottierenden Zottenbäumen) zarte, grauweißliche, rundliche Partikel, die man (wenn man von Zottenbäumen spricht) mit Früchten vergleichen könnte, die an den Bäumen hängen; sie stellen Wucherungen des Überzuges

Wucherung des gesamten Zottenüberzuges: Syncytioma benignum.

der Zotten dar; — mikroskopisch gestaltet sich das Bild etwas mannigfaltiger. — Am Zottenast, an der Zottenhaube sieht man im mikroskopischen Präparat knospenartige, breitbasig aufsitzende Wucherungen: an denselben ist zuerst noch die syncytiale Protoplasmamasse als Überzug vorhanden, aber sichtlich ausgedehnt, wie eingerissen; — es macht den Eindruck, als wollte sich die umhüllende Protoplasmamasse loslösen; — sie überzieht einen Zellhaufen, der deutlich nachweisbar mit der Langhansschen Schicht im Zusammenhang steht; glasige, durchscheinende Elemente mit Kern, der viel weniger färbbar ist, als die Kerne der syncytialen Massen. — Es liegt eine Wucherung speziell der Langhansschen Schicht vor, die den über ihr befindlichen Überzug dehnt, auszieht, verdünnt. — Weiterhin

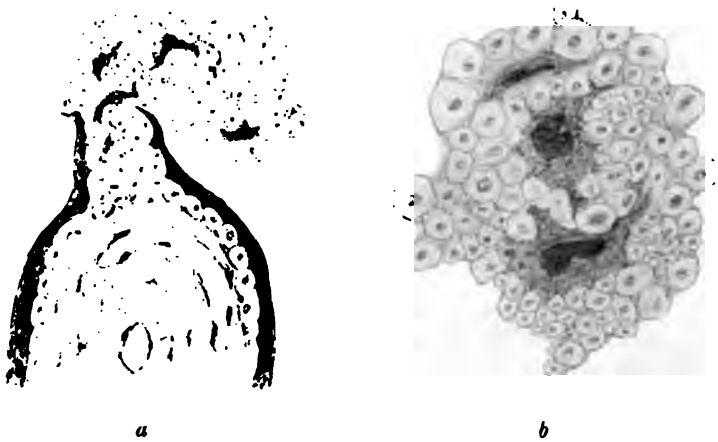

a *b*

Fig. 78. Zottenspitze (4.—5. Woche): *a.* Wucherung der Langhansschen Zellenschicht, knospenartiger Durchbruch der Wucherung in den intervillösen Raum (spatium intervillos). *b.* Stärkere Vergrößerung. (Orig.)

trifft man derartige Wucherungen an, wo die Langhanssche Schicht den syncytialen Überzug durchbrochen hat; syncytiale Abkömmlinge liegen im Haufen der Langhansschen Zellen (Fig. 78 *b*); — bei weiterem Wachsen entstehen größere, selbst makroskopisch sichtbare Zellhaufen, die oben mit Früchten des Zottenbaumes verglichen sind. — Zottenspitzen können durch derartige Wucherungen miteinander verklebt werden (Fig. 77), — die Gabelung der Zotten bei Teilung der Spitze kann von derartigen Wucherungen des Überzuges ausgefüllt werden; — meist überwiegt die Wucherung der Langhansschen Zellen; die syncytialen Teile sind anscheinend mehr passiv; — bei der oft großen Wucherung ist freilich auch auf eine Wucherung des syncytialen Teiles zu schließen. — Nennt man den epithelialen Überzug kurz Chorionepithel, zumal ja der syncytiale Teil Abkömmling der Langhansschicht ist, so würde man sagen, das Chorionepithel besteht aus zwei Schichten: der ektodermalen (dem Zottenstroma anliegenden), der syncytialen, die Zotten

überall überziehenden Schicht; — man würde also (im Gegensatz zu Chorionepithelioma malignum) von diesen Epithelwucherungen als von Chorionepithelioma benignum sprechen. — Auf diese Epithelwucherungen kommen wir nochmals bei der Anheftung der Chorionzotten an die Decidua basilaris (serotina), zweitens bei der Blasenmole zurück.

Es ist keinem Zweifel unterworfen, daß das verschiedene Aussehen der verschiedenen Epithelschichten — der syncytialen und der Ektodermschicht — auf-

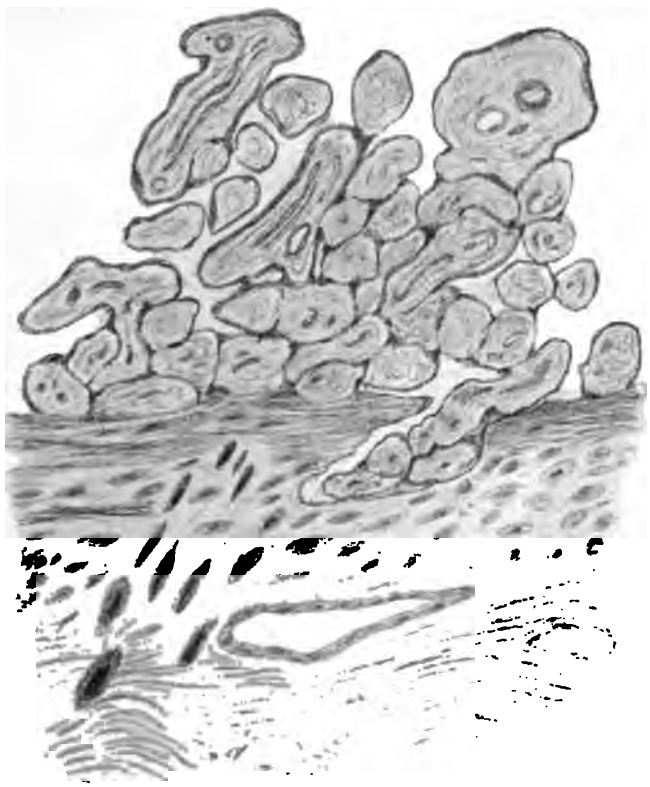

Fig. 79. Zotten am Ende der Schwangerschaft: Syncytialer Überzug sehr dünn; Langhansschicht, Zellschicht nicht mehr nachweisbar; Usur der mütterlichen Gefäße, Einkriechen der Zotten in das Lumen; — in der Decidua basil. einige sog. syncytiale Wanderzellen. (Orig.)

fällt, daß lange Zeit auch das ganz verschiedene Aussehen zur Annahme von dem verschiedenen Ursprung führte: die syncytiale Schicht erhält erst bei Berührung mit dem Inhalt des intervillösen Raumes und entsprechend dem Zwecke, dem sie dient, dem komplizierten, noch nicht völlig klaren Stoffwechselumsatz, ein von der Matrix (der Ektodermschicht) verschiedenes Aussehen. —

Schließen wir an die Betrachtung der Zotten resp. des Zottenepithels der ersten 2—$2^1/_2$ Monate die aus dem dritten bis sechsten Monat an, so ist kurz zuzufügen, daß die Zotten bis zum Ende dieser Zeit ein weiteres

Zotten des 3. bis 6. Monats.

Längenwachstum durchmachen, es kommt zum Bilde der späteren Placenta; die Zotten sind im ganzen, trotz des Wachstums, eben durch die Verzweigung dünner geworden; — das Stroma hat mehr fibrösen Charakter angenommen, die Gefäße, die im frühen Stadium der Schwangerschaft in den Zotten noch nicht ausgeprägt arteriellen Bau zeigen, lassen schon zunehmende Wandstärke erkennen; — der Epithelsaum nimmt gegen das Ende des sechsten Monats an Dicke ab, die Kerne werden etwas kleiner, färben sich intensiv. Noch sind vielfach Epithelfortsätze vorhanden, aber sie sind auch kleiner; sie liegen (bei Betrachtung der gefärbten mikroskopischen Präparate mit schwacher Vergrößerung) wie kleine Farbstoffpartikel an und zwischen den Zotten. — Am Epithelsaum sind keine Langhansschen Zellen (keine Ektodermschicht) mehr nachweisbar. — Der dünne Syncytialüberzug liegt anscheinend direkt dem Stroma auf. —

Zotten im sechsten Monat bis zum Ende der Gravidität.

Die Zotten vom sechsten Monat bis zum Ende der Gravidität machen weitere Veränderungen in der Länge, in der Gefäßentwicklung, durch weitere Verzweigung auch in bezug auf Verdünnung der Endäste durch. — Die Langhanssche Ektodermalschicht ist schon früher verschwunden; jetzt verschwinden auch die Epithelialfortsätze völlig; — der Epithelüberzug verdünnt sich ebenfalls mehr, gewinnt ein etwas anderes Aussehen. — Während die Zotten früher fast gleichmäßig dicken Überzug zeigten, ist der Überzug an den Zotten in den letzten Monaten dünner, und oft ungleichmäßig dünn — ja oft an kleinen Stellen minimal, sieht gelegentlich wie unterbrochen aus. Die starke Färbefähigkeit bleibt ihm aber erhalten, so daß das mehr helle, wenig gefärbte Stroma gegen den dunkel gefärbten Epithelüberzug stark absticht. — Im mikroskopischen Präparat erscheint das Bild durch die verschiedene Dickenlage des Epithels oft fleckig. —

Vergegenwärtigt man sich nach obigem das Bild der Chorionzotten und den Wechsel des Bildes in den verschiedenen Zeiten der Gravidität, dann wird es leicht sein, den für die Diagnostik wichtigen Teil der kindlichen Bestandteile auch mikroskopisch nachzuweisen. Das Vorkommen der kindlichen Bestandteile spricht für Gravidität, da ja Zotten als kindliche Bestandteile (als Schwangerschaftsprodukt) ohne Schwangerschaft nicht möglich sind. —

Es handelt sich noch darum, im Anschluß an obige Ausführungen einiger Veränderungen der kindlichen Teile (der Zotten) zu gedenken, damit das Nichterkennen der Veränderungen nicht zur Fehldiagnose führt. — Die Veränderungen, um die es sich handelt, sind die, welche durch Einschluß der Zotten in Blut, Blutgerinseln, in Decidualmasse, Fibrin entstehen. — Die wichtigste Veränderung ist die des Verlustes des syncytialen Überzuges (Fig. 80): eingeschlossen in Blut, in Blutgerinseln tritt erst Zerfall und Körnigwerden, dann Resorption des syncytialen Überzuges ein: stellenweise kann er wie kleine Flecke noch länger erhalten bleiben; aber gewöhnlich bleiben die früher durch den gutfärbbaren Epithelialüberzug leicht erkennbaren Zotten in den Blutgerinseln, in Fibrin, in Deciduamassen — hellere, durchscheinende Stellen, die noch Stromagewebe erkennen lassen, aber wesentlich

Zottenveränderungen im Blutgerinsel.

durch die durchscheinende Beschaffenheit, wie auch noch durch die Gestalt dieser Stellen an Zotten erinnern. — Der mit dem Bilde vertraute Untersucher erkennt sofort die Reste der Zotten: erste Aufgabe ist also, das Bild dieser Zottenveränderung kennen lernen, dann wird es bald wieder erkannt (Fig. 80). — Ein gelegentliches Erhaltenbleiben des syncytialen Überzuges findet sich bei Blasenmolen, wo oft Chorionzotten selbst bei Einschluß in Fibrin oder Decidua eine selbst erhebliche Wucherung des Epithelüberzuges erkennen lassen (siehe unten).

Reihen wir an diese regressiven Vorgänge am syncytialen Überzug noch die Betrachtung über progressive Prozesse der Epithelbekleidung an: die schon oben erwähnten Epithelwucherungen bei Blasenmolen. — Die zur Umwandlung der Zotten in Blasenmolen führenden Vorgänge liegen in der frühesten Zeit der Eianheftung; sie betreffen meist das ganze Ei; es gibt aber auch Eihüllen, in denen nur kleine Abschnitte, „hydatidös" umgewandelt sind, die Umgebung normal ist. — Die Ursache für die Umwandlung ist nicht bekannt: die Annahme von dem Zusammenhang mit zahlreichen Luteinzellen im Ovarium ist nicht bewiesen; diese Annahme hat vieles gegen sich; insbesondere sprechen die Fälle völlig zirkumskripter Umwandlung einiger Zottenabschnitte in Blasenmole (Degeneratio hydatidosa circumscripta) dagegen. — Makroskopisch ist die Blasenmole leicht an den großen und kleinen traubenartigen Bildungen kenntlich; große, kleine Cysten, durch zarte, strangförmige Verbindungsstellen verbunden, geben ein so charakteristisches Bild, das sich schnell und leicht einprägt; ja eine Cyste (eine „Beere", eine „Hydatidenblase") aus den Genitalien abgegangen, geben dem Untersucher bei einiger Übung schnell Anhalt für die Diagnose: auf das Kennenlernen folgt das Erkennen. — Werden Blutgerinsel mit Einschluß von Blasen in unförmlicher Masse (Mola hydatidosa) „geboren", dann kann wohl die gewöhnliche makroskopische Betrachtung im Stich lassen; dann muß die mikroskopische Untersuchung helfen. Die mikroskopische Untersuchung zeigt sehr häufig höchst interessante epitheliale Wucherungsprozesse, die wie schon oben an-

Progressive Vorgänge an der Epithelbekleidung der Zotten.

Blasenmole.

Fig. 80. Placentarrest (Abortrest): Zotten in Fibrin und Blut eingeschlossen, verlieren ihren syncytialen Überzug; die freiliegenden Zotten mit den Epithelfortsätzen behalten den Überzug; daneben die Deciduainseln. (2.—3. Monat.) (Orig.)

Blasenmole.

Epitheliale Wucherung bei Blasenmole.

a) Zottenstroma.

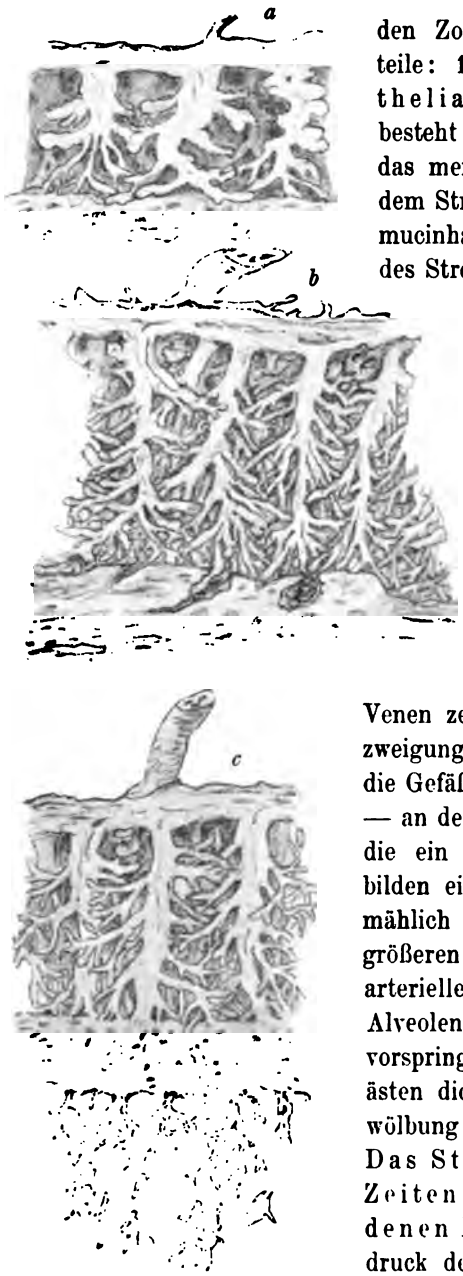

Fig. 76. *a.* Zottenbaum aus dem 1.—2. Monat der Gravidität. *b.* Zottenbaum am Ende der Gravidität. *c.* Zottenbaum (6. Monat) mit „Durchwachsen" der Zotten, tief in das mütterliche Gewebe resp. in die Gefäße. (Orig.)

den Zotten unterscheidet man zwei Bestandteile: 1. das Zottenstroma und 2. den epithelialen Überzug der Zotte. — Das Stroma besteht (im frühesten Stadium) aus Bindegewebe, das meist den Typus des embryonalen trägt und dem Stroma des Nabelstranges gleicht. — In der mucinhaltigen Zwischensubstanz (Schleimgewebe) des Stromas liegen die zelligen Bestandteile rundlich, spindelförmig, sternförmig, mit feinen Ausläufern untereinander in Verbindung tretend; die Stromazellen färben sich nur wenig, auch der Kern nimmt Farbstoff nur in geringem Grade an: Das Zottenstroma ist im gefärbten mikroskopischen Schnitt infolge dieser Eigenschaft durchscheinend, blaß. — In den Stammzotten und in den stärkeren Ästen liegen die Arterien mit stark muskulösen Wandungen, — die Venen zeigen weite Lumina; — je weiter die Verzweigung der Chorionzotten geht, desto mehr verlieren die Gefäße den Charakter der Arterien und Venen; — an den Endästen sind nur Capillaren vorhanden, die ein deutliches Endothel erkennen lassen; sie bilden ein feinmaschiges Capillarnetz, um sich allmählich in den großen Zottenstämmen wieder zu größeren Venen zu vereinigen: die Venen bringen das arterielle Blut zum Fötus zurück. — Wie an den Alveolen der Lunge die Gefäße etwas in das Lumen vorspringen, so treten die Capillaren an den Endästen dicht unter die Oberfläche, oft leichte Vorwölbung des epithelialen Überzuges erzeugend. — Das Stroma zeigt in den verschiedenen Zeiten der Gravidität etwas verschiedenen Bau: in den frühen Stadien paßt der Ausdruck des Schleimgewebes (embryonales Gewebe) durchaus; in späteren Monaten nimmt, zumal an den größeren Stämmen, das Stroma den Charakter des festen, fibrillären, streifigen Bindegewebes an. — Die im frühen Stadium der Gravidität kurzen Zotten sind im Verhältnis zu späteren Stadien dicker, plumper, weniger verzweigt (Fig. 76 *a*), ja in den frühsten

Stadien sind die Zottenanlagen kleine knospenartige Epithelvorsprünge, in die das Choriongewebe mit den Choriongefäßen eindringt: das mesodermale Bindegewebe wächst in den Ectoblast. — Am Ende der Schwangerschaft besteht die größte Verzweigung des Zottenbaums, aber auch die größte Verdünnung der Endäste (Fig. 76 *b*), in frühen Stadien geringe Verzweigung und starke, dicke Endäste (Fig. 76 *a*). — Wenn schon das Stroma bei seiner mikroskopischen Zusammensetzung den Vergleich der frühesten mit den spätesten Stadien erheischt, so ist die Betrachtung des epithelialen Überzugs in den verschiedenen Zeiten der Schwangerschaft ganz besonders geboten.

b) Epithelialer Überzug der Zotten,

Der epitheliale Überzug der Zotten hat in den ersten Schwangerschaftsmonaten im Vergleich zu den späteren Monaten seine besondere Zusammensetzung: man kann aus der Beschaffenheit des Zottenepithels auf die Zeit der Schwangerschaft schließen; — das Zottenepithel ist demnach für bestimmte diagnostische Fragen von erheblicher Bedeutung, z. B. ob Abort oder länger bestehende Gravidität vorliegt. Betrachten wir zuerst das Zottenepithel der ersten zwei bis zweieinhalb Monate. Der epitheliale Überzug besteht in dieser Zeit aus zwei Teilen; je früher die Schwangerschaft, desto deutlicher der Unterschied; — der erste Teil, der äußere Überzug, der die Zotten gegen den intervillösen Raum abschließt, ist eine feinkörnige, daher etwas trüb erscheinende Protoplasmamasse, die sich ziemlich gut färben läßt, in der hier und da kleine Vacuolen und viele rundliche, rundlich ovale Kerne liegen; die Kerne nehmen gut Farbstoff auf, liegen nebeneinander einreihig, aber je früher das Stadium, desto eher kommen zwei Kerne übereinander zu liegen. — Eine Zellenkontur ist nirgends in der Protoplasmamasse zu sehen; die Protoplasmamasse überzieht die gesamten Zotten und ihre sämtliche Verzweigung, ist am Chorion als Begrenzung gegen den intervillösen Raum deutlich sichtbar; zum Teil überzieht sie auch die Basilaris, von den anhaftenden Zotten auf die Oberfläche derselben übergreifend. — Die Protoplasmamasse ohne Zellkonturen findet sich durch die ganze Zeit der Schwangerschaft hindurch, nur nimmt ihre Dicke ab, ihre Kerne nehmen eine andere Gestaltung an. — In der frühen Schwangerschaftszeit, die zuerst hier besprochen wird, ist die Dicke der Masse immerhin erheblich und am Stamm oder den Zweigen des Zottenbaumes ziemlich gleichmäßig, ungefähr doppelt so breit, wie der rundliche, rundlich ovale Kern. Die die Zotten überziehende epitheliale Protoplasmamasse ohne Zellenkontur stellt ein Syncytium dar: der epitheliale Überzug wird kurz syncytialer Zottenüberzug, auch nur Syncytium genannt (Fig. 77). —

in den ersten 2–2½ Monaten sind zwei Teile zu trennen:

1. Syncytium,

Der zweite Teil des Zottenepithels wird von Zellen gebildet, die unter dem Syncytium liegen, die je früher die Schwangerschaft desto deutlicher eine völlige Zellenlage darstellen. — Diese Zellenschicht besteht aus hellen, glasig durchscheinenden, oft wie Plattenepithelien aussehenden Elementen, deren Zottenleib sich nicht färbt, während der Kern sich gut färbt. — Im mikroskopischen Bild treten schon bei schwacher Vergrößerung die beiden

2. Ektodermzellen.

Betracht kommenden Flächen (der Decidua reflexa und der Decidua vera) verschwindet das Oberflächenepithel völlig. — Das Oberflächenepithel spielt für die Diagnostik keine besondere Rolle. — Anders gestalten sich die

b) an den Uterindrüsen.

Schwangerschaftsveränderungen an den Uterindrüsen; hier ist aber wesentlich die Schwangerschaftszeit mit in Betracht zu ziehen; von großer Bedeutung sind die Uterindrüsenveränderungen für die Diagnose der Gravidität in den ersten Monaten, speziell kommt die Schwangerschaftsdiagnose auf Abort in Frage. — Die Veränderung der Uterusschleimhaut in den ersten Monaten der Gravidität besteht einmal in einer enormen Zunahme des Höhendurchmessers: die Dicke der Schleimhaut kann bis zu $^1/_2$ cm und

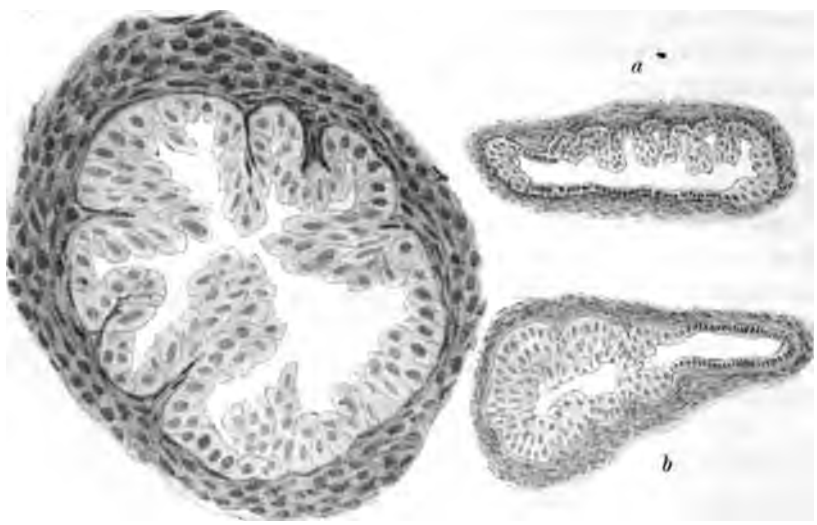

Fig. 83. *a* und *b*. Zirkumskripte Veränderungen der Drüsen in der Schwangerschaft: Ein Teil des Epithelüberzuges unverändert, der andere Teil in Opitz-Gebhardscher Wucherung. *c*. Epithelienwucherung nach Opitz-Gebhard bei starker Vergrößerung. (Orig.)

darüber zunehmen; sie läßt makroskopisch (siehe oben) einen oberen kompakten Teil, einen tieferen spongiösen Teil unterscheiden, das mikroskopische Bild gleicht dem der Endometritis glandularis; die Uterindrüsen sind in dem kompakten Teil zusammengedrückt, dünn, stellen schmale Ausführgänge der in der Tiefe liegenden, stark erweiterten, dicht nebeneinander liegenden Drüsen (Pars spongiosa) dar (Fig. 82). — Das Epithel der zusammengedrückten, schmalen Ausführgänge ist kurz, kubisch, ohne besondere Bedeutung; — in dem spongiösen Teil, wo die Drüsen stark erweitert dicht nebeneinander liegen, beobachtet man oft höchst interessante Epithelveränderungen: Veränderungen, die wenn auch nicht pathognostisch für Gravidität, doch so oft bei Gravidität vorkommen, daß ihnen eine gewisse Bedeutung für die Diagnose auf Schwangerschaft nicht abgesprochen werden kann.

diesen hier aufsitzenden Massen sind große Anhäufungen von Kernen vorhanden; diese Bildungen stehen in engster Beziehung zum Wachstum der Zotten (Längenwachstum): das Stroma wächst in die Protoplasmamasse hinein; sie vermehrt sich von neuem, solange das Längenwachstum der Zotten statthat. — Die Epithelialfortsätze („Zottenkolben"), stellen Auswüchse des syncytialen Überzugs dar, die verschieden gestaltet sein können; länger, kürzer, polypös der Oberfläche aufsitzend, mit breiter Basis, oder auch auf dünn ausgezogenem Stiel aufsitzend — sich selbst zum Abschnüren vorbereitend, „tränenförmig", feigenartig gestaltet usw.; — es unterliegt keinem Zweifel, daß viele der Epithelialfortsätze, die wie der Überzug und die Epithelialhauben „syncytial" sind. — sich vom Epithelsaum abtrennen, frei im intervillösen Raum liegen: sie können — die Möglichkeit liegt vor — von hier aus — in die Blutgefäße, in den Kreislauf der Mutter (s. u.) gelangen. — In den Epithelialfortsätzen sind oft viel, oft nur wenig Kerne: letztere färben sich intensiv und geben im mikroskopischen Präparat, bei der Anhäufung der Kerne in den Fortsätzen, leicht auffallende, dunkle Massen an oder neben den Zotten. — Das Protoplasma der Epithelialfortsätze ist bei den größeren feinkörnig, zeigt hier und da auch etwas große, glänzende Körperchen, — ist bei den kleineren, dünn ausgezogenen, mehr homogen und mit Vakuolen versehen.

Abtrennung der Epithelialfortsätze.

Die Epithelialfortsätze hängen ebenfalls mit dem Wachstum der Zotten zusammen, sind aber häufiger sozusagen der Überschuß des beim Wachstum überreichlich wuchernden Epithelüberzuges. Mit dem Nachlassen des erheblichen Wachstums verschwinden die Epithelfortsätze (die Zottenkolben); das Wachstum geht später langsamer und systematischer, aber auch unmerklicher vorwärts; die Epithelialfortsätze verschwinden vom fünften bis sechsten Monat der Gravidität, also zu einer Zeit, wo das Wachstum der Placenta noch nicht aufgehört hat. — Wie die Ektodermlage (Langhanssche Schicht) diagnostisch für die ersten 2—$2^1/_2$ Monat verwendet werden kann, so sind die Epithelialfortsätze diagnostische Merkmale für die Zotten aus den ersten 5—6 Monaten.

Neben den Wucherungen des Überzuges der Zotten an dem Ende und am Stamm derselben (— neben den Zottenhauben und den Epithelfortsätzen —) sind für die ganze Auffassung der pathologischen Prozesse (für das Chorionepithelioma malignum oder das Syncytioma malignum) noch andere Vorgänge außerordentlich wichtig, hochinteressant: die gutartigen Wucherungen des Gesamtüberzuges (— des syncytialen Teils und der Langhansschen Schicht —); an den Epithelialhauben und Epithelfortsätzen kommt gewöhnlich nur Wucherung des syncytialen Überzuges vor (s. u. Syncytioma benignum). — An den Zotten in frühen Monaten (bis zur sechsten, auch achten Woche) sieht man schon makroskopisch (zumal bei in Wasser flottierenden Zottenbäumen) zarte, grauweißliche, rundliche Partikel, die man (wenn man von Zottenbäumen spricht) mit Früchten vergleichen könnte, die an den Bäumen hängen; sie stellen Wucherungen des Überzuges

Wucherung des gesamten Zottenüberzuges: Syncytioma benignum.

schwunden; sie erhalten sich in dem Teil des Gebärmutterkanals, der (selbst im achten oder neunten Monat) noch nicht völlig zur Erweiterung der Uterushöhle verwandt ist (siehe unten), der noch im Zusammenhang mit dem Cervicalkanal einen kanalartigen Bau zeigt (Fig. 92); — hier ist die Uterusschleimhaut noch nicht, wie im Corpus ausgedehnt, hier können die Opitz-Gebhardschen Drüsen (sog. „Schwangerschaftsdrüsen") noch länger

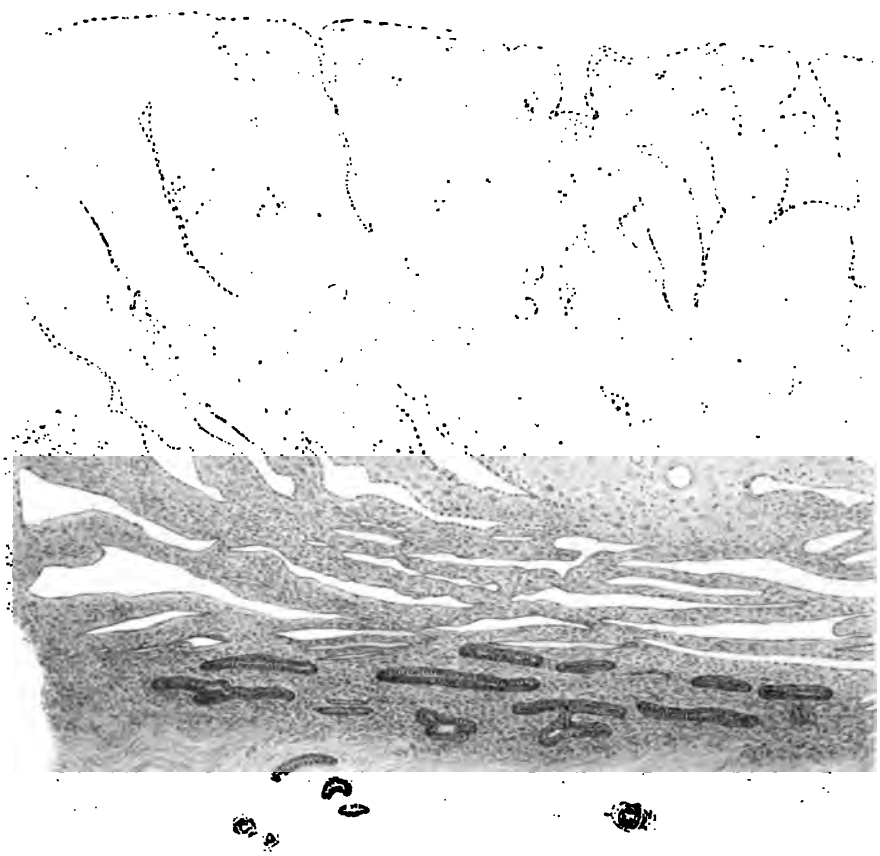

Fig. 85. Uterinschleimhaut im 9. Monat der Gravidität; dicht über dem Orific. internum; in der Tiefe noch nicht veränderte (nicht decidual erscheinende) Uterinschleimhaut mit Uterindrüsen. (Orig.)

erhalten sein, während sie infolge des ungleichmäßigen, d. h. relativ starken Wachstums im oberen Teil verschwunden sind. — Mit dem Verbrauch des ganzen Gebärmutterkanals bis zum Orif. int. zur Bildung der Uterushöhle für die Frucht am Ende der Gravidität, ja bei Erweiterung selbst des oberen Teiles der Cervix am Ende der Gravidität (fast regelmäßig bei Primiparen, Olshausen), wird die Uterusschleimhaut auch in diesen Teilen so gedehnt, daß die eigentümlichen Drüsenbildungen ebenfalls verschwinden, nur noch spaltförmige Räume die Reste der Drüsen darstellen. —

überall überziehenden Schicht; — man würde also (im Gegensatz zu Chorionepithelioma malignum) von diesen Epithelwucherungen als von Chorionepithelioma benignum sprechen. — Auf diese Epithelwucherungen kommen wir nochmals bei der Anheftung der Chorionzotten an die Decidua basilaris (serotina), zweitens bei der Blasenmole zurück.

Es ist keinem Zweifel unterworfen, daß das verschiedene Aussehen der verschiedenen Epithelschichten — der syncytialen und der Ektodermschicht — auf-



Fig. 79. Zotten am Ende der Schwangerschaft: Syncytialer Überzug sehr dünn; Langhansschicht, Zellschicht nicht mehr nachweisbar; Usur der mütterlichen Gefäße, Einkriechen der Zotten in das Lumen; — in der Decidua basil. einige sog. syncytiale Wanderzellen. (Orig.)

fällt, daß lange Zeit auch das ganz verschiedene Aussehen zur Annahme von dem verschiedenen Ursprung führte: die syncytiale Schicht erhält erst bei Berührung mit dem Inhalt des intervillösen Raumes und entsprechend dem Zwecke, dem sie dient, dem komplizierten, noch nicht völlig klaren Stoffwechselumsatz, ein von der Matrix (der Ektodermschicht) verschiedenes Aussehen. —

Schließen wir an die Betrachtung der Zotten resp. des Zottenepithels der ersten 2—$2^1/_2$ Monate die aus dem dritten bis sechsten Monat an, so ist kurz zuzufügen, daß die Zotten bis zum Ende dieser Zeit ein weiteres

Zotten des 3. bis 6. Monats.

Längenwachstum durchmachen, es kommt zum Bilde der späteren Placenta; die Zotten sind im ganzen, trotz des Wachstums, eben durch die Verzweigung dünner geworden; — das Stroma hat mehr fibrösen Charakter angenommen, die Gefäße, die im frühen Stadium der Schwangerschaft in den Zotten noch nicht ausgeprägt arteriellen Bau zeigen, lassen schon zunehmende Wandstärke erkennen; — der Epithelsaum nimmt gegen das Ende des sechsten Monats an Dicke ab, die Kerne werden etwas kleiner, färben sich intensiv. Noch sind vielfach Epithelfortsätze vorhanden, aber sie sind auch kleiner; sie liegen (bei Betrachtung der gefärbten mikroskopischen Präparate mit schwacher Vergrößerung) wie kleine Farbstoffpartikel an und zwischen den Zotten. — Am Epithelsaum sind keine Langhansschen Zellen (keine Ektodermschicht) mehr nachweisbar. — Der dünne Syncytialüberzug liegt anscheinend direkt dem Stroma auf. —

Zotten im sechsten Monat bis zum Ende der Gravidität.

Die Zotten vom sechsten Monat bis zum Ende der Gravidität machen weitere Veränderungen in der Länge, in der Gefäßentwicklung, durch weitere Verzweigung auch in bezug auf Verdünnung der Endäste durch. — Die Langhanssche Ektodermalschicht ist schon früher verschwunden; jetzt verschwinden auch die Epithelialfortsätze völlig; — der Epithelüberzug verdünnt sich ebenfalls mehr, gewinnt ein etwas anderes Aussehen. — Während die Zotten früher fast gleichmäßig dicken Überzug zeigten, ist der Überzug an den Zotten in den letzten Monaten dünner, und oft ungleichmäßig dünn — ja oft an kleinen Stellen minimal, sieht gelegentlich wie unterbrochen aus. Die starke Färbefähigkeit bleibt ihm aber erhalten, so daß das mehr helle, wenig gefärbte Stroma gegen den dunkel gefärbten Epithelüberzug stark absticht. — Im mikroskopischen Präparat erscheint das Bild durch die verschiedene Dickenlage des Epithels oft fleckig. —

Vergegenwärtigt man sich nach obigem das Bild der Chorionzotten und den Wechsel des Bildes in den verschiedenen Zeiten der Gravidität, dann wird es leicht sein, den für die Diagnostik wichtigen Teil der kindlichen Bestandteile auch mikroskopisch nachzuweisen. Das Vorkommen der kindlichen Bestandteile spricht für Gravidität, da ja Zotten als kindliche Bestandteile (als Schwangerschaftsprodukt) ohne Schwangerschaft nicht möglich sind. —

Es handelt sich noch darum, im Anschluß an obige Ausführungen einiger Veränderungen der kindlichen Teile (der Zotten) zu gedenken, damit das Nichterkennen der Veränderungen nicht zur Fehldiagnose führt. — Die Veränderungen, um die es sich handelt, sind die, welche durch Einschluß der Zotten in Blut, Blutgerinseln, in Decidualmasse, Fibrin entstehen. — Die wichtigste Veränderung ist die des Verlustes des syncytialen Überzuges (Fig. 80): eingeschlossen in Blut, in Blutgerinseln tritt erst Zerfall und Körnigwerden, dann Resorption des syncytialen Überzuges ein: stellenweise kann er wie kleine Flecke noch länger erhalten bleiben; aber gewöhnlich bleiben die früher durch den gutfärbbaren Epithelialüberzug leicht erkennbaren Zotten in den Blutgerinseln, in Fibrin, in Deciduamassen — hellere, durchscheinende Stellen, die noch Stromagewebe erkennen lassen, aber wesentlich

Zottenveränderungen im Blutgerinsel.

durch die durchscheinende Beschaffenheit, wie auch noch durch die Gestalt dieser Stellen an Zotten erinnern. — Der mit dem Bilde vertraute Untersucher erkennt sofort die Reste der Zotten: erste Aufgabe ist also, das Bild dieser Zottenveränderung kennen lernen, dann wird es bald wieder erkannt (Fig. 80). — Ein gelegentliches Erhaltenbleiben des syncytialen Überzuges findet sich bei Blasenmolen, wo oft Chorionzotten selbst bei Einschluß in Fibrin oder Decidua eine selbst erhebliche Wucherung des Epithelüberzuges erkennen lassen (siehe unten).

Reihen wir an diese regressiven Vorgänge am syncytialen Überzug noch die Betrachtung über progressive Prozesse der Epithelbekleidung an: die schon oben erwähnten Epithelwucherungen bei Blasenmolen. — Die zur Umwandlung der Zotten in Blasenmolen führenden Vorgänge liegen in der frühesten Zeit der Einheftung; sie betreffen meist das ganze Ei; es gibt aber auch Eihüllen, in denen nur kleine Abschnitte, „hydatidös" umgewandelt sind, die Umgebung normal ist. — Die Ursache für die Umwandlung ist nicht bekannt: die Annahme von dem Zusammenhang mit zahlreichen Luteinzellen im Ovarium ist nicht bewiesen; diese Annahme hat vieles gegen sich; insbesondere sprechen die Fälle völlig zirkumskripter Umwandlung einiger Zottenabschnitte in Blasenmole (Degeneratio hydatidosa circumscripta) dagegen. — Makroskopisch ist die Blasenmole leicht an den großen und kleinen traubenartigen Bildungen kenntlich; große, kleine Cysten, durch zarte, strangförmige Verbindungsstellen verbunden, geben ein so charakteristisches Bild, das sich schnell und leicht einprägt; ja eine Cyste (eine „Beere", eine „Hydatidenblase") aus den Genitalien abgegangen, geben dem Untersucher bei einiger Übung schnell Anhalt für die Diagnose; auf das Kennenlernen folgt das Erkennen. — Werden Blutgerinsel mit Einschluß von Blasen in unförmlicher Masse (Mola hydatidosa) „geboren", dann kann wohl die gewöhnliche makroskopische Betrachtung im Stich lassen; dann muß die mikroskopische Untersuchung helfen. Die mikroskopische Untersuchung zeigt sehr häufig höchst interessante epitheliale Wucherungsprozesse, die wie schon oben an-

Progressive Vorgänge an der Epithelbekleidung der Zotten

Blasenmole.

Fig. 80. Placentarrest (Abortrest): Zotten in Fibrin und Blut eingeschlossen, verlieren ihren syncytialen Überzug; die freiliegenden Zotten mit den Epithelfortsätzen behalten den Überzug; daneben die Deciduainseln. (2.—3. Monat.) (Orig.)

Blasenmole.

Epitheliale Wucherung bei Blasenmole.

gegeben mit als „Schlüssel“ für die Kenntnis der Entstehung von bösartigen Bildungen (Chorionepithelioma oder Syncytioma malignum) dienen. — Es ist schwer zu sagen, ob bei der Blasenmolenbildung primäre Stromaaffektion oder primäre Epithelialstörung vorliegt: ersteres ist wahrscheinlicher. — Das Zottengewebe zeigt ungleichmäßige Wucherung: es treten Einschnürungen ein, die als dünne Stränge die rundlichen, später cystischen Anschwellungen verbinden: dieselben sind um so größer, je weiter sie vom Zottenende entfernt sind. Diese Wucherungsart spricht für primäre bindegewebige Entstehung. — Im gewucherten mucinhaltigen Gewebe treten zentrale Einschmelzungen, Verflüssigung ein, so daß eine Traubenbeere epithelialen Überzug, unter demselben eine Schicht embryonal erscheinendes Bindegewebe, zentrale Verflüssigung zeigt; im noch peripher erhaltenen Stroma sind, wie sonst in demselben, große rundliche oder sternförmige Elemente mit großem Kern, beide wenig färbbar, relativ viel Intercellularsubstanz. — Der epitheliale Überzug zeigt sich meist verschiedenartig: es kann einmal anscheinend normale syncytiale Schicht, unter ihr die Ektodermalschicht vorhanden sein, an anderer, dicht daneben liegender Stelle findet sich unregelmäßige Epithelwucherung: die Langhanszellen sind gewuchert, durchbrechen anscheinend die

Einschmelzung des Stroma.



a

b

Fig. 81. Zotten von Blasenmolen: a. Etwas collabierte Zotte mit zentraler Erweichung. Wucherung der syncytialen und ektodermalen (Langhansschen) Zellen. *b.* Blasenmole — zentrale Verflüssigung; die Zotte sitzt auf der Decidua basil.; rings um die Zotte Wucherung der epithelialen (fötalen) Bekleidung, besonders stark an der Decidualverbindung; Wucherung der Ektodermzellen und sogenannte syncytiale Wanderzellen. (Orig.)

syncytiale Schicht, überwuchern sie hier und da, so daß mitten in der Wucherung, nicht nur an der Oberfläche, Syncytium liegt. Das Syncytium löst sich neben der Wucherung der Langhansschen Zellen anscheinend gelegentlich in große syncytiale Einzelelemente auf (Fig. 81 *b*). Auffallend sind in diesen Wucherungen die großen, oft nebeneinander liegenden Vakuolenbildungen (Fig. 81 *a*). — Diese epithelialen Wucherungen sind gelegentlich gering, oft umgeben sie die Beeren ganz. — Die Abkömmlinge des Epithels können auch ins Stromagewebe der Zotten wuchern und werden dann gleichsam als Vorboten eines vorhandenen resp. drohenden Syncytioma malignum angesehen (Neumann).

Von den zur Diagnose der Schwangerschaft in Betracht kommenden mütterlichen Teilen — von den Schwangerschaftsveränderungen — ist die Deciduabildung der wichtigste. — Bei Beginn der Gravidität und unter ihrer Einwirkung wandelt sich die Uterusschleimhaut sehr schnell in die sog. Membrana decidua, gewöhnlich nur kurz Decidua genannt. — Die Veränderung der Uterusschleimhaut durch die Gravidität ist an den Bestandteilen der Schleimhaut wahrzunehmen: an den epithelialen Teilen (Oberfläche und Uterindrüsen) und am Stroma (an der Stromazelle); durch die Schwangerschaftseinwirkung wird die Stromazelle zur Deciduazelle.

Deciduabildung.



Fig. 82. Decidua vera: In der Tiefe die stark gewucherten Drüsen (Opitz-Gebhardsche Veränderung). (Orig.)

A. Die Einwirkung der Gravidität auf das Epithel ist eine verschiedene, je nachdem die Oberfläche oder das Drüsenepithel betroffen wird und verschieden in den verschiedenen Zeiten der Schwangerschaft. — Das Oberflächenepithel verändert wesentlich nur seine Gestalt: das zylindrische, gut färbefähige Epithel mit seinem stark färbbaren, zentral sitzenden Kern wird kürzer, erscheint mehr kubisch, etwas unregelmäßiger angeordnet und ist weniger färbefähig. Bei starker Ausdehnung des Uterus durch die wachsende Frucht nimmt die Gestaltsveränderung zu; das Epithel wird entsprechend der Vergrößerung der Uterinhöhle und damit der Vergrößerung der Uterusoberfläche kürzer, fast platt ausgezogen, selbst der Oberfläche wie Endothel aufsitzend. — Unter dem Einfluß der späteren, oft vorkommenden Verklebung der in

Veränderung an Epithel: a) an der Oberfläche.

a) Zottenstroma.

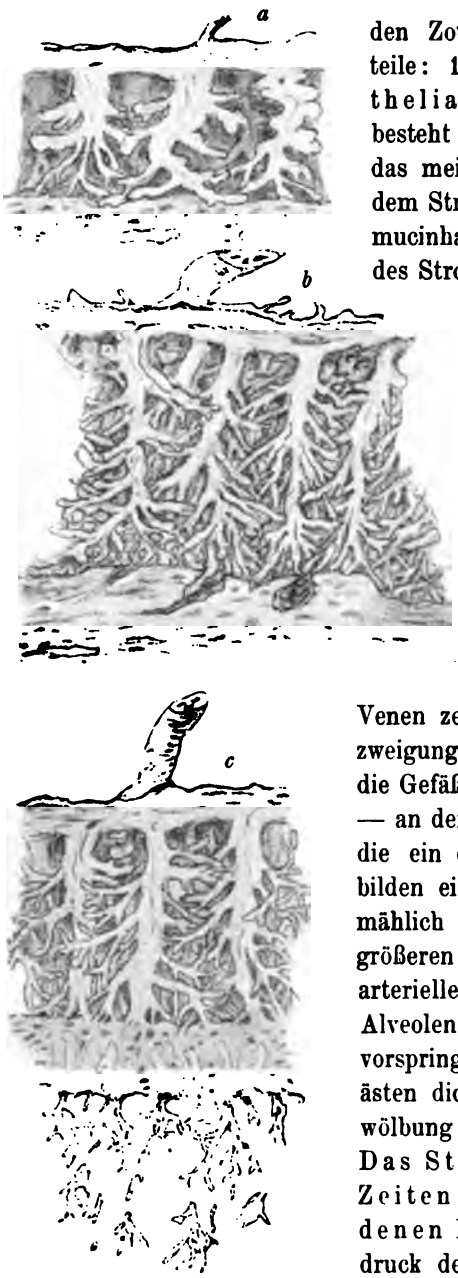

Fig. 76. *a.* Zottenbaum aus dem 1.—2. Monat der Gravidität. *b.* Zottenbaum am Ende der Gravidität. *c.* Zottenbaum (6. Monat) mit „Durchwachsen" der Zotten, tief in das mütterliche Gewebe resp. in die Gefäße. (Orig.)

den Zotten unterscheidet man zwei Bestandteile: 1. das Zottenstroma und 2. den epithelialen Überzug der Zotte. — Das Stroma besteht (im frühesten Stadium) aus Bindegewebe, das meist den Typus des embryonalen trägt und dem Stroma des Nabelstranges gleicht. — In der mucinhaltigen Zwischensubstanz (Schleimgewebe) des Stromas liegen die zelligen Bestandteile rundlich, spindelförmig, sternförmig, mit feinen Ausläufern untereinander in Verbindung tretend; die Stromazellen färben sich nur wenig, auch der Kern nimmt Farbstoff nur in geringem Grade an: Das Zottenstroma ist im gefärbten mikroskopischen Schnitt infolge dieser Eigenschaft durchscheinend, blaß. — In den Stammzotten und in den stärkeren Ästen liegen die Arterien mit stark muskulösen Wandungen, — die Venen zeigen weite Lumina; — je weiter die Verzweigung der Chorionzotten geht, desto mehr verlieren die Gefäße den Charakter der Arterien und Venen; — an den Endästen sind nur Capillaren vorhanden, die ein deutliches Endothel erkennen lassen; sie bilden ein feinmaschiges Capillarnetz, um sich allmählich in den großen Zottenstämmen wieder zu größeren Venen zu vereinigen: die Venen bringen das arterielle Blut zum Fötus zurück. — Wie an den Alveolen der Lunge die Gefäße etwas in das Lumen vorspringen, so treten die Capillaren an den Endästen dicht unter die Oberfläche, oft leichte Vorwölbung des epithelialen Überzuges erzeugend. — Das Stroma zeigt in den verschiedenen Zeiten der Gravidität etwas verschiedenen Bau: in den frühen Stadien paßt der Ausdruck des Schleimgewebes (embryonales Gewebe) durchaus; in späteren Monaten nimmt, zumal an den größeren Stämmen, das Stroma den Charakter des festen, fibrillären, streifigen Bindegewebes an. — Die im frühen Stadium der Gravidität kurzen Zotten sind im Verhältnis zu späteren Stadien dicker, plumper, weniger verzweigt (Fig. 76 *a*), ja in den frühsten

Stadien sind die Zottenanlagen kleine knospenartige Epithelvorsprünge, in die das Choriongewebe mit den Choriongefäßen eindringt: das mesodermale Bindegewebe wächst in den Ectoblast. — Am Ende der Schwangerschaft besteht die größte Verzweigung des Zottenbaums, aber auch die größte Verdünnung der Endäste (Fig. 76 *b*), in frühen Stadien geringe Verzweigung und starke, dicke Endäste (Fig. 76 *a*). — Wenn schon das Stroma bei seiner mikroskopischen Zusammensetzung den Vergleich der frühesten mit den spätesten Stadien erheischt, so ist die Betrachtung des epithelialen Überzugs in den verschiedenen Zeiten der Schwangerschaft ganz besonders geboten.

b) Epithelialer Überzug der Zotten,

Der epitheliale Überzug der Zotten hat in den ersten Schwangerschaftsmonaten im Vergleich zu den späteren Monaten seine besondere Zusammensetzung: man kann aus der Beschaffenheit des Zottenepithels auf die Zeit der Schwangerschaft schließen; — das Zottenepithel ist demnach für bestimmte diagnostische Fragen von erheblicher Bedeutung, z. B. ob Abort oder länger bestehende Gravidität vorliegt. Betrachten wir zuerst das Zottenepithel der ersten zwei bis zweieinhalb Monate. Der epitheliale Überzug besteht in dieser Zeit aus zwei Teilen; je früher die Schwangerschaft, desto deutlicher der Unterschied; — der erste Teil, der äußere Überzug, der die Zotten gegen den intervillösen Raum abschließt, ist eine feinkörnige, daher etwas trüb erscheinende Protoplasmamasse, die sich ziemlich gut färben läßt, in der hier und da kleine Vacuolen und viele rundliche, rundlich ovale Kerne liegen; die Kerne nehmen gut Farbstoff auf, liegen nebeneinander einreihig, aber je früher das Stadium, desto eher kommen zwei Kerne übereinander zu liegen. — Eine Zellenkontur ist nirgends in der Protoplasmamasse zu sehen; die Protoplasmamasse überzieht die gesamten Zotten und ihre sämtliche Verzweigung, ist am Chorion als Begrenzung gegen den intervillösen Raum deutlich sichtbar; zum Teil überzieht sie auch die Basilaris, von den anhaftenden Zotten auf die Oberfläche derselben übergreifend. — Die Protoplasmamasse ohne Zellkonturen findet sich durch die ganze Zeit der Schwangerschaft hindurch, nur nimmt ihre Dicke ab, ihre Kerne nehmen eine andere Gestaltung an. — In der frühen Schwangerschaftszeit, die zuerst hier besprochen wird, ist die Dicke der Masse immerhin erheblich und am Stamm oder den Zweigen des Zottenbaumes ziemlich gleichmäßig, ungefähr doppelt so breit, wie der rundliche, rundlich ovale Kern. Die die Zotten überziehende epitheliale Protoplasmamasse ohne Zellenkontur stellt ein Syncytium dar: der epitheliale Überzug wird kurz syncytialer Zottenüberzug, auch nur Syncytium genannt (Fig. 77). —

In den ersten 2–2½ Monaten sind zwei Teile zu trennen:

1. Syncytium,

2. Ektodermzellen.

Der zweite Teil des Zottenepithels wird von Zellen gebildet, die unter dem Syncytium liegen, die je früher die Schwangerschaft desto deutlicher eine völlige Zellenlage darstellen. — Diese Zellenschicht besteht aus hellen, glasig durchscheinenden, oft wie Plattenepithelien aussehenden Elementen, deren Zottenleib sich nicht färbt, während der Kern sich gut färbt. — Im mikroskopischen Bild treten schon bei schwacher Vergrößerung die beiden

schwunden; sie erhalten sich in dem Teil des Gebärmutterkanals, der (selbst im achten oder neunten Monat) noch nicht völlig zur Erweiterung der Uterushöhle verwandt ist (siehe unten), der noch im Zusammenhang mit dem Cervicalkanal einen kanalartigen Bau zeigt (Fig. 92); — hier ist die Uterusschleimhaut noch nicht, wie im Corpus ausgedehnt, hier können die Opitz-Gebhardschen Drüsen (sog. „Schwangerschaftsdrüsen") noch länger

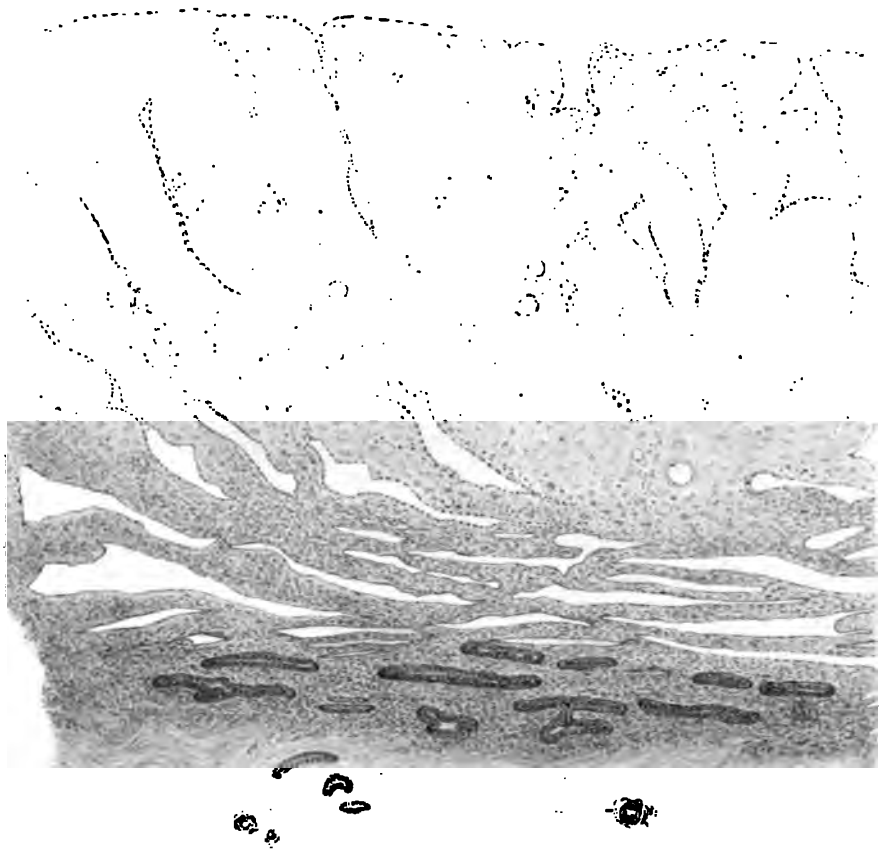

Fig. 85. Uterinschleimhaut im 9. Monat der Gravidität; dicht über dem Orific. internum; in der Tiefe noch nicht veränderte (nicht decidual erscheinende) Uterinschleimhaut mit Uterindrüsen. (Orig.)

erhalten sein, während sie infolge des ungleichmäßigen, d. h. relativ starken Wachstums im oberen Teil verschwunden sind. — Mit dem Verbrauch des ganzen Gebärmutterkanals bis zum Orif. int. zur Bildung der Uterushöhle für die Frucht am Ende der Gravidität, ja bei Erweiterung selbst des oberen Teiles der Cervix am Ende der Gravidität (fast regelmäßig bei Primiparen, Olshausen), wird die Uterusschleimhaut auch in diesen Teilen so gedehnt, daß die eigentümlichen Drüsenbildungen ebenfalls verschwinden, nur noch spaltförmige Räume die Reste der Drüsen darstellen. -

diesen hier aufsitzenden Massen sind große Anhäufungen von Kernen vorhanden; diese Bildungen stehen in engster Beziehung zum Wachstum der Zotten (Längenwachstum): das Stroma wächst in die Protoplasmamasse hinein; sie vermehrt sich von neuem, solange das Längenwachstum der Zotten statthat. — Die Epithelialfortsätze („Zottenkolben"), stellen Auswüchse des syncytialen Überzugs dar, die verschieden gestaltet sein können; länger, kürzer, polypös der Oberfläche aufsitzend, mit breiter Basis, oder auch auf dünn ausgezogenem Stiel aufsitzend — sich selbst zum Abschnüren vorbereitend, „tränenförmig", feigenartig gestaltet usw.; — es unterliegt keinem Zweifel, daß viele der Epithelialfortsätze, die wie der Überzug und die Epithelialhauben „syncytial" sind. — sich vom Epithelsaum abtrennen, frei im intervillösen Raum liegen: sie können — die Möglichkeit liegt vor — von hier aus — in die Blutgefäße, in den Kreislauf der Mutter (s. u.) gelangen. — In den Epithelialfortsätzen sind oft viel, oft nur wenig Kerne: letztere färben sich intensiv und geben im mikroskopischen Präparat, bei der Anhäufung der Kerne in den Fortsätzen, leicht auffallende, dunkle Massen an oder neben den Zotten. — Das Protoplasma der Epithelialfortsätze ist bei den größeren feinkörnig, zeigt hier und da auch etwas große, glänzende Körperchen, — ist bei den kleineren, dünn ausgezogenen, mehr homogen und mit Vakuolen versehen.

Abtrennung der Epithelialfortsätze.

Die Epithelialfortsätze hängen ebenfalls mit dem Wachstum der Zotten zusammen, sind aber häufiger sozusagen der Überschuß des beim Wachstum überreichlich wuchernden Epithelüberzuges. Mit dem Nachlassen des erheblichen Wachstums verschwinden die Epithelfortsätze (die Zottenkolben); das Wachstum geht später langsamer und systematischer, aber auch unmerklicher vorwärts; die Epithelialfortsätze verschwinden vom fünften bis sechsten Monat der Gravidität, also zu einer Zeit, wo das Wachstum der Placenta noch nicht aufgehört hat. — Wie die Ektodermlage (Langhanssche Schicht) diagnostisch für die ersten 2—$2^1/_2$ Monat verwendet werden kann, so sind die Epithelialfortsätze diagnostische Merkmale für die Zotten aus den ersten 5—6 Monaten.

Neben den Wucherungen des Überzuges der Zotten an dem Ende und am Stamm derselben (— neben den Zottenhauben und den Epithelfortsätzen —) sind für die ganze Auffassung der pathologischen Prozesse (für das Chorionepithelioma malignum oder das Syncytioma malignum) noch andere Vorgänge außerordentlich wichtig, hochinteressant: die gutartigen Wucherungen des Gesamtüberzuges (— des syncytialen Teils und der Langhansschen Schicht —); an den Epithelialhauben und Epithelfortsätzen kommt gewöhnlich nur Wucherung des syncytialen Überzuges vor (s. u. Syncytioma benignum). — An den Zotten in frühen Monaten (bis zur sechsten, auch achten Woche) sieht man schon makroskopisch (zumal bei in Wasser flottierenden Zottenbäumen) zarte, grauweißliche, rundliche Partikel, die man (wenn man von Zottenbäumen spricht) mit Früchten vergleichen könnte, die an den Bäumen hängen; sie stellen Wucherungen des Überzuges

Wucherung des gesamten Zottenüberzuges: Syncytioma benignum.

Das Stützgerüst (die Intercellularsubstanz), in dem die Stromazellen resp. in der Schwangerschaft die Deciduazellen liegen, besteht bei normalen Verhältnissen aus einem feinkörnigen Material, in dem die Deciduazellen wie in weicher Masse eingebettet sind — Es ist nicht unwichtig, auf das Stützgerüst in der Gravidität zu achten, da dasselbe bei der Differentialdiagnose zwischen Dysmenorrhoea membranacea und Gravidität respektive Endometritis decidua gelegentlich von Wichtigkeit wird. — Durch die Schwangerschaft wird der größte Teil der Schleimhaut decidual verändert, speziell der obere Abschnitt: die Veränderung ist da, wo sie statthat, eine gleichmäßige: Zelle liegt mit nur geringem Zwischenraum an Zelle; die Deciduazellen sind fast alle gleichmäßig groß, sie haben gelegentlich zwei Kerne, ohne daß hierdurch ein anderer Eindruck erzeugt wird. — Es ist nicht möglich, einen Unterschied zwischen den Deciduazellen zu machen, die um die Gefäße liegen, und denen, die entfernt gelegen sind; selbst nach den frühesten Schleimhautbildern erscheint beim Menschen die Umwandlung der Uterusmucosa in Decidua überall gleichmäßig, unabhängig von den Gefäßen. — Der größte Teil der Uterusmucosa wird decidual verwandelt, d. h. die Uterusmucosa, die oben schon bei dem makroskopischen Bild durch Schwangerschaftsveränderung als in zwei Teile geteilt beschrieben wurde (Pars compacta, Pars spongiosa), verwandelt sich wesentlich in dem kompakten oberen Teil decidual; je stärker der spongiöse Teil ausgeprägt ist, desto weniger findet sich eine gleichmäßige Decidualbildung des Stroma in der Tiefe der Schleimhaut und um die Drüsen; ja in der untersten Schicht, und speziell bei den Fällen, bei denen Drüsen etwas in die Muskularis eintreten, bleibt die tiefste Lage unverändert, jedenfalls nicht charakteristisch decidual umgewandelt; auch die Drüsen (mit ihren Epithelien) beteiligen sich nicht an einer Veränderung. Sehr interessant ist der Befund, wenn nur ein Teil der Drüse (der nach der Oberfläche sehende) epithelial (z. B. in eine halbe Schwangerschaftsdrüse) verwandelt ist (Fig. 83 *a*, *b* u. 92 *b*). — Dieser Befund ist wichtig, wenn die Frage zur Entscheidung kommt, ob in der Gravidität der obere Teil der Cervix zur Decidua wird (siehe unten). —

Gravidität der größte der Schleimgleichmäßig idual verrandelt.

Die Deciduazelle findet sich an der Schleimhaut (sei es Decidua vera, basilaris [serotina] oder reflexa) während der ganzen Schwangerschaftszeit; mag an der Reflexa frühzeitig Verfettung der Elemente eintreten, mögen die Elemente bei der gelegentlich eintretenden Verschmelzung der Decidua reflexa mit der vera fast verschwinden. —

Die zartgekörnte, weichkonturierte Deciduazelle, nur mäßig färbbar, kann Veränderungen erleiden, und zwar solche, die für die Diagnostik nicht unwichtig sind: so die Veränderungen bei abgestorbener Frucht. — Die Deciduazelle wird scharf konturiert, das feinkörnige, rauchig erscheinende Protoplasma wird durchsichtig, fast glashell, der Kern ist kleiner, rund, scharf konturiert (Fig. 86 *c*).

nderung der duazelle bei estorbener Frucht.

Wo Deciduazellen sich finden, ist die Diagnose auf Gravidität sicher zu stellen; — die Diagnose auf Schwangerschaft aus mütterlichen Teilen beruht auf dem Nachweis der Deciduazellen. —

Die Diagnose wird aus fötalen und maternen Teilen gestellt.

Die Diagnose auf Gravidität wird aus kindlichen (fötalen) Teilen (Zotten) und mütterlichen (maternen) Teilen (Decidua) gestellt, — oder aus beiden zusammen. — Wenn der Uterus nach Abort oder nach Frühgeburt die Eihüllen nicht völlig entleert hat, wenn noch Reste von Chorionzotten im Uterus mit der Decidua basilaris, auch vera zurückgeblieben sind, dann kann infolge der entstehenden Beschwerden Curettement, resp. Digitalentfernung behufs Entfernung der Reste nötig werden. — In den Abortresten werden kindliche und materne Teile sich nachweisen lassen; umgekehrt wird bei Zweifel, ob Abort vorlag, der Nachweis der mütterlichen und kindlichen Teile entscheiden. — Sind Zotten zurückgeblieben, dann bleiben noch lange Zeit die maternen Teile decidual erhalten; wo noch vorhandene Zotten, ist auch noch Decidua erhalten. — Bei Abortresten oder bei Placentarpolypen, die meist längere Zeit im Uterus weilten, sind die Veränderungen zu beachten, die einmal die Zotten erleiden durch Fibrineinschluß oder Einschluß in Blutgerinsel oder die zweitens die Deciduazelle nach Absterben der Frucht durchmacht (siehe oben). — Wenn auch am Satz festzuhalten ist, daß die Anwesenheit der Zotten im Curettement Deciduazellen erwarten läßt, so ist der Satz doch nicht umgekehrt richtig. — Es kann gelegentlich — ausnahmsweise — bei erheblicher Decidualbildung die Rückbildung der Decidua, auch ohne Zotten, längere Zeit ausbleiben, oder die Rückbildung ganz ungleichmäßig vor sich gehen; mitten in zurückgebildeten Schleimhautpartien sieht man mehr oder weniger große Deciduainseln liegen (Fig. 87); ein höchst interessantes Bild entsteht dadurch, daß die Deciduainseln auf einige Zellen beschränkt sind und sich auf größere Strecken der Schleimhaut verteilen. — Im großen und ganzen verschwindet die Deciduazelle — wenn keine fötalen Teile im Uterus mehr sind — bald. —

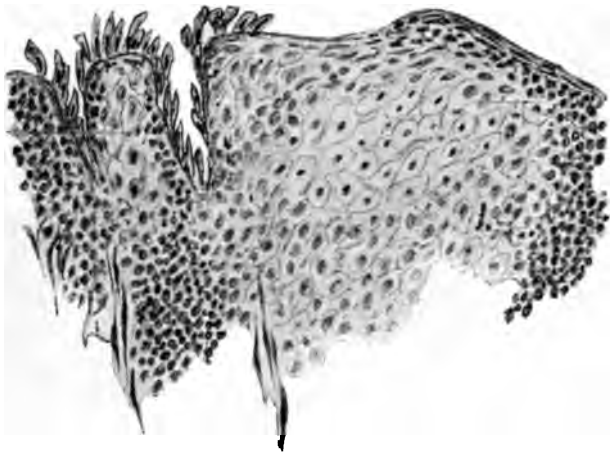

Fig. 87. Deciduainsel, in der in Rückbildung begriffenen oder schon zurückgebildeten Uterinschleimhaut.

Die Deciduazelle ist die in der Gravidität umgewandelte Stromazelle der Uterinschleimhaut: — es erscheint also nicht korrekt, wenn die Frage auftaucht, ob auch an anderen Orten (— und nicht nur an der Uterusmucosa —) Deciduazellen entstehen. Als Tatsache ist hinzustellen, daß bei Gravidität gelegentlich hier und da stark vergrößerte

Längenwachstum durchmachen, es kommt zum Bilde der späteren Placenta; die Zotten sind im ganzen, trotz des Wachstums, eben durch die Verzweigung dünner geworden; — das Stroma hat mehr fibrösen Charakter angenommen, die Gefäße, die im frühen Stadium der Schwangerschaft in den Zotten noch nicht ausgeprägt arteriellen Bau zeigen, lassen schon zunehmende Wandstärke erkennen; — der Epithelsaum nimmt gegen das Ende des sechsten Monats an Dicke ab, die Kerne werden etwas kleiner, färben sich intensiv. Noch sind vielfach Epithelfortsätze vorhanden, aber sie sind auch kleiner; sie liegen (bei Betrachtung der gefärbten mikroskopischen Präparate mit schwacher Vergrößerung) wie kleine Farbstoffpartikel an und zwischen den Zotten. — Am Epithelsaum sind keine Langhansschen Zellen (keine Ektodermschicht) mehr nachweisbar. — Der dünne Syncytialüberzug liegt anscheinend direkt dem Stroma auf. —

Zotten im sechsten Monat bis zum Ende der Gravidität.

Die Zotten vom sechsten Monat bis zum Ende der Gravidität machen weitere Veränderungen in der Länge, in der Gefäßentwicklung, durch weitere Verzweigung auch in bezug auf Verdünnung der Endäste durch. — Die Langhanssche Ektodermalschicht ist schon früher verschwunden; jetzt verschwinden auch die Epithelialfortsätze völlig; — der Epithelüberzug verdünnt sich ebenfalls mehr, gewinnt ein etwas anderes Aussehen. — Während die Zotten früher fast gleichmäßig dicken Überzug zeigten, ist der Überzug an den Zotten in den letzten Monaten dünner, und oft ungleichmäßig dünn — ja oft an kleinen Stellen minimal, sieht gelegentlich wie unterbrochen aus. Die starke Färbefähigkeit bleibt ihm aber erhalten, so daß das mehr helle, wenig gefärbte Stroma gegen den dunkel gefärbten Epithelüberzug stark absticht. — Im mikroskopischen Präparat erscheint das Bild durch die verschiedene Dickenlage des Epithels oft fleckig. —

Vergegenwärtigt man sich nach obigem das Bild der Chorionzotten und den Wechsel des Bildes in den verschiedenen Zeiten der Gravidität, dann wird es leicht sein, den für die Diagnostik wichtigen Teil der kindlichen Bestandteile auch mikroskopisch nachzuweisen. Das Vorkommen der kindlichen Bestandteile spricht für Gravidität, da ja Zotten als kindliche Bestandteile (als Schwangerschaftsprodukt) ohne Schwangerschaft nicht möglich sind. —

Es handelt sich noch darum, im Anschluß an obige Ausführungen einiger Veränderungen der kindlichen Teile (der Zotten) zu gedenken, damit das Nichterkennen der Veränderungen nicht zur Fehldiagnose führt. — Die Veränderungen, um die es sich handelt, sind die, welche durch Einschluß der Zotten in Blut, Blutgerinseln, in Decidualmasse, Fibrin entstehen. — Die wichtigste Veränderung ist die des Verlustes des syncytialen Überzuges (Fig. 80): eingeschlossen in Blut, in Blutgerinseln tritt erst Zerfall und Körnigwerden, dann Resorption des syncytialen Überzuges ein: stellenweise kann er wie kleine Flecke noch länger erhalten bleiben; aber gewöhnlich bleiben die früher durch den gutfärbbaren Epithelialüberzug leicht erkennbaren Zotten in den Blutgerinseln, in Fibrin, in Deciduamassen — hellere, durchscheinende Stellen, die noch Stromagewebe erkennen lassen, aber wesentlich

Zottenveränderungen im Blutgerinsel.

durch die durchscheinende Beschaffenheit, wie auch noch durch die Gestalt dieser Stellen an Zotten erinnern. — Der mit dem Bilde vertraute Untersucher erkennt sofort die Reste der Zotten: erste Aufgabe ist also, das Bild dieser Zottenveränderung kennen lernen, dann wird es bald wieder erkannt (Fig. 80). — Ein gelegentliches Erhaltenbleiben des syncytialen Überzuges findet sich bei Blasenmolen, wo oft Chorionzotten selbst bei Einschluß in Fibrin oder Decidua eine selbst erhebliche Wucherung des Epithelüberzuges erkennen lassen (siehe unten).

Reihen wir an diese regressiven Vorgänge am syncytialen Überzug noch die Betrachtung über progressive Prozesse der Epithelbekleidung an: die schon oben erwähnten Epithelwucherungen bei Blasenmolen. — Die zur Umwandlung der Zotten in Blasenmolen führenden Vorgänge liegen in der frühesten Zeit der Eianheftung; sie betreffen meist das ganze Ei; es gibt aber auch Eihüllen, in denen nur kleine Abschnitte. „hydatidös" umgewandelt sind, die Umgebung normal ist. — Die Ursache für die Umwandlung ist nicht bekannt: die Annahme von dem Zusammenhang mit zahlreichen Luteinzellen im Ovarium ist nicht bewiesen; diese Annahme hat vieles gegen sich; insbesondere sprechen die Fälle völlig zirkumskripter Umwandlung einiger Zottenabschnitte in Blasenmole (Degeneratio hydatidosa circumscripta) dagegen. — Makroskopisch ist die Blasenmole leicht an den großen und kleinen traubenartigen Bildungen kenntlich; große, kleine Cysten, durch zarte, strangförmige Verbindungsstellen verbunden, geben ein so charakteristisches Bild, das sich schnell und leicht einprägt; ja eine Cyste (eine „Beere", eine „Hydatidenblase") aus den Genitalien abgegangen, geben dem Untersucher bei einiger Übung schnell Anhalt für die Diagnose: auf das Kennenlernen folgt das Erkennen. — Werden Blutgerinsel mit Einschluß von Blasen in unförmlicher Masse (Mola hydatidosa) „geboren", dann kann wohl die gewöhnliche makroskopische Betrachtung im Stich lassen; dann muß die mikroskopische Untersuchung helfen. Die mikroskopische Untersuchung zeigt sehr häufig höchst interessante epitheliale Wucherungsprozesse, die wie schon oben an-

Progressive Vorgänge an der Epithelbekleidung der Zotten.

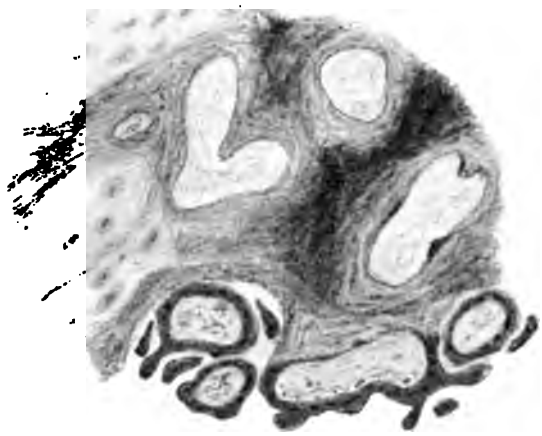

Blasenmole.

Fig. 80. Placentarrest (Abortrest): Zotten in Fibrin und Blut eingeschlossen, verlieren ihren syncytialen Überzug; die freiliegenden Zotten mit den Epithelfortsätzen behalten den Überzug; daneben die Deciduainseln. (2.—3. Monat.) (Orig.)

Blasenmole.

Epitheliale Wucherung bei Blasenmole.

die Rundzellen des Stroma sich vergrößert zeigen, deutlich Kern und Zellenleib erkennen lassen, so gewährt doch erst die ungleichartige Größe, die Verteilung, auch die mehr fasrige Intercellularsubstanz genügenden Anhalt, Fehldiagnosen zu entgehen (Fig. 88 *a*). — Es gibt aber Fälle von Dysmenorrhoea membranacea, in denen im mikroskopischen Bild das Aussehen der vergrößerten Stromazelle der Deciduazelle ähnlich wird, daß sehr wohl Gravidität diagnostiziert werden kann (Fig. 88 *b*; und vergl. mikroskopische Diagnose der Endometritis). — Nur die sorgfältigste Untersuchung, die Berücksichtigung aller in Betracht kommender Momente, die Beschaffenheit der Gefäße, die der Intercellularsubstanz, auch der Drüsen (wenn auch letztere weniger bedeutungsvoll sind), die an anderer Stelle der Schleimhaut wieder völlig abweichenden Bilder — auch die makroskopische Betrachtung der abgegangenen Stücke — lassen schließlich doch ein bestimmtes Resultat erzielen. Es gehört diese Untersuchung gelegentlich zu den schwierigsten, da es sich um heikle Entscheidung von Fragen handelt; glücklicherweise sind derartige Fälle doch Seltenheiten.

Auch andere Reize rufen Stroma- und Epithelveränderung hervor, die denen der Gravidität ähnlich sind.

Wenn also auch der Reiz der Schwangerschaft etwas Besonderes an sich hat, indem er regelmäßig und in größter Ausdehnung Veränderungen schafft, so hat er doch nichts Spezifisches: auch andere Reize können deciduaähnliche Zellen hervorrufen, auch andere Reize können Epithelialveränderungen erzeugen, die den Opitz-Gebhardschen Drüsen aufs Haar gleichen, ohne solche zu sein; — es ist freilich nochmals hervorzuheben, daß den epithelialen Schwangerschaftsveränderungen der Mucosa uteri nicht im entferntesten die Bedeutung zukommt, die die in Decidua verwandelte Stromazelle in Anspruch nimmt. — Deciduaähnliche Zellen kommen auch ohne Gravidität, Opitz-Gebhardsche Drüsen kommen auch ohne Schwangerschaft vor. — Die Umwandlung der Stromazelle, des kleinen, runden, durch den Kern ganz erfüllten Elementes in deciduaähnliche große Zellen unter pathologischen Reizungen oder entzündlichen Affektionen hat Anlaß zu großen Irrtümern gegeben: es wurde diese einfache, wenn auch interessante Umwandlung für sarkomatöse Degeneration angesehen. Die unrichtige Beurteilung der physiologischen oder pathologischen Zellveränderungen kann Anlaß zu klinischem unrichtigen Handeln geben. — Differentialdiagnostisch kommt für die Graviditätsveränderungen in Betracht, daß die zellige (deciduale) Umwandlung gleichmäßig den größten Teil der Schleimhaut einnimmt, die pathologische Umwandlung ist meist nur in den oberen Schleimhautpartien vorhanden; bei Sarkomen tritt jedoch bei genauerer Untersuchung das Atypische (— größere und kleinere Elemente —) sowie die Verschiedenheit der Kerne und ihre intensivere Färbbarkeit hervor; — nur bei Dysmenorrhoea membranacea kann (freilich in sehr seltenen Fällen) die Differentialdiagnose zwischen physiologischer und pathologischer Veränderung (zwischen Gravidität und endometritischer Veränderung) gelegentlich sehr erschwert sein. —

Entzündliche Stromaveränderungen sind mit Sarkom verwechselt worden.

Bei der mikroskopischen Diagnose der Gravidität aus maternen Teilen, also aus den Deciduazellen, ist es wichtig, die gelegentlich durch entzündliche Affektionen veränderte Decidua — das Bild der sogenannten Endometritis decidua — zu kennen (Fig. 89); — letztere tritt in verschiedenen Formen auf; die akute Form zeigt starke, kleinzellige, entzündliche Infiltration der Schleimhaut; — es liegen in manchen Präparaten die kleinen Rundzellen dicht aneinander; im mikroskopischen Schnitt sind dieselben meist stark und intensiv gefärbt, während die Deciduazellen mit ihrem zarten, feinrauchig erscheinenden Leib, ihrem sich nicht starkfärbenden Kern, wenig färbefähig sind; — sie verschwinden im mikroskopischen Präparat bei flüchtigem Überblick völlig, und die Diagnose auf Endometritis interstitialis in der Gravidität wird nicht gestellt. — Die Decidua kann ferner durch starke Wucherungen des Gewebes polypöse Exkreszenzen an der Oberfläche erzeugen, es entstehen selbst brückenartige Schleimhautwucherungen; — die Decidua kann sich in eine Decidua tuberosa oder polyposa verwandeln; die mikroskopische Untersuchung schützt vor dem Übersehen der durch Gravidität erzeugten Veränderung: — es hat hier auch eine cellulare Vermehrung stattgefunden. — Drittens ist eine mehr „chronische" Form der Veränderung — wenn man bei der doch immerhin kurzen Zeit der Gravidität hiervon sprechen kann — anzuführen: die Decidua, die sonst einen zarten Überzug an der Placenta (Decidua basilaris) oder zarte, weiche, spongiös erscheinende Schleimhaut darstellt, ist starr, an der Decidua basilaris in eine dicke, leicht wellig gewundene, gyriähnlich veränderte, oft etwas gelblich gefärbte Schicht verwandelt. — Es handelt sich hier um Veränderungen des interstitiellen Gewebes, des Intercellulargewebes der Schleimhaut; — die Deciduazellen erscheinen oft kleiner, liegen weit auseinander, durch die vermehrte Intercellularsubstanz auseinander gedrängt: es ist diese Veränderung meist die Folge einer schon vorher bestandenen Endometritis interstitialis; diese Veränderung ist infolge der herbeigeführten Ernährungsstörungen, speziell an der Decidua basilaris, ätiologisch wichtig für die Beurteilung der Abortursache. — An der Decidua basilaris treten diese Veränderungen nicht selten ganz besonders und ausgeprägt hervor: es können größere, bindegewebige Züge beobachtet werden, — zellige Elemente fehlen auf relativ weiten Strecken, sind anderseits auch vermehrt durch Chorionzellen; die Gefäße erscheinen zum Teil thrombosiert; hier und da ist Fettdegeneration, auch selbst Kalkablagerung erkennbar: es sind oft größere Partien von Fibrin (Fibrinkeile) vorhanden. Auch Zotten, in Fibrin eingeschlossen, von Decidua und Chorionzellen umhüllt, sind nachweisbar. Es

Endometritis decidua:

a) interstitialis.

Fig. 89. Decidua vera, entzündlich infiltriert (Rundzelleninfiltration).

entsteht so unter entzündlichen Veränderungen ein Zustand, der als Cirrhosis decidua (vera, basilaris) bezeichnet werden kann. —

Bei den entzündlichen — interstitiellen — Veränderungen treten die epithelialen Bestandteile meist in den Hintergrund; — es gibt neben diesen Veränderungen auch solche des Drüsenapparates, man kann wohl von einer

b) glandularis. Endometritis decidua glandularis sprechen: die Drüsenschicht und mit ihr die ganze Dicke der Schleimhaut ist gewuchert: die Dicke beträgt hierbei bis zu $1^1/_2$ cm: im mikroskopischen Präparat liegen dann die Gebhard-Opitzschen Drüsen so dicht und so angehäuft zusammen, daß das Bild der malignen Entartung — das Bild des Adenoma malignum — entsteht; — es zeigt sich auch das Bild stark fungös gewucherter Schleimhaut. —

Für die mikroskopische Diagnostik außerordentlich wichtig, besonders für die Beurteilung der gutartigen und bösartigen Syncytiome maßgebend, ist die

Decidua basilaris: Kenntnis der Decidua basilaris; — am besten wird die Beschaffenheit in der ersten Graviditätszeit von der in den letzten Monaten getrennt besprochen. —

a) in den ersten Monaten. In den ersten Monaten ist die Decidua basilaris — im Vergleich zur Decidua vera (siehe oben) — hügelig, unregelmäßig; die anhaftenden Zotten setzen sich überall an, ziehen in die oberflächlichen Einsenkungen hinein. Es ist zwischen den Zotten noch genügend Raum, so daß man zwischen sie hineinsehen kann; während am Ende der Schwangerschaft die Zotten (an der Basilaris) so dicht liegen, daß dieser Einblick nicht möglich ist. In der Decidua basilaris finden sich, wie in der vera Deciduazellen, in den ersten Monaten noch deutlich Drüsen in den tiefen Lagen, so daß im Anfang auch makroskopisch noch von spongiöser Schicht gesprochen werden kann. — In den letzten Monaten verschwindet diese deutlich sichtbare Drüsenschicht, nur im mikroskopischen Präparat sieht man noch die den Drüsen entsprechenden Spalten; daneben Gefäße. In frühen Monaten ist von dem Fibrinstreif, der später in größerer oder kleinerer Ausdehnung in der oberen Schicht der Basilaris (Nitabuch) liegt, noch nichts zu sehen. — Neben den zarten, großen Deciduazellen finden sich sehr oft noch andere eigentümliche Elemente in der Basilaris: groß, oft den decidualen Elementen ähnlich, einzeln oder auch in größeren Zügen die Basilaris von oben nach unten quer durch-

Chorionzellen in der Decidua. ziehend; - - sie können bis an die Muskulatur gehen, sich auch gelegentlich über die Grenzen hinaus zwischen die Muskelzellen einschieben. — Meist unterscheiden sich diese Zellen durch den oft sehr großen, gutgefärbten, oft plump erscheinenden Kern: es handelt sich hier um die sogenannten syncytialen Wanderzellen, d. h. um fötale, von dem Zottenüberzug stammende Teile: — diese syncytialen Elemente kommen infolge der Zottenanheftung an der Basilaris und durch Vermehrung der chorialen Elemente in diese hinein (Fig. 91; vergl. auch Fig. 81). — Die Eianheftung an die Basilaris geschieht durch die Zotten: die Anheftung geschieht in der verschiedensten Form. Die bis vor kurzer Zeit herrschende Anschauung war, daß das ursprünglich nackte, nur mit kleinen, knospenartigen,

allmählich zu Zotten auswachsenden Vorsprüngen versehene Ei sich an der Decidua festsetzte oder in einer Falte der stark gewucherten Schleimhaut aufgehalten wurde, daß dann das Ei von der Decidua so lange umwuchert würde (Capsularis), bis sich die wuchernde Decidua über dem Ei oben vereinigte, wodurch der Eiraum von der Uterushöhle abgeschlossen wird. — Bei jüngerer (frühzeitiger) 1—$1^1/_2$ cm breiter Eieinbettung ist in der Tat noch der Rest der Verschlußöffnung mikroskopisch nachweisbar (Fig. 90 bei *i*). Mit dem wachsenden Ei, mit den wuchernden Zotten vergrößert sich die Schleimhautumhüllung der Capsularis: das Ei liegt nach dieser Anschauung in einem mit Schleimhautoberfläche versehenen Hohlraum. — Nach der neuesten Anschauung (von Spee für Meerschweinchen, Hubert Peters für Menschen) tritt das kleine Ei durch das Epithel der Uterusoberfläche hindurch, senkt sich in die Schleimhaut ein; die Zotten wachsen in die sich umwandelnde, auflösende, mit Blut sich füllende Umgebung ein. Das Ei liegt also nicht in einem von Schleimhaut- Eianheftung.

Fig. 90. Ovulum aus frühester Zeit, fünfmal vergrößert (7,5 mm lang, 3,0 mm hoch); an der Decidua capsularis ist noch der Verschluß (Implantationsstelle) *(i)* zu sehen. (Orig.)

oberfläche ausgekleideten Raum, sondern in der Schleimhaut selbst. Der am mikroskopischen Präparat nachweisbare, aber früher als Verschlußöffnung angesehene Kanal ist die Einsenkungsstelle des Eies durch die Schleimhaut (Implantationsstelle). — Die das kleine Ei ursprünglich gleichmäßig umgebenden, wuchernden Zotten gehen mit der Umgebung lockere Verklebungen ein, später bilden sich die Zotten, die der Placentaranlage (Basilaris) dienen sollen, an diesen Stellen erheblicher aus. — Die Anheftung der Zotten, wie sie sich in den ersten Monaten an der Basilaris zeigt, ist einmal eine einfache Verklebung: die Zotte legt sich der Oberfläche an; oder sie dringt unter Zurücklassung des epithelialen Überzuges an der Oberfläche der Basilaris in dieselbe ein; drittens vereinigt sich die die Oberfläche nicht erreichende Zotte durch Verlängerung des haubenartigen Epithelialüberzuges (der zur „Zellensäule" wird) mit der Oberfläche (Fig. 91 [Zotte links]). — Sehr oft beobachtet man, wie die Zellensäule, die aus syncytialen Bestandteilen und Ektodermzellen besteht, sich nicht nur an der Oberfläche anheftet, sondern wie von ihr eine eigenartige Ausbreitung der zelligen Elemente (Chorionzellen) in die Basilaris statthat. Das Syncytium löst sich anscheinend in syncytiale, große Elemente auf („syncytiale" Wanderzellen); die Ektodermzellen wuchern und durchziehen das Gewebe, sind oft bei der zu- Verschiedene Art der Anheftung der Zotten. Infiltration der Decidua mit Chorionzellen.

gleich statthabenden Vergrößerung schließlich schwer von den vorhandenen maternen Zellen (den Deciduazellen) zu unterscheiden. Es findet also bei der Anheftung der Zotten durch Zellensäulen gelegentlich eine Infiltration des maternen Gewebes mit fötalen Elementen statt. — Wie von den Zellensäulen kann von jeder Zotte eine derartige ektodermosyncytiale (chorionepitheliale) Durchwucherung des mütterlichen Gewebes statthaben. — Auch ohne ins mütterliche Gewebe einzudringen, kann an den an die Oberfläche sich anheftenden Zotten eine epitheliale Wucherung statthaben. — Interessant ist die Wucherung des Zottenepithels einmal an der Zotte während des Wachstums in den ersten



Fig. 91. Zotte, aus der 4.—5. Woche, setzt sich mit Zellensäule an die Decidua basilaris an; Auflösen des syncytialen und ektodermalen Überzuges, syncytiale Epithelfortsätze, daneben Eindringen der Zotten in die Decidua basilaris, Verlust des Überzuges (Haftzotten). (Orig.)

Monaten, zweitens bei Blasenmolen, drittens bei der Anheftung der Zotten an die Basilaris: es kommt dazu, daß hier die chorionepithelialen Elemente die mütterlichen Teile erheblich infiltrieren können. Bei stärkerer Invasion kann die Befürchtung eines malignen Vorganges erweckt werden; unter starken, nicht bekannten Reizen (bei Myom mit Schwangerschaft, Rob. Meyer) findet eine derartige starke, weitgehende Durchsetzung mit fötalen Elementen in der Decidua und Muscularis statt, daß der Ungeübte leicht die falsche Diagnose auf Chorionepithelioma malignum stellt. — Ob die auch früher schon beobachteten Riesenzellen in der Basilaris (serotina) nur Abkömmlinge des Zottenüberzuges sind, oder ob auch derartige nicht epitheliale Gebilde hier vorkommen, ist schwer zu sagen; bestimmt ist beobachtet, daß die meisten Riesenzellen Abkömmlinge von Chorionzellen sind; dieselben können große Riesenzellen mit

großem plumpen, starkfärbbaren Kern oder Riesenzellen mit vielen hellen, wenig sich färbenden Kernen darstellen. — Die Anheftung der Zotten in den letzten Monaten ist anscheinend einfacher: neben Verklebungen der Zotten mit der Oberfläche, sei es vermittelst ihrer Zottenenden, sei es, daß sich die Zotten zum Teil flach anlegen, dringen eine Reihe direkt ins Gewebe, oft ziemlich tief, senkrecht oder im Verlauf mehr parallel zur Oberfläche (Haftzotten): sie haben kein Epithel, heben sich durch ihr Stroma und durch ihr mehr durchscheinendes, hell erscheinendes Gewebe von dem decidualen mütterlichen Gewebe deutlich ab (Fig. 91, die Zotte rechts). Es lassen sich bei Injektion der kindlichen Gefäße mit gefärbter Masse auch von den Zotten abgehende, in die Decidua tretende kleine Gefäße nachweisen. In den späteren Monaten sind an der Serotina noch die sogenannten Septa der Placenta zu beachten: es tritt Deciduagewebe in dicken oder dünnen, säulenartigen, flachausgebildeten Vorsprüngen (Septa) in die Placenta (bis dicht zur Ursprungsstelle der Chorionzotten) hinein: auch an die Septa heften sich die Zotten. —

Neben der Anheftung der Zotten an die Basilaris sind noch die Zottenwucherungen in den Gefäßen (Venen) zu erwähnen, die in kleinem Umfang fast regelmäßig vorkommen; unter pathologischen Verhältnissen können die Zotten weit über die Decidua hinaus in die mütterlichen Gewebe eindringen (vergl. Fig. 76 *c*). Bei Blasenmolen kommen selbst jenseits der Uterusmuskulatur veränderte Zotten in den Gefäßen zur Beobachtung. — Vom intervillösen Raum her werden die keine besondere Wand zeigenden Venen der Basilaris durch die Zotten usuriert; letztere folgen dann dem Blutstrom. — Nach den Beobachtungen einzelner Autoren (Bumm, Hofmeier) ergießen arterielle dünne Gefäße ihr Blut in den intervillösen Raum: — durch das Sichöffnen der schräg gegen die Basilarisoberfläche hinziehenden, in ihrem Verlauf durch die Basilaris keine Muskularis zeigenden, arteriellen Gefäße entsteht an der menschlichen Placenta Hand in Hand mit den oft Zotten enthaltenden Venen eine intervillöse Zirkulation. — (Ausführliche Beschreibung über den intervillösen Raum und den intervillösen Kreislauf — Beschreibung der Eihautanheftung — der Veränderung des Uterus und seiner Schleimhaut nach der Ausstoßung der Frucht — die Entwicklung der Eihöhle in der Schwangerschaft a. a. O.) —

Die anatomische Diagnose der Schwangerschaft gründet sich, wie hervorgehoben, auf den Nachweis der Schwangerschaftsveränderungen, sowie der Schwangerschaftsprodukte, auf den Nachweis der maternen und der fötalen Teile, auf die Deciduazellen, auf die Chorionzotten. — Was die Deciduazelle anlangt, so ist sie die durch den Reiz der Schwangerschaft umgeänderte kleine, rundliche Stromazelle der Uteruskörperschleimhaut; — wenn auch gelegentlich hier und da unter besonderen Verhältnissen decidual veränderte, deciduaähnliche Zellen vorkommen, so bleibt doch stets der obige Satz richtig. — Eine gesetzmäßige, konstant vorkommende Umänderung der Elemente an anderen Orten, als an der Corpusschleimhaut, eingeschlossen des gelegentlichen Vor-

Die anatomische Diagnose beruht auf dem Nachweis der Deciduazellen und der Chorionzotten.

Regelmäßige deciduale Umänderung findet nur in der Corpusschleimhaut, nicht in der der Cervix statt.

Cervix bleibt Cervix.

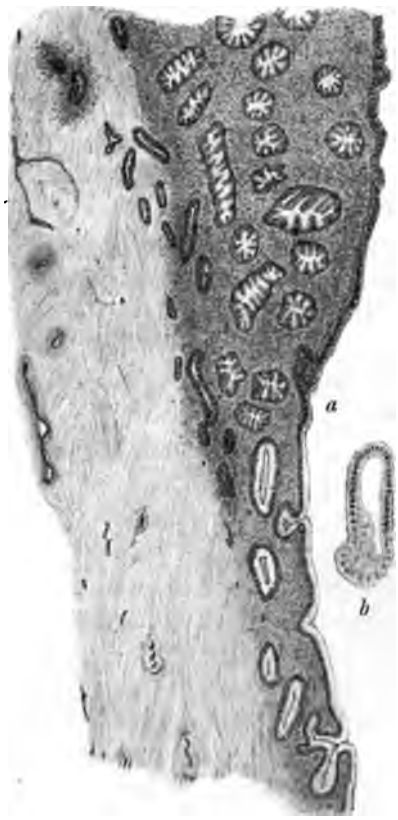

Fig. 92. *a.* Die Stelle des Orif. int. (O. i.) aus Gravidität 4.—5. Monat; scharfe Grenze zwischen Cervicalschleimhaut und Körperschleimhaut; an der Körperschleimhaut zwei Schichten: unter der Oberfläche decidual veränderte Mucosa, in der Tiefe (der Muscularis anliegend, zum Teil eindringend) die unveränderte Uterinschleimhaut mit unveränderten Uterindrüsen. — *b.* Beginnende Veränderung der Uterindrüse nach Opitz-Gebhard; die Drüse liegt dicht an der Muscularis. (Orig.)

kommens an den Tubenschleimhäuten in nächster Nähe des Eies (siehe oben), ist nicht bewiesen. — Die Lehre der Umwandlung der Cervix und ihrer Schleimhaut in deciduales Gewebe, die Lehre, daß der decidual veränderte obere Teil der Cervix zur Uterushöhlenerweiterung behufs Aufnahme des wachsenden Eies verwandelt wird, ist falsch; erweitert sich gelegentlich die Cervix und nimmt an der Eihöhlenerweiterung teil, so bleibt sie doch als solche erhalten und kenntlich. — Während bei der Annahme der cervicalen Umänderung in deciduales Gewebe der Nachweis der Stelle des inneren Muttermundes mikroskopisch nicht sicher fixiert werden kann, da ja die ursprünglich scharfgezeichnete Grenze der Cervical- und Uterinepithelien durch die Umwandlung verwischt wird, läßt sich im Gegensatz gerade dartun, daß das Orificium internum ein fester, unverrückbarer Punkt ist: und zwar läßt sich der Beweis aus dem Umstand herleiten, daß die in der Schwangerschaft decidual sich umändernde, stark anschwellende Schleimhaut in den tiefsten, der Muscularis anliegenden Schichten unverändert bleibt, nicht an der Schwangerschaftsveränderung teilnimmt (Fig. 92); — hier finden sich ständig und direkt nachweisbar die charakteristischen Uterindrüsen; — hier finden sich nicht Cervicaldrüsen, die doch als solche in dieser tiefsten Schicht nachweisbar sein müßten, wenn dieser Teil aus dem oberen Teile der Cervix hervorgegangen wäre. — Das Orificium internum ist im schwangeren, wie im nicht schwangeren Uterus da, wo uterines Epithel an cervicales, wo Uterindrüsen an Cervicaldrüsen nachweisbar aneinander grenzen; es ist unnötig, ein Orificium internum histologicum und Orificium internum anatomicum zu scheiden; — die Deciduazelle ist die umgewandelte Stromazelle der Körperschleimhaut. Mit diesem Nachweis — daß das Orificium internum ein fester Punkt ist, daß es eine cervicale,

deciduale, gesetzmäßige Umwandlung nicht gibt, — erhält die Lehre des unteren Uterinsegmentes einen festen Anhalt. Der untere Teil des Corpus uteri zwischen Orificium internum und fester Anheftungsstelle ist die mit dem Namen des unteren Uterinsegmentes bezeichnete Stelle; — bei der Austreibung des Kindes wird dieser Teil gelegentlich erheblich gedehnt (in der Längsrichtung des Uterus ausgezogen), während die Cervix nur unerheblich an dieser Längsdehnung teilnimmt, wesentlich in der Querrichtung gedehnt, d. h. „erweitert" wird. — Die anatomische mikroskopische Untersuchung ist imstande: 1. die Frage, ob Schwangerschaft vorliegt, zu entscheiden; 2. die Lehre der cervicalen Umänderung als irrig darzutun; 3. die Lehre des unteren Uterinsegmentes klarzulegen und damit auch zu beweisen, daß 4. nicht die ganz zufällige Eihautanheftung an die Uterusschleimhaut über die Frage des Orificium internum entscheidet, — daß vielmehr 5. das Zusammentreffen des Cervicalepithels mit dem Uterinepithel die Stelle des inneren Muttermundes allein dartut.

Die mikroskopische Diagnose der aus den Genitalien, insbesondere der aus dem Uterus ausgestoßenen Häute.

(Fibrinhäute, dysmenorrhoische Membranen, Decidua graviditatis.)

Die Untersuchung des aus den Genitalien, insbesondere aus dem Uterus ausgestoßenen Materials unterscheidet zwischen diesem und zwischen dem, was als angeblich ausgestoßen, dem Arzt gelegentlich zur Untersuchung übergeben wird: für die Besprechung dieses letzteren ist trotz des oft sehr interessanten Befundes hier nicht der Ort. — Die richtige Deutung, die wahre Erkenntnis der wirklich aus den Genitalien ausgestoßenen Massen ist für Einzelfälle von der größten Wichtigkeit; Irrtum schädigt die Patientin und das Ansehen des Arztes. — Von der Erkenntnis hängt die Prognose ab. — Wie schwerwiegend kann die Diagnose: Schwangerschaft z. B. bei Dysmenorrhoea membranacea, bei völlig virginellen Zuständen sein; wie leicht wird ein falscher therapeutischer Weg eingeschlagen, wenn Nichtmalignes mit Malignem, wenn abgestorbenes myomatöses Material mit Zotten verwechselt wird. — Wie schon öfter hervorgehoben, ist in erster Linie makroskopische Betrachtung des übergebenen Materials geboten; vielfach wird der Geübte schon ohne weitere eingehende Bearbeitung die Diagnose stellen; — aber auch den Geübten kann die makroskopische Untersuchung im Stich lassen, ja es kann falsche Diagnose gestellt werden. — Die mikroskopische Untersuchung ist einmal zur Kontrolle des schon vorher gebildeten Urteils, wie in zweiter Linie zur Sicherstellung der Diagnose geboten. — Das aus den Genitalien, insbesondere aus dem Uterus ausgestoßene Material erfordert je nach der Be-

Makroskopische Betrachtung.

Mikroskopische Untersuchung:

a) von Flüssigkeiten, schaffenheit verschiedene Bearbeitung: Flüssigkeitsmengen können chemische, bakterielle oder auch mikroskopische Behandlung verlangen, je nachdem Eiweiß, Mucin, je nachdem Tuberkelbazillen, Kokken (Gonokokken), je nachdem auf kleine, in der Flüssigkeit suspendierte Gewebselemente gefahndet wird; es kann sich auch um wesentlich gerichtliche Entscheidungen handeln: liegen Gonokokken, liegt Sperma, liegen Bröckel von Tumoren vor? — Oder es kann mehr

b) von festem Material. oder weniger großes, festeres Material zur Beurteilung vorliegen. — Für Flüssigkeitsuntersuchungen können einfach Deckglaspräparate genügen, es kann die Zentrifuge nötig werden, um zelliges Material aus der Menge des Fluidums zu erhalten, — es müssen Trockenpräparate hergestellt werden (s. o. mikroskopische Untersuchung). — Bei der Beurteilung des mehr oder weniger festen Untersuchungsmaterials, von dem hier nur die ausgestoßenen häutigen Gebilde berücksichtigt werden, kommen von vornherein zwei große Gruppen in Betracht: es können die aus den Genitalien, insbesondere dem Uterus

Organisierte, nicht organisierte Teile: ausgestoßenen Häute organisiert, sie können zweitens unorganisierte Dinge sein.

a) unorganisierte. Was die unorganisierten ausgestoßenen Häute anbetrifft, so kommen in erster Linie die oft unter heftigsten Schmerzen ausgestoßenen Fibrinmembranen zur Beobachtung; — sie können makroskopisch völlig organisierten Schleimhautpartien gleichen; mikroskopisch findet sich feinfaseriges, feinmaschiges, dickeres oder zarteres Fibrinnetz; der Einschluß von vielen farblosen Blutkörperchen, von Schleimzellen, Epithelien rufen auf den ersten Blick leicht noch den Eindruck des organisierten Gewebes hervor; — das sog. kanalisierte Fibrin erinnert direkt in seiner Zusammensetzung an Knochenpräparate, an Knochenkörperchen mit ihren ausstrahlenden Haversschen Kanälchen. — An die Fibrinmembranen schließen sich die Blutkoagula an, die in ihrer Zusammensetzung mit Fibrin, je nach ihrem Alter, je nach der Einwirkung durch die Flüssigkeit der Umgebung, wie durch die schichtweise Anordnung makroskopisch oft schwer zu beurteilen sind. Spärlich und langsam vor sich gehende Blutungen, speziell Hineinbluten in Flüssigkeit, können

Täuschungsbilder: Verwechslung von Blutgerinnseln mit Zotten. durch Gerinnen ein so frappant ähnliches Bild mit Chorionzotten, mit beginnender Blasenmolenbildung, geben, daß nur das Prinzip, stets auch mikroskopische Kontrolle auszuüben, vor Fehldiagnose schützt. — Schleimgerinnsel, Schleimmassen gallertiger Konsistenz erinnern durch die in ihnen eingebetteten großen Rundzellen, die aber durch die sich zäh ausziehenden gallertigen Massen, durch die Zerrung die wunderlichsten Gestalten annehmen, — oft an große Sarkomzellen, ja auch an syncytiale Elemente und geben zu Täuschungen Anlaß. — Behandlung mit Alkohol läßt diese Massen zu weißlich fester Masse schrumpfen; sie quellen nach der Schnittbehandlung und dem Färben, Auswaschen wieder glasig, gallertig auf. —

b) Organisierte Masse. Was die organisierten ausgestoßenen Häute anbetrifft, so kommen in erster Linie die oft unter heftigsten Schmerzen ausgestoßenen

dysmenorrhoischen Membranen in Betracht; dieselben werden oft jahrelang mit größter Regelmäßigkeit ausgestoßen, zeigen dann auch meist dieselbe äußere Beschaffenheit; oder sie überraschen die Patientin nach kürzeren oder längeren Pausen. Die bei der Dysmenorrhoea membranacea ausgestoßene Membran wurde auch Decidua menstrualis genannt; dieser Bezeichnung liegt eine irrige (frühere) Auffassung zugrunde; die Bezeichnung führt leicht zu Irrtümern, wird hier nicht angewendet. — Was die anatomische Struktur und die mikroskopische Zusammensetzung anlangt, so sind große Verschiedenheiten zu verzeichnen; aber im ganzen läßt sich sagen, daß die Mehrzahl der Beobachtungen in ihrem anatomischen und mikroskopischen Bilde übereinstimmt, daß der typische Befund nur ausnahmsweise verwischt wird, daß nur ausnahmsweise Schwierigkeiten für die Diagnostik entstehen. — Die dysmenorrhoischen Membranen stellen größere oder kleinere Teile der Uterusschleimhaut dar; ja es kann der ganze obere Teil der Uterusschleimhaut ausgestoßen werden; — an diesen in toto aus dem Uterus eliminierten Stücken läßt sich gelegentlich aufs deutlichste die Gegend des Tubenostium, die des Orificium internum erkennen. — Die Membranen sind meist ziemlich gleichmäßig dünne, zarte Häutchen, blaß; sie lassen eine glatte Oberfläche, der Uterusoberfläche entsprechend, und eine leicht zottige, rauhe Oberfläche, der Trennungslinie, der Abreißstelle von der zurückgebliebenen Uterusschleimhaut entsprechend, unterscheiden. — Bei den in toto ausgestoßenen Häuten ist die Umschlagsstelle von der hinteren zur vorderen Wand ganz besonders dünn. — Die histologische Beschaffenheit der dysmenorrhoischen Membranen entspricht dem Bilde der interstitiellen exsudativen Endometritis; — die kleinen, rundlichen Stromazellen sind durch das Exsudat auseinandergedrängt; das Exsudat zeigt sich im Präparat als eine feinkörnige, staubförmige, oft direkt durchsichtige Masse; die kleinen Rundzellen des Stroma sind aber nicht nur auseinandergedrängt, sondern erscheinen auch zugleich kleiner, komprimiert. — In manchen Präparaten tritt auch das Gerüst der Intercellularsubstanz stärker hervor. — Die Drüsen treten im mikroskopischen Bilde zurück; — ihr Epithel erscheint ebenfalls kleiner, der Verlauf der Drüsen ist meist kein gradliniger: zusammengedrückt, zickzackartig verlaufend, oder, wie Gebhard sie charakterisiert, zerknittert. — Die Färbefähigkeit ist herabgesetzt, die Membranen erscheinen schon durch das sich nicht färbende Exsudat nur mäßig gefärbt. — Dieses sehr oft zu beobachtende, um nicht zu sagen, häufigste Bild der dysmenorrhoischen Membranen wird ja auch durch Komplikationen mit entzündlichen Schleimhautaffektionen und mit Hämorrhagien gelegentlich modifiziert: die Stromazellen sind vermehrt, liegen dadurch dichter zusammen, die Drüsen zeigen sich gewuchert, so daß das Bild der Drüsenarmut, das des zerknitterten Aussehens der Drüsen fortfällt; — es kann das Bild der Endometritis interstitialis exsudativa glandularis haemorrhagica entstehen. — Die rauhe Außenseite zeigt im mikroskopischen Bilde oft fast ganz von ihrer Umgebung isolierte Drüsen, auseinandergezerrte Stroma-

Dysmenorrhoische Membranen.

Dysmenorrhoische Membranen zeigen das Bild der Endometr. interst. exsudat.

partien, aber nirgends das oft vermutete Bild einer entzündlichen Schicht (Reaktionszone): Das mikroskopische Bild spricht für die Auffassung, daß die Membranen mechanisch — bedingt durch die exsudative Schwellung derselben — unter schmerzhaften Uteruskontraktionen abgerissen werden. — Sehr interessant und erwähnenswert ist der Befund an den Stromazellen in den tiefen, der Abrißstelle nahen Lagen: während für gewöhnlich in der Uterusschleimhaut die Stromazelle rundlich oder auch oval, durch ihren Kern ganz erfüllt ist, sieht man an den Stromazellen hier und da Abweichungen von diesem Bilde: die Stromazellen in den tiefen Lagen der Membran sind größer als gewöhnlich; man sieht Zellen mit Protoplasmaleib, der Kern liegt deutlich in einer runden oder ovalen Zelle. — Die Größe der Zellen schwankt; sie liegen auch nicht dicht zusammen, sind von Rundzellen, die vom Kern ganz erfüllt sind, umgeben; diese in den tiefen (der Abrißstelle nahen) Lagen befindlichen vergrößerten und veränderten Zellen gleichen oft kleinen Deciduazellen. —

Stromazellen werden in der Tiefe größer.

Dieser oben geschilderte Befund ist für die dysmenorrhoische Membran als meist zutreffend anzusehen: Die Membran ist also organisiert, zeigt das Bild der interstitiellen exsudativen Stromaveränderung, — die Zellen sind, zumal in den tiefen Schichten, gelegentlich deciduazellenähnlich. — Es kommen aber auch Präparate zur Beobachtung, die schon makroskopisch durch ihre dickere Beschaffenheit, ihr leicht graubräunliches Aussehen von dem gewöhnlichen Bild der dysmenorrhoischen Membran abweichen; — im mikroskopischen Bild finden sich die Stromazellen nicht nur in den tiefen Schichten, sondern durch die ganze Membran hindurch bis zum Oberflächenepithel in große, Zellenleib und Kerne zeigende Elemente umgewandelt. Der Irrtum, eine Schwangerschaftsveränderung anzunehmen, ist sehr leicht möglich. — Es ist in diesen Fällen selbst dem Geübten schwer, die differentialdiagnostischen Merkmale so herauszufinden, daß es möglich ist, eine sichere Diagnose zu stellen.

Stromazellen werden deciduaähnlich und deciduaartig.

— Die Stromazellen sind nicht mehr deciduaähnlich, sondern deciduaartig geworden; — bei einer wirklichen Decidua, also einer Schwangerschaftsveränderung, werden freilich die Zellen untereinander, speziell die in Nachbarbezirken, gleichmäßig groß sein, bei dysmenorrhoischen Membranen macht sich eher etwas Verschiedenartigkeit geltend; — die Intercellularsubstanz wird an der Graviditätsmukosa mehr feinkörnig, oft sehr homogen, erscheint wie eine weiche Masse, in der die Zellen eingebettet, wie eingedrückt, liegen, während bei der dysmenorrhoischen Membran die Intercellularsubstanz mehr fasrig, feinfibrös ist; — die Gefäße sind in der Decidua weit, zeigen sich blutgefüllt, nur mit Endothel ausgekleidet, während im Nichtschwangerschaftszustand in der Mukosa eher dickwandige, auch meist enge Gefäße nachweisbar sind. Aus Gesagtem geht hervor, daß in einzelnen Fällen die Differentialdiagnose zwischen pathologischen Zuständen (dysmenorrhoische Membran) und Schwangerschaftsveränderung außerordentlich schwierig sein kann. — Interessant ist, daß es auch außer dem Graviditätsirritans noch andere ursäch-

liche Momente gibt, die deciduale Veränderungen zu schaffen vermögen. —

Abgesehen von den dysmenorrhoischen Membranen werden auch wirkliche deciduale Membranen ausgestoßen: die mikroskopische Untersuchung der Decidua, der makroskopische Befund ist schon beschrieben (siehe oben). Die Feststellung, daß deciduale Membran vorliegt, schließt die Diagnose der Schwangerschaft in sich; freilich ist damit der Ort derselben nicht festgestellt: es bildet sich sowohl bei intrauteriner wie auch bei extrauteriner Gravidität eine Decidua im Uterus. Es wird ein histologischer Unterschied zwischen einer Decidua bei intra- und bei extrauteriner Schwangerschaft aufgestellt: bei extrauteriner Gravidität sollen entsprechend der nicht so starken Vergrößerung des Uterus die Deciduazellen kleiner, die Decidua dicker, die Drüsen spärlicher sein; — die Unterschiede sind jedoch nicht genügend charakteristisch; oft ist auch das zu untersuchende Material für eingehende Untersuchungen zu gering: es reicht eben für die Diagnostik der Schwangerschaft aus. — Sind den häutigen Teilen Chorionzotten beigemischt, dann ist ja der uterine Sitz des Eies bewiesen. Deciduale Membranen.

Gelegentlich gehen unter Blutung mit häutigen Massen, oder auch ohne sie, kleinere oder größere cystische Gebilde ab; schon das makroskopische Aussehen weist auf Blasenmole hin; die mikroskopische Untersuchung unterstützt die Annahme. Abgang von cystischen Gebilden.

Es werden auch gelegentlich größere oder kleinere, dicke, häutige Gewebsstücke, oft röhrenförmig, unregelmäßig gestaltet, dem Untersucher überbracht, die aus den Genitalien ausgestoßen sind. Schon makroskopisch läßt sich gelegentlich an der zum Teil erhaltenen Columna rugarum die Herkunft aus der Vagina erkennen: die mikroskopische Untersuchung, die durch die Gangräneszenz der Partikel oft erschwert ist, läßt zusammen mit dem makroskopischen Bild die Diagnose auf exfoliative Vaginitis (speziell im Anschluß an schwere Erkrankung) stellen. — Nach schweren Ätzungen (Chlorzink) stoßen sich große Partien der Uterusmukosa mit Muskulatur ab: die mikroskopische Untersuchung kann den Ort der Herkunft dieser dünneren und dickeren häutigen Massen festsetzen; — auch ohne Ätzung können nach Entbindungen oft recht große „membranöse" Fetzen abgehen (Metritis exfoliativa): auch hier entscheidet das Mikroskop über den Ort der Herkunft. Vaginitis exfoliativa. Endometritis exfoliativa.

Neben diesen mehr kompakten, festen Massen werden zarte, weißliche, dünne, membranartige Massen, feinste Häute beobachtet, die von mehrfach geschichtetem vaginalen Plattenepithel stammen; neben vielen Plattenepithelien sieht man auch die Papillenspitzen in den Gebilden (Fig. 93); — sie stellen die ausgestoßene oberflächliche Schicht, oft beinahe der ganzen Vagina dar: hier liegen Ätzungen, Ausspülungen, Betupfungen mit Liquor ferri sesquichlorati, mit Zincum chloratum, auch Alumen als ursächliches Moment der Abstoßung vor. — Präparate von Blasenveränderungen, die aus den Genitalien unter dem Bilde kleiner häutiger Partikel ausgestoßen werden, Vaginalepithel-Membran.

geben durch das oft stark gewucherte Oberflächenepithel Anlaß zu Verwechslungen mit Karzinom; für die Annahme des letzteren muß mindestens das Fortkriechen des Epithels im Stroma bewiesen werden; Fibrome papillärer Art der Blase können freilich sehr spärliches Bindegewebe haben. (Vergl. anatomische Diagnose der aus dem Uterus stammenden Polypen und Bröckel.) — Pilzrasen der Vagina (Oidium albicans) werden meistens mit Plattenepithel als häutige Stücke vermischt ausgestoßen.



Fig. 93. Vaginalmembran: Vaginalepithel mit den Papillarspitzen. (Orig.)

Aus den Genitalien und dem Uterus im speziellen können also unorganisierte oder organisierte Schwangerschaftsprodukte, Schwangerschaftsveränderungen, benigne oder maligne Massen ausgestoßen werden; die mikroskopische Untersuchung ergibt meist sicheren Aufschluß oder bestätigt das aus makroskopischer Betrachtung schon gewonnene Urteil. — Ob malignes Material vorliegt entscheidet meist allein das Mikroskop: ob Sarkom, ob Karzinom, ob Chorionepitheliom.

Die Lageveränderungen des Uterus und seiner Nachbarorgane.

Definitionen

Definitionen. Der normale Uterus ist innerhalb weiter Grenzen beweglich. Unter dem Einfluß der Bauchpresse und durch die Füllung der Nachbarorgane kann er seine Lage verändern, kehrt aber nach Entfernung der Ursache in seine normale Lage zurück, wenn das Peritoneum mit seinen Verstärkungsbändern und das Beckenbindegewebe ihre normale Elastizität besitzen; das sind physiologische Lageveränderungen. Im Gegensatz dazu nennen wir pathologische Lageveränderungen solche, welche der Uterus dauernd eingegangen ist; die Ursachen für diese stabilen Lageveränderungen liegen in

Zuständen, welche dauernd auf den Uterus einwirken. Allerdings können auch diese Lageveränderungen der normalen Lage wieder Platz machen, wenn die dauernd wirkende Ursache entfernt wird; so z. B. kann der Uterus, welcher durch einen im Douglasschen Raum befindlichen Ovarialtumor anteponiert gehalten wird, in seine normale Lage zurückkehren, wenn der Tumor entfernt wird.

An der Lageveränderung des Uterus beteiligen sich auch die Tuben, Ovarien und die Vagina; außerdem werden die Nachbarorgane, Blase und Mastdarm, ebenfalls in ihrer Lage alteriert. Da die Lage des Uterus meistens das Ausschlaggebende in dem ganzen Krankheitsbild ist, teilen wir die Lageveränderungen ein nach der Lage des Uterus, und zwar folgendermaßen:

1. Positionen sind Lageveränderungen, bei welchen der Uterus mit Erhaltung seiner normalen Krümmung die Lage in bezug auf das Becken ändert. Nehmen wir die Führungslinie des Beckens als Ausgangspunkt, so sprechen wir von Anteposition, wenn der ganze Uterus nach vorne, Retroposition, wenn er nach hinten, Lateroposition, wenn er seitlich von derselben verschoben ist; ebenso kann der Uterus in der Führungslinie nach oben rücken, Elevation, und nach unten sinken, Descensus und Prolapsus uteri. Positionen.

2. Versionen sind Lageveränderungen des Uterus, bei denen das Corpus nach der einen Seite des Beckens, die Cervix nach der anderen abweicht; dabei findet eine Verlagerung des Uterus um einen Drehpunkt statt, welcher im oberen Teil der Cervix, wo sie im Beckenbindegewebe steckt, gelegen ist. Die Benennung der Version beziehen wir auf die normale Lage des Uterus und sprechen von einer Anteversio, wenn das Corpus weiter nach vorne auf die Blase gesunken ist, Retroversio, wenn es weiter nach hinten, und Lateroversio, wenn es nach der Seite geneigt ist; dabei ist der Uterus meistens gestreckt. Versionen.

3. Flexionen sind Lageveränderungen des Corpus in bezug auf die Cervix; bei ihnen ändert sich der Knickungswinkel. Wir sprechen von einer Anteflexio, wenn der Knickungswinkel wesentlich spitzer ist als beim normalen Uterus, und von Retroflexio, wenn das Corpus sich nach hinten hinüber gelagert hat, so daß der Knickungswinkel nach hinten offen ist. Lateroflexionen sind äußerst selten, weil der Uterus sich nicht leicht über die Kante biegen kann; die meisten scheinbaren Lateroflexionen sind Ante- und Retroflexionen des Uterus in Verbindung mit Torsion. Flexionen.

4. Torsionen sind Drehungen des Uterus um seine Längsachse. Torsionen.

5. Inversion nennen wir die Einstülpung der Wand des Uterus in seine eigene Höhle. Inversion.

6. Hernien des Uterus sind Verlagerungen desselben in einen Bruchsack; bis jetzt sind nur Herniae uteri inguinales und crurales beobachtet worden. Hernien.

Die Diagnose dieser Lageveränderungen hat sich nicht nur auf die Feststellung der Lage des Uterus und seiner Nachbarorgane zu erstrecken, sondern muß sich auch auf die Ursachen derselben ausdehnen. Die meisten Lageveränderungen sind nämlich sekundärer Natur und stehen unter dem Einfluß

einer Ursache, welche von außen auf den Uterus einwirkt. Diese Ursachen besitzen meistens eine viel größere pathologische Dignität als die Lageveränderung selbst; so z. B. ist die Dextroposition des Uterus eine vollständig gleichgültige Affektion, während die Ursache derselben, etwa eine schrumpfende Parametritis der rechten Seite oder ein linksseitiger intraligamentärer Tumor, die eigentliche Quelle der Beschwerden ist. Vor allem gilt dies für die Positionen und Versionen des Uterus, während die Prolapse und die Flexionen für sich eine große pathologische Bedeutung beanspruchen.

Antepositio uteri.

Palpationsbefund. Der ganze Uterus ist, meistens in gestreckter Stellung, nach vorne gedrängt, die Port. vaginalis steht dicht hinter der Symphyse in normaler Höhe, d. h. am unteren Rand derselben; der Fundus uteri ist dicht hinter den Bauchdecken zu fühlen und, von ihm ausgehend, zuweilen die Adnexe; das Scheidengewölbe ist mit nach vorne getreten, so daß die Scheide hinter der Symphyse nach oben verläuft (Fig. 69). Nicht selten findet man bei der Anteposition des Uterus unmittelbar hinter den Bauchdecken die stark gefüllte Blase, weil ihre Entleerung durch Kompression der Urethra oder des Blasenbodens erschwert wird.

Ursachen. Die häufigste Ursache für die Antepositio uteri ist ein retrouteriner Tumor, welcher den Uterus, um sich für seine Entwicklung Platz zu schaffen, nach vorne schiebt, z. B. Tumoren des Eierstocks und der Tube, welche sich in den Douglasschen Raum hineingelegt haben. Am ausgeprägtesten ist die Anteposition bei großen retrouterinen Blutergüssen oder bei serösen oder eiterigen pelveo-peritonitischen Exsudaten; der Uterus liegt der vorderen Wand des Ergusses oft so nahe auf, daß seine Tastung unsicher wird. Seltener wird der Uterus durch Zug nach vorne daselbst fixiert; z. B. können von Blutergüssen oder Exsudaten in der Excavatio vesico-uterina eingedickte Reste oder Adhäsionen zurückbleiben, welche den Uterus nach vorne ziehen und mit dem Peritoneum der vorderen Bauchwand verlöten. Auch Narben nach parametranen Zerreißungen und Exsudaten können die Cervix und mit ihr das Corpus nach vorne ziehen. Kombinationen mit Lateroposition kommen vor, wenn der Tumor seitlich liegt oder der Zug nach vorne und einer Seite stattfindet, mit Elevation, wenn der Tumor sich unterhalb des Uterus entwickelt und ihn nach oben schiebt.

Diagnose. Die Diagnose dieser Lageveränderungen kann erschwert werden, wenn man den Uterus mit der äußeren Hand nicht tasten, namentlich von retrouterinen Tumoren nicht abgrenzen kann. Wenn man dann die inneren Finger gut ausnutzt, so kann man durch Empordrängen des vorderen Scheidengewölbes noch so viel von der vorderen Wand der Cervix und des Corpus fühlen, daß man den ganzen Uterus vorne sicher annehmen kann. Die stark gefüllte Blase muß entleert werden, um den Nachweis des Uterus vorne zu ermöglichen.

Retropositio uteri.

Bei der Retropositio uteri steht die Port. vaginalis hinten, während der äußere Muttermund nach unten und etwas nach vorne gerichtet ist; das Corpus uteri liegt in der Kreuzbeinaushöhlung dicht vor der vorderen Kreuzbeinwand, mit dem Fundus dicht unter dem Promontorium; dabei ist die normale Krümmung erhalten (Fig. 94). Palpationsbefund.

Von der Retropositio uteri gilt es in erster Linie, daß sie selbst nichts, ihre Ursachen alles in dem Symptomenbild zu bedeuten haben. Gelegentlich Ursachen.

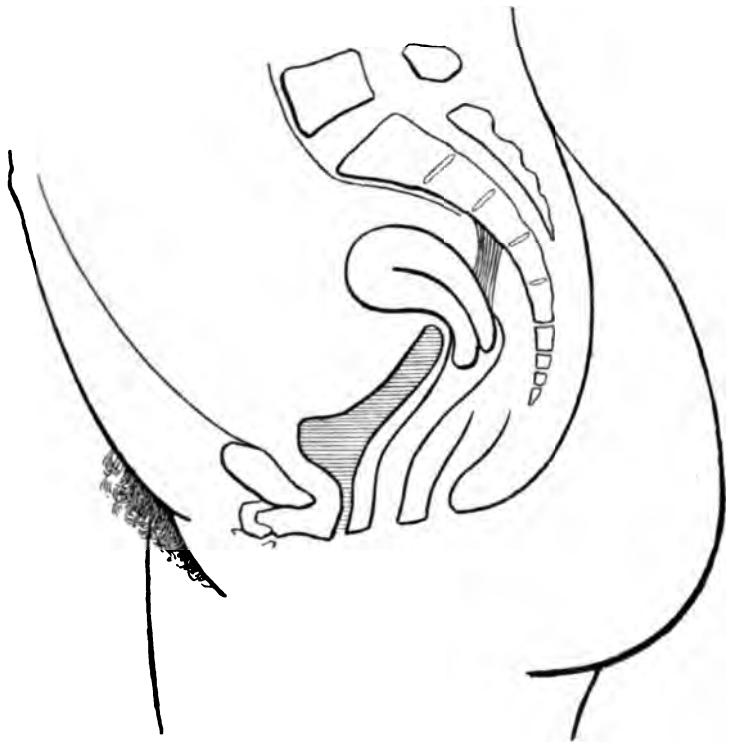

Fig. 94. Retropositio uteri durch Parametritis post. P.-B. $^1/_3$. (Orig.)

findet man wohl Retropositionen in der Rückenlage der Kranken, welche durch Zurücksinken des Uterus bei stark erschlafften Ligamenten entstanden sind; sie haben natürlich keine pathologische Bedeutung. Ebenso muß man nicht vergessen, daß die Ursache einer Retropositio eine gefüllte Blase sein kann, welche selbst gelegentlich der Palpation entgehen kann. Die häufigste Ursache für die Retroposition liegt in schrumpfenden Entzündungen hinter dem Uterus. Entweder liegen dieselben im Bereich des Douglasschen Raumes und sind Reste von entleerten oder perforierten oder eingedickten Hämatocelen oder pelveoperitonitischen Abszessen, welche in frischem Stadium eine Anteposition

und durch Zurückziehen des Uterus jetzt eine Retroposition machen; oder, was zweifellos noch häufiger ist, es spielen sich die schrumpfenden Prozesse im Parametrium, vor allem in den beiden Douglasfalten, ab und erzeugen durch Verlagerung des oberen Cervixabschnittes nach hinten und oben eine Kombination von Retroposition, Anteflexion und Elevation. Seltener liegen die Ursachen in Tumoren, welche sich vor den Uterus legen, indem sie das Corpus von der Blase abheben und dann das ganze Organ nach hinten drängen; es sind Ovarialtumoren, leicht bewegliche Pyosalpingen, gelegentlich wohl auch Blutergüsse und Exsudate im Peritoneum oder im antecervicalen Bindegewebe.

Kombinationen der Retroposition mit Verlagerungen nach der Seite sind sehr häufig, wenn der Zug durch Schrumpfung nur einer Douglasfalte allein nach dieser Seite hin erfolgt; mit Retroversion, wenn der Zug nach hinten vorwiegend auf das Corpus ausgeübt wird; dabei geht die Port. vaginalis nach vorne, und der Muttermund sieht nach vorne und ein wenig nach unten.

Diagnose. Die Diagnose ist leicht, wenn es überhaupt nur gelingt, den Uterus zu tasten. Schon die Stellung der Port. vaginalis hinten an der Beckenwand mit nach unten gerichtetem Muttermund ist bezeichnend und kann für die Diagnose ausschlaggebend sein, wenn die dicken Bauchdecken es nicht gestatten, zu dem tief hinten liegenden Uterus zu gelangen. Drängt man das vordere Scheidengewölbe so hoch wie möglich in die Höhe und gelingt es, die Krümmung des Uterus über seine vordere Wand nachzuweisen, so kann man auch die Diagnose mit der inneren Hand allein stellen; nicht selten gelingt die Feststellung dieser Lageveränderung erst in der Narkose. Auffallend häufig ist die Verwechslung der Retroposition mit der Retroflexion, weil diese beiden Definitionen durcheinander geworfen werden und weil der Arzt jeden Uterus, welchen er vorne nicht fühlt, für retroflektiert zu halten pflegt (siehe pag. 223).

Wichtiger ist die Diagnose der Ursachen. Die hintere Fixation ist ohne Schwierigkeiten zu erkennen, wenn man den Uterus bimanuell oder allein vom hinteren Scheidengewölbe aus nach vorne zieht; ein dabei auftretender Schmerz weist sofort auf die Entzündung als Ursache hin. Auch die Entscheidung, ob eine Peri- oder eine Parametritis posterior vorliegt, ist leicht. Wenn das Corpus uteri an der Stelle, wo es peritonealen Überzug trägt, mit Adhäsionen bedeckt und fixiert ist, so ist ersteres die Ursache; wenn aber die äußere Hand hinter dem Uterus tief in den Douglasschen Raum eindringen kann, ohne Verwachsungen zu fühlen, während man durch Empordrängen des hinteren Scheidengewölbes sofort auf straffes Gewebe oder auf entzündliche Stränge kommt, so ist Parametritis die Ursache.

Lateropositio uteri (Dextropositio, Sinistropositio).

Palpationsbefund. Der Uterus wird mit Erhaltung seiner normalen Flexion nach der seitlichen Beckenwand verschoben; dabei liegt das Corpus auf der Blase oder ist etwas aufgerichtet; das Vaginalgewölbe ist auf der Seite, nach welcher der

Uterus verlagert ist, durch die Portio zu einem Spalt verengert, während es auf der anderen Seite stark entfaltet ist. Die Adnexe sind zwischen Uterus

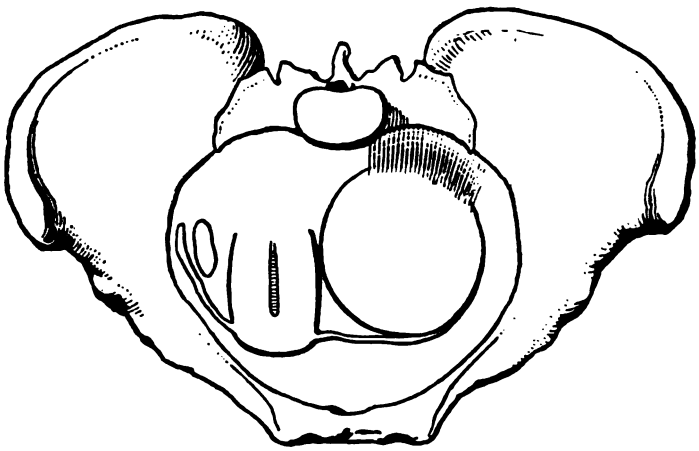

Fig. 95. Dextroposition des Uterus durch einen linksseitigen intraligamentären Ovarialtumor. P.-B. $^1/_3$. (Orig.)

Apfelgroßer cystischer Ovarialtumor im linken Lig. latum, durch Adhäsionen links hinten an der Beckenwand fixiert. Uterus ist vollständig in die rechte Beckenhälfte verdrängt.

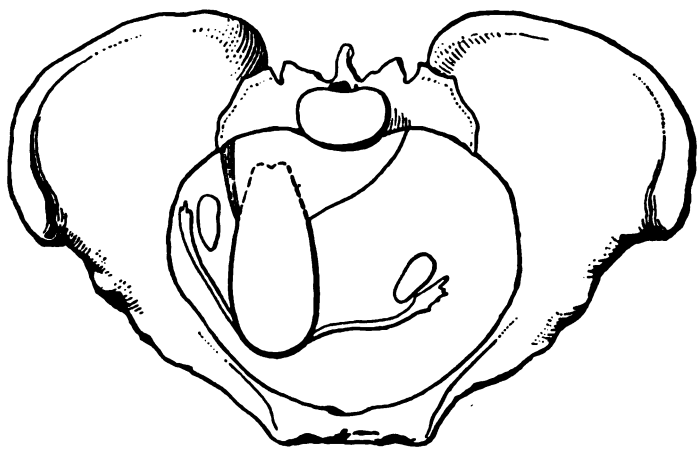

Fig. 96. Dextroposition des Uterus durch eine schrumpfende rechtsseitige Parametritis. P.-B. $^1/_3$. (Orig.)

Uterus ganz in der rechten Beckenhälfte fixiert durch die verdickte und geschrumpfte rechte Douglasfalte; die linken Adnexe sind in die Mitte des Beckens gezogen.

und Beckenwand schwer zu tasten, während sie auf der anderen Seite in die Mitte des Beckens hineingezogen werden (Fig. 96).

Die Lateroposition entsteht in seltenen Fällen durch eine angeborene Ursachen. Verkürzung des Lig. latum. Unter den erworbenen Ursachen spielen

eine große Rolle Tumoren der Adnexe, welche sich seitwärts zwischen Uterus und Beckenwand entwickeln; wenn dieselben gestielt sind, so haben sie weniger Einfluß auf die Lage des Uterus, sondern legen sich in den Douglasschen Raum oder wachsen aus dem Becken heraus. Dagegen die adhärenten Tumoren des Ovarium oder der Tube, vor allem die intraligamentären Tumoren, können den für ihr Wachstum nötigen Raum nur durch Verschieben des Uterus gewinnen (Fig. 95). Typische Fälle von Lateroposition findet man bei intraligamentären Hämatomen und Exsudaten. Wenn der Tumor mehr im oberen Teil des Lig. latum sitzt, so verschiebt er nur das Corpus nach der Seite und erzeugt eine Lateroversion; sitzt er dem Vaginalgewölbe auf, so verbindet sich mit der Lateroposition oft eine geringe Elevation. Handelt es sich um doppelseitige intraligamentäre Tumoren, so wird der Uterus zwischen beiden in die Mitte genommen und weicht nach oben aus. Eine andere Ursache der seitlichen Verlagerung liegt in chronischen Entzündungsresten, welche durch Schrumpfung den Uterus an die Beckenwand heranziehen; entweder sind es Reste von intraligamentären oder in den tieferen Abschnitten des Beckenbindegewebes sitzenden Exsudaten, oder es sind einseitig geschrumpfte Douglasfalten, welche dann zu gleicher Zeit den Uterus etwas nach hinten verlagern (Fig. 96). Ein frisches intraligamentäres Exsudat kann auf diese Weise den Uterus nach der einen Seite verlagern und bei eingetretener Resorption ihn durch die Mitte des Beckens hindurch an die andere Beckenwand heranziehen. Im Bereich des Peritoneums und der Adnexe spielen sich die schrumpfenden Entzündungen seltener ab.

Diagnose. Geringe Grade der Lateroposition werden meistens übersehen. Man erkennt sie am leichtesten, wenn man sich mit der inneren Hand, welcher man eine ähnliche Stellung wie bei der Messung der Conj. diagonalis gibt, die Mittellinie markiert und die Lage des Uterus auf dieselbe bezieht. Man erkennt dann, daß der Uterus mit seiner Seitenkante über dieselbe hinaus in die andere Beckenseite verlagert ist und daß seine Beweglichkeit nach einer Seite hin vermindert ist. Liegt die Ursache der Lateroposition in größeren Tumoren, so kann die Abtastung des Uterus wohl erschwert sein; die seitlichen Fixationen als Ursache der Lateroposition erkennt man, indem man den Uterus bimanuell in die Mittellinie zu ziehen sucht, an dem federnden Widerstand und an dem dadurch verursachten Schmerz.

Elevatio uteri.

Palpationsbefund. Bei der Elevatio uteri ist der Uterus in der Richtung der Beckenachse aus dem Becken herausgehoben und etwas der vorderen Bauchwand genähert. Die Port. vaginalis kann dabei oberhalb des oberen Randes der Symphyse stehen und der Fundus des nicht vergrößerten Uterus fast bis an den Nabel erhoben sein. Der Uterus kann sich selbst elevieren, wenn er so groß wird (Gravidität, Myome), daß er im Becken keinen Platz mehr hat; diese Art der Elevation

kann naturgemäß nicht aus dem Hochstand des Fundus uteri, sondern nur aus dem Höhertreten der Port. vaginalis beurteilt werden.

Die Ursachen der Elevation liegen gewöhnlich außerhalb des Uterus, und zwar meistens in einem Tumor, welcher sich unter dem Uterus entwickelt und ihn nach oben gehoben hat. Solche Tumoren sind Haematocolpos, große Karzinome und Sarkome der Vagina, große in die Vagina ausgestoßene submuköse Uterusmyome, Tumoren des Septum recto-vaginale; Tumoren, welche Ursachen.

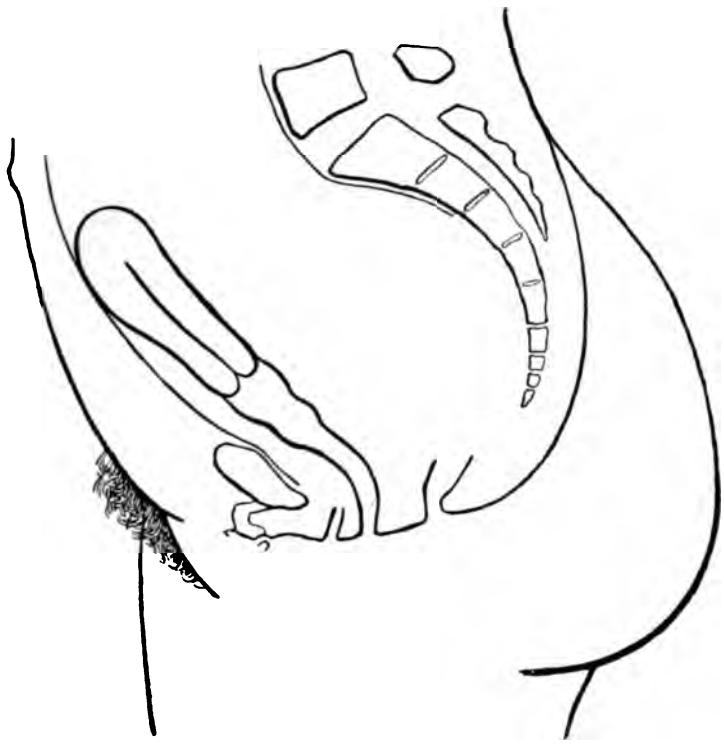

Fig. 97. Elevatio uteri durch Fixation des Uterus nach Sectio caesarea. P.-B. $^1/_3$. (Orig.)

im Douglasschen Raum gelegen sind, machen zugleich Anteposition. Viel seltener wird der Uterus herausgezogen aus dem Becken durch Tumoren, welche mit kurzem Stiel von ihm entspringen, z. B. Ovarialtumoren, oder durch Verwachsungen mit der vorderen Bauchwand. Wenn die letzteren eine ausgeprägte Elevation machen sollen, so müssen sie zu einer Zeit entstanden sein, wo der Uterus oben an der vorderen Bauchwand gelegen hat, d. i. in Schwangerschaft, Geburt und Wochenbett; solche Verwachsungen bilden sich nach Sectio caesarea oder durch Pyosalpingen in puerperio; sie erheben nicht eigentlich den Uterus in die Höhe, sondern halten ihn oben fest und verhindern ihn am Hineinsinken in das Becken bei der Involution. Elevatio

uteri entsteht ferner durch künstliche Fixationen bei Ventrofixationen, Myomotomien, Einnähung von Ovarialstielen usw. (Fig. 97).

Diagnose. Die Diagnose der Elevation ist leicht und unterliegt vielleicht nur dann Schwierigkeiten, wenn die Port. vaginalis so hoch steht, daß man sie nicht erreichen kann, oder wenn der Uterus so fest mit den Tumoren verwachsen ist, daß er sich nicht abgrenzen läßt.

Prolapse.

Definition. Prolaps ist eine althergebrachte Bezeichnung für die Verlagerung des Uterus nach unten und stellt einen Sammelbegriff dar für eine Reihe von Lageveränderungen des Uterus, der Scheide und ihrer Nachbarorgane, welche ätiologisch ganz verschieden sind und klinisch vollkommen differente Krankheitsbilder darstellen. Der Arzt darf sich daher niemals mit der Diagnose „Prolaps" begnügen, sondern muß in dieselbe die Veränderungen sämtlicher Organe hineinziehen, welche sich an dem Prolaps beteiligen; für diesen Zweck ist eine systematische Untersuchung der Vulva mit Damm- und Beckenboden, der Vagina, des Uterus, der Blase und des Rektum notwendig.

Die großen Prolapse stellen die Endstadien von sich allmählich entwickelnden Veränderungen dar und sind sich meistens sehr ähnlich. Die größte Zahl von Prolapsen, welche der Arzt zu sehen bekommt, betrifft aber unausgebildete oder noch in Entwicklung begriffene Fälle, welche sich noch in wesentlichen Punkten unterscheiden, bis sie schließlich in die sich gleichenden Endstadien übergehen. Da nun aber jedes Stadium auch gelegentlich stationär bleiben kann, so dürfen wir deshalb nicht bloß die fertigen Endstadien als Ausgang für die Diagnose wählen, sondern auch die Übergangsstadien als besondere Krankheitsbilder hinstellen, müssen allerdings dabei berücksichtigen, daß dieselben zuweilen recht schnell in die Endstadien übergehen. Eine Kranke z. B. leidet an einem mäßigen Descensus vaginae und behält ihn bis an ihr Lebensende, während derselbe bei einer anderen Kranken innerhalb einiger Monate in einen totalen Prolaps der Scheide übergeht. Ähnliches kommt beim Uterus vor. Von diesem Standpunkt ausgehend, habe ich die verschiedenen Krankheitsbilder getrennt, welche unter dem Sammelnamen „Prolaps" aufgehen.

Die unausgebildeten Stadien sind sehr geeignet dazu, die Entstehung des Vorfalls zu ergründen, und da auf derselben sich verschiedene Behandlungsgrundsätze aufbauen, so soll die Diagnose auch gewisse ätiologische Momente mit berücksichtigen. Z. B. ist für die Behandlung die Frage von Wichtigkeit, ob ein Descensus uteri primär oder sekundär ist.

Nomenklatur. Als Descensus oder Senkung bezeichne ich die Lageveränderung der Vagina oder des Uterus bis an die Ebene der Vulva, als Prolapsus oder Vorfall, wenn die Lageveränderung bis vor dieselbe stattgefunden hat; Inversion nenne ich eine Einstülpung der Scheide von oben her durch die Cervix.

Für die Diagnose des Vorfalls ist es von großer Bedeutung, in welcher Lage wir die Kranke untersuchen. Theoretisch am richtigsten ist es, die Untersuchung im Stehen vorzunehmen, da man unter dem Einfluß der Bauchpresse die Verlagerung der Organe gerade in dem Zustande findet, welcher die Kranken bei der täglichen Arbeit belästigt; beim Liegen ziehen sich kleinere Vorfälle zurück, größere werden wesentlich kleiner, und nur totale Prolapse bleiben ziemlich unverändert. Da die Untersuchung im Stehen aber nicht gerade

Lage der Kranken bei der Untersuchung.

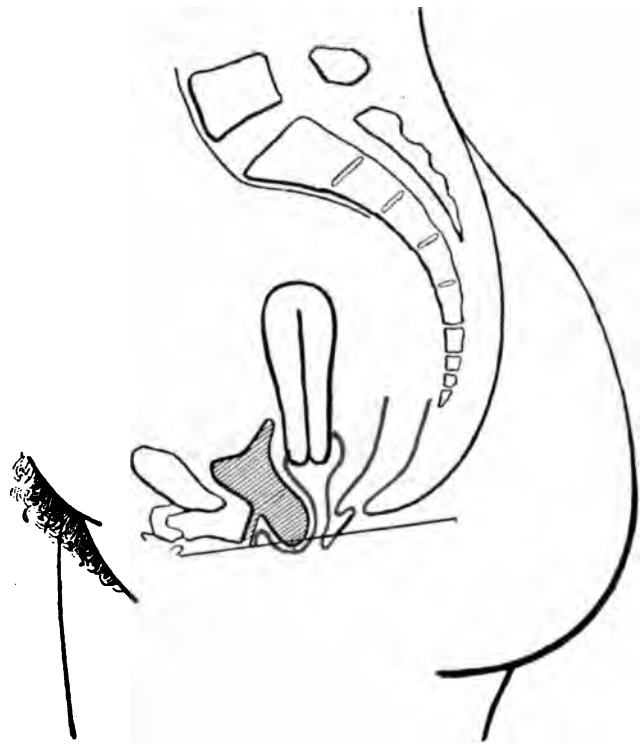

Fig. 98. Descensus vaginal. ant. et post. mit Descensus uteri. P.-B. $^1/_3$. (Orig.)
Beide Scheidenwände wölben sich bis an den Introitus vor; mäßige Cystocele, kleine Rectocele. Uterus etwas deszendiert.
Die quer verlaufende Linie bei den Prolapsbildern bezeichnet die Ebene der Vulva.

dezent ist, da sie ferner die bimanuelle Palpation und die Sondierung nicht gestattet, so untersucht man Prolapse am besten auf dem Untersuchungsstuhl und läßt die Kranken dabei drängen oder zieht den Prolaps mit Zangen oder Fingern so weit als möglich heraus; immerhin aber ist es zuweilen wünschenswert, eine Untersuchung im Stehen folgen zu lassen, um sich über den Grad der Verlagerung klar zu werden.

Man beginne die Untersuchung mit der Inspektion der Vulva. Bei un- Vulva.
bedeutenden Senkungen der Vagina und des Uterus schließt die Vulva noch

fast vollständig, wölbt sich aber beim Pressen auseinander, so daß die deszendierten Teile zutage treten. Bei größeren Vorfällen ist sie dem Volumen der vorgetretenen Teile entsprechend auseinander gedrängt. Über die Weite des Introitus kann man sich in diesen Fällen nur ein Urteil bilden, wenn der Prolaps reponiert ist. Narben von Dammrissen findet man sehr häufig, aber nicht regelmäßig; auch wenn der Damm intakt ist, erscheint er durch den Vorfall doch sehr verkürzt und zusammengedrängt, aber Frenulum und Fossa navicularis lassen sich dann noch darstellen; am häufigsten sind Dammrisse mittleren Grades, welche die Fossa navicularis zerstört haben, so daß die Haut des Dammes direkt auf die vorgefallene hintere Scheidenwand übergeht. Bei den seltenen Vorfällen der Nulliparen sieht man am Introitus die niedrigen Reste des stark auseinander gedrängten Hymen. Man beachte ferner den Anus und das Orificium urethrae externum, weil sich Prolapse der Urethral- und Rektalschleimhaut mit Scheidenvorfällen sehr häufig kombinieren. Nabel-, Leisten-, Schenkelbrüche sind ebenfalls nicht selten.

Vagina. Die Vagina beteiligt sich bei allen Vorfällen, und zwar kann man folgende Zustände unterscheiden:

Descensus vagin. ant. et post. **Descensus der beiden Scheidenwände.** Beim Drängen wölben sich am häufigsten die beiden Scheidenwände, meistens die vordere etwas mehr als die hintere, in den Introitus (Fig. 98); ein ringförmiger Descensus ist selten. Die erschlaffte Columna rugarum post. steht sehr häufig schief, weil sie durch einen Scheidenriß an der einen Seite abgerissen und durch ihre Elastizität nach der anderen Seite verzogen ist.

Prolapsus vagin. ant. Der **Prolaps der vorderen Scheidenwand** bildet verschieden große Tumoren vor der Vulva, welche aus der vorgefallenen vorderen Scheidenwand bestehen; die seitlichen Teile der Vagina sind durch Zug etwas weiter heruntergetreten; die hintere Scheidenwand pflegt bei den reinen Fällen in ihren unteren Abschnitten vollkommen in situ zu bleiben, während das hintere Scheidengewölbe durch den gleichzeitig tiefer tretenden Uterus invertiert wird. Regelmäßig finden sich hierbei Cystocelen, welche in ihrer Größe dem Scheidenvorfall entsprechen (Fig. 99).

Prolapsus vagin. post. Der **Prolaps der hinteren Scheidenwand** gehört zu den seltensten Formen. Zunächst kann das obere Drittel der Vagina, so weit es mit dem Peritoneum des Douglasschen Raumes verbunden ist, von oben heruntergedrängt werden, während die untere Hälfte an ihrer normalen Stelle bleibt. Am häufigsten beobachtet man diesen Vorfall bei hochgradigem Ascites, welcher durch den gleichmäßigen Flüssigkeitsdruck die hintere Vaginalwand langsam herunterdrängt, bis sie in der Vulva erscheint; ebenso kann dieser Teil der Scheidenwand auch durch den Druck der im Douglas liegenden Darmschlingen vorgetrieben werden (Enterocele vaginalis posterior). In seltenen Fällen bildet eine bei Infantilismus angeborene abnorme Tiefe der Douglastasche die Ursache zum Tiefertreten des hinteren Scheidengewölbes. Der Prolaps der hinteren Scheidenwand betrifft gewöhnlich die untere Hälfte

Für die Diagnose des Vorfalls ist es von großer Bedeutung, in welcher Lage wir die Kranke untersuchen. Theoretisch am richtigsten ist es, die Untersuchung im Stehen vorzunehmen, da man unter dem Einfluß der Bauchpresse die Verlagerung der Organe gerade in dem Zustande findet, welcher die Kranken bei der täglichen Arbeit belästigt; beim Liegen ziehen sich kleinere Vorfälle zurück, größere werden wesentlich kleiner, und nur totale Prolapse bleiben ziemlich unverändert. Da die Untersuchung im Stehen aber nicht gerade

Lage der Kranken bei der Untersuchung.

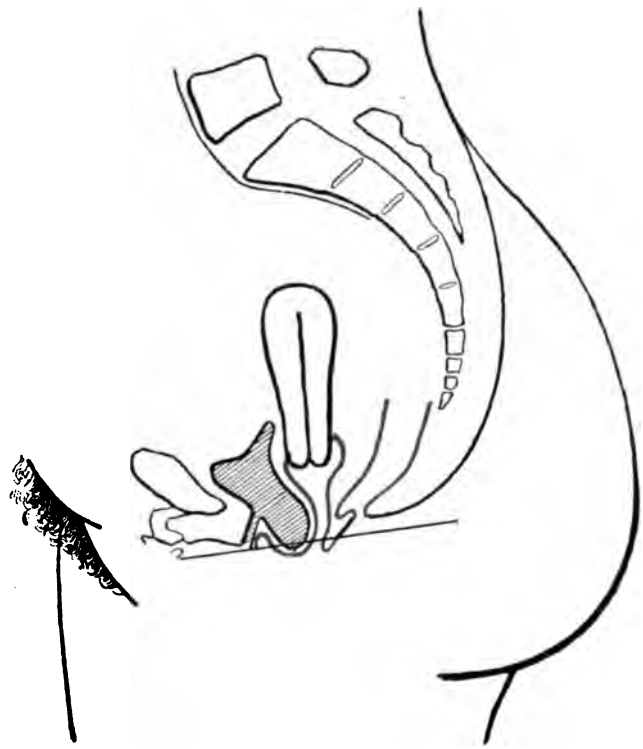

Fig. 98. Descensus vaginal. ant. et post. mit Descensus uteri. P.-B. $^1/_3$. (Orig.)
Beide Scheidenwände wölben sich bis an den Introitus vor; mäßige Cystocele, kleine Rectocele. Uterus etwas deszendiert.
Die quer verlaufende Linie bei den Prolapsbildern bezeichnet die Ebene der Vulva.

dezent ist, da sie ferner die bimanuelle Palpation und die Sondierung nicht gestattet, so untersucht man Prolapse am besten auf dem Untersuchungsstuhl und läßt die Kranken dabei drängen oder zieht den Prolaps mit Zangen oder Fingern so weit als möglich heraus; immerhin aber ist es zuweilen wünschenswert, eine Untersuchung im Stehen folgen zu lassen, um sich über den Grad der Verlagerung klar zu werden.

Vulva.

Man beginne die Untersuchung mit der Inspektion der Vulva. Bei unbedeutenden Senkungen der Vagina und des Uterus schließt die Vulva noch

zur Beckenwand verlaufen und diesen Teil der Scheide festhalten. Durch Fixation der Cervix kann auf diese Weise auch wohl gelegentlich das ganze Scheidengewölbe oben bleiben, während die tieferen Abschnitte als totaler Vorfall vor der Vulva liegen.

Inversio vaginae.

Inversion der Vagina. Im Gegensatz zu den Prolapsen der Scheide, bei welchen die untersten Teile immer zuerst disloziert werden, bezeichnen wir

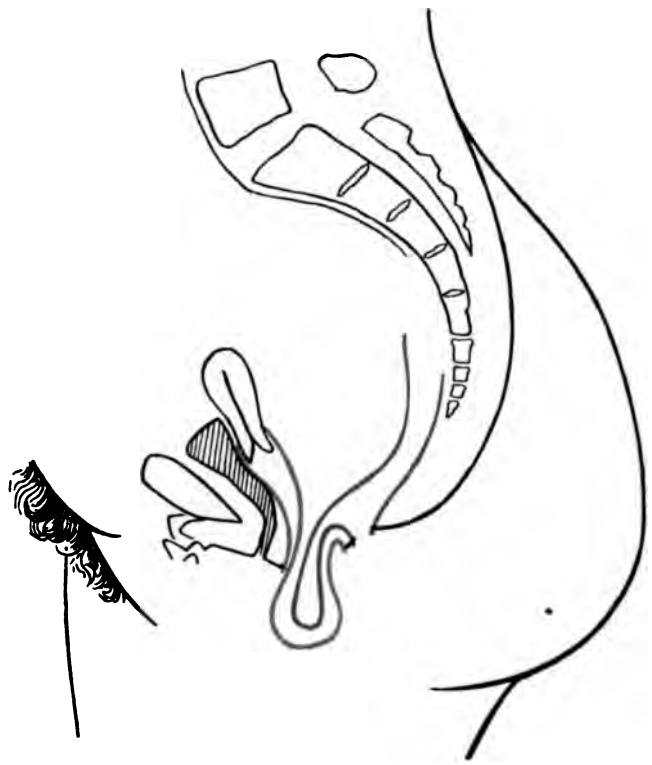

Fig. 100. Primärer isolierter Prolaps der hinteren Scheidenwand mit großer Rectocele. P.-B. $^1/_2$. (Orig.)

Der senile Uterus liegt in normaler Höhe, ebenso die vordere Scheidenwand. Die hintere Scheidenwand liegt in Gestalt eines großen Beutels vor der Vulva; in ihm eine ausgedehnte Rectocele.

als Inversion die ringförmige Einstülpung der Scheide, welche am Scheidengewölbe beginnt und bei weiterer Ausbildung immer tiefer gelegene Teile nach unten disloziert (Fig. 101). Diese Inversionen sind Folgezustände des primären Descensus uteri; sinkt nämlich der Uterus von oben herunter, so nimmt er das Scheidengewölbe mit, während die unteren Teile der Scheide entweder noch vollständig in situ oder nur wenig erschlafft sind. Bei höheren Graden des Descensus uteri wird die Vagina immer kürzer, bis die Port. vaginalis im Introitus erscheint; wenn die Vagina total invertiert ist, so liegt sie oft in der-

selben Weise vor der Vulva wie beim totalen primären Prolaps. Häufig finden sich Kombinationen von Inversion mit Descensus vaginae; dabei sind die unteren Teile erschlafft und deszendiert, während von oben her das Scheidengewölbe tiefer tritt. Nur die dazwischen gelegenen Teile können zunächst noch unverändert sein.

Sekundäre Veränderungen der Scheide.

Alle Teile der Vagina, welche vor der Vulva liegen und nicht mehr von der Schleimhaut des Introitus und der Labia majora bedeckt werden, verlieren

Fig. 101. Primärer Descensus uteri mit Inversion der Scheide. P.-B. $^1/_3$. (Orig.) Uterus in Retroversion deszendiert, 7 cm. Introit. vaginae eng. Scheide unten in situ, oben invertiert.

ihren Schleimhautcharakter; sie trocknen ein, verhornen und bekommen das Aussehen einer Epidermis; wegen des Mangels an Talgdrüsen verlieren sie ihre Weichheit und Elastizität und werden rissig und borkig; zuweilen finden Pigmentbildungen statt. Auf allen vorgefallenen Teilen, vor allem auf der Port. vaginalis, können sich durch äußeren Reiz Decubitusgeschwüre bilden; dieselben sind meist rundlich, zuweilen von unregelmäßiger Gestalt und strahlig, haben einen scharfen, oft etwas infiltrierten Rand und zeigen keine Tendenz zur Vernarbung. Ihr Grund ist meistens gelblich belegt; sie sind weich und lassen sich dadurch unschwer von Karzinom unterscheiden. Bei Ein-

schnürungen des Prolapses durch den Introitus treten ödematöse Anschwellungen der Schleimhaut auf; sie wird dick und glänzend, und ihre Runzeln treten zuweilen als dicke Kämme vor. Bei chronischen Vorfällen entwickeln sich hieraus hypertrophische Zustände der ganzen Scheide.

Diagnose der Lageveränderungen der Scheide.

Diagnose der Lageveränderungen der Scheide. Man hält die großen Labien auseinander und läßt die Kranke mäßig pressen; dabei wölbt sich in den Introitus eine mehr oder weniger große Geschwulst vor, welche an den Querfalten als Scheidenschleimhaut zu erkennen ist. Ob sie aus einer oder beiden Wänden besteht, erkennt man aus der Lage des als Spalt quer verlaufenden Lumens der Scheide und aus dem Übergang des Vorfalls auf die vordere oder hintere Kommissur. Die ersten Anfangsstadien des Scheidenvorfalls, welche nur erst in Erschlaffungen und Lockerungen der Verbindung mit der Nachbarschaft bestehen, erkennt man an der vorderen Scheidenwand dadurch, daß sie dem Druck der Finger nach oben leichter nachgibt, an der hinteren durch eine größere Verschieblichkeit auf dem Mastdarm und die Leichtigkeit, mit welcher man sie in Falten emporheben kann. Beginnende Inversionen erkennt man an dem Tiefertreten des Scheidengewölbes. Liegt die Vagina schon vollständig vor der Vulva, so kann es Schwierigkeiten machen, zu entscheiden, ob sie durch Prolaps oder Inversion hervorgetreten ist; meistens hat man einen Fingerzeig darin, daß von der invertierten Scheide immer nur so viel draußen liegt, wie von der Cervix mit nach unten genommen ist, wieviel also zur Bekleidung derselben eben nötig ist, während bei primären Prolapsen die erschlaffte Scheide sehr verlängert und verbreitert ist und in großen Falten vor der Vulva liegt. Bei primärem Prolaps des hinteren Scheidengewölbes wird man den ev. im Douglasschen Raum angesammelten Ascites an dem gedämpften Perkussionsschall über demselben und an dem leichten Zurückdrängen der Flüssigkeit erkennen; die Enterocele vaginalis post. gibt sich durch tympanitischen Schall und die bandartig zu fühlenden Darmschlingen kund.

Uterus.

Nachdem man das Verhalten der Scheide festgestellt hat, untersucht man die Beteiligung des Uterus am Vorfall. In nicht ganz seltenen Fällen ist derselbe am Scheidenvorfall vollständig unbeteiligt und liegt in normaler Höhe und richtiger Anteversion. Am häufigsten beobachtet man dies bei mäßigem Descensus des untersten Abschnittes der Scheidenwand, gelegentlich auch bei größeren Prolapsen der hinteren Scheidenwand (s. Fig. 100). In der überwiegenden Zahl von Prolapsen spielt die Beteiligung des Uterus aber die Hauptrolle. Wir unterscheiden zwei verschiedene Zustände:

Primärer Descensus und Prolapsus uteri.

1. Der primäre Descensus und Prolapsus uteri entsteht bei Erschlaffungszuständen des Peritoneums mit seinen Bändern und des Beckenbindegewebes; er verbindet sich deshalb regelmäßig mit der aus denselben Ursachen entstehenden Retroversion. Die Port. vaginalis steht in der Führungslinie des Beckens unterhalb der Interspinallinie. Der oberste Teil der Scheide ist invertiert, während der Introitus und die unteren Abschnitte normalen Befund bieten können (Fig. 101); meistens sind aber auch diese erschlafft und des-

zendiert. Bei höheren Graden des primären Descensus tritt die Port. vaginalis in den Introitus, und bei ausgebildetem totalem Prolaps liegt der Uterus, von der vollständig invertierten Scheide bekleidet, vor der Vulva, meist in Retroversioflexio, selten in Anteflexio (Fig. 102). Seltener sind die Fälle, wo der Prolaps des Uterus sich nur mit Prolaps der hinteren Scheidenwand verbindet, während die vordere Wand nur etwas von oben her invertiert wird.

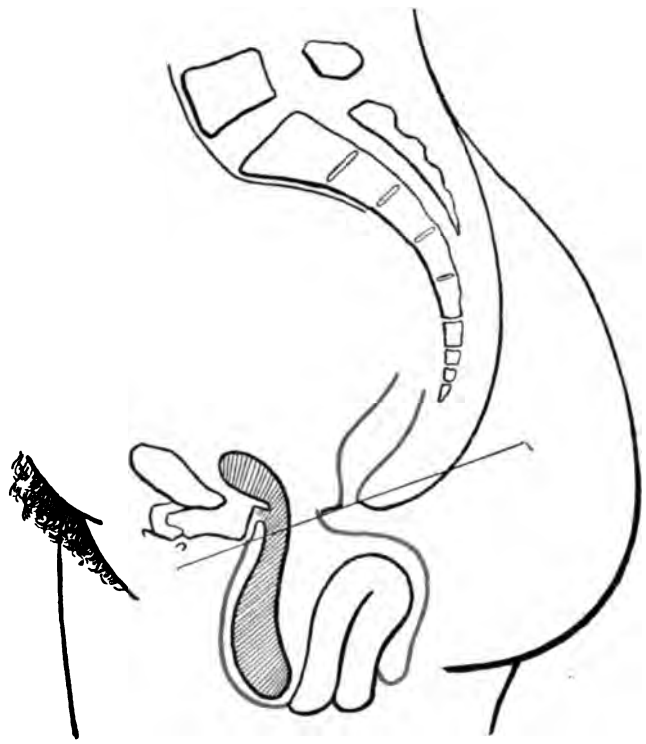

Fig. 102. Totaler Prolaps der Vagina und des Uterus. P.-B. $^1/_3$. (Orig.)
Uterus 7 cm; große Cystocele, keine Rectocele.

2. Der sekundäre Descensus uteri mit Elongatio cervicis. Auch dieses Krankheitsbild wird eingeleitet durch einen leichten Descensus uteri mit Retroversion infolge der Erschlaffung der peritonealen Bänder und des Beckenbindegewebes, welche meistens gleichzeitig mit der Erschlaffung der Scheidenwände auftritt. Im weiteren Verlauf nun aber wird der Uterus heruntergezogen durch die vorgefallene vordere Scheidenwand unter Mithilfe einer Cystocele, welche mit der vorderen Scheiden- und Cervixwand in breiter Verbindung ist. Diesem Zuge folgt der Uterus ohne Schwierigkeiten, bis ungefähr die Port. vaginalis den Introitus erreicht. (Auf diese Weise entsteht der sekundäre Descensus uteri bei primärem Prolaps der vorderen Scheidenwand mit Cystocele, Fig. 99.) Eine weitere Dislokation gestatten die peritonealen Bänder und das Beckenbindegewebe

ohne weiteres nicht, sondern bei immer weiter wirkendem Zug der vorderen Scheidenwand und der Cystocele wird die Cervix langsam auseinander gezogen: es bildet sich die Elongatio cervicis. Dieselbe betrifft natürlich zunächst und in erster Linie die Vorderwand, da sich mit ihr die Blase direkt verbindet, muß sich aber, da die Cervix eine zusammenhängende Masse dar-

Elongatio cervicis.

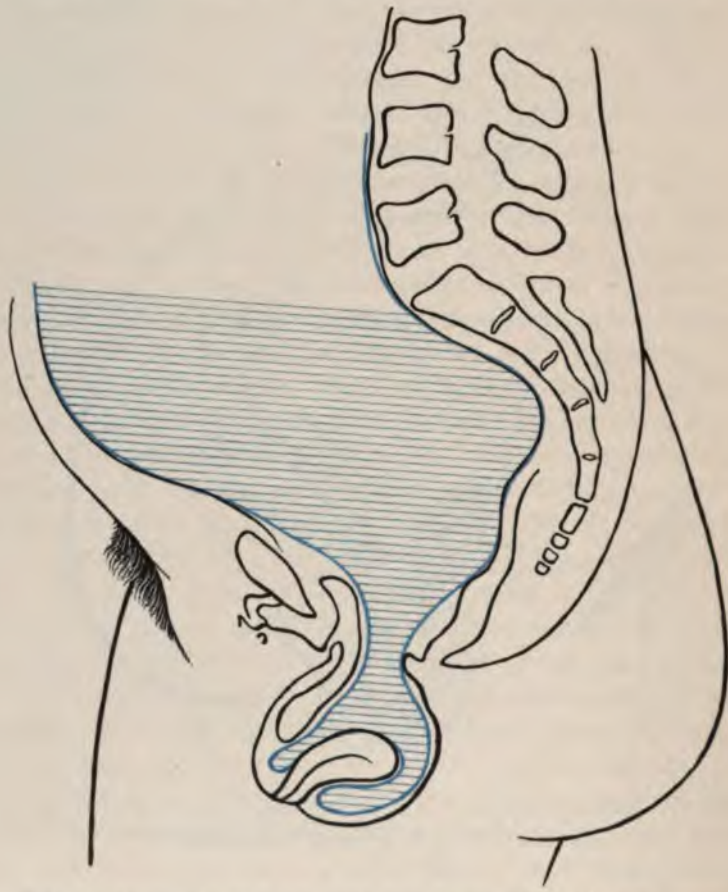

Fig. 103. Totalprolaps des Uterus und der Vagina bei tuberkulösem Ascites, welcher die Excavatio vesico- und recto-uterina ausfüllt. P.-B. $^1/_3$. (Orig.)

stellt, in vermindertem Maße auch auf die seitliche und hintere Wand fortsetzen. Die Beteiligung der beiden Cervixwände verhält sich verschieden. An der vorderen Wand der Cervix wird nur der supravaginale Teil, mit welchem sich die Blase direkt verbindet, elongiert, während die Mitbeteiligung der hinteren Wand sowohl den supra- als auch den infravaginalen Abschnitt betreffen kann. Betrifft diese Mitbeteiligung der hinteren Wand nur den infravaginalen Teil und ist der Uterus außerdem nicht von vornherein deszendiert, so finden wir das hintere Scheidengewölbe vollständig in normaler Höhe (Schröders

Hypertrophia intermedia); diese Form ist aber sehr selten, weil ein geringer Descensus uteri mit Inversion der Scheide auch in diesen Fällen meistens das Primäre ist. Gewöhnlich finden wir die Umschlagsfalte der hinteren Wand in halber Höhe der Vagina (Fig. 104), und an der Elongation beteiligt sich der supravaginale und in geringerem Maße auch der infravaginale Teil der hinteren Cervixwand. In selteneren Fällen ist die hintere Cervixwand nur in ihrem supravaginalen Teil verlängert (Fig. 105); das betrifft solche Fälle, wo

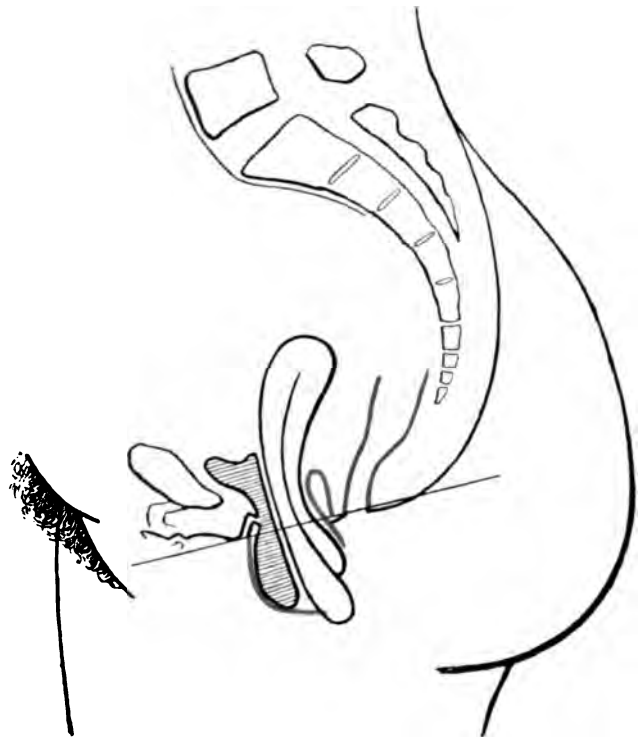

Fig. 104. Prolaps der vorderen Scheidenwand mit Elongatio cervicis.
P.-B. $^1/_3$. (Orig.)
Vordere Wand vollständig prolabiert, hintere von oben her deszendiert, unten in situ. Cervix im supravaginalen Teil, namentlich der vorderen Wand, verlängert. Uterus 11 cm, liegt in Retroflexion.

primär schon der untere Teil der hinteren Scheidenwand vorgefallen war und die durch den Descensus uteri entstehende Inversion der Scheide so weit nach unten sich fortsetzt, bis sie mit dem primären Prolaps der Scheide zusammenfällt und so die ganze Vagina abrollt; dann liegt die ganze hintere Scheidenwand meistens in großen Falten vor der Vulva, und die Elongation beider Cervixwände betrifft nur den oberhalb der Scheide gelegenen Abschnitt.

Der sekundäre Prolaps des Uterus endet also meistens mit Elongation der Cervix; ausnahmsweise kommt es wohl zu Kombinationen von primärem Scheidenprolaps und primärem Uterusprolaps.

Sekundäre Veränderungen des Uterus.

Alle vor der Vulva gelegenen Teile werden durch Zirkulationsstörungen ödematös und bei längerer Dauer derselben hypertrophisch; dadurch wird die Port. vaginalis dick, hart und zuweilen etwas länger. Bei einer Nulliparen behält sie im ganzen ihre Form und zeigt einen normalen Muttermund, welcher gelegentlich so eng sein kann, daß er kaum zu finden ist; bei Multiparen entstehen durch die meist vorhandenen bilateralen Risse auffallende Formveränderungen. Durch den Zug der beiden vorgefallenen Scheidenwände nämlich werden

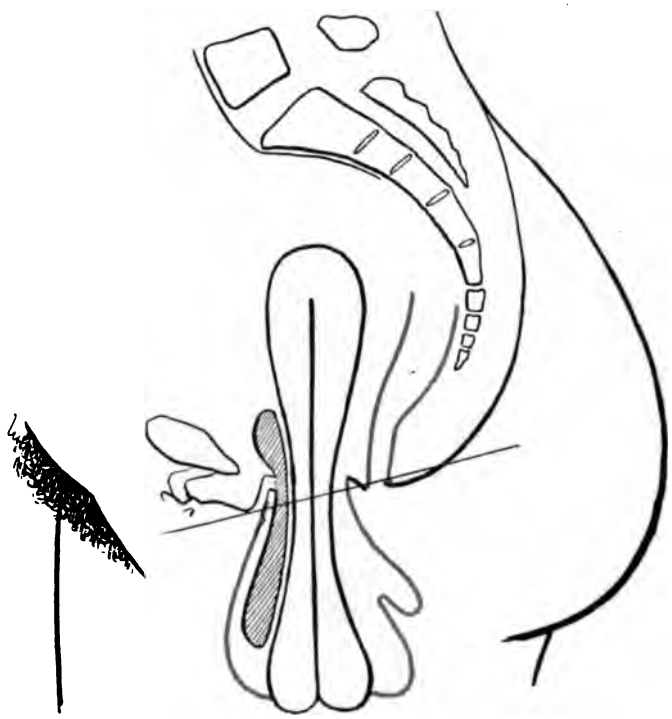

Fig. 105. Enormer Prolaps der ganzen Vagina mit Elongation der Cervix. P.-B. $^1/_3$. (Orig.)

Vagina sehr dick und ödematös, hinten faltig; stark schwappende Cystocele, keine Rectocele. Uterus 19,5 cm. Ectropium der Cervix.

die beiden gespaltenen Lippen so auseinander gezogen, daß sich ein großes Ectropium bildet, und der äußere Muttermund rückt auf die Außenfläche des Prolapses, während der tiefste Punkt desselben von der Innenwand der Cervix, gelegentlich auch wohl von dem Os internum gebildet wird; dadurch wird der äußere Muttermund enorm erweitert. Findet sich nur auf der einen Seite ein Riß, so bildet sich nur hier ein Ectropium, und der Muttermund wird schief. Die Schleimhaut der Cervix, welche durch das Ectropium zutage tritt, bedeckt sich mit Plattenepithel, ebenso die nicht selten vorkommenden kleinen Schleimhautpolypen: dasselbe bleibt aber dünn, erscheint bläulich und ist leicht lädierbar.

Der Arbor vitae ist trotz der Epithelveränderungen noch deutlich zu erkennen; auf der Innenfläche der Cervix bilden sich besonders leicht seichte Decubitusgeschwüre. Als sekundäre Veränderung ist auch die Elongatio cervicis aufzufassen; die im Becken gelegenen Teile der verlängerten Cervix haben ihre normale Dicke oder sind stark verdünnt, während die vor der Vulva gelegenen hypertrophisch werden.

Diagnose der Lageveränderung des Uterus.

Die Diagnose auf die Beteiligung des Uterus am Prolaps ist leicht. Solange der Uterus noch im Becken liegt, stellt man seine Lage fest durch bimanuelle Untersuchung per vaginam, muß sich aber hüten, ihn dabei nach oben zu dislozieren; im wesentlichen handelt es sich darum, ob er normal antevertiert oder in Retroversion liegt, und um die Bestimmung seines Höhenstandes durch Prüfung der Stellung der Port. vaginalis in bezug auf die Interspinallinie. Wenn die Port. vaginalis aber bis an den Introitus getreten ist, so darf man die Lage des Uterus nicht mehr durch vaginale Untersuchung feststellen, weil man ihn dabei nach oben drängen müßte; man bestimmt sie dann durch Rektaluntersuchung, während man die Kranke durch Pressen den Uterus nach unten drängen läßt oder indem man ihn mit der Kugelzange nach unten zieht. Liegt die Port. vaginalis weit vor der Vulva oder ist gar die ganze Scheide vorgefallen, so handelt es sich wesentlich um die Frage, ob wir einen totalen Uterusprolaps oder eine Verlängerung der Cervix vor uns haben. Man entscheidet dies durch die Palpation, indem man den von der vorgefallenen Scheide bekleideten Uterus abzugrenzen sucht; kann man noch vor der Vulva oberhalb des Fundus mit den Fingern von vorne und hinten zusammenkommen, so ist der ganze Uterus vorgefallen; erstreckt sich aber, soweit man von außen tasten kann, der Uterus ins Becken hinein, so handelt es sich um eine Elongation der Cervix, deren weitere Fortsetzung im Becken nur vom Mastdarm aus festzustellen ist. Die Grenze zwischen Cervix und Corpus kann man zuweilen an dem Abgang der Douglasschen Falten erkennen. Wenn der Teil des Uterus, welcher im Becken liegt, nicht lang ist, so kann man den Fundus uteri vom Mastdarm aus vor die Vulva ziehen und dadurch eine Elongation scheinbar in einen totalen Uterusvorfall verwandeln. Ein weit einfacheres Mittel aber für die Unterscheidung zwischen totalem Uterusvorfall und Elongation ist die Sonde; im ersten Fall ergibt sie die normale Länge des Uterus, während man bei Elongation bis zu 20 cm messen kann (man denke daran, daß bei Prolapsen wegen der Retroversion die Sonde mit der Konkavität nach hinten eingeführt werden muß). Eigentümliche Differenzen in der Länge des Uterinkanals entstehen durch die Sondierung bei stark gestreckter Cervix und bei Knickungen derselben; liegt die elongierte Cervix vollständig gestreckt teils in, teils vor dem Becken, so mißt man z. B. 12 cm; holt man das Corpus per rectum heraus und legt es sich in Retroflexion, so knickt sich die Cervix und legt sich in Falten (wie eine Handharmonika), und die Sonde, welche diese Falten nicht mit ausmißt, ergibt 7 cm. Aus demselben Grunde kann man große Differenzen nachweisen bei der Sondierung unmittelbar vor und nach der

Reposition des Uterus. Den Anteil der Cervix an der ganzen Verlängerung zu beurteilen, genügt mit der Sonde nicht, da das Os internum sich nicht genügend markiert; sichereren Aufschluß gibt häufig die Palpation der Lig. sacrouterina, welche sich nahe unter dem Os internum ansetzen.

Einer genaueren Beachtung wert ist die Frage, welcher Teil der Cervix elongiert ist. An der vorderen Wand handelt es sich immer nur um Verlängerung des supravaginalen Teiles; an der hinteren Wand kommen verschiedene Möglichkeiten vor, indem es entweder sich um eine Elongation nur des infravaginalen oder nur des supravaginalen Teils oder um beide handelt. Die Unterscheidung zwischen diesen verschiedenen Zuständen trifft man aus dem Stand des Scheidengewölbes; bei ersterer ist es in normaler Höhe, bei letzterer liegt es ebenso wie bei der Elongation der vorderen Wand vor der Vulva, während man eine Beteiligung beider Abschnitte annehmen muß, wenn das Scheidengewölbe ungefähr in halber Höhe steht. Weiter kann man an der hinteren Fläche des Vorfalls aus der Beschaffenheit der bekleidenden Schleimhaut die Art der Elongation bestimmen; soweit die Schleimhaut glatt und faltenlos ist und der Cervix unverschieblich aufliegt, handelt es sich um Port. vaginalis, während diejenigen Abschnitte, welche von runzeliger und faltenreicher, verschieblicher Schleimhaut überzogen sind, den supravaginalen Teil der Cervix darstellen.

Blase und Urethra.

Die untere Wand der Blase ist mit der oberen Hälfte der vorderen Vaginalwand sowie mit der vorderen Cervixwand fast unzertrennbar verbunden. Aus diesem Grunde muß die Blase bei allen Vorfällen der Scheide beteiligt sein, in einer Reihe von Fällen primär, in selteneren Fällen sekundär; je nach der Lage, welche die vordere Scheidenwand und die Cervix einnehmen, ändert sich die Form der Blase. Bei jedem Descensus und Prolaps der vorderen Scheidenwand tritt der untere Teil der Blase tiefer, bis vor die Vulva, und bildet eine Aussackung, Cystocele. Dieselbe findet sich ferner regelmäßig, wenn bei primären Uterusprolapsen oder Cervixelongationen die hintere Blasenwand mit der vorderen Cervixwand gemeinschaftlich tiefer tritt; doch sind Unterschiede in der Größe der Cystocele in beiden Fällen unverkennbar. Wo Elongation der vorderen Cervixwand besteht, ist zugleich die Insertionsfläche der Blase an derselben von ca. 2 cm auf 10 bis 12 cm verlängert, und dementsprechend ist die Cystocele lang und breit (Fig. 105); wenn der Uterus dagegen primär prolabiert, so wird die Blasenwand von der Cervix nur mit heruntergenommen und bildet eine viel kleinere Cystocele. Mit der Blase disloziert sich die hintere Hälfte der Urethra nach unten, während die vordere mit dem unteren Rand der Symphyse in fester Verbindung bleibt, so daß die Urethra mit einer nach unten offenen Krümmung in die Blase verläuft. Die Diagnose auf die veränderte Lage der Urethra ist mit dem Katheter leicht zu stellen: man führt ihn in gewöhnlicher Haltung ein und dreht den Schnabel dann nach unten. Die Blase kann man zuweilen hinter der vorderen Vaginalwand als eine schwache Vorwölbung sehen oder, wenn sie Urin enthält, als fluktuierende Geschwulst nachweisen oder als dicke Falte mit der Scheidenwand von der Cervix

abheben; ihr unteres Ende markiert sich meistens durch eine quer verlaufende Furche. Am leichtesten kann man die Formveränderung der Blase mit dem Katheter erkennen, welcher nach allen Seiten die Grenzen feststellen kann, aber sehr leicht auch die Blasenwand über ihre augenblickliche Lage hinaus vorstülpt. In der Cystocele finden wir bei einer liegenden Kranken meistens keinen Urin. Ein vorzügliches Mittel für die Untersuchung der Cystocele ist das Cystoskop; man erkennt mit demselben den ersten Beginn einer Einsenkung der Blasenwand als eine kleine Falte oder Tasche im Trigonum, in welche die angrenzende Schleimhaut in Falten hineinzieht. Je mehr die Tasche an Tiefe zunimmt, um so näher rückt das Lig. interuretericum an den Blasenhals heran; dabei wird es bogenförmig gekrümmt oder gelegentlich auch scharfwinklig geknickt (Fig. 106). Bei größeren Cystocelen liegen die ganze untere und hintere

Fig. 106.
Cystosk. Bild einer kleinen Cystocele, in welche das Lig. interuretericum hineinzieht (modifiziert n. Zangemeister).

Fig. 107.
Cystosk. Bild einer Cystocele vor der Vulva (modifiziert n. Zangemeister).

Wand der Blase und mit ihr die Ureterenmündungen in einem Trichter derselben; wenn man das Cystoskop mit dem Prisma nach vorne in die Cystocele einführt und das obere Ende stark hebt, so sieht man die Ureterenmündungen an der vorderen Wand derselben; von hier ziehen die Ureteren im Bogen nach der Seite und oben (Zangemeister) (Fig. 107). Mittelst des Cystoskops kann man sich demnach unschwer ein Urteil über die Größe der Cystocele und über die Lage der Ureteren in derselben bilden.

Die untere Hälfte der hinteren Vaginalwand ist mit der vorderen Mastdarmwand durch lockeres Gewebe verbunden, welches eine ausgedehnte Verschiebung beider gestattet. Die hintere Scheidenwand kann deshalb weit deszendieren, selbst total prolabieren, ohne daß der Mastdarm dem Zuge zu folgen braucht. In anderen Fällen finden wir eine starke Aussackung der vorderen Rektalwand (Rectocele), welche zuweilen sekundär erst die Vorwölbung der hinteren Scheidenwand erzeugt hat. Die Erkennung dieser Veränderung Mastdarm.

am Mastdarm ist leicht; man führt den Finger in den Mastdarm ein und sucht die Lage der vorderen Rektalwand zu bestimmen, muß sich aber hüten, dieselbe vorzustülpen und so eine Rectocele künstlich zu erzeugen.

Diagnose der Reponierbarkeit.

Nachdem die Beteiligung aller Organe am Vorfall untersucht ist, hat man noch festzustellen, ob er reponierbar ist, d. h. ob Vagina und Uterus sich wieder in ihre normale Lage innerhalb des Beckens zurückbringen lassen; von der vollständigen Reponierbarkeit hängt in erster Linie der Erfolg der Behandlung ab. Die Reposition verlangt nur ausnahmsweise die Narkose; nur bei stark ödematösen oder sehr schmerzhaften Vaginalwänden erleichtert sie dieselbe außerordentlich. Man umfaßt den Vorfall derart, daß beide Daumen auf der vorderen Wand, die anderen Finger auf der hinteren Wand liegen, und schiebt dann zuerst den der Vulva zunächst gelegenen Teil der Scheide, dann die nächstfolgenden und zuletzt die Port. vaginalis zurück; wenn die Vagina vollständig reponiert ist, antevertiert man den Uterus wie bei der Retroflexion (pag. 228), indem man das Corpus nach vorne holt und die Port. vaginalis nach hinten schiebt; auf die Herstellung einer vollständig normalen Lage des Uterus ist dabei der größte Wert zu legen. Mäßige Grade von Ödem der Vaginalwand, welche die Reposition stören können, beseitigt man durch Massage; Hindernisse für die Reposition des Uterus liegen am häufigsten in parametritischen Exsudaten, perimetritischen Verwachsungen und parauterinen Tumoren. Nach der Reposition des Prolapses bekommt man am besten ein Urteil über die Weite des Introitus und über die Schlaffheit des Beckenbodens; bei größeren Vorfällen ist ersterer so weit, daß man mit der ganzen Hand in die Vagina eindringen kann.

Differentialdiagnose.

Differentialdiagnose. Die Diagnose soll, wie immer, so auch hier auf der objektiven Untersuchung und nicht auf Symptomen beruhen. Die Angaben der Kranken über Drängen nach unten und Gefühl einer Anschwellung in der Vulva sind durchaus nicht für den Vorfall charakteristisch, sondern entstehen auch bei Vulvitis und Colpitis, Entzündungen des Uterus und seiner Nachbarorgane, sowie bei mancherlei Tumoren; wenn gleichzeitig ein kleiner Descensus besteht, so ist man leicht versucht, diesen für die Ursache der Beschwerden zu halten und die anderen Zustände zu übersehen.

Auch bei der objektiven Untersuchung können Irrtümer in der Diagnose vorkommen. So können z. B. Scheidencysten, welche sich in den Introitus vorwölben, ein dem Scheidenvorfall sehr ähnliches Bild erzeugen; sie liegen aber meistens nicht median, sondern mehr seitlich, und die sie überziehende Schleimhaut ist stark verdünnt, so daß die Runzeln auseinander weichen und der Inhalt bläulich durchschimmert; ferner lassen sie sich meist leicht als umschriebener Tumor mit schlaffer Fluktuation erkennen.

Ein Prolaps der hinteren Wand wird vorgetäuscht durch ein Vaginalseptum, welches an der vorderen Wand abgerissen ist und zum Introitus heraushängt. Das Septum ist meistens schmal und kielartig, geht nur in die Mitte der Wand über und verliert sich schnell nach oben, während ein Prolaps

breiter ist, die ganze hintere Wand einnimmt und nach oben und seitwärts in die in situ befindliche Scheide übergeht. Andeutungen eines Septumrestes an der vorderen Wand klären häufig das Bild.

Ein schwierig zu deutendes Bild entsteht, wenn bei totalem Prolaps der Scheide der äußere Muttermund vollständig atretisch ist, wie es bei alten Frauen nicht selten vorkommt; der Befund kann dadurch einem ausgestoßenen Myom oder einem invertierten Uterus wohl ähnlich werden. In den Fällen, wo der äußere Muttermund selbst mit der dünnsten Sonde nicht zu finden oder nicht durch ein kleines Schleimpfröpfchen sich verrät, erkennt man die vorgefallene Scheide doch noch an ihren Runzeln und dem tiefer getretenen Vaginalgewölbe.

Sehr häufig verwechselt man mit Prolapsen Verlängerungen der Port. vaginalis, namentlich die penisförmigen Hypertrophien, welche so groß werden können, daß der äußere Muttermund bis an und vor die Vulva tritt; oder umgekehrt, was zweifellos noch häufiger geschieht, hält man die bei Descensus uteri tief getretene und von der invertierten Scheide überkleidete Cervix für eine verlängerte Port. vaginalis. Die Unterscheidungsmerkmale liegen zunächst immer im Stand des Scheidengewölbes, welches bei wirklicher Verlängerung der Portio vorne und hinten in normaler Höhe sein muß; ferner in der die Cervix bekleidenden Schleimhaut, insofern nämlich, als es sich um Port. vaginalis handelt, soweit jene glatt und unverschieblich ist, während da, wo die Runzeln und die Verschieblichkeit der Schleimhaut beginnen, die eigentliche Scheidenschleimhaut ihren Anfang nimmt.

Anteversio uteri.

Da der normale Uterus in einer mäßigen Anteversion liegt, so ist die Abgrenzung der pathologischen Anteversion nicht leicht zu machen. Wir sprechen von einer solchen, wenn das Corpus uteri tiefer als normal auf der Blase liegt und die Port. vaginalis so weit nach oben ausgewichen ist, daß der äußere Muttermund direkt nach hinten oder gar nach hinten und oben gerichtet ist (Fig. 108); dabei ist der Uterus meist in dieser Lage fixiert. Die Verbindung des Corpus mit der Cervix ist, namentlich wenn metritische Prozesse im Spiel sind, gesteift und der Knickungswinkel ausgeglichen. Definition und Palpationsbefund.

Die Diagnose dieser Lageveränderung ist leicht. Auffallend ist schon die Stellung der Port. vaginalis, welche sich so weit nach oben begeben kann, daß der Muttermund mit dem Finger kaum zu erreichen ist; das Corpus liegt dem vorderen Scheidengewölbe innig auf und wölbt es oft nach unten vor. Diagnose.

Wichtig ist es auch hier, nach den Ursachen der Anteversion zu forschen. Häufig findet man sie in einer chronischen Metritis, durch welche der Uterus so dick und schwer wird, daß er nach vorne übersinkt. In anderen Fällen handelt es sich um Verwachsungen zwischen dem Corpus oder seinen Adnexen einerseits und der vorderen Beckenwand anderseits, welche den Uterus nach Ursachen.

vorne herunterziehen und dort fixieren; oder aber es sind Fixationen der Cervix an der hinteren Beckenwand, welche ihn heben und feststellen, während dementsprechend das Corpus nach vorne übersinkt.

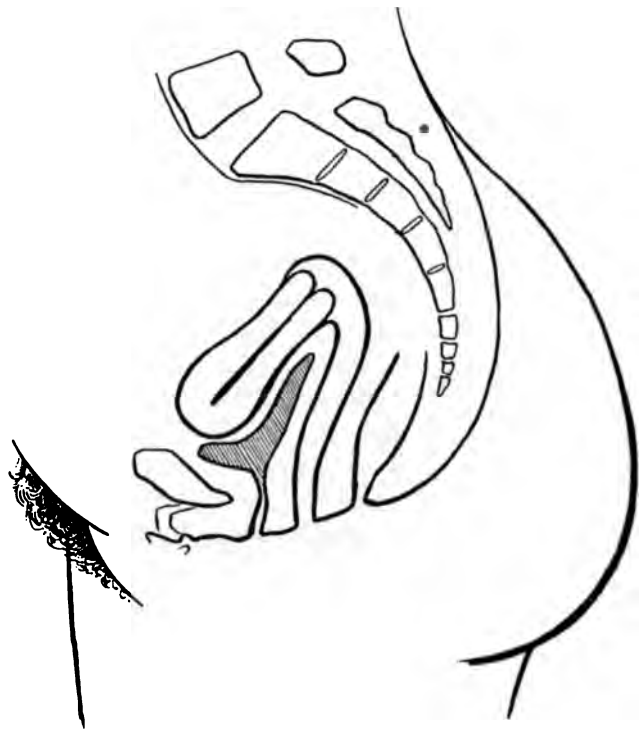

Fig. 108. Anteversio uteri. P.-B. $^1/_3$. (Orig.)

Lateroversio uteri.

Definition. Der normale Uterus liegt häufig etwas schief, so daß der Fundus nach der einen und die Port. vaginalis nach der anderen Seite sieht und dabei eine Seitenkante nach vorne gekehrt ist. Von einer pathologischen Lateroversion spricht man erst dann, wenn die schiefe Lage sehr hochgradig ist oder wenn der Uterus in ihr fixiert ist; in ausgesprochenen Fällen kann der Uterus sogar vollständig quer im Becken liegen (Fig. 109).

Anm.: Schultze bezeichnet als Lateroversionen nur diejenigen Lageveränderungen, bei welchen der Uterus über seine Kante vertiert ist, und rechnet die schiefen Lagen des normal antevertierten Uterus zu den Torsionen.

Diagnose. Auf eine Lateroversion des Uterus weist schon die Stellung der Port. vaginalis hin, wenn sie weit nach der einen Seite abgewichen ist und der Muttermund stark nach der Seite und hinten sieht; das Corpus liegt in der anderen Hälfte des Beckens, mit dem Fundus der Seitenwand desselben genähert.

Schwieriger kann es sein, die Ursachen der Lateroversion herauszufinden. Eine angeborene Lateroversion finden wir bei Doppelmißbildungen des Uterus. Der Uterus bildet sich aus den beiden Müllerschen Gängen, welche schräg von beiden Seiten gegen die Mitte des Beckens verlaufen und dort zu dem unpaaren Organ verschmelzen. Wenn die Vereinigung ausbleibt, so besteht der Uterus aus zwei schräg liegenden, im Winkel zusammentretenden Hälften; bleibt dabei eines der Uterushörner rudimentär, während das andere sich voll entwickelt, so entsteht ein stark lateropertierter Uterus, welcher sich aber von allen anderen Formen der Lateroversion durch eine vollständig freie Beweglichkeit, durch das Fehlen der Adnexe an seiner inneren Seite (dieselben gehen von dem rudimentären Horn ab) und meistens durch median gestellte Cervix auszeichnet. Auch bei Doppelbildungen mit vollständig

Lateroversion bei Mißbildungen des Uterus.

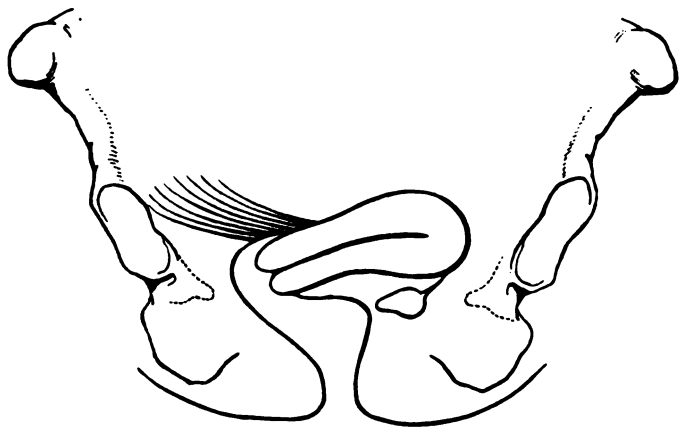

Fig. 109. Sinistroversio uteri. P.-B. $^1/_3$. (Orig.)
Uterus liegt fast quer. Port. vaginalis ist rechts fixiert. Rechtes Scheidengewölbe spaltförmig, linkes entfaltet. Die linken Adnexe liegen unter dem Uterus.

entwickelten Hörnern des Uterus (Uterus bicornis und didelphys) sind beide Hörner mehr oder weniger lateropertiert.

Meistens ist die Lateroversion acquiriert durch schrumpfende Entzündungen im Beckenbindegewebe. Wenn sich das in der Douglasschen Falte gelegene Bindegewebe verkürzt, so folgt die Cervix dem Zuge zur Beckenwand und mit ihr zugleich das Corpus, weil der hoch angreifende Zug auch auf dieses wirkt: es entsteht Lateroposition; sitzt die Schrumpfung aber in den tiefer gelegenen Teilen des Parametrium, so weicht nur die Cervix nach der einen Seite ab, während das Corpus nach der anderen geht: es entsteht Lateroversion (Fig. 109). Die Erkennung dieser Form ist sehr leicht aus der Fixation der Cervix und dem verkürzten Parametrium bei vollständig frei beweglichem Corpus uteri. Die Lateroversion kann auch durch Einwirkung auf das Corpus entstehen, sei es, daß schrumpfende Entzündungen im Lig. latum oder in der Umgebung der Tuben oder der kurze Stiel eines Ovarialtumors

Acquirierte Lateroversion.

das Corpus an die Beckenwand heranziehen, oder daß Tumoren der Adnexe oder des Lig. latum das Corpus auf die Seite drängen, um Platz für ihr Wachstum zu gewinnen. Auch hier handelt es sich wie bei der Lateroposition meistens um ungestielte Tumoren, welche am Emporwachsen in die Bauchhöhle behindert sind. Als eine recht seltene Ursache für Lateroversion sind Tumoren zu erwähnen, welche die Cervix stark an die Beckenwand herandrängen und das Corpus nach der anderen Seite ausweichen lassen.

Retroversio uteri.

Die Retroversio uteri stellt eine Lageveränderung dar, bei welcher das Corpus nach hinten von der Führungslinie abgewichen ist, während die Port. vaginalis bis in oder vor dieselbe nach vorne getreten ist. Die Retroversion steht diagnostisch in so enger Verbindung mit der Retroflexion, daß ich sie mit dieser in einem Abschnitt behandeln werde.

Anteflexio uteri.

Definition. Unter Anteflexio uteri verstehen wir die Vermehrung der normalen Krümmung des Uterus über seine vordere Fläche; da dieselbe innerhalb gewisser Grenzen schwankt, so darf man nicht schon von einem abnormen Knickungswinkel sprechen, wenn er etwas spitzer ist als der normale ca. $1^1/_2$ R. betragende. Wird er aber kleiner als 1 R., so daß also ein wirklich spitzer Winkel vorhanden ist, so bezeichnen wir die Lage des Uterus als eine pathologische Anteflexion. Damit soll nun aber nicht gesagt werden, daß eine solche abnorme Knickung des Uterus immer eine Krankheit darstellen oder bestimmte Beschwerden machen muß oder daß etwa dabei vorhandene Beschwerden in der abnormen Knickung ihre Begründung finden sollen; im Gegenteil, wir müssen betonen, daß in der größten Mehrzahl der Fälle die Anteflexio uteri selbst ein gleichgültiger oder gar sekundärer Befund ist, während in den komplizierenden Zuständen, z. B. ungenügender Entwicklung des Uterus, Entzündungen in den Douglasschen Falten, die eigentliche Ursache der Beschwerden und oft auch die Ursache der Anteflexion zu suchen ist. Dadurch ist selbst die spitzwinkelige Anteflexion als eine fast bedeutungslose Lageanomalie hingestellt; wir können sie aber nicht vollständig aus der Reihe der Lageveränderungen streichen, weil es, freilich nur seltene. Fälle gibt, wo in der abnormen Knickung allein die Ursache der Krankheitssymptome zu suchen ist. Die Diagnose „Anteflexion" beweist deswegen für die Mehrzahl der Fälle nur, daß der Uterus stärker als normal nach vorne geknickt ist, trifft aber meistens das eigentliche Leiden nicht. In jedem Fall muß sich der Arzt die Frage zu beantworten suchen, ob neben derselben noch andere Zustände vorhanden sind, welche als die Ursache der Krankheitsbeschwerden anzusehen sind.

Wir scheiden deshalb die Diagnose der vorliegenden Lageveränderung in die Diagnose der Anteflexion selbst und in die Diagnose der Art resp. der Ursachen derselben.

Die Diagnose der Anteflexio uteri ist leicht, wenn die Palpation des Uterus sicher gelingt. Die Cervix steht meistens in der Richtung der Vagina, so daß der äußere Muttermund nach vorne und unten sieht, und das Corpus uteri liegt der Cervix so dicht auf, daß der Finger kaum in den Knickungswinkel eindringen kann; fühlt man denselben vom vorderen Scheidengewölbe aus, so ist die Bestimmung des Grades leicht. Man muß sich dabei nur hüten, den Knickungswinkel zu ändern; bei schlaffwinkeligen Anteflexionen ist es leicht, den Knickungswinkel auszugleichen oder gar den Uterus in Retroflexion zu legen. Schwierigkeiten in der Diagnose entstehen erst dann, wenn der Uterus in Anteflexion so weit nach hinten verlagert ist, daß man das Corpus bimanuell nicht tasten kann, oder wenn die Cervix so lang ist, daß man es von innen nicht erreichen kann, oder wenn das Corpus so klein ist, daß man es überhaupt nicht sicher erkennen kann. In allen diesen Fällen hält man den Uterus wegen der Stellung der Port. vaginalis oder wegen der langen, in der Richtung der Vagina verlaufenden Cervix für retrovertiert; auch vom Rektum aus kommt man meistens nicht so hoch hinauf, daß man das Umbiegen des Corpus nach vorne fühlen kann. Für die Praxis beanspruchen diese Fälle eine große Bedeutung, weil sie sehr häufig sind und bei der falschen Diagnose der Retroversion stets eine erfolglose und die Kranke sehr quälende Pessarbehandlung nach sich ziehen. Vermutet man in solchen Fällen eine Anteflexion, weil man den Fundus vom hinteren Scheidengewölbe aus nicht sicher erreichen oder weil man von der Seitenkante aus das Umbiegen des Corpus nach vorne zu fühlen glaubt, ohne doch gerade zur Sicherheit kommen zu können, so scheue man die Narkose nicht; sie gibt meist sicheren Aufschluß. In zweifelhaften Fällen kann auch wohl die Untersuchung mit der Sonde zum Resultat führen, insofern als sie bei Retroversion in gerader Richtung nach hinten und oben bis zum Ring hineingleitet, während sie bei Anteflexion schon am inneren Muttermund einen Widerstand findet und nur durch starkes Abbiegen oder Senken des Griffs oder Anziehen der Portio mit der Kugelzange nach vorne hineingleitet; liegt sie im Uterus, so kann der vorne durchgefühlte Knopf gelegentlich auch wohl die Lage des Fundus nach vorne anzeigen.

Diagnose der Anteflexion.

Differentialdiagnose zwischen Anteflexio und Retroversio.

Zur Verwechslung mit dem anteflektierten Corpus können anteuterine Tumoren Anlaß geben, z. B. perimetritische Exsudate und Myome, wenn sie sich oberhalb des inneren Muttermundes in demselben Winkel an die Cervix anlegen wie das Corpus. Die Unterscheidung wird immer dadurch zu treffen sein, daß diese Tumoren nicht gerade die Gestalt und Größe des anteflektierten Corpus haben und namentlich die Exsudate sich diffuser auszubreiten pflegen und daß anderseits hinter ihnen immer noch das Corpus uteri zu fühlen oder mit der Sonde nachzuweisen sein müßte. Große diagnostische Schwierigkeiten hatte ich mehrere Male zu überwinden, als sich mit der Anteflexion infolge einseitiger

Differentialdiagnose gegen anteuterine Tumoren.

Schrumpfung der Ligamente noch Torsion verband; das Corpus lag in diesen Fällen so deutlich neben der langen Cervix, daß ich es immer zunächst für einen parauterinen Tumor hielt.

Diagnose der Art und Ursachen der Anteflexion.

So leicht die Diagnose auf die Anteflexion im allgemeinen sein wird, so groß und unüberwindlich können die Schwierigkeiten sein, wenn es sich um die Feststellung der Art, der Ursachen und der Folgezustände dieser Lageveränderungen handelt, kurz, wenn die Frage zu beantworten

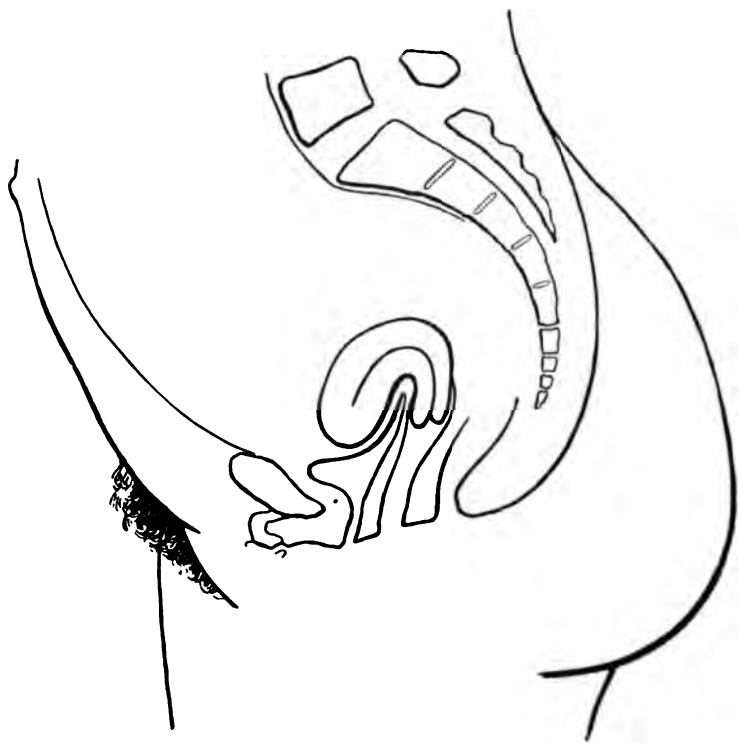

Fig. 110. Anteflexio uteri congenita. P.-B. $^1/_3$. (Orig.)
Uterus beweglich; spitzwinkelige Anteflexio; Winkelsteifigkeit. Corpus gut entwickelt.

ist, ob die vorhandene Anteflexion an den Beschwerden beteiligt ist oder nicht. Die klassischen Beschwerden der Anteflexion, Dysmenorrhoe und Sterilität, finden sich fast bei allen Formen derselben und können deswegen zur Differentialdiagnose der einzelnen Arten nicht herangezogen werden. Der wichtigste Unterschied liegt darin, ob der anteflektierte Uterus frei beweglich ist oder durch entzündliche Schrumpfungen an der hinteren Beckenwand fixiert ist; durch genaue kombinierte Untersuchung ist das meistens ohne Schwierigkeit festzustellen. Wenn der Uterus frei beweglich befunden wird, so handelt es sich meistens um angeborene Zustände; dabei ist der Anteflexionswinkel gewöhnlich unveränderbar und durch

Füllung der Blase nicht auszugleichen, so daß die sog. Steifwinkeligkeit als ein weiteres Zeichen der kongenitalen Anteflexion angesehen werden darf (Fig. 110). Es kommen allerdings auch Zustände angeboren vor, wo auf einer langen Cervix ein kleiner, schlaffer Uterus liegt und sich wie in einem Scharnier von vorne nach hinten bewegen läßt, so daß Anteflexion und Retroflexion wechseln. Der Uterus ist bei kongenitalen Formen meistens klein und schlecht entwickelt. Einfache bewegliche Formen von Anteflexion können auch erworben

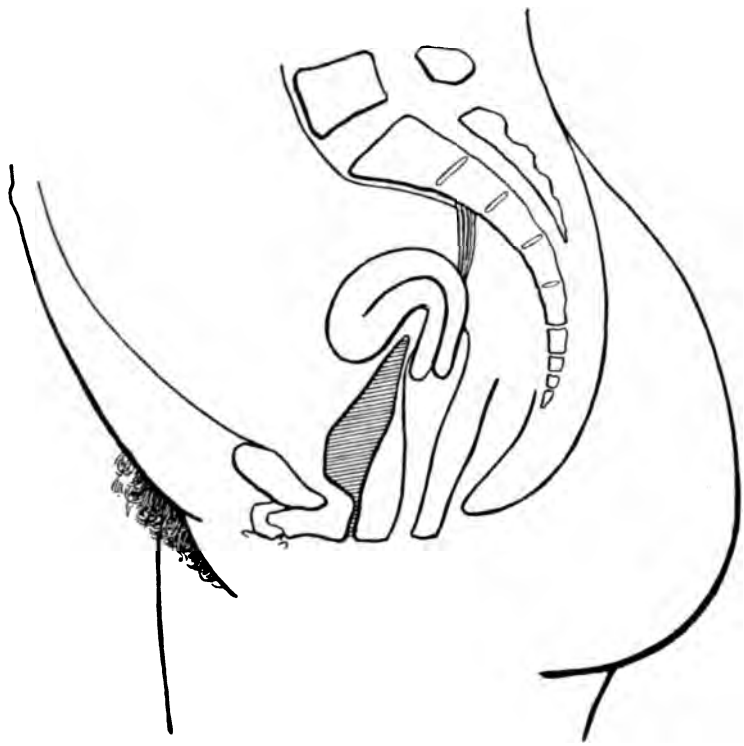

Fig. 111. Anteflexio uteri fixata. P.-B. $^1/_3$. (Orig.)
Uterus durch Param. poster. anteflektiert und retroponiert, hinten fixiert.

werden durch Ernährungsstörungen in der Uteruswand, welche zur Verdünnung und Erweichung der Wand und zur Abknickung des Uterus nach vorne führen; physiologische Paradigmata hierfür sind die Anteflexionen des graviden und puerperalen Uterus.

Bei der fixierten Anteflexion ist der Uterus in Retroposition und mäßiger Elevation an der hinteren Beckenwand fixiert. Schon die lang ausgezogene Vagina, der Hochstand der Port. vaginalis und die Retroposition sprechen für diese Form von Anteflexion (Fig. 111); sie ist aber leicht direkt nachzuweisen durch die verminderte oder aufgehobene Beweglichkeit des Uterus nach vorne und durch Schmerz beim Dislozieren gegen die vordere Beckenwand. Als Ur-

sache der Fixation findet man ausschließlich die Verkürzung der beiden Douglasschen Falten (Parametritis posterior retrahens); dabei ist das Corpus selbst frei beweglich. Bei fixierter Anteflexion ist die Lageveränderung immer das Sekundäre und für die Beschwerden der Kranken gleichgültig, während die fixierenden Entzündungen das Primäre und eigentlich die Quelle des Leidens sind.

Die Differentialdiagnose zwischen diesen beiden Zuständen wird sehr erschwert, wenn zu der ursprünglich frei beweglichen Anteflexion fixierende Entzündungen sich hinzugesellen.

Von den verschiedenen Formen der Anteflexion ist es nur die angeborene steifwinkelige, welche man in seltenen Fällen selbst als die Ursache mechanischer Störungen ansehen darf.

Retroversioflexio.

Definition. Die Retroversio ist eine Lageveränderung des Uterus, bei welcher sich das Corpus dem Kreuzbein genähert hat und die Port. vaginalis ungefähr in der Führungslinie steht; dabei ist der Uterus meist gestreckt, zuweilen noch etwas über die Vorderfläche gebogen. Bei der Retroflexio steht die Port. vaginalis der Symphyse noch näher, während das Corpus uteri tiefer rückwärts in die Kreuzbeinaushöhlung gesunken ist und mit der Cervix einen nach hinten offenen Winkel bildet. Die Retroversio und Retroflexio gehören nach der oben gegebenen Einteilung verschiedenen Gruppen an, müssen aber wegen der gleichen Ätiologie und vielfacher Übergänge ineinander zusammengefaßt werden. Die Retroversio stellt meistens nur einen Übergang zur Retroflexio dar, welche sich dann aus ihr entwickelt, wenn Erschlaffungszustände in der Gegend des inneren Muttermundes hinzukommen. Nicht selten aber bleibt die Retroversion bestehen, sei es, daß die Gegend des inneren Muttermundes ihre normale Festigkeit behält (Retroversion bei Nulliparen) oder daß der Uterus durch chronische Entzündungen seiner Wand abnorm fest wird, sei es, daß der Uterus durch Entzündungen des serösen Überzugs oder seiner Adnexe in Retroversionsstellung fixiert wird.

Die Retroversioflexio ist keine Lageveränderung des Corpus uteri allein, sondern an ihr beteiligen sich Vagina, Port. vaginalis und Cervix, Tuben und Ovarien; eine genaue Untersuchung muß sich auf alle diese Organe erstrecken, um so mehr als eine Reihe von Beschwerden nicht aus der Lageveränderung des Corpus uteri allein entstehen, sondern sich durch die Beteiligung der Nachbarorgane erklären.

Palpationsbefund. **Palpationsbefund** (Fig. 112 und 113). An der Vagina findet man sehr auffallende Veränderungen in ihrem Verlauf. Da das obere Ende der Vagina. Vagina die Port. vaginalis umfaßt, so muß es sich mit derselben nach vorne begeben; dadurch wird der Verlauf der Vagina, welcher bei hinten stehender Port. vaginalis durch den geraden Durchmesser des Beckenausganges gegeben wird, ein hinter der Symphyse fast gerade aufsteigender. Da der Introitus

vaginae ebenfalls der vorderen Beckenwand viel näher liegt, so kommen Scheidengewölbe und Introitus sich bedeutend näher als bei dem normalen, gestreckten Verlauf der Vagina; der Vaginalschlauch wird dadurch zu lang für die kurze Strecke und zieht sich deshalb, wenn er seine normale Elastizität sich bewahrt hat, zusammen, oder, was wir namentlich bei Multiparen beobachten, schlägt Falten, welche sich in den Introitus legen. Auf diese Weise entsteht das Bild eines Descensus der vorderen Wand, welchen wir im Gegensatz zum primären Descensus vaginae (siehe pag. 198) am besten als sekundären Descensus bei Retroflexion bezeichnen; zum Unterschied von jenem verschwindet er vollständig, wenn man durch Reposition des Uterus die Port. vaginalis an ihre normale Stelle zurückbringt. Die Lage der hinteren Vaginalwand ist in der unteren Hälfte durch ihre Verbindung mit dem Mastdarm bestimmt, während die obere Hälfte mit der Port. vaginalis nach vorne tritt; dadurch entsteht in ihrer Mitte eine Abbiegung nach vorne. Verbindet sich mit der Retroversion ein Descensus, so wird die Vagina von oben her invertiert und dadurch noch kürzer.

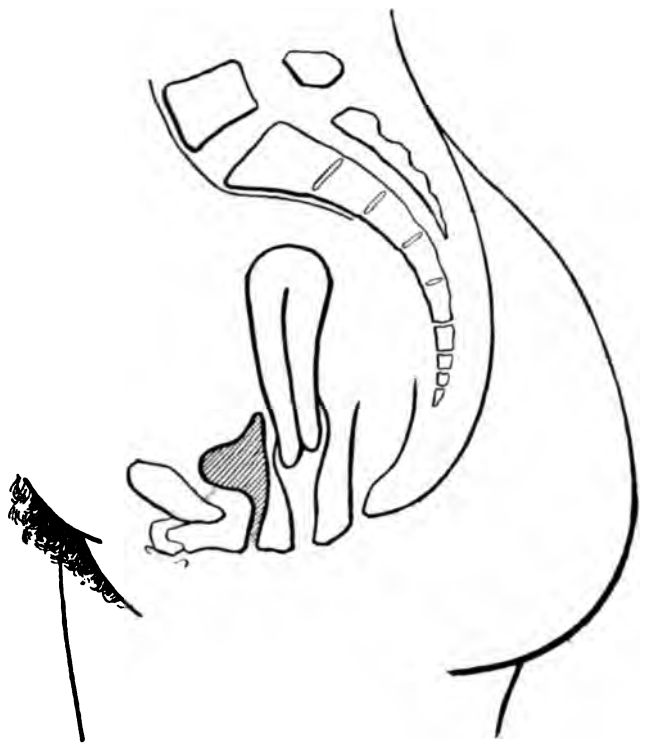

Fig. 112. Retroversio uteri. P.-B. $^1/_3$. (Orig.)

Die Portio vaginalis tritt bei Retroversionen ungefähr bis in die Führungslinie, während sie bei Retroflexionen durch das im Douglas liegende

Portio vaginalis

am Mastdarm ist leicht; man führt den Finger in den Mastdarm ein und sucht die Lage der vorderen Rektalwand zu bestimmen, muß sich aber hüten, dieselbe vorzustülpen und so eine Rectocele künstlich zu erzeugen.

Diagnose der eponierbarkeit.

Nachdem die Beteiligung aller Organe am Vorfall untersucht ist, hat man noch festzustellen, ob er reponierbar ist, d. h. ob Vagina und Uterus sich wieder in ihre normale Lage innerhalb des Beckens zurückbringen lassen; von der vollständigen Reponierbarkeit hängt in erster Linie der Erfolg der Behandlung ab. Die Reposition verlangt nur ausnahmsweise die Narkose; nur bei stark ödematösen oder sehr schmerzhaften Vaginalwänden erleichtert sie dieselbe außerordentlich. Man umfaßt den Vorfall derart, daß beide Daumen auf der vorderen Wand, die anderen Finger auf der hinteren Wand liegen, und schiebt dann zuerst den der Vulva zunächst gelegenen Teil der Scheide, dann die nächstfolgenden und zuletzt die Port. vaginalis zurück; wenn die Vagina vollständig reponiert ist, antevertiert man den Uterus wie bei der Retroflexion (pag. 228), indem man das Corpus nach vorne holt und die Port. vaginalis nach hinten schiebt; auf die Herstellung einer vollständig normalen Lage des Uterus ist dabei der größte Wert zu legen. Mäßige Grade von Ödem der Vaginalwand, welche die Reposition stören können, beseitigt man durch Massage; Hindernisse für die Reposition des Uterus liegen am häufigsten in parametritischen Exsudaten, perimetritischen Verwachsungen und parauterinen Tumoren. Nach der Reposition des Prolapses bekommt man am besten ein Urteil über die Weite des Introitus und über die Schlaffheit des Beckenbodens; bei größeren Vorfällen ist ersterer so weit, daß man mit der ganzen Hand in die Vagina eindringen kann.

Differentialdiagnose.

Differentialdiagnose. Die Diagnose soll, wie immer, so auch hier auf der objektiven Untersuchung und nicht auf Symptomen beruhen. Die Angaben der Kranken über Drängen nach unten und Gefühl einer Anschwellung in der Vulva sind durchaus nicht für den Vorfall charakteristisch, sondern entstehen auch bei Vulvitis und Colpitis, Entzündungen des Uterus und seiner Nachbarorgane, sowie bei mancherlei Tumoren; wenn gleichzeitig ein kleiner Descensus besteht, so ist man leicht versucht, diesen für die Ursache der Beschwerden zu halten und die anderen Zustände zu übersehen.

Auch bei der objektiven Untersuchung können Irrtümer in der Diagnose vorkommen. So können z. B. Scheidencysten, welche sich in den Introitus vorwölben, ein dem Scheidenvorfall sehr ähnliches Bild erzeugen; sie liegen aber meistens nicht median, sondern mehr seitlich, und die sie überziehende Schleimhaut ist stark verdünnt, so daß die Runzeln auseinander weichen und der Inhalt bläulich durchschimmert; ferner lassen sie sich meist leicht als umschriebener Tumor mit schlaffer Fluktuation erkennen.

Ein Prolaps der hinteren Wand wird vorgetäuscht durch ein Vaginalseptum, welches an der vorderen Wand abgerissen ist und zum Introitus heraushängt. Das Septum ist meistens schmal und kielartig, geht nur in die Mitte der Wand über und verliert sich schnell nach oben, während ein Prolaps

breiter ist, die ganze hintere Wand einnimmt und nach oben und seitwärts in die in situ befindliche Scheide übergeht. Andeutungen eines Septumrestes an der vorderen Wand klären häufig das Bild.

Ein schwierig zu deutendes Bild entsteht, wenn bei totalem Prolaps der Scheide der äußere Muttermund vollständig atretisch ist, wie es bei alten Frauen nicht selten vorkommt; der Befund kann dadurch einem ausgestoßenen Myom oder einem invertierten Uterus wohl ähnlich werden. In den Fällen, wo der äußere Muttermund selbst mit der dünnsten Sonde nicht zu finden oder nicht durch ein kleines Schleimpfröpfchen sich verrät, erkennt man die vorgefallene Scheide doch noch an ihren Runzeln und dem tiefer getretenen Vaginalgewölbe.

Sehr häufig verwechselt man mit Prolapsen Verlängerungen der Port. vaginalis, namentlich die penisförmigen Hypertrophien, welche so groß werden können, daß der äußere Muttermund bis an und vor die Vulva tritt; oder umgekehrt, was zweifellos noch häufiger geschieht, hält man die bei Descensus uteri tief getretene und von der invertierten Scheide überkleidete Cervix für eine verlängerte Port. vaginalis. Die Unterscheidungsmerkmale liegen zunächst immer im Stand des Scheidengewölbes, welches bei wirklicher Verlängerung der Portio vorne und hinten in normaler Höhe sein muß; ferner in der die Cervix bekleidenden Schleimhaut, insofern nämlich, als es sich um Port. vaginalis handelt, soweit jene glatt und unverschieblich ist, während da, wo die Runzeln und die Verschieblichkeit der Schleimhaut beginnen, die eigentliche Scheidenschleimhaut ihren Anfang nimmt.

Anteversio uteri.

Da der normale Uterus in einer mäßigen Anteversion liegt, so ist die Abgrenzung der pathologischen Anteversion nicht leicht zu machen. Wir sprechen von einer solchen, wenn das Corpus uteri tiefer als normal auf der Blase liegt und die Port. vaginalis so weit nach oben ausgewichen ist, daß der äußere Muttermund direkt nach hinten oder gar nach hinten und oben gerichtet ist (Fig. 108); dabei ist der Uterus meist in dieser Lage fixiert. Die Verbindung des Corpus mit der Cervix ist, namentlich wenn metritische Prozesse im Spiel sind, gesteift und der Knickungswinkel ausgeglichen. Definition und Palpationsbefund.

Die Diagnose dieser Lageveränderung ist leicht. Auffallend ist schon die Stellung der Port. vaginalis, welche sich so weit nach oben begeben kann, daß der Muttermund mit dem Finger kaum zu erreichen ist; das Corpus liegt dem vorderen Scheidengewölbe innig auf und wölbt es oft nach unten vor. Diagnose.

Wichtig ist es auch hier, nach den Ursachen der Anteversion zu forschen. Häufig findet man sie in einer chronischen Metritis, durch welche der Uterus so dick und schwer wird, daß er nach vorne übersinkt. In anderen Fällen handelt es sich um Verwachsungen zwischen dem Corpus oder seinen Adnexen einerseits und der vorderen Beckenwand anderseits, welche den Uterus nach Ursachen.

vorne herunterziehen und dort fixieren; oder aber es sind Fixationen der Cervix an der hinteren Beckenwand, welche ihn heben und feststellen, während dementsprechend das Corpus nach vorne übersinkt.

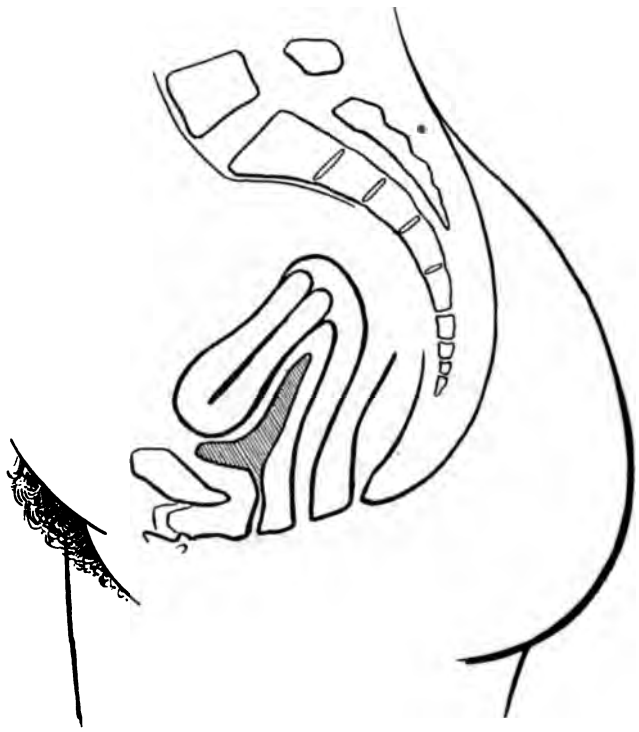

Fig. 108. Anteversio uteri. P.-B. $^1/_3$. (Orig.)

Lateroversio uteri.

Definition. Der normale Uterus liegt häufig etwas schief, so daß der Fundus nach der einen und die Port. vaginalis nach der anderen Seite sieht und dabei eine Seitenkante nach vorne gekehrt ist. Von einer pathologischen Lateroversion spricht man erst dann, wenn die schiefe Lage sehr hochgradig ist oder wenn der Uterus in ihr fixiert ist; in ausgesprochenen Fällen kann der Uterus sogar vollständig quer im Becken liegen (Fig. 109).

Anm.: Schultze bezeichnet als Lateroversionen nur diejenigen Lageveränderungen, bei welchen der Uterus über seine Kante vertiert ist, und rechnet die schiefen Lagen des normal antevertierten Uterus zu den Torsionen.

Diagnose. Auf eine Lateroversion des Uterus weist schon die Stellung der Port. vaginalis hin, wenn sie weit nach der einen Seite abgewichen ist und der Muttermund stark nach der Seite und hinten sieht; das Corpus liegt in der anderen Hälfte des Beckens, mit dem Fundus der Seitenwand desselben genähert.

Schwieriger kann es sein, die Ursachen der Lateroversion herauszufinden. Eine angeborene Lateroversion finden wir bei Doppelmißbildungen des Uterus. Der Uterus bildet sich aus den beiden Müllerschen Gängen, welche schräg von beiden Seiten gegen die Mitte des Beckens verlaufen und dort zu dem unpaaren Organ verschmelzen. Wenn die Vereinigung ausbleibt, so besteht der Uterus aus zwei schräg liegenden, im Winkel zusammentretenden Hälften; bleibt dabei eines der Uterushörner rudimentär, während das andere sich voll entwickelt, so entsteht ein stark lateroversierter Uterus, welcher sich aber von allen anderen Formen der Lateroversion durch eine vollständig freie Beweglichkeit, durch das Fehlen der Adnexe an seiner inneren Seite (dieselben gehen von dem rudimentären Horn ab) und meistens durch median gestellte Cervix auszeichnet. Auch bei Doppelbildungen mit vollständig

Lateroversion bei Mißbildungen des Uterus.

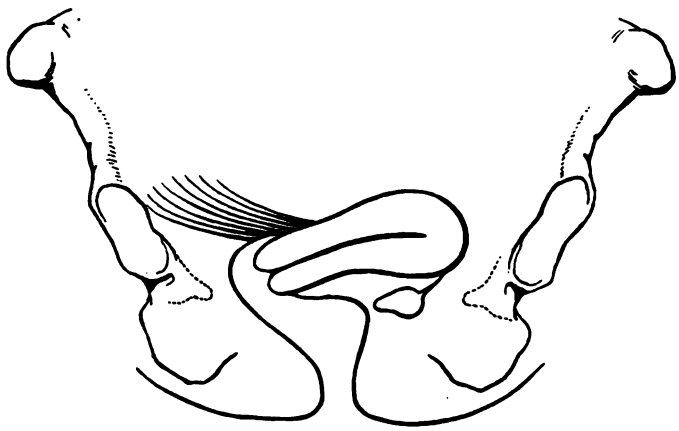

Fig. 109. Sinistroversio uteri. P.-B. $^1/_3$. (Orig.)
Uterus liegt fast quer. Port. vaginalis ist rechts fixiert. Rechtes Scheidengewölbe spaltförmig, linkes entfaltet. Die linken Adnexe liegen unter dem Uterus.

entwickelten Hörnern des Uterus (Uterus bicornis und didelphys) sind beide Hörner mehr oder weniger lateroversiert.

Meistens ist die Lateroversion acquiriert durch schrumpfende Entzündungen im Beckenbindegewebe. Wenn sich das in der Douglasschen Falte gelegene Bindegewebe verkürzt, so folgt die Cervix dem Zuge zur Beckenwand und mit ihr zugleich das Corpus, weil der hoch angreifende Zug auch auf dieses wirkt: es entsteht Lateroposition; sitzt die Schrumpfung aber in den tiefer gelegenen Teilen des Parametrium, so weicht nur die Cervix nach der einen Seite ab, während das Corpus nach der anderen geht: es entsteht Lateroversion (Fig. 109). Die Erkennung dieser Form ist sehr leicht aus der Fixation der Cervix und dem verkürzten Parametrium bei vollständig frei beweglichem Corpus uteri. Die Lateroversion kann auch durch Einwirkung auf das Corpus entstehen, sei es, daß schrumpfende Entzündungen im Lig. latum oder in der Umgebung der Tuben oder der kurze Stiel eines Ovarialtumors

Acquirierte Lateroversion.

das Corpus an die Beckenwand heranziehen, oder daß Tumoren der Adnexe oder des Lig. latum das Corpus auf die Seite drängen, um Platz für ihr Wachstum zu gewinnen. Auch hier handelt es sich wie bei der Lateroposition meistens um ungestielte Tumoren, welche am Emporwachsen in die Bauchhöhle behindert sind. Als eine recht seltene Ursache für Lateroversion sind Tumoren zu erwähnen, welche die Cervix stark an die Beckenwand herandrängen und das Corpus nach der anderen Seite ausweichen lassen.

Retroversio uteri.

Die Retroversio uteri stellt eine Lageveränderung dar, bei welcher das Corpus nach hinten von der Führungslinie abgewichen ist, während die Port. vaginalis bis in oder vor dieselbe nach vorne getreten ist. Die Retroversion steht diagnostisch in so enger Verbindung mit der Retroflexion, daß ich sie mit dieser in einem Abschnitt behandeln werde.

Anteflexio uteri.

Definition. Unter Anteflexio uteri verstehen wir die Vermehrung der normalen Krümmung des Uterus über seine vordere Fläche; da dieselbe innerhalb gewisser Grenzen schwankt, so darf man nicht schon von einem abnormen Knickungswinkel sprechen, wenn er etwas spitzer ist als der normale ca. $1^1/_2$ R. betragende. Wird er aber kleiner als 1 R., so daß also ein wirklich spitzer Winkel vorhanden ist, so bezeichnen wir die Lage des Uterus als eine pathologische Anteflexion. Damit soll nun aber nicht gesagt werden, daß eine solche abnorme Knickung des Uterus immer eine Krankheit darstellen oder bestimmte Beschwerden machen muß oder daß etwa dabei vorhandene Beschwerden in der abnormen Knickung ihre Begründung finden sollen; im Gegenteil, wir müssen betonen, daß in der größten Mehrzahl der Fälle die Anteflexio uteri selbst ein gleichgültiger oder gar sekundärer Befund ist, während in den komplizierenden Zuständen, z. B. ungenügender Entwicklung des Uterus, Entzündungen in den Douglasschen Falten, die eigentliche Ursache der Beschwerden und oft auch die Ursache der Anteflexion zu suchen ist. Dadurch ist selbst die spitzwinkelige Anteflexion als eine fast bedeutungslose Lageanomalie hingestellt; wir können sie aber nicht vollständig aus der Reihe der Lageveränderungen streichen, weil es, freilich nur seltene, Fälle gibt, wo in der abnormen Knickung allein die Ursache der Krankheitssymptome zu suchen ist. Die Diagnose „Anteflexion" beweist deswegen für die Mehrzahl der Fälle nur, daß der Uterus stärker als normal nach vorne geknickt ist, trifft aber meistens das eigentliche Leiden nicht. In jedem Fall muß sich der Arzt die Frage zu beantworten suchen, ob neben derselben noch andere Zustände vorhanden sind, welche als die Ursache der Krankheitsbeschwerden anzusehen sind.

Wir scheiden deshalb die Diagnose der vorliegenden Lageveränderung in die Diagnose der Anteflexion selbst und in die Diagnose der Art resp. der Ursachen derselben.

Diagnose der Anteflexion.

Die Diagnose der Anteflexio uteri ist leicht, wenn die Palpation des Uterus sicher gelingt. Die Cervix steht meistens in der Richtung der Vagina, so daß der äußere Muttermund nach vorne und unten sieht, und das Corpus uteri liegt der Cervix so dicht auf, daß der Finger kaum in den Knickungswinkel eindringen kann; fühlt man denselben vom vorderen Scheidengewölbe aus, so ist die Bestimmung des Grades leicht. Man muß sich dabei nur hüten, den Knickungswinkel zu ändern; bei schlaffwinkeligen Anteflexionen ist es leicht, den Knickungswinkel auszugleichen oder gar den Uterus in Retroflexion zu legen. Schwierigkeiten in der Diagnose entstehen erst dann, wenn der Uterus in Anteflexion so weit nach hinten verlagert ist, daß man das Corpus bimanuell nicht tasten kann, oder wenn die Cervix so lang ist, daß man es von innen nicht erreichen kann, oder wenn das Corpus so klein ist, daß man es überhaupt nicht sicher erkennen kann. In allen diesen Fällen hält man den Uterus wegen der Stellung der Port. vaginalis oder wegen der langen, in der Richtung der Vagina verlaufenden Cervix für retrovertiert; auch vom Rektum aus kommt man meistens nicht so hoch hinauf, daß man das Umbiegen des Corpus nach vorne fühlen kann. Für die Praxis beanspruchen diese Fälle eine große Bedeutung, weil sie sehr häufig sind und bei der falschen Diagnose der Retroversion stets eine erfolglose und die Kranke sehr quälende Pessarbehandlung nach sich ziehen. Vermutet man in solchen Fällen eine Anteflexion, weil man den Fundus vom hinteren Scheidengewölbe aus nicht sicher erreichen oder weil man von der Seitenkante aus das Umbiegen des Corpus nach vorne zu fühlen glaubt, ohne doch gerade zur Sicherheit kommen zu können, so scheue man die Narkose nicht; sie gibt meist sicheren Aufschluß. In zweifelhaften Fällen kann auch wohl die Untersuchung mit der Sonde zum Resultat führen, insofern als sie bei Retroversion in gerader Richtung nach hinten und oben bis zum Ring hineingleitet, während sie bei Anteflexion schon am inneren Muttermund einen Widerstand findet und nur durch starkes Abbiegen oder Senken des Griffs oder Anziehen der Portio mit der Kugelzange nach vorne hineingleitet; liegt sie im Uterus, so kann der vorne durchgefühlte Knopf gelegentlich auch wohl die Lage des Fundus nach vorne anzeigen.

Differentialdiagnose zwischen Anteflexio und Retroversio.

Differentialdiagnose gegen anteuterine Tumoren.

Zur Verwechslung mit dem anteflektierten Corpus können anteuterine Tumoren Anlaß geben, z. B. perimetritische Exsudate und Myome, wenn sie sich oberhalb des inneren Muttermundes in demselben Winkel an die Cervix anlegen wie das Corpus. Die Unterscheidung wird immer dadurch zu treffen sein, daß diese Tumoren nicht gerade die Gestalt und Größe des anteflektierten Corpus haben und namentlich die Exsudate sich diffuser auszubreiten pflegen und daß anderseits hinter ihnen immer noch das Corpus uteri zu fühlen oder mit der Sonde nachzuweisen sein müßte. Große diagnostische Schwierigkeiten hatte ich mehrere Male zu überwinden, als sich mit der Anteflexion infolge einseitiger

Schrumpfung der Ligamente noch Torsion verband; das Corpus lag in diesen Fällen so deutlich neben der langen Cervix, daß ich es immer zunächst für einen parauterinen Tumor hielt.

Diagnose der Art und Ursachen der Anteflexion.

So leicht die Diagnose auf die Anteflexion im allgemeinen sein wird, so groß und unüberwindlich können die Schwierigkeiten sein, wenn es sich um die Feststellung der Art, der Ursachen und der Folgezustände dieser Lageveränderungen handelt, kurz, wenn die Frage zu beantworten

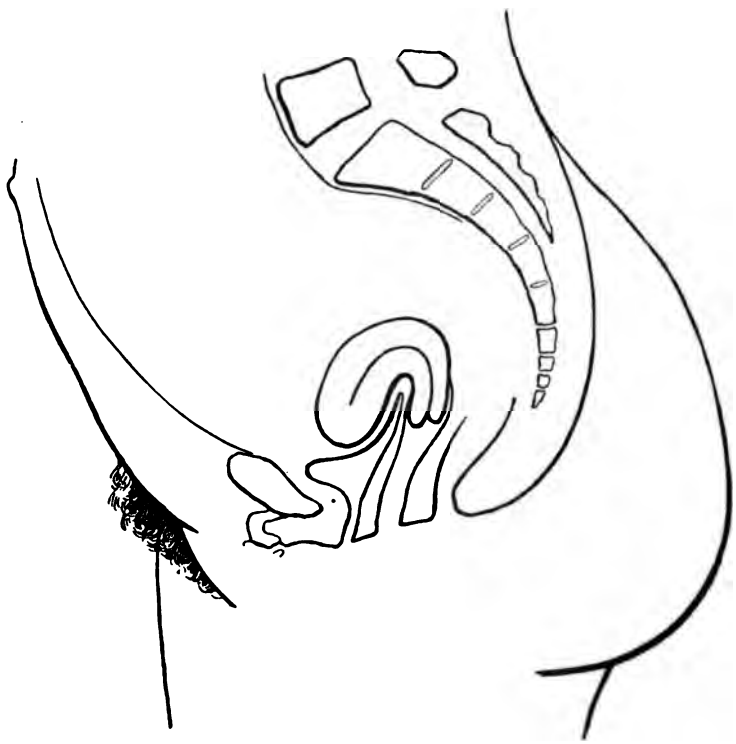

Fig. 110. Anteflexio uteri congenita. P.-B. 1/3. (Orig.)
Uterus beweglich; spitzwinkelige Anteflexio; Winkelsteifigkeit. Corpus gut entwickelt.

ist, ob die vorhandene Anteflexion an den Beschwerden beteiligt ist oder nicht. Die klassischen Beschwerden der Anteflexion, Dysmenorrhoe und Sterilität, finden sich fast bei allen Formen derselben und können deswegen zur Differentialdiagnose der einzelnen Arten nicht herangezogen werden. Der wichtigste Unterschied liegt darin, ob der anteflektierte Uterus frei beweglich ist oder durch entzündliche Schrumpfungen an der hinteren Beckenwand fixiert ist; durch genaue kombinierte Untersuchung ist das meistens ohne Schwierigkeit festzustellen. Wenn der Uterus frei beweglich befunden wird, so handelt es sich meistens um angeborene Zustände; dabei ist der Anteflexionswinkel gewöhnlich unveränderbar und durch

Füllung der Blase nicht auszugleichen, so daß die sog. Steifwinkeligkeit als ein weiteres Zeichen der kongenitalen Anteflexion angesehen werden darf (Fig. 110). Es kommen allerdings auch Zustände angeboren vor, wo auf einer langen Cervix ein kleiner, schlaffer Uterus liegt und sich wie in einem Scharnier von vorne nach hinten bewegen läßt, so daß Anteflexion und Retroflexion wechseln. Der Uterus ist bei kongenitalen Formen meistens klein und schlecht entwickelt. Einfache bewegliche Formen von Anteflexion können auch erworben

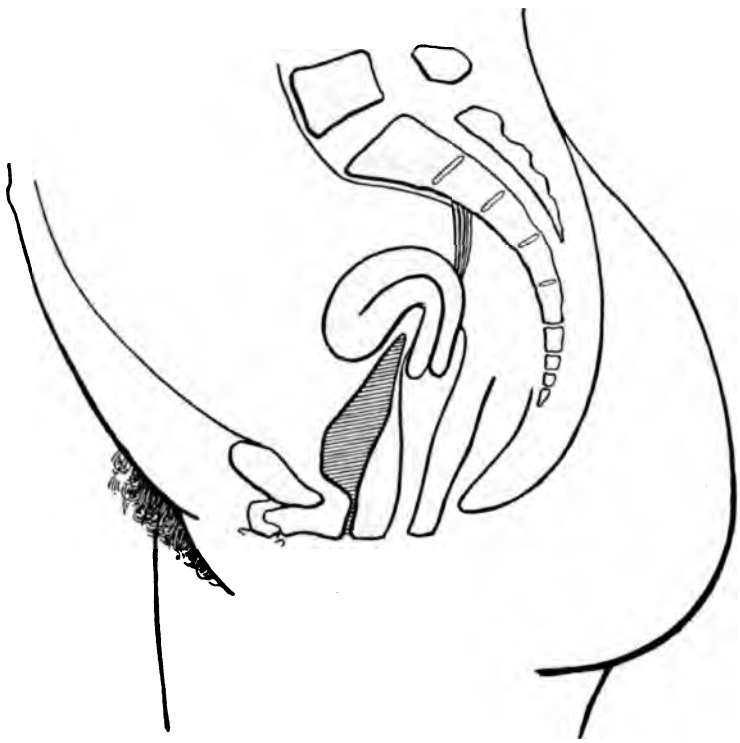

Fig. 111. Anteflexio uteri fixata. P.-B. $^1/_3$. (Orig.)
Uterus durch Param. poster. anteflektiert und retroponiert, hinten fixiert.

werden durch Ernährungsstörungen in der Uteruswand, welche zur Verdünnung und Erweichung der Wand und zur Abknickung des Uterus nach vorne führen; physiologische Paradigmata hierfür sind die Anteflexionen des graviden und puerperalen Uterus.

Bei der fixierten Anteflexion ist der Uterus in Retroposition und mäßiger Elevation an der hinteren Beckenwand fixiert. Schon die lang ausgezogene Vagina, der Hochstand der Port. vaginalis und die Retroposition sprechen für diese Form von Anteflexion (Fig. 111); sie ist aber leicht direkt nachzuweisen durch die verminderte oder aufgehobene Beweglichkeit des Uterus nach vorne und durch Schmerz beim Dislozieren gegen die vordere Beckenwand. Als Ur-

sache der Fixation findet man ausschließlich die Verkürzung der beiden Douglasschen Falten (Parametritis posterior retrahens); dabei ist das Corpus selbst frei beweglich. Bei fixierter Anteflexion ist die Lageveränderung immer das Sekundäre und für die Beschwerden der Kranken gleichgültig, während die fixierenden Entzündungen das Primäre und eigentlich die Quelle des Leidens sind.

Die Differentialdiagnose zwischen diesen beiden Zuständen wird sehr erschwert, wenn zu der ursprünglich frei beweglichen Anteflexion fixierende Entzündungen sich hinzugesellen.

Von den verschiedenen Formen der Anteflexion ist es nur die angeborene steifwinkelige, welche man in seltenen Fällen selbst als die Ursache mechanischer Störungen ansehen darf.

Retroversioflexio.

Definition. Die Retroversio ist eine Lageveränderung des Uterus, bei welcher sich das Corpus dem Kreuzbein genähert hat und die Port. vaginalis ungefähr in der Führungslinie steht; dabei ist der Uterus meist gestreckt, zuweilen noch etwas über die Vorderfläche gebogen. Bei der Retroflexio steht die Port. vaginalis der Symphyse noch näher, während das Corpus uteri tiefer rückwärts in die Kreuzbeinaushöhlung gesunken ist und mit der Cervix einen nach hinten offenen Winkel bildet. Die Retroversio und Retroflexio gehören nach der oben gegebenen Einteilung verschiedenen Gruppen an, müssen aber wegen der gleichen Ätiologie und vielfacher Übergänge ineinander zusammengefaßt werden. Die Retroversio stellt meistens nur einen Übergang zur Retroflexio dar, welche sich dann aus ihr entwickelt, wenn Erschlaffungszustände in der Gegend des inneren Muttermundes hinzukommen. Nicht selten aber bleibt die Retroversion bestehen, sei es, daß die Gegend des inneren Muttermundes ihre normale Festigkeit behält (Retroversion bei Nulliparen) oder daß der Uterus durch chronische Entzündungen seiner Wand abnorm fest wird, sei es, daß der Uterus durch Entzündungen des serösen Überzugs oder seiner Adnexe in Retroversionsstellung fixiert wird.

Die Retroversioflexio ist keine Lageveränderung des Corpus uteri allein, sondern an ihr beteiligen sich Vagina, Port. vaginalis und Cervix, Tuben und Ovarien; eine genaue Untersuchung muß sich auf alle diese Organe erstrecken, um so mehr als eine Reihe von Beschwerden nicht aus der Lageveränderung des Corpus uteri allein entstehen, sondern sich durch die Beteiligung der Nachbarorgane erklären.

Palpationsbefund. **Palpationsbefund** (Fig. 112 und 113). An der Vagina findet man sehr auffallende Veränderungen in ihrem Verlauf. Da das obere Ende der Vagina. Vagina die Port. vaginalis umfaßt, so muß es sich mit derselben nach vorne begeben; dadurch wird der Verlauf der Vagina, welcher bei hinten stehender Port. vaginalis durch den geraden Durchmesser des Beckenausganges gegeben wird, ein hinter der Symphyse fast gerade aufsteigender. Da der Introitus

vaginae ebenfalls der vorderen Beckenwand viel näher liegt, so kommen Scheidengewölbe und Introitus sich bedeutend näher als bei dem normalen, gestreckten Verlauf der Vagina; der Vaginalschlauch wird dadurch zu lang für die kurze Strecke und zieht sich deshalb, wenn er seine normale Elastizität sich bewahrt hat, zusammen, oder, was wir namentlich bei Multiparen beobachten, schlägt Falten, welche sich in den Introitus legen. Auf diese Weise entsteht das Bild eines Descensus der vorderen Wand, welchen wir im Gegensatz zum primären Descensus vaginae (siehe pag. 198) am besten als sekundären Descensus bei Retroflexion bezeichnen; zum Unterschied von jenem verschwindet er vollständig, wenn man durch Reposition des Uterus die Port. vaginalis an ihre normale Stelle zurückbringt. Die Lage der hinteren Vaginalwand ist in der unteren Hälfte durch ihre Verbindung mit dem Mastdarm bestimmt, während die obere Hälfte mit der Port. vaginalis nach vorne tritt; dadurch entsteht in ihrer Mitte eine Abbiegung nach vorne. Verbindet sich mit der Retroversion ein Descensus, so wird die Vagina von oben her invertiert und dadurch noch kürzer.

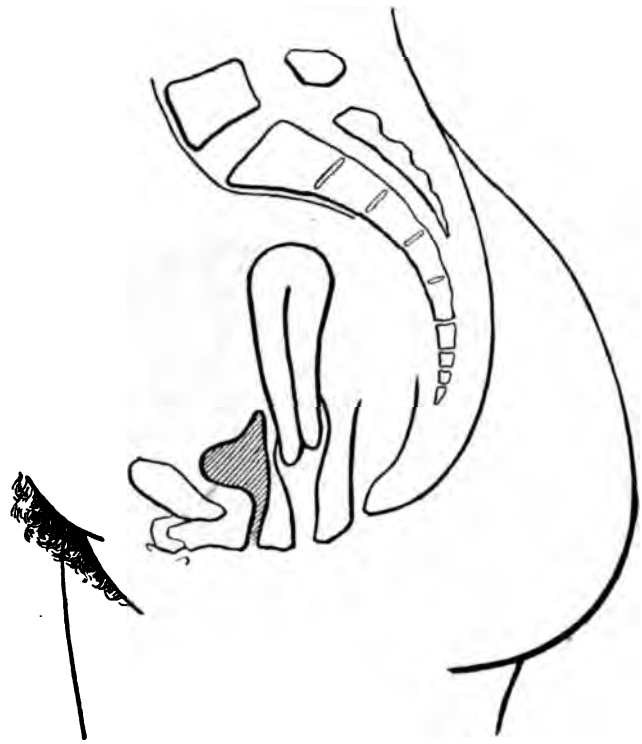

Fig. 112. Retroversio uteri. P.-B. $^1/_3$. (Orig.)

Die Portio vaginalis tritt bei Retroversionen ungefähr bis in die Führungslinie, während sie bei Retroflexionen durch das im Douglas liegende Portio vaginalis

Corpus noch weiter nach vorne gedrängt wird. Je größer dieses ist, um so näher steht sie der Symphyse, und bei Retroflexio uteri gravidi finden wir sie bis dicht an die hintere Wand derselben herangedrängt; liegt das Corpus tief im Douglas, so wird die Port. vaginalis nach oben gezogen und steht bei Retroflexio uteri gravidi oft über dem oberen Rand der Symphyse. Durch diese Dislokation der Port. vaginalis nach oben flacht sich das vordere Scheidengewölbe bis zum vollständigen Verstreichen der vorderen Lippe ab, während die hintere im Lumen der Vagina liegt und oft rüsselförmig verlängert erscheint,

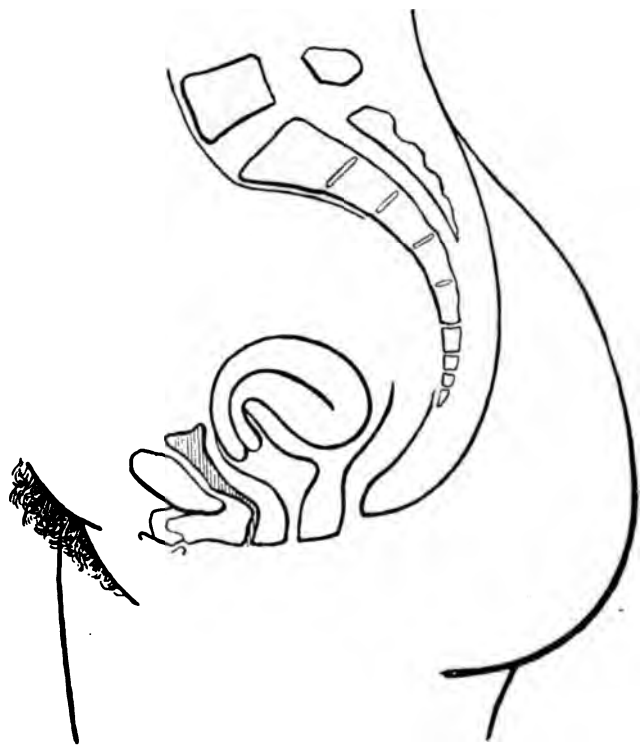

Fig. 113. Retroflexio uteri. P.-B. $^1/_3$. (Orig.)

um so mehr, als man den supravaginalen Teil der Cervix durch das hintere Scheidengewölbe tastet und leicht zur Port. vaginalis rechnet; durch den Zug der Vagina an der vorderen Cervixwand entsteht ein Klaffen des Cervicalkanals, ein scheinbares Ectropium, welches nach der Reposition des Uterus sich aber ebenfalls ausgleicht. Die Richtung des Cervicalkanals bildet bei Retroversion eine geradlinige Verlängerung der Uterushöhle. Bei mäßigem Grad der Retroversion sieht das Os externum nach vorne und unten; je tiefer aber das Corpus uteri sinkt, um so mehr richtet es sich nach vorne und bei den stärksten Graden sogar nach oben. Bei Retroflexion mäßigen Grades sieht also der Muttermund nach vorne und unten, bei spitzwinkeligen Abknickungen mehr

direkt nach unten. Je weiter sich die Port. vaginalis an die vordere Beckenwand heran begibt, um so mehr nähert sie sich dem Introitus; sie wird dadurch bei der Palpation leichter erreichbar und deshalb für tiefer stehend gehalten. Dieses Tieferstehen ist aber nur ein scheinbares; denn sie bleibt in derselben Beckenebene wie die normal stehende Port. vaginalis (ungefähr die Ebene der Beckenenge), während wir unter einem wirklichen Tieferstehen der Portio ein Tiefersinken im Becken, z. B. in der Führungslinie, verstehen, wie es beim Descensus in Verbindung mit Retroversion vorkommt (Fig. 114).

Corpus uteri.

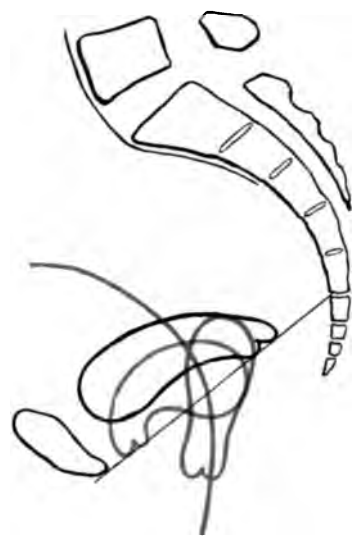

Fig. 114. Scheinbares und wirkliches Tiefertreten der Port. vaginalis. Schem. $^1/_3$. (Orig.)
Die Port. vaginalis bei Retroflexion findet sich in derselben Höhe wie die des normal gelagerten Uterus, während die des retrovertierten Uterus durch Descensus wirklich tiefer getreten ist.

Die Lageveränderung des Corpus uteri ist für den Palpationsbefund das Ausschlaggebende. Von einer Retroversion spricht man erst dann, wenn das Corpus uteri deutlich hinter der Führungslinie liegt, also in der Nähe des Promontorium; von dieser Lage an bis zu der den Douglasschen Raum bis nahe an den Introitus vorwölbenden Retroflexion kommen alle Stadien vor; eine Einteilung der Retroversioflexio nach verschiedenen Graden halte ich nicht für praktisch, sondern bezeichne lieber den Grad nach dem Kreuzbeinwirbel, in dessen Höhe der Uterus liegt. Das retroflektierte Corpus liegt selten ganz median; meistens ist es etwas nach links, seltener nach rechts gekehrt, weil sich Torsionen häufig mit der Retroflexion verbinden. Bei Retroversion ist die hintere Wand des Uterus ganz gestreckt, in selteneren Fällen noch deutlich über die vordere Fläche gebogen (nach Schultze: Retroversio cum anteflexione); bei Retroflexionen bildet sich ein Winkel in der Gegend des inneren Muttermundes, welcher so spitz werden kann, daß das Corpus der hinteren Wand der Cervix aufliegt.

Ovarien.

Die Ovarien ändern bei mäßiger Rückwärtslagerung des Corpus ihre Lage am Beckeneingang kaum; wenn aber das Corpus uteri tiefer in die Kreuzbeinaushöhlung hineinsinkt, zieht das Lig. ovarii die mediale Spitze des Ovarium nach hinten, so daß es sich um seine frontale Achse dreht, im wesentlichen aber in seiner normalen Stelle bleibt (Fig. 115). Tatsächlich aber finden wir die Ovarien meistens tief im Douglasschen Raum liegen, weil die Ligamenta infundibulo-pelvica (suspensoria ovarii) an dem allgemeinen Erschlaffungszustand des Beckenperitoneum teilnehmen und eine Dislokation der Ovarien nach unten gestatten. Die Eierstöcke liegen mitunter so tief im Douglas-

schen Raum, daß man sie mit den inneren Fingern allein an der vorderen Kreuzbeinwand tasten kann.

Tuben. Die Tuben gehen eine sehr wichtige Lageveränderung ein, indem das uterine Ende mit dem Fundus nach hinten geht, während das abdominelle Ende, mit dem Ovarium verbunden, in dessen Nähe bleibt (Fig. 115). Bei ausgesprochener Retroversioflexio geht ihr Verlauf von hinten nach vorne; ein Umstand, der das Palpieren des uterinen Endes und damit die Diagnose der Tubenerkrankungen sehr erschwert.

Blase. Für die Beteiligung der Blase ist die Stellung der Cervix, mit welcher sie ja fest verbunden ist, maßgebend. Je mehr die Cervix nach vorne tritt, um so mehr stülpt sie die hintere Blasenwand ein, und bei Retroflexio uteri

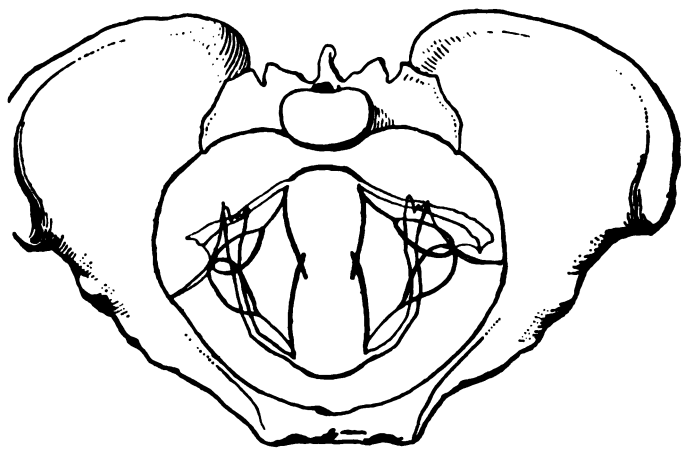

Fig. 115. Lage der Tuben und Ovarien beim antevertierten und retrovertierten Uterus. Schem. $^1/_3$. (Orig.)

gravidi, wo sie stark nach oben tritt, nimmt sie die Blase mit, so daß der Blasenboden stark nach oben verlagert und die Urethra in die Länge ausgezogen wird.

Mastdarm. Der Mastdarm wird durch die Retroflexion, namentlich bei vergrößertem Uterus, eingestülpt, so daß mäßige Verengerungen des Rektalrohrs die Folge sein können.

Diagnose. **Diagnose.** Die Diagnose bei Retroflexionen hat sich auf folgende Punkte zu richten:

1. Die Lageveränderung des Uterus und die Beteiligung der Nachbarorgane an derselben muß festgestellt werden.

2. Es muß nachgewiesen werden, ob Komplikationen vorhanden sind und in welcher Verbindung dieselben mit der Retroflexion stehen.

3. Für den Fall, daß eine Richtigstellung des Uterus beabsichtigt wird, muß festgestellt werden, ob der Uterus mobil oder fixiert ist und welcher Art die Fixation ist.

Die Diagnose der Lageveränderung gründet sich auf den oben ausgeführten Palpationsbefund, in welchem die Lage des Corpus naturgemäß den wichtigsten Punkt bildet. Einen gewissen Anhalt für die Lage des Corpus uteri gewinnt man schon aus der Stellung der Port. vaginalis; wenn dieselbe in der Führungslinie steht und der Muttermund nach vorne und unten sieht, so liegt der Uterus meist in Retroversion, kann aber auch in Anteflexion liegen; steht die Portio vorne und sieht der Muttermund nach unten, so liegt der Uterus in Retroflexion oder in Anteposition; die Unterscheidung zwischen je diesen zwei Lagen kann nur durch die Feststellung der Lage des Corpus getroffen werden, welche am sichersten durch genaue bimanuelle Palpation gelingt. Da aber bei einer großen Zahl von Retroflexionen die dicken Bauchdecken und die Därme das Eindringen der äußeren Hand bis auf den tief in der Kreuzbeinaushöhlung liegenden Uterus nicht erlauben, so würden diese Fälle der Diagnose nicht zugänglich sein, wenn der innere Finger allein nicht ebenfalls dieselbe sehr wahrscheinlich machen könnte; dazu gehört allerdings eine nachgiebige Scheidenwand und eine ziemlich tiefe Lage des Uterus. Man fühlt dann eine zirkumskripte Resistenz von der Größe und Gestalt des Uterus, welche sich im stumpfen Winkel an die Cervix ansetzt; das Palpieren dieses Verbindungsstücks macht Schwierigkeiten, wenn die Cervix sehr schlank und die Flexion sehr spitzwinkelig ist. Noch sicherer gelingt der Nachweis des retroflektierten Uteruskörpers vom Mastdarm aus; Lage, Gestalt, Konsistenz, Verbindung desselben mit der Cervix sind durch die nachgiebigere Rektalwand vorzüglich zu tasten. Gelingt auch dies nicht, so daß man weder mit der äußeren noch mit der inneren Hand zum Uterus gelangen kann, so kann ein sehr vorsichtiger Versuch mit der Sonde gemacht werden; aus der Richtung, welche sie nimmt, ist die Lage des Uterus zu erkennen. Für die allerschwierigsten Fälle bleibt nur die Narkose übrig. Gelegentlich habe ich Verkennungen einer Retroversion dadurch zustande kommen sehen, daß die inneren Finger vom hinteren Scheidengewölbe nicht hoch genug in die Höhe gedrängt wurden und die äußeren, auf die vordere Wand des retrovertierten Corpus gesetzt, diese Stelle für den nach vorne gerichteten Fundus hielten.

Diagnose der Lageveränderung.

Differentialdiagnose. Die Diagnose der Retroversioflexio ist leicht, wenn es nur gelingt, den Uterus zu fühlen. Da dies aber, wie oben erörtert, wegen der tiefen Lage des Corpus nicht ganz leicht ist, so sind Fehldiagnosen nicht selten. Am häufigsten begegne ich bei meinen Schülern Verwechslungen der Retroflexio mit Retroposition. Abgesehen davon, daß eine Reihe von Irrtümern durch eine Verwechslung der beiden Definitionen zustande kommen (Fig. 116) und die Retroposition als pathologischer Begriff den Ärzten viel zu wenig bekannt ist, beruhen die Fehler meist darauf, daß der Arzt ohne weiteres eine Retroflexio annimmt, wenn das Corpus vorne an der normalen Stelle nicht zu finden ist. Dieser negative Schluß ist nicht berechtigt. Schon die Stellung der Port. vaginalis in der hinteren Beckenhälfte spricht meistens gegen eine Retroflexion; geht man dann vom vorderen Scheidengewölbe in die

Differentialdiagnose.

Retroflexio und Retropositio.

Höhe, so fühlt man beim retroponierten Uterus die Krümmung über die vordere Fläche, während man eine Retroflexio erst dann annehmen darf, wenn man das Corpus im hinteren Scheidengewölbe fühlen oder sicher mit der Sonde nachweisen kann.

Retroversio und Anteflexio.

Retroversion und Anteflexion werden sehr häufig miteinander verwechselt, vor allem in den nicht gerade seltenen Fällen von Verlängerung der Cervix und kleinem, atrophischem Uteruskörper. Die Stellung der Port. vaginalis ist bei beiden Lageveränderungen die gleiche, und da man durch das hintere Scheidengewölbe hindurch häufig einen großen Teil der supravaginalen Cervix fühlt, so hält man denselben leicht für das ganze Corpus, um so mehr als man den kleinen, atrophischen Uteruskörper vorne nicht sicher erkennen kann. Vor diesem Irrtum bewahrt man sich am besten, wenn man an der Seitenkante des Uterus in die Höhe tastet und auf die Umbiegung nach vorne achtet oder wenn man mit der Sonde die Richtung der Höhle nachzuweisen sucht.

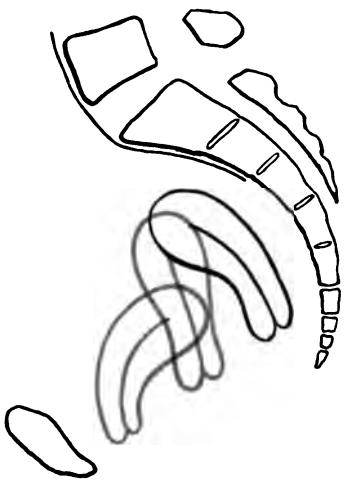

Fig. 116. Retropositio (schwarz), Retroversio (blau) und Retroflexio (rot) uteri. Schem. (Orig.)

Retrouterine Tumoren.

Retrouterine Tumoren können für Retroflexio uteri gehalten werden, wenn sie dem hinteren Scheidengewölbe aufliegen, sich im Winkel mit der hinteren Wand der Cervix verbinden und sie nach vorne drängen; solche Irrtümer kommen bei subserösen Myomen, parametritischen Exsudaten oder Resten von Hämatocelen und Douglasexsudaten vor. Das Prinzip in der Differentialdiagnose dieser Zustände muß in dem Nachweis des Uterus vor diesen Tumoren liegen, sei es durch Palpation, sei es durch vorsichtigen Sondengebrauch, z. B. bei Myomen. Als Unterstützung kann weiter bei Exsudaten und Blutergüssen die Gestalt und Verbindung dieser Tumoren dienen; sie sind meistens breiter als der Uterus, liegen nicht nur wie der retroflektierte Uteruskörper direkt hinter der Cervix, sondern auch seitlich von ihr, verschmälern sich gegen das Becken und verbinden sich mit demselben. Die Rektaluntersuchung ergibt hier am sichersten die richtige Diagnose.

Diagnose der Komplikationen.

Diagnose der Komplikationen. Der objektive Nachweis der Retroflexio uteri und der mit ihr verbundenen Lageveränderung der Nachbarorgane genügt nicht für das Verständnis des Krankheitsbildes; bei der Retroflexio ist es mehr als bei jeder anderen gynäkologischen Erkrankung notwendig (siehe pag. 55), zu ergründen, ob die Beschwerden, welche die Kranke zum Arzt führen, sich als Symptome des örtlichen Leidens auffassen lassen oder ob sie vielleicht einer ganz anderen Affektion ihren Ursprung verdanken, während die Retroflexio nur

einen gleichgültigen Nebenbefund darstellt. Bei der Beantwortung dieser Frage wird der Arzt von den Beschwerden, welche die Kranke angibt, ausgehen müssen.

Am häufigsten wird zu entscheiden sein, ob die bei der Untersuchung nachgewiesene Retroflexio als Ursache der Schmerzen zu betrachten ist, welche die Kranke als Ziehen im Kreuz, in den Seiten, im Unterleib, im ganzen Rücken bis zwischen die Schulterblätter, im Mastdarm als Schmerzen beim Stuhlgang, bei körperlicher Arbeit, beim Gehen, als Druck nach unten, als Schwäche usw. klagt. Als Ursache dieser schmerzhaften Empfindungen lassen sich meistens entzündliche Erkrankungen in den Adnexen, im Parametrium und Perimetrium finden. Es bedarf allerdings einer sehr sorgfältigen kombinierten Untersuchung, feine Veränderungen in den Adnexen zu erkennen, da diese bei der Retroflexio uteri in die Kreuzbeinaushöhlung gesunken sind. Noch schwieriger ist der Nachweis perimetritischer Entzündungen und Verwachsungen. Als Anhaltspunkt hierfür möge dienen, daß die einfache Retroflexio bei vorsichtiger Berührung keinen Druckschmerz irgendwelcher Art macht. Jeder Druckschmerz bei der kombinierten Untersuchung, sei es bei Druck auf Portio, Vagina, sei es beim Verschieben des Uterus, legt demnach den Gedanken an eine komplizierende Entzündung nahe. Eine Sicherheit der Diagnose erwächst meistens erst nach der Reposition des Uterus; denn wenn der Uterus normal liegt, ist man imstande, feine Veränderungen der Adnexe sowie Verwachsungen dieser Organe oder perimetritische Stränge nachzuweisen. Noch wichtiger ist diese Regel für die Diagnose der Parametritis retrahens; dieselbe führt meistens nur zu schmerzhaften Verdickungen der beiden Douglasfalten und des benachbarten Bindegewebes, und ihr ganzer Palpationsbefund besteht in einigen schmerzhaften Strängen. Da dieselben sich immer unter dem retroflektierten Uterus verbergen, so entgehen sie der Palpation, solange man den Uterus nicht aufrichtet. Erst nach der Reposition kann man das ganze Parametrium post. sicher tasten, und man wird erstaunt sein, erst dann die richtige Ursache der Schmerzen zu erkennen. In dieser Verbindung der Parametritis post. mit der Retroflexio uteri ist die häufigste Ursache für die Schmerzen in Kreuz und Rücken und für das Drängen im Mastdarm zu suchen. Nur wer es sich zur Regel macht, stets nach der Aufrichtung des Uterus noch einmal genau die Umgebung des Uterus und speziell das Parametrium abzutasten, wird den wahren Grund für die Beschwerden auffinden. Diese entzündlichen Veränderungen stehen zur Retroflexio uteri insofern in enger Beziehung, als durch den auf den entzündlichen Strängen liegenden und sie drückenden Uterus die Schmerzen ausgelöst werden. Nur wenn alle entzündlichen Komplikationen fehlen und wenn andere Abdominalerkrankungen oder Neurosen als Erklärung derselben nicht herangezogen werden können, kann man bei den wenigen dann noch restierenden Fällen die Lageveränderung selbst als Ursache heranziehen. Der Praktiker wird danach die Sachlage am richtigsten beurteilen, wenn er Unterleibsschmerzen nicht mit der unkomplizierten Retroflexio uteri in Verbindung bringt.

Auch in bezug auf die bestehenden Blasenbeschwerden muß man festhalten, daß die Retroflexio uteri als solche sie nur dann zu erzeugen imstande ist, wenn eine starke Verzerrung des Blasenbodens damit verbunden ist; das ist nur der Fall, wenn die Port. vaginalis unmittelbar an die Symphyse herantritt oder durch das nach unten gesunkene Corpus stark gehoben wird. Derartige Verziehungen finden sich nur, wenn der Uterus vergrößert ist, sei es durch ein Myom, sei es durch abnormen Inhalt, vor allem aber bei Retroflexio uteri gravidi; zwischen diesem Zustand und den Blasenbeschwerden besteht ein sehr inniger Zusammenhang. Durch die einfache, unkomplizierte Retroflexio uteri hat man zunächst keinen Grund, die Blasenbeschwerden zu erklären. In allen Fällen mit ausgeprägten Blasenerscheinungen, vor allem bei lebhaftem Tenesmus, muß darum eine genaue Sedimentuntersuchung des zentrifugierten Urins und bei negativem Befund eine cystoskopische Untersuchung der Blase stattfinden. Erst wenn beide Untersuchungen ein negatives Resultat ergeben haben und man keinen Grund hat, in dem beim weiblichen Geschlecht so außerordentlich häufigen neurasthenischen Blasendrang die Erklärung zu suchen, hat man ein Recht, die Retroflexio uteri als Ursache anzuschuldigen. Solche Fälle sind sehr selten.

Die bei Retroflexio uteri nicht selten zu findenden Schleimhautsymptome, d. h. Ausfluß und Blutung, sind gewöhnlich Symptome komplizierender Katarrhe, welche auf chronischer Gonorrhoe oder bakteriellem Einfluß anderer Art beruhen. Menorrhagien finden ihre Erklärung meistens in komplizierender Endometritis oder in chronisch atonischen Zuständen des Uterus; sie können aber auch Folge der bei Retroflexio zuweilen bestehenden Stauung sein.

In bezug auf Dysmenorrhoe und Sterilität kann man nur bei Nulliparen mit spitzwinkeliger Retroflexion der Ansicht sein, daß die dabei vorhandene Abknickung am Os int. die Konzeption erschwert, resp. dem Austritt des Menstruationsblutes ein Hindernis bereitet. Bei der Mannigfaltigkeit der Ursachen aber für beide Zustände wird man erst nach sicherem Ausschluß aller anderen Ursachen die Retroflexio uteri mit einiger Berechtigung zur Erklärung für diese Zustände heranziehen können.

Nervöse Symptome, z. B. Cephalalgie, Magenschmerz, Respirationsneurosen und andere Erscheinungen lokaler und allgemeiner Neurosen, dürfen mit lokal symptomlosen Retroflexionen nicht ohne weiteres in Zusammenhang gebracht werden; bei Komplikation der Retroflexion aber, namentlich mit entzündlichen Affektionen und Katarrhen, kann ein indirekter Zusammenhang mit ihr zuweilen konstruiert werden.

Von besonderer Wichtigkeit ist die Komplikation der Retroflexio mit Schwangerschaft, die Retroflexio uteri gravidi. In den ersten beiden Monaten wird die Gravidität häufig übersehen, weil die Vergrößerung und Auflockerung an dem weit nach hinten liegenden, der kombinierten Untersuchung schwer zugänglichen Uterus nicht leicht zu erkennen ist. Im dritten

und vierten Monat, wo die Retroflexio uteri gravidi wegen der beginnenden Inkarzerationserscheinungen von seiten der Blase dem Arzt am häufigsten zur Beobachtung kommt, entwickelt sich ein ganz charakteristischer Palpationsbefund (Fig. 117). Zunächst fällt ein mehr oder weniger großer schlaffer, cystischer Tumor auf, welcher der stark gefüllten Harnblase entspricht; erst nach Entleerung derselben ist es möglich, den Palpationsbefund zu erheben. An der Vagina und Port. vaginalis sind Zeichen der Schwangerschaft meistens deutlich vorhanden; die Port. vaginalis ist dicht an die Symphyse herangedrängt und

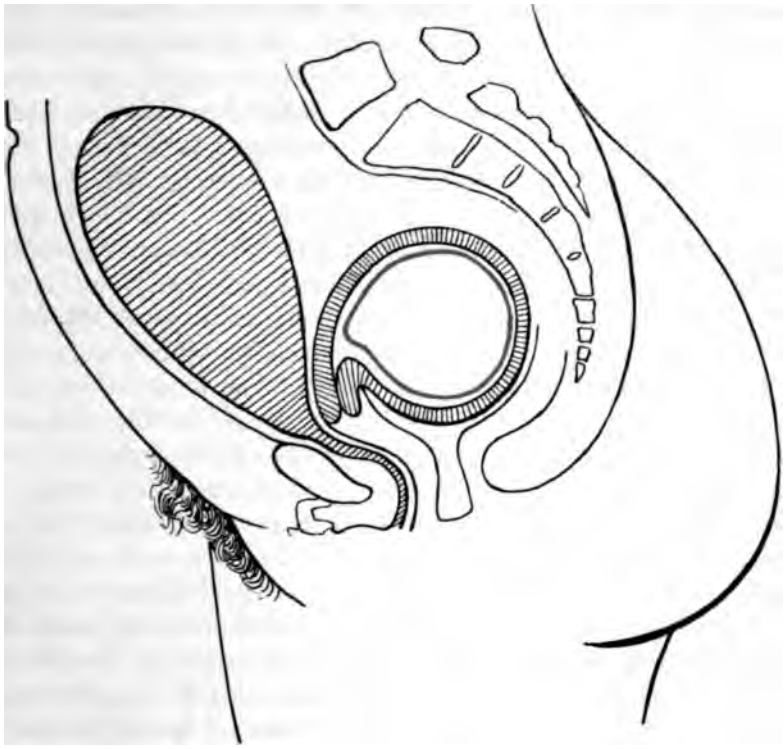

Fig. 117. Retroflexio uteri gravidi mit stark gefüllter Blase. P.-B. $^1/_3$. (Orig.)

steht sehr hoch, mit dem Muttermund nach unten gerichtet. Das hintere Scheidengewölbe ist nach unten gedrängt, in den hochgradigen Fällen bis nahe an den Introitus, durch einen gleichmäßig runden Tumor, welcher das ganze kleine Becken ausfüllen kann und dessen gleichmäßig runde Gestalt und innige Anlagerung an die Beckenwand vom Mastdarm aus am besten zu erkennen ist. Die Konsistenz des Tumors ist weich, bei Einengungen durch das Becken sogar prall elastisch. Gestalt und Konsistenz des Tumors lassen wohl die Vermutung einer Schwangerschaft im retroflektierten Uterus aufkommen, aber die Sicherheit erwächst nur dadurch, daß man durch kombinierte Untersuchung von dem hinteren Scheidengewölbe und den Bauchdecken aus den gleichmäßigen Über-

gang der Port. vaginalis in das Corpus nachweist; da die Verbindung zwischen beiden meist sehr weich und locker ist, so ist sie gelegentlich schwer palpierbar, und dann verfällt man in den Irrtum, daß man die harte Cervix vorne, namentlich wenn sie etwas verlängert ist, für den ganzen Uterus und das weiche Corpus im Douglas hinten für einen hinter demselben gelegenen Tumor erachtet. Die Retroflexio uteri gravidi wird deshalb am häufigsten mit Haematocele retrouterina (Differentialdiagnose siehe pag. 146), mit retrouterinen, perimetritischen Exsudaten (siehe diese) oder mit retrouterinen Ovarialtumoren (siehe diese) verwechselt.

Diagnose der Fixation.

Diagnose der Fixation. Wenn der Arzt nach sorgfältiger Erwägung des ganzen Krankheitsbildes zu dem Resultat kommt, daß zu der Behebung desselben eine dauernde Richtigstellung des retroflektierten Uterus notwendig ist, so wird er zunächst festzustellen haben, ob der Uterus sich in die Normallage bringen läßt, d. h. ob die Retroflexion mobil oder fixiert ist. Wir nennen einen retroflektierten Uterus nur dann mobil, wenn er sich nicht nur hin und her schieben oder im Becken bewegen läßt, sondern wenn er vollständig antevertiert werden kann und vorne liegen bleibt, bis er nach einer geraumen Zeit, vielleicht durch Füllen der Blase oder Drängen der Kranken, wieder nach hinten herübergeworfen wird. Wir bezeichnen einen Uterus als fixiert, wenn er durch entzündliche Produkte verschiedener Art mit der Beckenwand so fest verbunden ist, daß er sich entweder gar nicht oder nur wenig aufrichten läßt oder aber sich zwar vollständig antevertieren läßt, aber sofort wieder zurückgezogen wird, wenn man ihn losläßt. Diejenigen Fälle, wo der Uterus nur durch seine Größe (Gravidität, Myom) in der Beckenhöhle festgehalten wird, bezeichnen wir nicht als fixiert, sondern als inkarzeriert. Für die Diagnose der Fixation ist es also notwendig, den Uterus zu reponieren. Diese Reposition des Uterus, welche also im wesentlichen in der Fixation das Resultat entzündlicher Prozesse feststellen soll, darf bei frischen oder bei sehr schmerzhaften Prozessen nicht ausgeführt werden, weil durch die Aufrichtungsversuche die Entzündung gesteigert werden kann; ebensowenig ist sie zulässig bei entzündlichen Tubenaffektionen; bei chronischen, nicht sehr schmerzhaften Para- und Perimetritiden ist sie dagegen unbedenklich ausführbar.

Manuelle Reposition.

Für die Ausführung der manuellen Reposition gibt man der Kranken die Steißrückenlage, nachdem man Blase und Mastdarm hat vollständig entleeren lassen. Man geht dann mit zwei Fingern in das hintere Scheidengewölbe und hebt den Uterus möglichst bis zum Promontorium oder seitlich an demselben vorbei, während die äußere Hand die Bauchdecken tief eindrückt und über den Fundus herüberzukommen sucht. Wenn sie denselben gefaßt hat, so verlassen die inneren Finger das hintere Scheidengewölbe, gehen ins vordere und drängen die Port. vaginalis nach hinten; zu gleicher Zeit zieht die äußere Hand das Corpus auf die Blase hinunter. In dem Moment, wo die Finger das hintere Scheidengewölbe verlassen, sinkt häufig das Corpus wieder zurück, weil die äußere Hand

es nicht sicher fassen konnte. Man kann dann zuweilen durch Druck auf die Port. vaginalis von vorne her das Corpus, namentlich bei sehr steifem Uterus, indirekt in die Höhe heben; aber auch bei starker Flexion gelingt es nicht selten, das hinten auf der Cervix liegende Corpus mit derselben in die Höhe zu schieben. Die größten Schwierigkeiten bei der Reposition findet man in der Dicke der Bauchdecken und vor allem in der Empfindlichkeit der Kranken. Wenn Straffheit des hinteren Scheidengewölbes die Aufrichtung hindert, so kann man noch vom Mastdarm aus Erfolg haben, wenn man mit dem eingeführten Zeigefinger das Corpus hebt, während man zu gleicher Zeit von der Scheide aus die Portio mit dem Daumen nach hinten drängt. Die manuelle Reposition verlangt Übung und Geschick und wird dem Arzte, welcher über erstere doch nur in beschränktem Maße verfügen kann, häufig nicht gelingen. Aus dem Mißlingen wird dann gewöhnlich der Schluß gezogen, daß der Uterus fixiert ist. Das trifft durchaus nicht zu. Erst wenn alle Repositionsmethoden nicht zum Ziel geführt haben oder wenn man die fixierenden Stränge direkt fühlt, darf man die Diagnose auf Fixation stellen.

Reposition des Uterus mit der Sonde.

Führt die manuelle Reposition nach einigen schonenden Versuchen nicht zum Ziel, so soll man sie aufgeben und die Aufrichtung mit der Sonde versuchen. Wenn dieselbe vorsichtig angewendet wird, kann sie keinen Schaden anrichten, sondern wird den Uterus in viel leichterer und für die Kranke schmerzloserer Weise heben, als eine ungeschickte manuelle Aufrichtung. Leichte Verletzungen der Schleimhaut mit geringer Blutung können wohl dabei passieren; größere Verletzungen des Parenchyms aber oder Perforation der Uteruswand habe ich nie gesehen. Man wendet am besten eine flach gebogene Uterussonde mit dickem Knopf an und führt dieselbe, wie oben beschrieben, in den retroflektierten Uterus ein, dreht sie, so daß die konkave Seite der vorderen Uteruswand anliegt, und senkt den Griff stark auf den Damm; der mobile Uterus wird dadurch so weit nach oben gehoben, daß man ihn mit der (rechten) Hand von außen fassen und auf die Blase hinunterziehen kann, während man die Sonde mit der (linken) Hand im Uterus fixiert. Liegt der Uterus vorne, so drängt man die Portio mit den beiden inneren Fingern nach hinten und nimmt dann die Sonde heraus. Wenn der Uterus fixiert ist, so läßt er sich wenig oder gar nicht heben, und der Repositionsversuch macht Schmerzen durch Zug an den Adhäsionen. Kurze, straffe Adhäsionen erkennt man an dem federnden Widerstand, den die Sonde beim Reponieren findet; auch dann, wenn die Sonde sich in den Fingern immer wieder mit ihrer Konkavität nach hinten, also in Retroflexionsstellung, dreht, ist eine Fixierung des Uterus sehr wahrscheinlich.

Reposition durch Zug mit der Muzeuxschen Zange.

Statt mit der Sonde kann man die Reposition noch in folgender Weise machen: Man setzt eine Muzeuxsche Zange an die vordere Lippe und zieht sie stark nach vorne und unten; zu gleicher Zeit hebt der Zeigefinger der linken Hand vom Mastdarm oder zwei Finger vom hinteren Scheidengewölbe aus das Corpus so weit wie möglich in die Höhe; dann schiebt man die Port. vaginalis mit der Zange, deren Griffe nach dem Bauche der Frau zu gehoben

sind, nach hinten. Zuweilen gelingt die Reposition in dieser Weise spielend leicht. (Küstner.)

Reposition in Narkose.

Wenn die Anwendung der Sonde kontraindiziert ist oder aus technischen Gründen, z. B. bei Nulliparen, nicht zum Ziel führt, so wird die manuelle Reposition in der Chloroformnarkose gemacht; sie ist zweifellos für die Genitalien das schonendste Verfahren und außerdem das beste Mittel, Fixationen durch direkte Palpation zu bestimmen.

Feststellung der Art der Fixation.

Man darf sich mit der einfachen Tatsache der Fixation nicht begnügen, sondern muß feststellen, was für eine Art der Fixation vorliegt; für die richtige Behandlung ist dies ein äußerst wichtiger Teil der Diagnose. Wir unterscheiden:

Perimetritische Fixation.

1. Eine intraperitoneale oder perimetritische Fixation. Bei ihr handelt es sich um peritonitische Adhäsionen, welche sich überall am Uterus bilden können, wo er mit Peritoneum überkleidet ist; am häufigsten finden wir sie an der hinteren Wand bis zum Fundus hinauf oder seitlich in der Nähe der erkrankten Adnexe, welche meist den Ausgangspunkt für diese Entzündung bilden. Die Adhäsionen stellen einzelne Stränge oder flächenhafte Membranen von verschiedener Länge dar; es gibt perimetritische Verwachsungen, welche, namentlich wenn sie mit Schrumpfungen und Verödungen des Peritoneum einhergehen oder wenn sie die Reste eingedickter Hämatocelen oder Exsudate darstellen, den Uterus so fest an die Beckenwand anmauern, daß er absolut unbeweglich ist. Meistens handelt es sich aber um einzelne Stränge und Membranen, welche dem Uterus eine gewisse Beweglichkeit und nicht selten die vollständige Reponierbarkeit lassen. Die perimetritische Natur derselben erkennt man an der Verbindung mit den vom Peritoneum bekleideten Stellen des Uterus, an ihrer Regellosigkeit und an ihrer Zartheit, welche sie oft unter leisem Fingerdruck zerreißen läßt.

Parametritische Fixation.

2. Eine parametritische Fixation kann in doppelter Weise zur irreponiblen Retroversioflexio führen, einmal durch feste Verbindung der Cervix mit der vorderen Beckenwand in Gestalt von schrumpfenden Exsudaten des Parametrium anterius oder Narbenzügen als Residuen von Lazerationen; anderseits kann eine Fixation an der hinteren Beckenwand zustande kommen, wenn ein Zug von hinten auf das Corpus ausgeübt wird. Alte geschrumpfte Exsudate gehen in den hinteren Abschnitten des Lig. latum oder unter dem ablösbaren Teil des Peritoneum so weit an das Corpus heran, daß sie einen Zug nach hinten vorwiegend auf diesen Teil ausüben können; gelegentlich können auch die geschrumpften Douglasfalten allein einen Anlaß zu irreponibler Retroversio geben, wenn sie sich abnorm hoch an die hintere Wand des Uterus ansetzen; namentlich bei Nulliparen beobachtet man häufig dieses Verhalten. Größere parametritische Exsudate, welche sich bei bestehender Retroversio bilden, führen ebenfalls zur Fixation derselben. Die Diagnose einer parametritischen Fixation beruht auf dem Nachweis eines Exsudats oder einzelner Fixationsstränge im Bereich der bindegewebigen Umgebung des Uterus, während man ihn, so

weit er vom Peritoneum überzogen ist, und den ganzen Douglasschen Raum frei von Adhäsionen findet; die parametritischen Adhäsionen fühlen sich viel dicker und fester an als die perimetritischen.

3. Sehr häufig findet man eine indirekte Fixation des Uterus durch seine erkrankten Adnexe. welche mit der hinteren Beckenwand verlöten und den Uterus von beiden Seiten festhalten, während das Corpus selbst nicht direkt fixiert zu sein braucht. Die Diagnose dieser Art der Fixation beruht auf dem Nachweis von adhärenten Adnextumoren; dieselben befinden sich oft in so breiter Verbindung mit dem Corpus, daß sie schwer von ihm abgrenzbar sind. Indirekte Fixation durch die erkrankten Adnexe.

Eine seltenere Ursache für die Irreponibilität des Uterus liegt in einer abnormen Kürze der vorderen Scheidenwand, welche die Port. vaginalis in der Nähe der vorderen Beckenwand festhält und dadurch den Uterus dauernd in Retroversionsstellung bringt. Wenn man die Port. vaginalis zum Zweck der Reposition nach hinten zu schieben versucht, so gelingt es nur unvollkommen, und sie tritt wieder nach vorne, sobald man sie losläßt. Diese primäre Verkürzung der vorderen Scheidenwand kommt angeboren vor, oder sie bildet sich durch senile Schrumpfung aus. Man darf sie nicht mit der sekundären Verkürzung verwechseln, wie sie bei Retroversio uteri sich durch elastische Zusammenziehung der vorderen Wand ausbildet; in diesem Fall ist der Uterus meistens reponibel. Abnorme Kürze der vorderen Scheidenwand.

Torsion des Uterus.

Torsionen sind Drehungen des Uterus um seine Längsachse; sie können entweder in der Vagina stattfinden, so daß der ganze Uterus um seine Achse gedreht wird, oder auch in der Substanz des Uterus selbst, sei es in der Gegend des Os internum oder oberhalb desselben im Corpus; im letzteren Falle bleibt der untere Abschnitt des Uterus an seiner Stelle, während das Corpus allein torquiert wird.

Die Torsion findet sich am häufigsten in Verbindung mit Anteflexion, wenn bei einseitiger Schrumpfung der Douglasschen Falten eine Kante des Uterus nach hinten gezogen wird; in ähnlicher Weise finden wir bei Retroflexionen das Corpus nicht direkt nach hinten, sondern durch Torsion nach der Seite, am häufigsten nach links, gelagert. Bei Doppelbildungen findet man den Uterus gewöhnlich derart torquiert, daß ein Horn nach vorn, das andere nach hinten sieht. Die Diagnose dieser Torsionen, welche immer den Uterus im ganzen betreffen, wird daraus gestellt, daß die Flächen desselben nicht genau nach vorne und hinten sehen, sondern etwas seitlich gerichtet sind; bei Inspektion im Spekulum findet man häufig den äußeren Muttermund schräg oder gar sagittal gerichtet.

Torsionen des Uterus in seiner Substanz kommen zustande durch das Wachstum von subserösen Myomen oder kurzgestielten Ovarialtumoren. Die Diagnose wird immer nur durch einen Zufall, meistens aus der Lage der Adnexe, möglich sein und wird gewöhnlich erst durch Inspektion bei der Operation gestellt.

Inversio uteri.

Vom gynäkologischen Standpunkt aus interessieren uns zwei Formen der Inversion: die chronische puerperale und die Inversion durch Tumoren des Uterus.

Chronische puerperale Inversion.

Bei der chronischen puerperalen Inversion ist die Wand des Uteruskörpers von dem Fundus aus in die Höhle eingestülpt, und zwar kann die Inversion entweder nur bis an den inneren Muttermund reichen, oder aber das

Fig. 118. Inversio uteri totalis durch die Geburt eines submukösen gestielten Myoms. (Orig.)
Uterus und submuköses Myom sind gangränös; links ist eine Tubenöffnung sichtbar.

invertierte Corpus ist bis in die Cervix oder durch dieselbe bis in die Scheide vorgestülpt, oder die Cervix beteiligt sich gleichfalls, wenigstens mit ihrem oberen Abschnitt, an der Inversion; die Gegend des äußeren Muttermundes finden wir gewöhnlich erhalten. Durch die Einstülpung bildet sich oben ein mehr oder weniger tief reichender Inversionstrichter, in welchen die Adnexe von beiden Seiten hineinziehen. Bei der vaginalen Untersuchung des umgestülpten Uterus findet man einen polypösen, weichen Körper, welcher sich nach oben zuspitzt und im äußeren Muttermund verschwindet. Geht man mit dem Finger in den

äußeren Muttermund hinein, so kann man rund herum den Übergang des invertierten in den stehen gebliebenen Teil der Cervix nachweisen; diese Umschlagsfalte oberhalb des äußeren Muttermundes verschwindet oft durch Anziehen des invertierten Uterus nach unten, weil dadurch die Inversion der Cervix vervollständigt wird. Wenn es nicht möglich ist, mit dem Finger den Übergang des invertierten Uterus in die Cervix sicher zu erkennen, so kann man ihn noch mit der Sonde nachweisen; dieselbe stößt rings herum um den Hals des Polypen auf den Widerstand der invertierten Cervix und dringt nirgends in eine Uterushöhle ein. Die Betrachtung im Spekulum liefert ebenfalls einige charakteristische Befunde: die Oberfläche ist glatt, sammetartig, glänzend und hochrot; zuweilen lassen sich am unteren Ende die beiden Tubenöffnungen als kleine Einziehungen deutlich erkennen.

Obgleich die Erkennung einer Inversio uteri in günstigen Fällen auf diese Weise allein durch vaginale Untersuchung möglich ist, soll man bei dieser verantwortungsvollen Diagnose doch stets eine genaue bimanuelle Untersuchung vornehmen, und zwar am besten von Mastdarm und Bauchdecken aus. Mittelst derselben kann man meistens ohne Schwierigkeit das Fehlen des Uteruskörpers nachweisen und kann bei günstigen Bauchdecken an Stelle desselben den Inversionstrichter als eine deutliche Delle erkennen, in welche die Tuben hineinziehen, während die Ovarien gewöhnlich am Rande desselben liegen bleiben.

Differentialdiagnose: Die Inversio uteri kann nur mit einem submukösen, in der Vagina liegenden Uterusmyom verwechselt werden; über Unterschiede zwischen beiden siehe pag. 258.

Inversion bei Tumoren.

Die Diagnose einer Inversion bei Uterustumoren ist nur dann sicher zu stellen, wenn das Myom mitsamt dem invertierten Uterus vor der Vulva liegt. Wenn der Tumor gestielt auf der invertierten Uteruswand sitzt, kann man beide durch eine Einschnürung oder einen Ring deutlich voneinander absetzen (Fig. 118); wenn der Tumor aber breitbasig mit dem Uterus zusammenhängt, so gehen beide ohne Absatz ineinander über und sind nur zuweilen durch einen deutlichen Konsistenzunterschied abzugrenzen, indem der Uteruskörper weicher als das Myom ist. Auch in diesen Fällen muß man danach trachten, durch kombinierte Untersuchung von außen einen Inversionstrichter nachzuweisen; wenn die Uteruswand nur partiell durch den Tumor invertiert ist, so wird dies allerdings nicht leicht gelingen.

Andruszat stellte fest, daß von 45 totalen Inversionen bei Myomen nur 2, dagegen von 15 partiellen 9 vor der Operation nicht erkannt wurden.

Diagnose der Uterusmyome.

Die Diagnose der Myome setzt eine Bekanntschaft mit der Topographie der einzelnen Entwicklungsformen dieser Geschwulst voraus; nicht minder wichtig ist die Kenntnis der aus seinem anatomischen Bau sich ergebenden Eigenschaften, welche der Tumor bei der Palpation darbietet. Aus diesem Grunde will ich, ehe ich an die Erörterung der diagnostischen Prinzipien herantrete, diesbezügliche Erörterungen vorausschicken.

Topographie der Myome.

Topographie der Myome.

Die Uterusmyome sind zirkumskripte Neubildungen der Muskulatur. Ursprünglich sind sie meistens multipel angelegt, aber nur eine beschränkte Zahl von ihnen kommt zu weiterer Entwicklung. In der Mehrzahl der Fälle überwiegt ein Myom durch seine Größe, während einzelne kleinere sich um dasselbe, meistens in dessen Mantel gelegen, gruppieren; in anderen Fällen haben wir ein Konglomerat von Myomen, welche sich um den Uterus herumlegen; rein solitäre Myome sind seltener. Ursprünglich sind alle Myome interstitiell gelegen; durch die verschiedene Wachstumsrichtung aber entstehen klinisch und anatomisch ganz differente Entwicklungsformen.

Subseröse Myome.

Fig. 119. Ein subseröses und zwei interstitielle Myome des Uterus
(nach einem Präparat der Kgl. Universitäts-Frauenklinik in Berlin). 1/3. (Orig.)

Wir unterscheiden zunächst am **Corpus**

1. Subseröse Myome. Man bezeichnet die Myome als subserös, wenn sie aus der äußeren Wand des Uterus herauswachsen, und zwar an einer Stelle desselben, welche mit Serosa überzogen ist. Die Abgrenzung gegen die interstitiell gelegenen Myome liegt darin, daß sie sich mit

ihrer größeren Peripherie aus der Wand herausgezogen haben und keinen dicken Mantel von Uterusmuskulatur mehr haben (Fig. 119 und 120). Kleinere Myome stellen eine knollige Verdickung an der Außenfläche des Uterus dar; größere sind selbständige Tumoren, welche in mehr oder weniger breiter Verbindung mit der Uteruswand sich befinden. Je größer die subserösen Myome werden, um so mehr ziehen sie sich aus der Wand des Uterus heraus und bleiben nur durch einen Stiel mit demselben in Verbindung. Wenn dieser Stiel sehr breit ist, so wird er meistens noch von einem Teil des Myoms gebildet, schmälere bestehen nur noch aus Muskulatur, und die allerdünnsten können zuweilen nur noch aus Peritoneum und Gefäßen zusammengesetzt sein; eine vollständige Ablösung des Stiels kann gelegentlich vorkommen. Wenn die subserösen Myome aus der Seitenkante des Uterus herauswachsen, so geraten sie zwischen die beiden Blätter des Lig. latum und heißen intraligamentäre Myome; auch diese können zuweilen sich ganz vom Uterus ablösen und als isolierte Tumoren im Lig. latum liegen. Wenn die subserösen Myome aus den unteren Abschnitten des Corpus hervorgehen, welche von locker angeheftetem Peritoneum überzogen sind, so heben sie dieses ab und wachsen unter demselben weiter; man bezeichnet diese Myome im Gegensatz zu den subserösen als subperitoneale. Hinten können sie das Peritoneum des Douglas und der hinteren Beckenwand emporheben und bis an dieselbe heranwachsen; vorne gelangen sie unter das Peritoneum der Excavatio vesico-uterina und dislozieren die Blase. Wenn sie mehr aus den seitlichen Partien der vorderen und hinteren Wand entspringen, so gelangen sie von hier in das Lig. latum und können seitlich unter das Cöcum und die Flexura sigmoidea wachsen. Bei dünngestielten Myomen behält der Uterus seine Form bis auf die Stelle, wo der Stiel entspringt, nur im ganzen erscheint er etwas verlängert und verdickt durch die

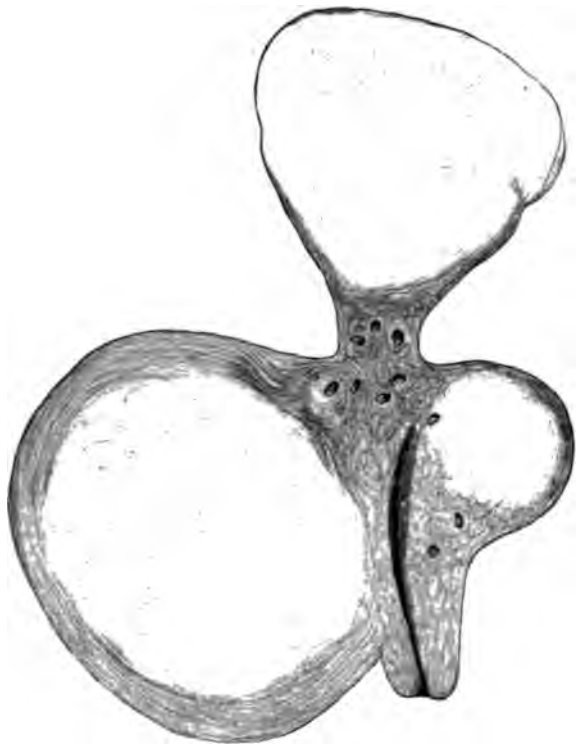

Fig. 120. Dasselbe auf einem sagittalen Durchschnitt. $^1/_3$. (Orig.)

Hypertrophie der Muskulatur. Die Höhle ist nur verändert, wenn ein Teil des Myoms noch in der Wand sitzt; bei gestielten Tumoren ist sie nur entsprechend der Verlängerung des Uterus etwas in die Länge gezogen (Fig. 137).

Interstitielle Myome.

2. Die interstitiellen (intraparietalen, intramuralen) **Myome** bleiben in der Wand des Uterus sitzen, sind überall noch von einem Mantel von Muskulatur umgeben und ragen nur wenig aus den Konturen des Uterus heraus; sie führen zu der Vergrößerung der von ihnen eingenommenen Wand nach allen Dimensionen hin, während die gesunde Wand in die Länge und Breite gezogen

Fig. 121. Interstitielles Myom der hinteren Wand.
(Nach einem Präparat der Kgl. Universitäts-Frauenklinik in Berlin.) $^1/_3$. (Orig.)

und dadurch oft beträchtlich verdünnt wird. Der Uterus wird durch ein interstitielles Myom im ganzen vergrößert, häufig so gleichmäßig wie der Uterus gravidus (Fig. 121), meistens aber ist die befallene Wand etwas nach außen hervorgewölbt. Durch die Hypertrophie der Muskulatur in der Umgebung des Myoms werden die nach außen vorspringenden Konturen desselben abgerundet. Die Uterushöhle zeigt bei interstitiellen Myomen wichtige Veränderungen: sie wird durch die Ausdehnung der einen Wand stark in die Länge und Breite gezogen; sie ist stark exzentrisch gelagert, indem sie der einen Außenwand des Uterus sehr nahe kommt, während sie von der anderen durch die ganze Dicke des Myoms getrennt ist; wenn die Myome in die Höhle hineinragen, so wird sie etwas bogenförmig gestaltet (Fig. 137).

Submuköse Myome.

3. Submukös nennt man Myome, welche gegen die Höhle wachsen und ungefähr mit der Hälfte ihrer Kontur aus der Uteruswand gegen dieselbe

Fig. 122. Submuköses Myom in der Corpushöhle. $^1/_2$. (Orig.)
(Präparat der Kgl. Universitäts-Frauenklinik in Königsberg.)

vorragen; sie sind nach innen nur noch von Schleimhaut oder höchstens von einem sehr dünnen Mantel von Muskulatur überzogen (Fig. 122). Durch weiteres Wachstum gelangen sie noch weiter in die Höhle und dehnen den Uterus gleichmäßig aus, so daß seine Form vollständig rund werden kann; dadurch wird seine Wand gleichmäßig verdünnt, bis auf die Stelle der Basis. Die Verbindung des Myoms mit der Uteruswand variiert sehr in der Ausdehnung; bei größerer Breite wird sie noch vom Myom selbst, bei geringerer nur von Muskulatur gebildet. Die Höhle wird durch das submuköse Myom am meisten verändert; sie wird länger und breiter und umgibt die dünngestielten Myome so vollständig, daß sie fast frei in der Höhle liegen (Fig. 137).

Die submukösen Myome erzeugen durch den Druck auf die Uterusinnenfläche und auf das Os internum reflektorisch Uteruskontraktionen, welche beträchtliche Ortsveränderungen des Tumors erzeugen können. Unter Erweiterung des inneren Muttermundes geraten sie mit der Spitze in die Cervix, entfalten dieselbe und gelangen bis an den äußeren Muttermund und unter Erweiterung desselben, selbst bis zum vollständigen Verstreichen, in die Scheide; dort bleiben sie meistens

Geburt des Myoms.

Fig. 123. Submuköses Myom in der Geburt (nach einem Präparat der Kgl. Universitäts-Frauenklinik in Berlin). $^1/_3$. (Orig.)

Das Myom ist durch die gänzlich entfaltete Cervix und den vollständig erweiterten äußeren Muttermund in die Scheide geboren; vorn Blase und Urethra.

Fig. 124. Submuköses Myom (fibröser Polyp), in die Cervix ausgestoßen und durch das Os ext. aufgehalten. $^1/_2$. (Orig.) (Präparat der Kgl. Universitäts-Frauenklinik in Königsberg.)

liegen (Fig. 123), zuweilen können sie auch unter starker Anwendung der Bauchpresse bis vor die Vulva getrieben werden. Diese Ortsveränderung, die Geburt des Myoms, ist nur möglich unter starker Ausziehung des Stiels; man nennt diese Myome fibröse Polypen (Fig. 124). Der Geburt breitbasig aufsitzender Myome schließen sich partielle Inversionen desjenigen Teils der Uteruswand an, an welcher das Myom entspringt. Durch die starke Ausziehung des ernährenden Stiels entstehen anämische Nekrosen und unter dem Einfluß der Mikroorganismen der Scheide Verjauchungen des Tumors.

Bei allen Formen von Myomen, am häufigsten bei submukösen und interstitiellen, befindet sich die Schleimhaut des Corpus uteri im Zustande hochgradiger entzündlicher Verdickung mit dem Typus der glandulären und interstitiellen Endometritis.

Cervixmyome. **Myome der Cervix** sind bedeutend seltener. Der größere Teil der in der Cervix liegenden Myome entspringt gleichzeitig im Corpus und in der Cervix

Fig. 125. Subseröses Cervixmyom (aus dem Bindegewebe ausgeschält) (von hinten gesehen). $^1/_2$. (Orig.)
(Präparat der Kgl. Universitäts-Frauenklinik in Königsberg.)

oder ist langsam aus dem Corpus in die Cervixwand hineingewachsen. Reine Cervixmyome werden selten beobachtet; auch an ihnen lassen sich die oben geschilderten drei Formen voneinander trennen.

Subserōse Cervixmyome im engeren Sinne gibt es nicht, da die Cervix nirgends eine fest anhaftende Serosa hat, sondern die aus der Außenfläche der Cervix herauswachsenden Myome entwickeln sich nur subperitoneal oder intraligamentär, sind immer vom Beckenbindegewebe umgeben und nur nach oben vom Peritoneum überkleidet; sie verdrängen die Nachbarorgane (Ureter, Blase, Mastdarm) und schieben das Corpus uteri nach oben, so daß es dem Myom aufsitzt (Fig. 125).

Die interstitiellen Cervixmyome (Fig. 126) treiben die eine Wand, in welcher sie sitzen, nach allen Seiten auseinander, während die andere stark verdünnt und ausgezogen wird und die befallene Wand halbmondförmig umspannt; dadurch wird der äußere Muttermund sehr in die Breite gezogen.

Fig. 126. Interstitielles Cervixmyom. $^1/_2$. (Orig.) (Präparat d. Kgl. Universitäts-Frauenklinik in Königsberg.)

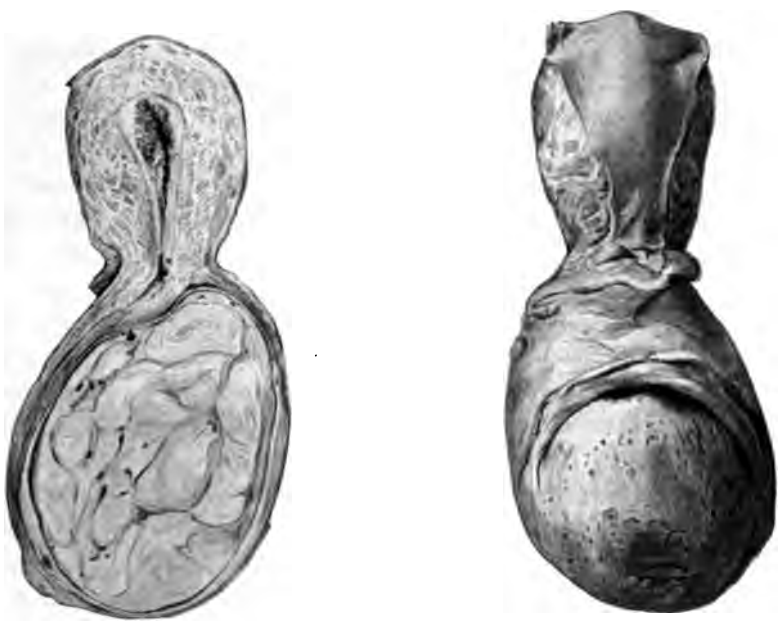

Fig. 127. Submukōses Cervixmyom (von der Oberfläche und im Durchschnitt). (Präparat der Kgl. Universitäts-Frauenklinik in Königsberg.) (Orig.)

Die Muttermundslippe, in welcher das Myom sitzt, ist halbkugelig verdickt, während die andere sie halbmondförmig umspannt.

Die nach dem Cervicalkanal wachsenden submukösen Myome stielen sich sehr früh und kommen als fibröse Polypen im äußeren Muttermund zum Vorschein; die in der Port. vaginalis sich entwickelnden wachsen gegen die Scheide (Fig. 127).

Sehr häufig finden sich Kombinationen mehrerer Myome in den verschiedensten Entwicklungsarten; subseröse, interstitielle, submuköse Corpus- und Cervixmyome entwickeln sich nebeneinander. Jedes Myom zeigt die oben genannten Veränderungen, aber das Gesamtbild kann sehr kompliziert werden.

Palpatorische Eigenschaften der Myome

Palpatorische Eigenschaften der Myome.

sind Eigenschaften, welche die Myome infolge ihrer anatomischen Zusammensetzung und der Verbindung mit ihrem Mutterorgan bei der Palpation erkennen lassen; von ihnen will ich nur diejenigen hier behandeln, welche eine wesentliche Stütze der klinischen Diagnose bieten.

Gestalt.

Gestalt. Die Myome sind rund, seltener oval und behalten im allgemeinen durch konzentrisches Wachstum diese Form bei. Die reine Gestalt des Myoms tritt bei interstitieller Entwicklung am wenigsten hervor, weil es dabei ganz von einem Muskelmantel umgeben ist. Subseröse Myome zeigen am besten die vollständig kugelrunde Gestalt mit glatter Oberfläche; aber gerade bei ihnen kommen am häufigsten Abweichungen vor, weil sie nicht selten die Eigenschaften eines selbständig wachsenden Tumors gewinnen können; dann werden sie oval, lappig, teilen sich in größere Abschnitte und bekommen auch nicht selten eine kleinhöckerige Oberfläche. Auch die submukösen Myome zeigen eine kugelrunde Form, solange sie im Uterus liegen. Unter dem Einfluß der Uteruskontraktionen aber gehen sie bei der Ausstoßung auffallende Gestaltsveränderungen ein; sie werden lang ausgezogen, passen sich der Form der Uterus- und Cervixhöhle an, zeigen häufig Einschnürungen durch den Muttermund und werden lang und schmal wie ein Polyp. Die subserösen Myome gehen eine auffallende Gestaltsveränderung in der Schwangerschaft ein, indem sie durch die Ausdehnung des Uterus breit auseinander gezogen werden und statt des runden Höckers nur eine flache Verdickung der Uteruswand darstellen.

Konsistenz.

Die **Konsistenz** der Myome ist zweifellos die für die Diagnose wichtigste Eigenschaft; sie richtet sich nach der Zusammensetzung derselben aus den beiden Grundsubstanzen, Bindegewebe und Muskulatur; je mehr Bindegewebe, um so härter ist ein Myom, je mehr Muskulatur, um so weicher. Reine Fibrome können sich, namentlich bei subseröser Entwicklung, steinhart anfühlen, während reine Myome so weich sein können, wie ein Uterus gravidus; die letzteren sind oft eindrückbar und geben scheinbare Fluktuation. Je mehr Uteruswand über den Myomen liegt, um so weicher fühlen sie sich an; die Mehrzahl der Myome ist hart, unnachgiebig und deutlich härter als die gesunde Uterusmuskulatur. Etwas Charakteristisches in der Konsistenz gewinnen Myome durch eine prämenstruelle Erweichung infolge des größeren Blutreichtums, welche nach der Menstruation der gewöhnlichen Härte wieder Platz macht.

Auffallende Konsistenzveränderungen erleiden die Myome durch pathologische Prozesse in ihrer Substanz. Konsistenzveränderungen.

Myome werden härter durch narbige (senile) Schrumpfung des intermuskulären Bindegewebes (Induration) oder durch Verkalkung, welche am häufigsten bei subserösen, am seltensten bei interstitiellen Myomen auftritt und meistens zentral, gelegentlich auch schalenförmig an der Peripherie beginnt; die Konsistenz des Myoms kann durch diese Prozesse steinhart werden. Induration. Verkalkung.

Wichtiger sind die Erweichungen der Myome, weil sie nicht selten zu diagnostischen Irrtümern Anlaß geben. Eine Erweichung tritt fast regelmäßig ein durch die Auflockerung des Uterus in der Schwangerschaft; dieselbe erstreckt sich auch auf das Myom und macht es größer und weicher; nach der Geburt gehen diese Veränderungen langsam zurück. Nekrobiotische Vorgänge im Myom führen gelegentlich zur fettigen Erweichung bis zum breiigen Zerfall; sie tritt auf in der Gravidität, im Wochenbett oder im Anschluß an andere Ernährungsstörungen. Auch die Totalnekrose des Myoms, wie sie im Wochenbett und nach Ausschabung der Uterusschleimhaut vorkommt, macht das Myom weicher. Entzündliche Vorgänge im Myom und Vereiterungen, wie wir sie am häufigsten bei Infektionen und bei der Ausstoßung submuköser Myome beobachten, führen ebenfalls zum Verschwinden der harten Konsistenz. Am weichsten werden Myome durch Flüssigkeitsansammlung in der Substanz, sei es, daß es sich um Degenerationsprodukte oder um Ansammlung von Lymphe in den Lymphspalten des Bindegewebes oder in den stark erweiterten Lymphgefäßen handelt. Teleangiektatische Myome zeichnen sich ebenfalls durch große Weichheit aus. Durch sarkomatöse Degeneration kann das Myom erweichen bis zum spontanen Zerfall. Erweichung.

Die **Beweglichkeit** der Myome hängt von ihrer Beziehung zum Uterus ab. Submuköse und interstitielle Myome, welche den Uterus gleichmäßig vergrößern, haben die Beweglichkeit des Uterus selbst; nur durch die Straffheit der gespannten Bauchdecken und Ligamente wird derselbe zuweilen in seinen Exkursionen gehindert. Subseröse Myome gewinnen eine eigene Beweglichkeit, welche im allgemeinen von der Dicke der Stielverbindung mit dem Uterus abhängt. Wenn der Stiel sehr breit ist, so lassen sie sich nur wenig am Uterus verschieben, sondern folgen ihm in seinen Bewegungen; bei dünnem Stiel kann die Beweglichkeit aber sehr groß sein und, namentlich bei schlaffen Bauchdecken, oft so hochgradig werden, daß das Myom jeder Bewegung des Körpers folgt. Beweglichkeit der Myome.

Unbeweglich werden Myome nur unter ungewöhnlichen Verhältnissen. Durch intraligamentäre und subperitoneale Entwicklung verlieren die Myome auch bei stielartiger Verbindung ihre Beweglichkeit, weil sie durch das überziehende Peritoneum am Beckenboden festgehalten werden; die Beweglichkeit wird in diesen Fällen nicht vollständig aufgehoben, sondern das Peritoneum und das umgebende Bindegewebe gestatten meistens eine geringe Verschieblichkeit. Eine sehr feste Verbindung mit der Nachbarschaft, nament-

lich mit der Beckenwand, gehen die Myome ein durch parametritische Exsudate oder durch ausgedehnte perimetritische Verwachsungen, wie sie im Anschluß an die nicht seltenen Komplikationen mit Pyosalpingen beobachtet werden. Unbeweglich werden die Myome auch durch Inkarzeration, sei es, daß ein subseröses Myom das kleine Becken ausfüllt oder daß der durch ein interstitielles Myom vergrößerte Uterus in Retroflexion im Becken festgehalten wird; von der Größe des Myoms und der Weite der Beckenhöhle hängt der Grad der Unbeweglichkeit und die Möglichkeit einer Reposition ab.

Diagnose der Myome.

Diagnose der Myome.

Die Diagnose der Uterusmyome ist in erster und fast einziger Linie eine Palpationsdiagnose; sie beruht auf dem Nachweis eines festen Tumors der Uteruswand mit topographischem Befunde und palpatorischen Eigenschaften, wie wir sie oben erörtert haben. Der Tumor kann in der Wand selbst liegen, in die Uterushöhle vorragen oder aus der Außenfläche des Uterus herausgewachsen sein. Für den Nachweis des Uterustumors bedienen wir uns dreier verschiedener Methoden, es sind: die direkte Palpation des Tumors, die Palpation der Adnexe und die Anwendung der Sonde.

Am wichtigsten ist die **Palpation des Tumors und seine Verbindung mit der Uteruswand;** in den meisten Fällen genügt daher die kombinierte Untersuchung. Der Befund, welchen wir mit derselben aufnehmen, wird sich verschieden gestalten müssen, je nach der Entwicklungsform des Myoms.

Interstitielle Myome.

Interstitielle Myome kann man niemals direkt fühlen, sondern nur aus der Dicken- und Größenzunahme des Uterus diagnostizieren. Wenn die Myome noch klein sind, so kann man sie nur mutmaßen, wenn der Uterus vergrößert ist und eine harte Konsistenz aufweist. Zuweilen kann man allerdings recht deutlich die härtere Konsistenz des Myoms in der weicheren Uterussubstanz erkennen oder sie als kleine Buckel aus der Außenfläche hervorragen fühlen (Fig. 128). Wenn der Tumor sehr groß ist, so kann zuweilen der Nachweis schwierig sein, daß es sich um den Uterus handelt; sichere Zeichen hierfür sind der Übergang der Port. vaginalis in den Tumor selbst und das deutliche Mitbewegen derselben bei Verschiebungen des Tumors. Wenn wir mittelst dieser Zeichen mit Bestimmtheit einen größeren Tumor als Uterus erkannt haben, so wird man bei harter Konsistenz stets ein Myom diagnostizieren müssen (Fig. 129). Für die Diagnose des genaueren Sitzes eines interstitiellen Myoms im Uterus genügt die Palpation nicht immer. Wenn man durch Untersuchung vom vorderen Scheidengewölbe oder von den Seiten aus nachweisen kann, daß die Port. vaginalis sich oberhalb des Scheidengewölbes verbreitert und gleichmäßig in den Tumor übergeht, so ist schwer zu bestimmen, in welcher Wand das Myom sitzt. Findet der Übergang aber nicht median, sondern in der Peripherie statt und kann man hier noch einen Teil des Uterus in unver-

ändertem Zustande fühlen, so kann man daraus den Schluß ziehen, daß hier die Höhle liegt und dementsprechend das Myom auf der anderen Seite. In einfacherer Weise führt hier die Uterussonde zum Ziel (siehe pag. 252).

Die Diagnose eines interstitiellen Cervixmyoms ist meistens leicht zu stellen aus der gleichmäßigen, knolligen Auftreibung der einen Wand und der halbmondförmigen Ausspannung der verdünnten anderen Wand; wenn die Myome im unteren Teil der Cervix sitzen, so findet man größere, in die

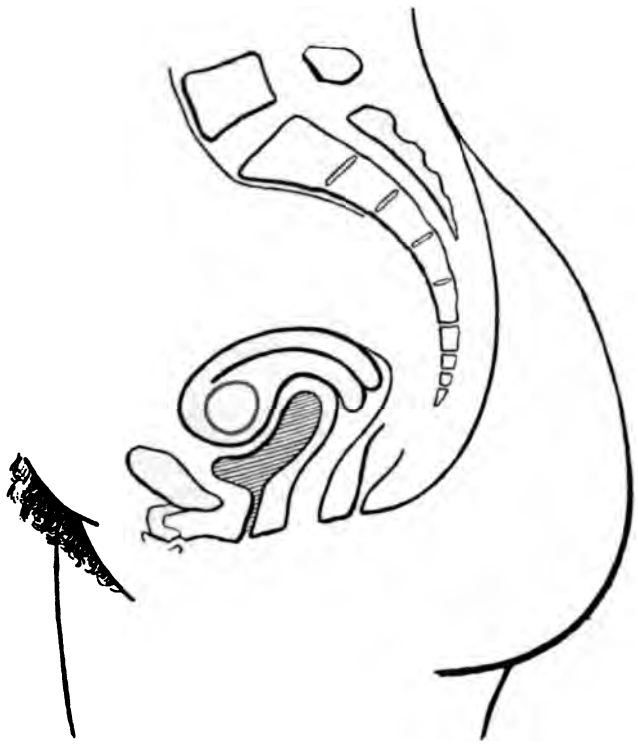

Fig. 128. Kleines interstitielles Myom der vorderen Wand. P.-B. $^1/_3$. (Orig.)
Uterus ist am Corpus dick und hart, am unteren Segment dünn und weich, 9 cm. Vordere Wand springt kugelig vor; die Sonde ergibt einen sehr deutlichen Unterschied in der Dicke beider Wandungen.

Vagina vorragende Tumoren und kann bei geöffnetem äußerem Muttermunde auch die Vorwölbung gegen das Lumen des Cervicalkanals deutlich erkennen; schwieriger wird die Diagnose, wenn ein größerer Tumor den Zugang zum Os externum versperrt.

Die Diagnose eines submukösen Myoms beruht auf denselben Grundsätzen, wie die eines interstitiellen, solange die Cervix geschlossen ist; nur aus der gleichmäßig runden Gestalt des Uterus und aus dem Übergang der Port. vaginalis genau in die Mitte des Tumors kann man gelegentlich die submuköse Entwicklung mutmaßen. Der sichere Nachweis des submukösen Myoms

Submuköse Myome.

ist nur möglich durch direkte Palpation desselben, wenn der Cervicalkanal geöffnet oder das Myom in der Ausstoßung begriffen ist (Fig. 130). Ein günstiger Augenblick für die Diagnose eines submukösen Myoms ist die Menstruation, weil während derselben durch die kongestive Schwellung des Myoms häufig Wehen angeregt werden, welche die Cervix erweitern; nach der Menstruation zieht das Myom sich in die Uterushöhle zurück, und die Cervix schließt sich wieder. Wenn man bei starken Menorrhagien ein submuköses Myom vermuten

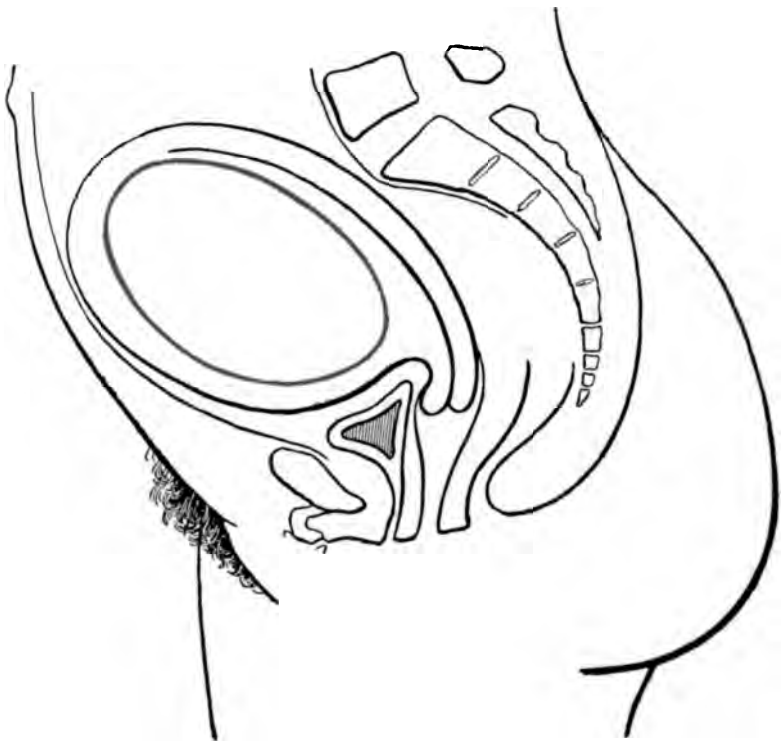

Fig. 129. Größeres interstitielles Myom der vorderen Wand. P.-B. $^1/_3$. (Orig.)
Uterus reicht bis zwei Querfinger unter den Nabel. Sonde, 12 cm, geht an der hinteren Wand in die Höhe, an der Kuppe deutlich durchfühlbar.

kann, so unterlasse man es deshalb nicht, während der Menstruation zu untersuchen. Der in den Uterus eingeführte Finger fühlt entweder einen harten Tumor in der Uterushöhle, welcher in mehr oder weniger breiter Verbindung mit einer Uteruswand sich befindet, oder nur eine kugelige Vorwölbung einer Wand.

Cas. 19. Ein eigenartiger Irrtum ist mir bei einer Austastung passiert, indem ich einen zirkumskript vorgewölbten Abschnitt der Uteruswand für ein Myom hielt und operativ anging; sehr bald merkte ich meinen Irrtum. Man wird sich vor derartigen Versehen gewiß schützen können, wenn man auch auf die Dickenzunahme der Wand an der Stelle der Vorwölbung achtet.

Um die Breite der Stielverbindung der submukösen Myome, wenn sie nicht direkt abtastbar ist, zu erkennen, rät Fritsch, eine Muzeuxsche Zange an das Myom anzusetzen und drehende Bewegungen mit derselben zu machen; je leichter das Myom sich dreht, um so dünner muß sein Stiel sein. Da diese Methode gelegentlich das Myom infizieren kann, ist sie nur dann anzuraten, wenn die Entfernung desselben folgen soll.

Die Diagnose kleinerer submuköser Myome wird bei geschlossener Cervix immer unsicher bleiben, weil der Uterus, namentlich wenn seine Wand nicht

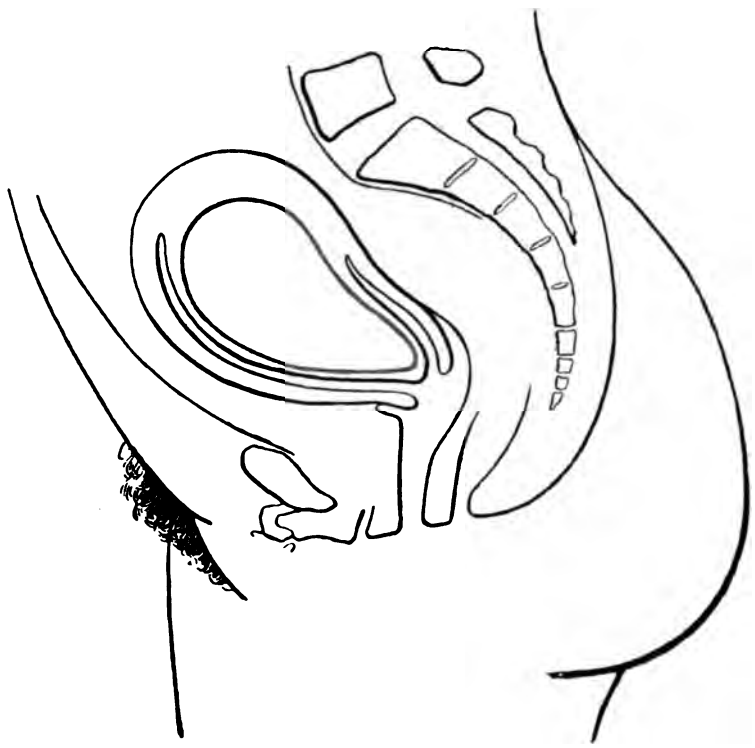

Fig. 130. Submuköses Myom in der Geburt. P.-B. $^1/_3$. (Orig.)
Das Myom hat sich nach der Uterushöhle und nach dem Cervicalkanal spitz geformt; Os ext. für einen Finger durchgängig; ein kleiner Teil der Cervix ist noch nicht entfaltet.

sonderlich dick ist, nicht vergrößert und verdickt zu sein braucht. Ich habe nicht selten in Uteris, welche durchaus die normale Größe hatten — einmal sogar in einem zu kleinen Uterus —, submuköse Myome bis zu Walnußgröße gefunden. Man wird demnach gut tun, bei langdauernden oder immer wieder rezidivierenden, namentlich mit Dysmenorrhoe verbundenen Blutungen an die Möglichkeit eines submukösen Myoms zu denken und sich durch Austastung des Uterus davon zu überzeugen. Submuköse Myome kann man gelegentlich aus der ballonförmigen Auftreibung der Cervix und der Port. vaginalis diagnosti-

zieren, wenn sie aus dem Corpus ausgestoßen sind und, ähnlich einem Cervicalabort, hinter dem äußeren Muttermund liegen bleiben; die Port. vaginalis wird dabei in eine Kugel verwandelt, und durch den engen Muttermund hindurch kann man das Myom mit der Sonde oder, nach Inzision des äußeren Muttermundes, direkt mit dem Finger fühlen.

Submuköse Cervixmyome sind der direkten Palpation meistens leicht zugänglich, weil sie den äußeren Muttermund früh erweitern und in die Vagina hineinragen; ihre Stielverbindung mit der Cervixwand ist leicht abzutasten.

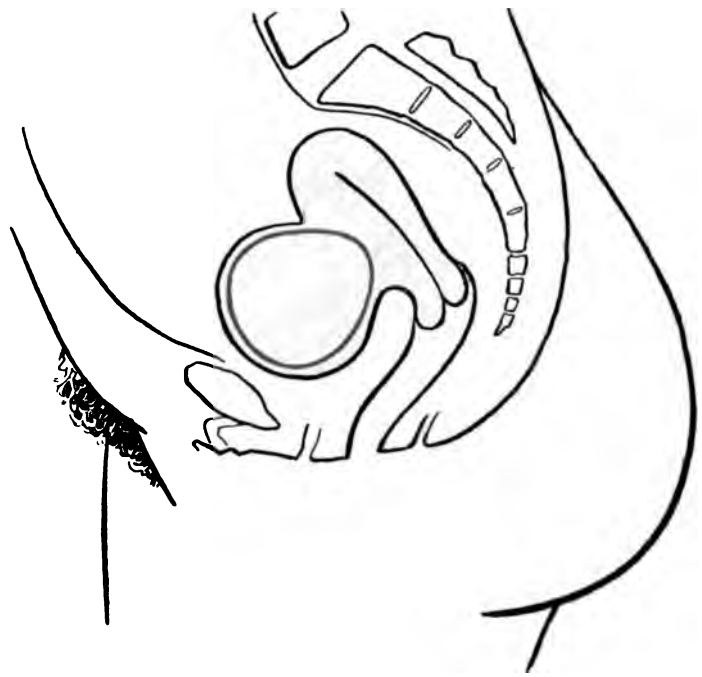

Fig. 131. Subseröses Myom der vorderen Wand. P.-B. $^1/_3$. (Orig.)
Faustgroßes Myom, mit ca. fünfmarkstückgroßer Basis aus der vorderen Wand entspringend. Uterus 8 cm.

Subseröse Myome. Subseröse Myome sind am leichtesten durch die Palpation zu erkennen. Solange sie klein sind, erscheinen sie als Knollen oder gestielte Tumoren an der Außenfläche des Uterus von meist harter Konsistenz. Wenn es sich dagegen um größere Tumoren handelt, so richtet sich der Befund nach der Art der Verbindung mit dem Uterus; ist dieselbe noch sehr breit, so bilden die Myome zusammen mit dem Uterus einen Tumor, und nur an einer Stelle desselben kann man durch einen Höcker oder eine Kante oder durch die weichere Konsistenz oder durch den Übergang der Port. vaginalis besonders in diesen Teil den nicht entfalteten Rest des Uterus nachweisen (Fig. 132). Je schmäler die Verbindung des Tumors mit dem Uterus, um so schwerer wird die Diagnose

einer Uterusgeschwulst, weil der Tumor immer mehr die Eigenschaften eines neben dem Uterus liegenden annimmt; bei deutlicher Stielung kann man dann Uterus und Tumor getrennt voneinander fühlen, und die Diagnose des Myoms beruht in erster Linie auf den Eigenschaften des Stiels. Derselbe besitzt immer eine gewisse Konsistenz, ist meist breit und kurz und fühlt sich fleischig an (Fig. 131). Die Diagnose der subserösen Myome wird dadurch erschwert, daß sie häufig ihre charakteristische runde Gestalt verlieren, während anderseits die bei ihnen ausgeprägte harte Konsistenz dieselbe wieder erleichtert.

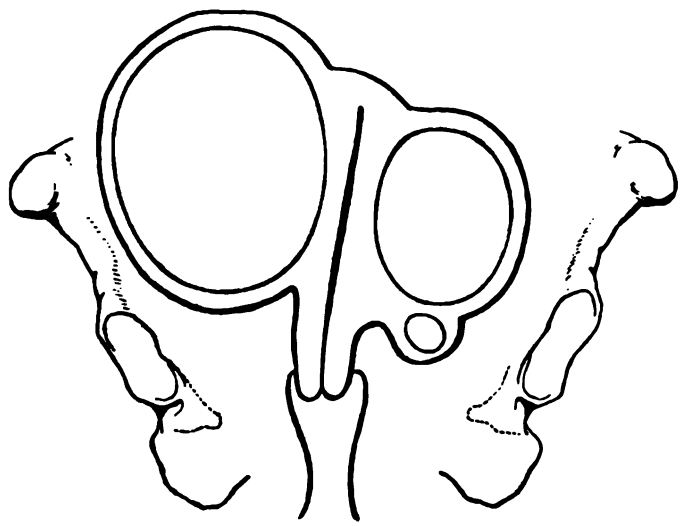

Fig. 132. Drei subseröse Myome des Uterus. P.-B. $^1/_3$. (Orig.)
Rechts ein faustgroßes, links ein kleineres subseröses Myom, in dessen Mantel unten noch ein ganz kleines fühlbar ist. Der Fundus uteri ist in der Einsattelung zwischen beiden mit der Sonde deutlich nachweisbar. Sonde 11 cm.

Intraligamentäre und subperitoneale Myome.

Die Diagnose auf eine intraligamentäre Entwicklung des Myoms stellt man aus der Verbindung desselben mit der Seitenkante des Uterus; sie kann die ganze Seite einnehmen (Fig. 133) oder auch sehr dünn sein; selbst vollständige Ablösungen eines Myoms aus der Uteruswand kommen gelegentlich vor. Eine Verdrängung des Uterus nach der Seite, ev. tief in parametranes oder paravaginales Gewebe hinunterreichender Sitz, verminderte Beweglichkeit des Tumors und ein charakteristischer Verlauf der Adnexe (siehe pag. 250) sind ebenfalls für die Diagnose zu verwerten. Eine subperitoneale Entwicklung kann man annehmen, wenn das Myom an einer Stelle des Uterus entspringt, welche gar nicht oder nur von locker anliegendem Peritoneum bekleidet ist; es sind immer nur tiefsitzende Corpus- oder Cervixmyome. In diesen Fällen läßt sich immer von dem Myom ein beträchtliches Stück des Corpus abgrenzen, welches nach oben oder stark nach der anderen Seite verschoben ist (Fig. 133 u. 134). Diese

Myome sind in ihrer Beweglichkeit, namentlich von oben nach unten, gehindert und nicht aus dem kleinen Becken reponierbar.

Palpation der Adnexe.

Die Palpation der Adnexe spielt eine große Rolle in der Diagnose der Myome, weil ihr Sitz und ihre Entwicklungsform ohne dieselbe oft nicht mit Sicherheit zu erkennen sind; in jedem Falle soll man wenigstens versuchen, den Verlauf derselben festzustellen, wenn auch dicke Bauchdecken die Palpation häufig unmöglich machen. Am wichtigsten ist der Verlauf der Ligg. rotunda.

Ligg. rotunda.

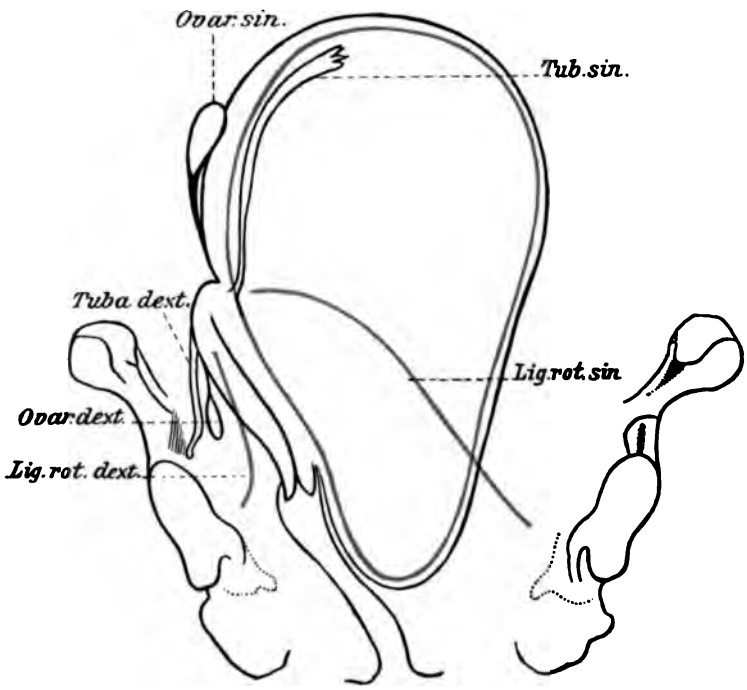

Fig. 133. Intraligamentäres Myom der ganzen linken Uteruswand. P.-B. $^1/_3$. (Orig.) Die rechten Adnexe sind unverändert; das linke Ovarium liegt auf der Kuppe des Tumors, die ausgezogene linke Tube oben auf der vorderen Fläche, das linke Lig. rotundum im Bogen über der vorderen Fläche. — Das Myom hat sich auch nach unten in das Beckenbindegewebe entwickelt.

Man beginnt mit der Palpation derselben dicht oberhalb des horizontalen Schambeinastes, indem man mit der äußeren Hand unter starkem Eindrücken senkrecht zum Verlauf derselben hin- und hergeht; fühlt man hier einen festen Strang, so verfolgt man ihn auf den Tumor und sucht durch leisen Druck ihn möglichst weit auf demselben nachzuweisen; je dichter er dem Myom aufliegt, um so schwerer kann man ihn isoliert palpieren. Wenn die Ligg. rotunda auf den Tumor übergehen und sich bis auf seine Kuppe verfolgen lassen, so ist damit nicht nur der Nachweis eines uterinen Tumors erbracht, sondern zugleich aus ihrem Verlauf und dem Ort des Zusammentreffens die Lage des Fundus

bestimmt. Die Ovarien gehen ebenfalls bei Myomen Lageveränderungen ein, Ovarien.
weil sie durch die kurzen und straffen Ligg. ovarii an der Uteruskante in der Nähe des Fundus festgehalten werden. Die Ligg. ovarii sind nur ausnahmsweise bei dünnen Bauchdecken zu fühlen; sie deuten den Weg vom Fundus zum Ovarium an. Die Tuben entziehen sich meistens der Palpation; nur bei Tuben.
intraligamentärer Entwicklung des Myoms kann man sie gelegentlich als dünne, rollende Stränge nachweisen.

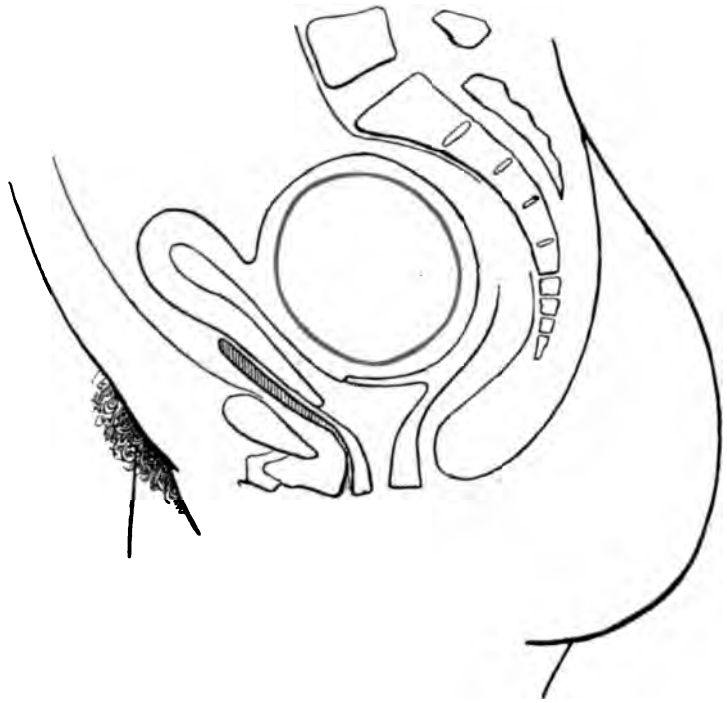

Fig. 134. Retroperitoneales Myom der hinteren Cervixwand.
P.-B. $^1/_3$. (Orig.)
Faustgroßes Myom der hinteren Cervixwand, darauf das frei bewegliche Corpus uteri. Sonde 11,5 cm. Cervixkanal für einen Finger durchgängig.

Aus dem Verlauf der Ligg. rotunda kann man einen sicheren Schluß auf den Sitz des Myoms und die Richtung seiner Entwicklung ungefähr in folgender Weise machen:

Wenn ein subseröses Myom genau am Fundus inseriert, so kann es einen großen Tumor auf demselben bilden, zu welchem die Ligg. rotunda in keine Beziehung treten, sondern unter demselben bleiben, ebenso die Eierstöcke (Fig. 135_1).

Sitzt das Myom im Uterus unterhalb des Abgangs der Ligg. rotunda, so werden dieselben in die Höhe gehoben, und die Eierstöcke bleiben bei symmetrischem Sitz mehr oder weniger hoch an den beiden Seitenkanten des

Tumors; dieses Verhalten beobachtet man bei interstitiellen und submukösen Myomen (Fig. 135_2).

Sitzt das Myom in einer Wand und dehnt dieselbe vor allem nach oben aus, so liegt der Uterus schief; auf der einen Seite geht das Lig. rotundum tief unten, auf der anderen Seite hoch oben ab und läuft schräg über den Tumor; ein Ovarium liegt tief unten, das andere hoch oben auf dem Tumor (Fig. 135_3).

Bei intraligamentärem Sitz liegen die Adnexe der einen Seite frei neben der Uteruskante, während die auf der anderen Seite derart auseinander

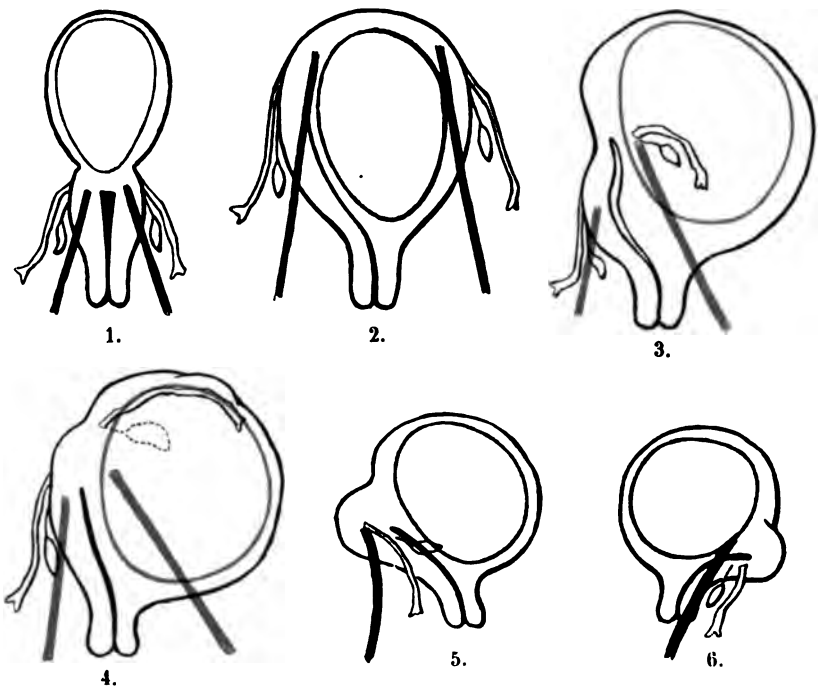

Fig. 135. Verlauf der Ligg. rotunda bei den verschiedenen Entwicklungsformen der Myome. (Schem.) (Orig.) (Erklärung siehe im Text.)

gedrängt werden, daß das Lig. rotundum auf die vordere, das Ovarium auf die hintere Seite kommt, während die Tube über die Kuppe des Tumors zu verlaufen pflegt (Fig. 135_4).

Bei Myom der hinteren Wand gehen die Ligg. rotunda in die vordere Peripherie des Tumors über, und die Ovarien sind ebenfalls meistens vorne zu tasten (Fig. 135_5).

Bei Myom der vorderen Wand verlaufen die Ligg. rotunda ganz nach hinten, und die Eierstöcke werden tief nach unten in den Douglasschen Raum gedrängt (Fig. 135_6).

Bei Cervixmyomen bleiben die Anhänge unverändert neben dem Corpus liegen, werden aber durch das Myom mit dem Fundus nach oben gehoben (Fig. 136).

Die Anwendung der Sonde ist ein äußerst wichtiges Mittel zur Diagnose der Myome, welches aber leider in seinem Gebrauch sehr eingeschränkt werden muß, weil mit demselben gerade bei Myomen mannigfaltige Gefahren verbunden sind. Die Hauptgefahr liegt in der Infektion der Uterushöhle mit den Keimen der Scheide, welche bei Myomen, die operiert werden sollen, unter allen Umständen vermieden werden muß; in diesen Fällen unterläßt man deshalb die Sondierung am besten ganz. Die Perforation der Uteruswand tritt Anwendung der Sonde.

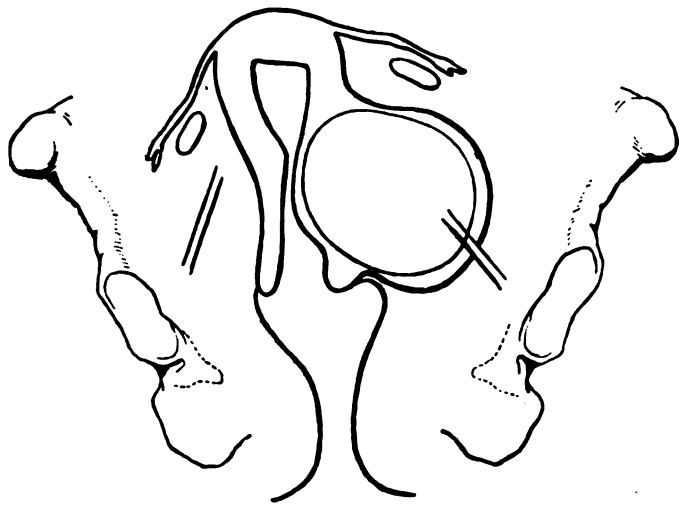

Fig. 136. Verlauf der Adnexe bei einem Cervixmyom. P.-B. $^1/_3$. (Orig.)
Cervixmyom der linken Wand mit intraligamentärer Entwicklung. Anhänge sind oben neben dem Corpus deutlich zu tasten, Ligg. rotunda nur in ihren unteren Abschnitten.

bei Myomen leichter ein, weil sie häufig stark verdünnt wird; Verletzungen der Schleimhaut und des Myoms sind bei dem unregelmäßigen Verlauf der Uterushöhle ebenfalls nicht immer sicher zu vermeiden. Man soll die Sonde deshalb nur in Anwendung ziehen, wenn die kombinierte Untersuchung und die Palpation der Adnexe nicht den gewünschten Aufschluß gibt. Eine Reihe von Schwierigkeiten beim Gebrauch der Sonde kommen dazu. Die Einführung derselben gelingt häufig nicht, oder die Sonde bleibt am vorspringenden Myom oder an der Uteruswand hängen und erweckt den Anschein, als ob man schon den Fundus erreicht hätte, oder man gleitet einmal in das eine und das zweite Mal in das weit ausgezogene andere Uterushorn hinein und nimmt dabei sehr differente Befunde auf. Beim Gebrauch der Sonde ist deshalb Vorsicht in der Technik und in der Deutung des Befundes notwendig; aber mit diesen Kautelen ist sie ein ausgezeichnetes diagnostisches Hilfsmittel,

ohne dessen Anwendung die Diagnose auf Myom häufig nicht sicher gestellt werden kann.

Mit der Sondierung verfolgt man verschiedene Zwecke: zunächst kann man mittelst der Sonde die Uterushöhle in dem Tumor aufsuchen; dringt die Sonde in den Tumor ein oder kann man an einer Stelle der Peripherie desselben den Sondenknopf oder gar einen großen Teil der Sonde durch die Wand palpieren, so weiß man, daß die Höhle in dem Tumor liegt, und damit ist der Tumor mit Wahrscheinlichkeit als ein uteriner erkannt; bei interstitiellen Myomen kann man durch den Nachweis der Höhle mittelst der Sonde erkennen, in welcher Wand das Myom liegt; bei subserösen Myomen kann man aus dem Durchfühlen der Sonde den Rest des nicht entfalteten Uterus nachweisen. Die wichtigste Indikation für den Sondengebrauch ist die Längenmessung der Uterushöhle. Bei allen Myomen, selbst wenn sie nur noch mit einem Teil in der Uteruswand sitzen, ist die Höhle verlängert; nur bei subserösen Myomen,

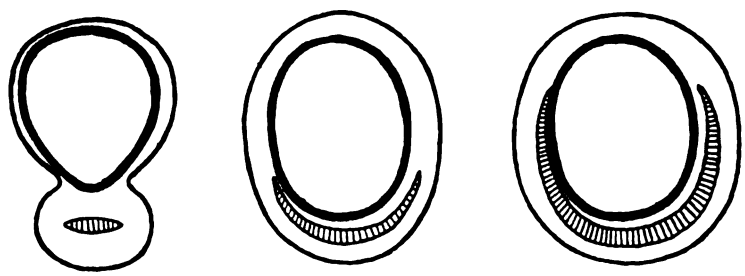

1. 2. 3.

Fig. 137. Gestalt der Uterushöhle bei subserösem (1), interstitiellem (2) und submukösem (3) Myom. (Schem.) (Orig.)

welche durch einen dünnen Stiel mit dem Uterus zusammenhängen, kann sie ihre normale Länge haben. Auch für die Bestimmung der Gestalt der Uterushöhle bietet die Sonde guten Anhalt insofern, als geringe Exkursionsmöglichkeit der Sonde für eine normale Höhle spricht, während bei starker Erweiterung derselben, z. B. bei interstitiellen Myomen, die Sonde sich leicht hin und her führen läßt; bei submukösen Myomen kann man mit der Sonde die weitesten Exkursionen machen und hat häufig das Gefühl, als ob man über eine Vorwölbung hinweggleitet (Fig. 137). Die Diagnose der submukösen Myome mittelst der Sonde ist durchaus nicht so sicher, wie man annehmen sollte; nur kleine harte Myome entgehen derselben nicht leicht, während bei größeren Tumoren die Sonde um dieselben herumgehen kann, ohne daß man sie erkennt. Ich habe mehrere Male trotz genauer, speziell auf diesen Punkt gerichteter Untersuchung größere submuköse Myome nicht erkannt; hier kann nur der in den Uterus eingeführte Finger sicher diagnostizieren.

Handelt es sich um ein Konglomerat von mehreren Myomen, so kann die Orientierung große Schwierigkeiten bereiten. Man suche immer

zunächst das Corpus auf; dasselbe liegt meist dort, wo die verschiedenen Myome mit ihrer Basis zusammenstoßen. Um den Uterus zu finden, palpiere man, in welchen Teil der Geschwulst die Cervix am direktesten übergeht, oder prüfe, von welcher Stelle des Tumors aus ein Druck sich am meisten auf die Port. vaginalis fortsetzt; kommt man auf diese Weise nicht zum Ziel, so suche man den Fundus mit der Sonde oder aus dem Verlauf der Ligg. rotunda zu erkennen; auch der Unterschied in der Konsistenz zwischen der weichen Muskulatur und den harten Myomen kann uns dabei leiten. Wenn man das Corpus uteri sicher nachgewiesen hat, so bestimme man die Verbindung der einzelnen Myome mit demselben durch Verwertung der oben angegebenen Palpations- und Sondenbefunde.

Neben dem objektiven Untersuchungsbefunde treten Symptome und anamnestische Angaben in ihrem Wert für die Diagnose beträchtlich zurück. Es gibt kein Symptom, welches dem Myom allein zukommt, wenn auch Blutungen, Dysmenorrhoeen, Sterilität bei ihnen viel häufiger gefunden werden als bei anderen Abdominaltumoren; namentlich für die so häufig zu entscheidende Frage, ob ein größerer Tumor aus dem Uterus oder Ovarium hervorgegangen ist, darf man das Auftreten obiger, im wesentlichen ja uteriner Symptome nicht verwerten; auch Eierstockstumoren können sie verursachen oder sich zufällig mit ihnen kombinieren.

Differentialdiagnose.

Differentialdiagnose.

Die Differentialdiagnose muß im Hinblick auf die verschiedenen Palpationsbefunde, welche die subserösen, interstitiellen und submukösen Myome darbieten, ganz verschiedenartige Zustände heranziehen.

Die **subserösen Myome** stellen Tumoren dar, welche außen am Uterus oder neben demselben sich entwickeln, und können deshalb am leichtesten mit Tumoren der Adnexe oder des Parametrium verwechselt werden. Subseröse Myome.

Die größte praktische Bedeutung beansprucht die Differentialdiagnose zwischen Myomen und Ovarialtumoren (siehe diese).

Haematocele retrouterina und intraligamentäre Hämatome werden den Myomen ähnlich, wenn sie durch Gerinnung des Blutes und durch reaktive Entzündung in der Umgebung eine mehr oder weniger feste Konsistenz angenommen haben; immerhin wird aber auch unter diesen Umständen ihre Konsistenz nur sehr selten so gleichmäßig hart werden wie bei Myomen. Weitere Unterschiede beruhen auf der breiten Verbindung der Blutergüsse mit den Nachbarorganen, besonders mit der Beckenwand, welche bei Myomen gänzlich fehlt oder nur dann vorkommt, wenn Komplikationen mit Exsudaten dazugetreten sind. Auf der breiten Verbindung, welche das gerinnende und dann Verwachsungen erzeugende Blut mit der Uteruswand eingeht, beruht die innige Anlagerung des Bluttumors, welche sich von den mehr oder weniger breiten oder gestielten Verbindungen des subserösen Myoms deutlich unterscheidet. Die Differentialdiagnose der intraligamentären Hämatome und Myome

ist viel schwerer, weil durch das überziehende Peritoneum und durch die Reaktion im Bindegewebe die charakteristischen Eigenschaften beider Tumoren verwischt werden. Da die größeren Blutansammlungen fast ausnahmslos auf gestörter Tubarschwangerschaft beruhen, so wird die charakteristische Anamnese derselben leicht auf den richtigen Weg führen. In zweifelhaften Fällen wird eine über mehrere Wochen ausgedehnte Beobachtung ein deutliches Schrumpfen der Blutgeschwülste ergeben, während die Myome stationär bleiben.

Über die Unterschiede zwischen subserösen Myomen und Exsudaten siehe diese.

Über die Unterschiede zwischen subserösen Myomen und Pyosalpingen siehe diese.

Nicht selten wird ein subseröses Myom mit dem Corpus uteri selbst verwechselt, namentlich, wenn es genau die Größe desselben hat und sich in ähnlicher Weise mit der Cervix verbindet. Durch Bestimmung von Form und Größe allein ist es oft schwer zu entscheiden, welcher der beiden Knollen der Uterus und welcher das Myom ist; zuweilen unterscheidet die Konsistenz, welche am Myom härter ist, stets aber die Einführung der Sonde. Das eine Horn eines Uterus bicornis wird oft für ein subseröses Myom gehalten; auch hier schützt man sich am besten vor einem Irrtum durch die Einführung der Sonde in beide Hörner oder durch den Nachweis der Adnexe, welche bei Uterus bicornis von der Außenfläche des fraglichen Tumors, bei subserösem Myom aber beide von dem anderen Tumor, dem Uterus, abgehen müssen.

Tumoren des Lig. rotundum haben einen von subserösen Myomen kaum zu unterscheidenden Befund, solange sie rein intraabdominell sich entwickeln. Da sie meist fibromyomatöser Natur sind, so ist ihre Konsistenz ebenfalls solid; die Stielverbindung, Gestalt, Beweglichkeit unterscheidet sich ebenfalls kaum. Sobald ein Teil des Tumors den Leistenkanal durchwuchert hat, kommt vor dem äußeren Leistenring ein solider Abschnitt zum Vorschein, welcher an sich allerdings mit Hernien allerlei Art große Ähnlichkeit hat. Die Verbindung aber dieses extraabdominellen Abschnittes mit einem an der entsprechenden Stelle gelegenen intraabdominellen Tumor von oben genannten Eigenschaften macht die Diagnose eines Fibromyoms des Lig. rotundum äußerst wahrscheinlich.

Interstitielle Myome.

Die **interstitiellen Myome** sind nur mit Zuständen zu verwechseln, welche zu mehr oder weniger gleichmäßigen Vergrößerungen des Uterus führen. Am häufigsten tritt die Entscheidung an den Arzt heran, ob es sich in einem solchen Falle um ein interstitielles Myom oder um Schwangerschaft handelt. So naheliegend diese Verwechslung auch wegen der sehr ähnlichen Gestalt des Uterus ist und so oft sie auch in praxi von weniger geübten Untersuchern begangen wird, so muß man doch eine sichere Entscheidung fast immer für möglich halten. Schwierig ist die Differentialdiagnose in den ersten Monaten der Schwangerschaft, weil um diese Zeit die Auflockerung noch sehr gering sein kann; wenn sich dieselbe aber irgendwo, sei es an der Portio oder

am Corpus, nachweisen läßt, so ist Gravidität wahrscheinlicher. Bei Myomen ist der Uterus sogar härter und gespannter als ein ungeschwängerter und läßt gelegentlich deutlich Unterschiede in der Konsistenz zwischen den Myomen und der Muskulatur erkennen; wenn das Myom z. B. im oberen Teil des Corpus sitzt, so kann durch die weichere Muskulatur unterhalb desselben sogar ein Hegarsches Zeichen vorgetäuscht werden. Am schwierigsten ist die Entscheidung zu treffen zwischen einem Myom und einer frühen Gravidität mit abgestorbener Frucht, weil die Sukkulenz vollständig zurückgehen kann; hier ist aber gerade ein Rest von Kompressibilität des unteren Segments von Wert; nicht selten bleibt auch die Vagina etwas bläulich und weich. Je größer das Myom ist, um so leichter wird die Differentialdiagnose, weil die Sukkulenz in der entsprechenden Zeit der Schwangerschaft immer mehr hervortreten müßte. Die weiche Konsistenz ist das Ausschlaggebende für Schwangerschaft; nicht selten aber werden Myome durch Flüssigkeitsansammlungen oder durch degenerative Zustände so weich, daß sie dem Uterus gravidus in der Konsistenz sehr nahe kommen, aber äußerst selten findet man bei denselben eine Auflockerung der Portio und der Scheide, welche bei Graviditäten in dieser Zeit fast nie fehlt. Ein fast absolut sicheres Zeichen für Schwangerschaft ist der Konsistenzwechsel; Kontraktionen kommen bei Myomen äußerst selten vor, sondern sind als Wehen in der Schwangerschaft zu deuten.

Eine Beobachtung lehrte mich, daß auch dieses Zeichen nicht verläßlich ist:

Cas. 20. Frau E., 53 Jahre. Mannskopfgroßer Tumor, median gelegen, welcher sich an seiner Verbindung mit der Port. vaginalis unschwer als vergrößerter Uterus erkennen läßt. Konsistenz deutlich cystisch. Mehrere Male im Laufe der Beobachtung fand ich den Tumor hart und fest; der Konsistenzwechsel trat aber immer so allmählich ein, daß ich niemals ein direktes Übergehen der cystischen in die solide Konsistenz oder umgekehrt nachweisen konnte; eine Kontraktion des Uterus war aber sichergestellt. In dem exstirpierten Tumor fand sich eine große einkammerige Cyste, von fingerdicker Uteruswand umgeben; dieselbe hatte sich um die Cyste zeitweilig kontrahiert.

Wenn das Myom den Nabel überragt, so sind Verwechslungen mit Schwangerschaft ziemlich sicher auszuschließen, weil sich in dieser Zeit Zeichen vom Kinde finden müssen; nur eine Molenschwangerschaft oder Schwangerschaft mit toter Frucht kann Schwierigkeiten bieten. Schwierigkeiten in der Beurteilung entstehen ferner durch die isolierten Wandkontraktionen des schwangeren Uterus, welche durch Abschnürung und Konsistenzzunahme an einzelnen Abschnitten Myome vortäuschen; die Flüchtigkeit dieser Erscheinungen und die deutliche Erweichung an anderen Stellen sichern die Diagnose auf Schwangerschaft.

Die Anamnese ist für die Differentialdiagnose insofern von großer Bedeutung, als vollständige Amenorrhoe, welche in ihrer Dauer der Größe des fraglichen Tumors kongruent ist, für Schwangerschaft spricht, während regelmäßige Menstruation die Annahme eines Myoms wahrscheinlicher erscheinen läßt; ich will aber nicht zu erwähnen unterlassen, daß durch unregelmäßige

Blutungen, welche für Menses gehalten werden, und durch Amenorrhoe aus anderen Ursachen häufig Irrtümer entstehen können; ihre Bedeutung ist dem objektiven Befunde in geübter Hand unterlegen. Wertvoller ist die Beobachtung, welche bei lebender Frucht jeden Zweifel innerhalb eines Monats beseitigt.

Die differentialdiagnostischen Schwierigkeiten zwischen Schwangerschaft und Myom beleuchtet folgender Fall:

Cas. 21. Eine Frau von 55 Jahren wird zur Myomotomie geschickt. Es findet sich ein Tumor von der Größe und Gestalt eines Uterus vom sechsten Monat der Gravidität, dessen obere Grenze ungefähr am Nabel ist. Der Tumor ist von teigig weicher Konsistenz; Ligg. rotunda verlaufen auf die Kuppe; Zeichen vom Kinde, Fötalteile und Herztöne oder Kindsbewegungen, sind nicht nachweisbar; Vulva nicht verfärbt, Vagina etwas blaurot, hintere Lippe etwas weinhefefarben, Portio gewulstet, etwas aufgelockert. Patientin gibt an, bis vor drei Monaten regelmäßig menstruiert gewesen zu sein und seit vier Wochen an Übelkeiten zu leiden, hält sich aber nicht für gravid. Die Möglichkeit einer Gravidität wird erwogen wegen der Weichheit des Tumors, der Auflockerung der Portio und wegen der Anamnese, ist aber nicht sicher zu beweisen wegen des Fehlens der Zeichen vom Kinde und nicht wahrscheinlich wegen des hohen Alters; deshalb bleibt die Diagnose in suspenso. Bei der nach einigen Tagen wiederholten Untersuchung ist ein zweifelhafter Konsistenzwechsel nachweisbar und damit die Diagnose der Schwangerschaft gesichert. Bei dem nach einigen Tagen eintretenden Abort wird eine große Blutmole entleert.

Interstitielle Myome, welche die Größe einer Faust nicht überschreiten, sind zuweilen sehr schwer von der chronischen Metritis zu unterscheiden. Symptome und Anamnese tragen hier sehr wenig zur Entscheidung bei, da kleinere Myome häufig unter entzündlichen Erscheinungen entstehen und wachsen; dagegen kann die kombinierte Untersuchung in günstigen Fällen zum sicheren Resultat führen. Der metritische Uterus zeigt meistens eine gleichmäßige Vergrößerung in allen Durchmessern, während der myomatöse oft ungleichmäßig an einer Wand aufgetrieben ist; der metritische ist im frischen Stadium etwas weich und schmerzhaft und nur im chronischen unnachgiebig und hart, während der myomatöse hart und gespannt ist und das Myom häufig in seiner Konsistenz von der gesunden Muskulatur sich absetzen läßt; dabei ist er selten schmerzhaft. Auch das Verhalten der Cervix kann für die Diagnose mit herangezogen werden; die chronische Metritis zieht meistens die Cervix in Mitleidenschaft, so daß Corpus und Cervix gleichmäßig dick und hart und steifwinkelig miteinander verbunden sind, während bei Myomen die Cervix weich und schlank bleibt. Die Sonde gibt meistens leicht den Ausschlag; während sie bei chronischer Metritis in die Mitte des Uterus eindringt und überall durch die Wand hindurch gleichmäßig gut zu fühlen ist, weicht sie bei Myomen nach der Seite ab und läßt einen deutlichen Unterschied erkennen, je nachdem man sie durch die myomatöse oder die normale Uteruswand hindurch palpiert. Wenn im Laufe der Zeit der Uterus deutlich an Größe zunimmt, so ist ein Myom sichergestellt.

Submuköse Myome.

Die **submukösen Myome** bieten bei vollständig geschlossener Cervix einen ähnlichen Befund dar wie die interstitiellen und führen, wie diese, gelegentlich zu Verwechslungen mit Schwangerschaft und chronischer Metritis; wenn dagegen

der Cervicalkanal geöffnet ist und der Finger in die Uterushöhle eindringen kann, so bieten sie einen anderen, recht charakteristischen Befund (siehe pag. 244). Derselbe läßt aber trotzdem nicht selten Verwechslungen zu mit anderen, ähnlich gebildeten intrauterinen Tumoren; zunächst mit dem Abort im zweiten Monat. Der sog. Cervicalabort, welcher hinter dem geschlossenen äußeren Muttermund liegen bleibt und die Cervix ballonförmig prall auftreibt, während der leere, aber etwas vergrößerte Uteruskörper darauf sitzt, bietet ein ganz ähnliches Bild wie ein submuköses Myom, welches bei einer Nulliparen auf dem Wege der Ausstoßung bis an den äußeren Muttermund gelangt ist. Ferner kann ein intaktes Ei, welches noch ganz in situ ist, einen ähnlichen Palpationsbefund zeigen wie ein submuköses Myom im Uterus; die Unterscheidung erfolgt auf Grund von objektiven, auch anamnestischen Zeichen der Gravidität, namentlich auf Grund der Auflockerung von Port. vaginalis und Scheide. Wenn man den polypösen Körper sehen oder vollständig befühlen kann, so wird die Diagnose sicherer. Eiteile sehen meist schwarz aus von infiltrierendem Blut, während Myome, solange sie noch in der Cervix liegen, nicht gangräneszieren und deshalb zumeist eine normale, rote Schleimhaut zeigen. Beim Palpieren wird man den Eiteil an seiner zerbröckelnden Konsistenz und seiner leichten Ablösbarkeit von der Uteruswand erkennen, während Myome eine glattere Oberfläche, festere Konsistenz haben und mit dem Uterus in organischem Zusammenhang stehen. Am größten werden die Schwierigkeiten bei der Unterscheidung zwischen früh abgestorbenen, retinierten Eiern und submukösen Myomen; das Bröckeln, die Zerdrückbarkeit und die Ablösbarkeit von der Uteruswand sprechen auch hier für Schwangerschaftsprodukte. Die Anamnese kann durch andauernde Blutungen bei pathologischer Gravidität leicht irre führen.

Eine praktische Bedeutung hat der Unterschied zwischen fibrösen Polypen und Schleimpolypen. In ausgeprägten Fällen sind beide nicht schwer zu unterscheiden: im Gegensatz zu der runden Gestalt, der glatten Oberfläche und meist harten Konsistenz der submukösen Myome sind die Schleimpolypen meist länglich oval, oft gelappt oder in mehrere Abschnitte geteilt; ihre Oberfläche ist selten glatt, sondern durch Einziehungen und Lakunen unregelmäßig; häufig überragen noch ungeplatzte Follikel die Oberfläche, und an anderen Stellen sieht man Schleim aus ihnen austreten. Die Schleimhaut ist hochrot und blutet leicht, wofern nicht an den in die Vagina hineinragenden Abschnitten Metaplasien des Epithels stattgefunden haben; alsdann erscheinen sie mehr hellrot bis violett, wie das Scheidenepithel. Der Stiel der Schleimpolypen ist meist viel dünner, ihre Konsistenz im ganzen viel weicher; doch können auch Myome, welche in der Ausstoßung begriffen sind, ödematös und weich werden. In einer Reihe von Fällen verwischen sich die Zeichen derart, daß eine klinische Unterscheidung nicht möglich wird; selbst eine anatomische Untersuchung macht eine Klassifikation der Polypen wegen der vielfachen Übergänge nicht immer leicht.

Liegt das submuköse Myom in der Vagina, so ist bei entsprechender Größe eine Verwechslung mit dem invertierten Uteruskörper möglich. Eine scharfe Unterscheidung beider hat eine hohe praktische Bedeutung; der diagnostische Irrtum liegt fast ausschließlich in der Richtung, daß man eine Inversio uteri für ein Myom hält — nicht umgekehrt — und zu der Exstirpation desselben veranlaßt wird: ein falscher Eingriff, welcher zu den bedauerlichsten Folgen für die Kranke führen kann. Um so folgenschweren Irrtümern zu entgehen, ist es wichtig, bei jedem submukösen Myom von entsprechender Größe zunächst sicher eine Inversion auszuschließen, ehe man an die Exstirpation desselben herangeht. Der Unterschied beider Zustände beruht auf dem Verhalten des Tumors zur Cervix und zum Uteruskörper. Bei einer Inversio uteri mit noch teilweise erhaltener Cervix wird der hoch hinaufgeführte Finger ohne Schwierigkeit rundherum den Übergang des Tumorhalses auf die Innenwand der Cervix fühlen, während der Polyp nur an einer Stelle der Wand aufsitzt und an der anderen Seite den Finger an dem Stiel vorbei in den oberen Teil der Cervix eindringen läßt. Kann man mit dem Finger nicht hoch genug hinaufkommen, so nimmt man die Sonde zu Hilfe; mit derselben kann man ebenfalls überall den Übergang des invertierten Uteruskörpers in die Innenfläche des stehen gebliebenen Cervixabschnittes fühlen, während sie bei Polypen an einer Seite vorbei tief in die Uterushöhle eindringt. Weit sicherer wird aber die Differentialdiagnose durch bimanuelle Untersuchung zu stellen sein; am meisten empfiehlt sich hierfür die kombinierte Untersuchung vom Rektum und von den Bauchdecken aus. Bei submukösen Myomen fühlt man oberhalb des Tumors den normal großen oder durch andere Myome vergrößerten Uterus, während bei Inversio uteri die palpierenden Finger schon dicht oberhalb der Cervix zusammenkommen und namentlich in Narkose den Inversionstrichter von oben her erkennen können. Schwieriger ist die Diagnose einer partiellen Inversion, weil man oberhalb der Cervix den Uterus fühlt; sorgfältige Untersuchung belehrt aber darüber, daß derselbe zu klein ist und an der Seitenkante oder häufiger am Fundus eine deutliche Delle trägt. Alle Zeichen an dem in der Vagina liegenden Tumor selbst sind zweideutiger Natur. Die Größe beider kann zufällig genau die gleiche sein; die Konsistenz des invertierten Uteruskörpers ist meistens etwas weicher und nachgiebiger, doch kann das Myom durch sekundäre Veränderungen ebenfalls seine harte Konsistenz verloren haben; die Schleimhaut sieht bei beiden rot aus, solange nicht Gangrän eingetreten ist, ist aber auf dem invertierten Uterus häufig etwas rauher; der menstruelle Blutaustritt aus derselben, welcher sonst wohl zu der Annahme einer Inversio uteri führen könnte, wird durch die unregelmäßigen Blutungen verdeckt. Das einzige Zeichen, welches bei der Inspektion im Spekulum zu einer Diagnose führen kann, ist der Nachweis der beiden Tubenöffnungen, namentlich wenn man sie sondieren kann.

Größere Tumoren der Vaginalwand mit runder Gestalt und glatter Oberfläche, z. B. Sarkome und seltenere Fälle von Karzinomen, ebenso größere

Tumoren der Portio vaginalis von ähnlicher Gestalt unterscheidet man von submukösen Myomen am leichtesten durch ihr Verhalten zum Cervicalkanal. Wenn man mit dem Finger, ev. in Narkose, so hoch hinaufkommen kann, daß man den Stiel in den Cervicalkanal hinein verschwinden fühlt, so ist die Diagnose auf ein Myom sicher; wenn man ihn nicht erreichen kann, so kann man wohl noch aus der sich gegen die Port. vaginalis verjüngenden Gestalt des Tumors sowie aus dem Fehlen einer Verbindung mit der Vaginalwand Sicherheit gewinnen. Gelegentlich fühlt man wohl zwischen Myomen und der Scheidenwand sekundäre Adhäsionen, welche man nicht für Stielverbindungen halten darf; sie geben dem Fingerdruck meistens leicht nach.

Diagnose einiger Komplikationen.

Während der langen Entwicklungszeit der Myome treten nicht selten Komplikationen, teils an denselben, teils durch sie veranlaßt an den Nachbarorganen, auf, welche das klinische Gesamtbild beträchtlich modifizieren können; dadurch erwachsen dem Arzt neue diagnostische Aufgaben, einerseits weil es sich darum handelt, auch diese Komplikationen rechtzeitig zu erkennen und der Behandlung zuzuführen, anderseits aber auch, weil die für die Diagnose der einfachen Myome geltenden Erfahrungssätze nicht ohne weiteres auf die Komplikationen anwendbar sind.

Die Komplikation von **Schwangerschaft** und Myom ist eine besonders wichtige und schwierig zu diagnostizierende Komplikation; wichtig, weil die Myome durch die Schwangerschaft Degenerationen mancherlei Art eingehen und weil Gravidität, Geburt und Wochenbett die schwersten Störungen durch das Myom erfahren können; schwierig, weil an dem mit Myomen besetzten graviden Uterus die Befunde und Symptome beider Zustände konkurrieren und sich gegenseitig beeinflussen. Die Hauptveränderungen des graviden Uterus, Größenzunahme und Erweichung, sind am myomatösen Uterus nicht ohne weiteres nachweisbar, weil er schon an und für sich vergrößert und hart in der Konsistenz ist. Eine Erweichung wird deshalb auch niemals an dem ganzen Organ nachweisbar sein, sondern nur an demjenigen Abschnitt der Uteruswand, welcher myomfrei ist. Liegt die Höhle z. B. inmitten von interstitiellen und subserösen Myomen, so wird dieses Zeichen überhaupt fehlen, ebenso wird man es nicht nachweisen können, wenn der Teil des Corpus, welcher sich deutlich erweicht, in einer der Palpation nicht zugänglichen Gegend liegt, z. B. hinten. Weiter wird dieses für die Diagnose der einfachen Gravidität so wertvolle Zeichen dadurch bei Myomen unsicher, daß diese von vornherein eine sehr verschiedenartige Konsistenz darbieten und infolge von zystischen Degenerationszonen so weich wie ein gravider Uterus werden können. Einen positiven Wert wird die Erweichung eines bestimmten Tumorabschnittes nur dann gewinnen, wenn man wirklich eine zunehmende Erweichung eines ursprünglich soliden Abschnittes nachweisen kann, um so mehr wenn man aus dem Verlauf der Ligg. rotunda diesen als Uteruskörper

ansprechen kann. Vor dem 3. bis 4. Monat habe ich kaum je auf Grund der Erweichung eines Tumorabschnittes die Diagnose auf Gravidität stellen können.

Ähnlich unsicher wird man sich mit dem zweiten Zeichen, dem Wachstum des Uterus, fühlen. Jedes Wachstum wird man zunächst immer auf die Myome beziehen; erst wenn es exzessiv schnell vor sich geht oder nur immer einen bestimmten Abschnitt allein betrifft, wird es wertvoller. In meinen Fällen war mir zuweilen die anamnestische Angabe des schnellen Wachstums eines Myoms in den letzten Monaten ein Hinweis auf eingetretene Schwangerschaft; es handelt sich dann nicht um ein Wachstum der Myome selbst, sondern nur um ein schnelles Höherheben derselben durch den unter ihnen an Umfang zunehmenden graviden Uterus. Es liegt ja auf der Hand, daß die Schwierigkeiten viel geringer sind, wenn es sich um Schwangerschaften neben einem subserösen oder einem nur eine Wand durchsetzenden interstitiellen Myom handelt; überall, wo man im ungeschwängerten Zustande den ganzen Uterus oder wenigstens einen größeren Teil desselben palpieren kann, kann man auch die Schwangerschaftsveränderungen an ihm erkennen.

Bei der Unzuverlässigkeit der Schwangerschaftsveränderungen am Corpus uteri gewinnen die leicht erkennbaren Zeichen an der Port. vaginalis oder an der Scheide an Wert. Eine auffallende Auflockerung dieser Teile, namentlich wenn sie fortschreitet, ebenso eine deutliche Blauverfärbung sind wertvolle Stützen der Diagnose. Auch die anamnestischen Angaben über Amenorrhoe bringen oft den Ausschlag. Jedes Ausbleiben der Periode im geschlechtsreifen Alter erregt den Verdacht, daß Konzeption im myomatösen Uterus eingetreten ist, und der Arzt, welcher durch sie avertiert ist, wird schon die ersten Veränderungen am Corpus richtig beurteilen können. Schwangerschaft kann nun allerdings bestehen, ohne daß Amenorrhoe vorhanden ist; denn einerseits können gerade bei Myomen infolge der hyperplastischen Zustände des Endometrium regelrechte Menstruationen einige Male auftreten, und anderseits setzen unregelmäßige, den später eintretenden Abort ankündigende Blutungen oft schon früh ein. Gelegentlich können auch neu auftretende Beschwerden darauf hinweisen, daß Schwangerschaft eingetreten ist; vermehrte Schmerzen und namentlich Blasenbeschwerden werden oft vom Beginn der Schwangerschaft an geklagt.

Trotz vielfacher Veränderungen, welche mit Beginn der Gravidität einsetzen, passiert es doch sehr häufig, daß Schwangerschaft in den ersten Monaten übersehen wird. In den späteren Monaten gestaltet sich die Diagnose immer einfacher, weil der gravide Anteil des Uterus über den myomatösen immer mehr überwiegt und die Zeichen vom Kinde immer klarer hervortreten. Die Versehen, welche in den späteren Monaten geschehen, liegen nach der Richtung, daß die Myome nicht gefunden oder für Kindsteile gehalten werden. Wenn die kleinen Myome am graviden Uterus für die Palpation günstig liegen, so erkennt man sie an ihrer harten, in der Gravidität allerdings etwas an der Sukkulenz sich beteiligenden Konsistenz und an ihrem Sitz in der Wand; dabei ist zu beachten, daß die ursprünglich deutlich gestielten Myome durch das

Auseinanderziehen ihrer Verbindung mit der wachsenden Uteruswand immer breiter derselben aufliegen. Sitzen die Myome an der hinteren Wand, am Fundus unter der Zwerchfellkuppe oder in der Nierengegend unter den Därmen, so können sie wohl ganz der Palpation entgehen. Der Verwechslung mit Kindsteilen entgeht man, wenn man bedenkt, daß diese sich unterhalb der Uteruswand befinden, sich unter ihr verschieben lassen und bei der Kontraktion derselben verschwinden, während die Myome außen sitzen, bei der Kontraktion oft noch mehr herausgedrängt werden und sich nur an oder mit dem Uterus verschieben lassen. Die Verwechslung geschieht vor allem dann leicht, wenn Form und Größe der Myome den beiden großen Kindsteilen entsprechen.

Komplikationen mit **entzündlichen Erkrankungen** in der Nachbarschaft treten bei Myomen recht häufig auf, teils durch die Myome veranlaßt, teils ohne inneren Zusammenhang mit denselben. Diese Komplikation gewinnt nach zwei Richtungen eine Bedeutung; einesteils können sie Operationen im frischen Zustande kontraindizieren, im chronischen Stadium erschweren; anderseits können die nur ihnen zukommenden Symptome, vor allem die Schmerzen, fälschlich auf das Myom bezogen werden und diesem eine falsche Bedeutung beimessen.

Wie hoch die entzündlichen Komplikationen als Ursachen von sog. Myomschmerzen zu bewerten sind, geht daraus hervor, daß bei 57 Myomen, welche von mir anatomisch und klinisch genau auf die Ursache der Schmerzen untersucht wurden, sich 19mal dieselbe in Entzündungen der Nachbarorgane fand.

Der Arzt wird demnach, zum wenigsten in allen Fällen, wo Schmerzen vorhanden sind, auf entzündliche Prozesse zu untersuchen haben. Dieselben zeigen sich recht häufig, meist ohne jeden Zusammenhang mit dem Myom, im Parametrium als Stränge und Verdickungen, welche von der Cervix zur Beckenwand verlaufen und sie mehr oder weniger fixieren. Auf Druck und beim Anspannen durch Dislokation der Cervix sind sie schmerzhaft. Die leichte Zugänglichkeit dieser Stränge für die Palpation macht auch die Diagnose leicht, wenn man nur an die Untersuchung des Parametrium denkt. Schwieriger ist der Nachweis der Perimetritis; Adhäsionsstränge sind selbst zwischen Myomknollen niemals zu fühlen, ebenso ist der Druckschmerz beim Palpieren der serösen Oberfläche viel eher auf Veränderungen im Myom als auf Perimetritis zu beziehen; einzig die Fixation des ganzen myomatösen Uterus oder einzelner Myomknollen im Bereich des serösen Überzugs macht eine abgelaufene Perimetritis wahrscheinlich. Am häufigsten sind entzündliche Prozesse der Tuben, welche von der einfachen Salpingitis bis zu großen mit Eiter oder seröser Flüssigkeit gefüllten Retentionstumoren vorkommen. Auch diese Veränderungen sind meist schwer zu erkennen, weil die kleineren Tumoren sich zwischen den Myomknollen verbergen oder bei harter Konsistenz selbst für solche gehalten werden; cystische Tumoren werden meist für komplizierende Ovarialtumoren gehalten. Wenn man dagegen an den Stellen, wo man die

Adnexe vermutet, in den Konturen verwaschene Tumoren mit starker Druckempfindlichkeit findet oder an diesen Stellen lokalisierte Adhäsionen mit dem Peritoneum parietale nachweisen kann, so sind Tubenaffektionen wahrscheinlich, namentlich wenn der Prozeß doppelseitig ist. Einzelne Angaben der Kranken, z. B. das Überstehen einer oder mehrerer Unterleibsentzündungen oder besonders bei körperlicher Arbeit, Heben, Gehen etc., hervortretende Schmerzempfindungen, machen die entzündliche Ätiologie wahrscheinlicher als andere, etwa im Myom gelegene Ursachen für Schmerzen. (Genaueres siehe Diagnose von Perimetritis, Pelveoperitonitis, Tubenerkrankungen.)

Stieltorsionen bei Myomen sind wegen der Kürze und Dicke des Stiels unendlich viel seltener als bei Ovarialtumoren. Dennoch kommen sie bei dünngestielten subserösen Myomen gerade häufig genug vor, um bei der Schwere des Krankheitsbildes, welches sie erzeugen, nicht unberücksichtigt zu bleiben. Das klinische Bild ist ähnlich wie bei Torsionen der Ovarialtumoren; ein oder einige Male entsteht im Anschluß an ein leichtes Trauma oder auch ohne dasselbe ein plötzlicher Schmerz im Abdomen, welcher sich im Myom lokalisiert und meist nach Stunden oder Tagen vergeht. Zum Unterschiede von Ovarialtumoren entsteht aber sehr selten eine Peritonitis mit Verwachsungen des Tumors, weil in dem dickeren Stiel die Zirkulation nicht aufhört und er sich bald zurückdreht; daß sie aber lebhaft beeinträchtigt wird, zeigen die Veränderungen am Tumor.

Die Diagnose wird demnach aus obigen Angaben der Kranken, sowie aus der starken Druckempfindlichkeit eines dünngestielten Tumors sich ergeben.

Cas. 22. Frl. R. 1902 tritt plötzlich ein heftiger Krampfanfall in der rechten Unterleibsseite ein von dreitägiger Dauer. 1904 treten noch zweimal, im Februar 1905 zuletzt ein ebensolcher Anfall ein; stets vollständig schmerzfreie Intervalle. Die Untersuchung ergab ein faustgroßes subseröses Myom an der rechten Uteruskante, dessen Stiel sich bei der Operation einhalbmal um seine Achse gedreht erwies.

Torsionen des durch ein interstitielles Myom gleichmäßig vergrößerten Uterus, welche allerdings äußerst selten sind, erzeugen ähnliche Symptome.

Einer genaueren Beobachtung bedürfen bei Myomen die Komplikationen seitens des **Harnapparates**; namentlich ist die Frage, ob die Harnbeschwerden auf eine komplizierende Erkrankung der Blase zurückzuführen oder durch das Myom selbst, direkt oder indirekt, erzeugt sind, in Hinblick auf die einzuschlagende Therapie einwandfrei zu beantworten. Die Ischurie darf man ohne weiteres als eine durch das Myom verursachte mechanische Störung der Urinentleerung betrachten, während der unendlich viel häufigere Tenesmus (reiner Blasendrang) oder Dysurie (schmerzhafter Drang) sowohl durch eine komplizierende Cystitis bedingt, als auch durch das Myom allein hervorgerufen sein können; an und für sich werden diese Beschwerden viel zu häufig auf das Myom bezogen, welches durch seine Lage auf der Blase dieselbe räumlich und funktionell beeinträchtigen soll. Der Arzt muß bei der Beantwortung dieser Frage so vorgehen, daß er zunächst den (per Katheter entleerten) Urin auf

Cystitis untersucht; ist der Befund positiv, so kann diese ohne weiteres als Ursache der Beschwerden hingenommen und der Behandlung zugeführt werden. Wenn der Urin frei von allen Blasenwandbestandteilen ist, so ist damit noch nicht das Myom als Ursache erkannt, sondern es müssen zum Ausschluß der vielfachen anderen Ursachen des Harndrangs beim Weibe positive Veränderungen in der Blase, welche als Erklärung des Symptoms dienen können, nachgewiesen werden. In gewissem Maße kann man dieselben wohl schon aus palpatorisch zu erkennenden Beziehungen des Myoms zum Blasenboden vermuten; der sichere Nachweis kann aber nur durch das Cystoskop erbracht werden. Die Veränderungen, welche man mit demselben wahrnimmt, sind zweierlei Art:

Fig. 138. Cystoskopisches Bild bei starker Elevation des Blasenbodens durch ein submuköses, in der Scheide liegendes Myom.
Der in das Blasenlumen halbkugelig vorgewölbte Blasenboden ist nur in seinen hinteren Partien zu beleuchten. Urethralmündung nicht beleuchtet.

Fig. 139. Cystoskopisches Bild einer Spaltblase bei interstitiellem Myom.
Unten die vordere Blasenwand mit Symphysencrista, oben die durch das Myom stark vorgewölbte hintere Wand; zwischen beiden das stark verengte Blasenlumen.

1. Es finden sich, auch ohne daß infektiöse Cystitis besteht, Schleimhautveränderungen, welche man zu den katarrhalischen rechnen muß; man sieht namentlich am Blasenboden eine starke Injektion der Gefäße, vorwiegend der größeren Venen, während die Schleimhaut im ganzen ihre normale Färbung zeigt. Abnorme Schleimproduktion ist leicht nachweisbar; Schleim schwimmt in kleinen Flocken im Urin, hängt in Fetzen an der Schleimhaut oder bedeckt sie mit einem grauen Schleier. Zuweilen sieht man, namentlich am Blasenboden, kleine flottierende Schleimhautpolypen, welche, ähnlich wie kleine Papillarzotten, durchscheinend und von Gefäßen durchzogen sind (Zangemeister).

2. Viel häufiger sind Verengerungen des Blasenlumens durch das anliegende Myom. Entweder ist die Blase von oben nach unten oder von hinten nach vorne spaltförmig verengert (Spaltblase, Fig. 139, Zangemeister), oder der Blasenboden ist eleviert (Fig. 138), nach vorne geschoben oder nach einer

Seite dislociert, stets unter Mitbeteiligung eines oder beider Ureteren; in anderen Fällen findet man die Blasenwand zirkumskript durch einen anliegenden Myomknollen eingebuchtet.

Die geschilderten Veränderungen sind nicht gleichwertig als Erklärungsursachen für die Harnbeschwerden, namentlich Verengerungen der Blase von oben her machen selten Beschwerden. Als positiven Befund kann der cystoskopierende Arzt vor allem alle Veränderungen am Blasenboden, der Ursprungsstelle des Harndrangs, gelten lassen, sowohl die zirkumskripten, nicht infektiösen Katarrhe als auch die starken Verzerrungen des Blasenbodens.

Diagnose der Degenerationen.

Im Myom, dessen Lebenszeit bis zum Wachstumsstillstand in der Menopause oder bis zu seiner operativen Entfernung sich über Jahrzehnte erstrecken kann, sind Degenerationen mancherlei Art sehr häufig. Die Bedeutung derselben ist keine gleiche; während einzelne Strukturveränderungen, z. B. Induration und Verkalkung, ohne jede Rückwirkung auf den Allgemeinzustand bleiben, können andere, z. B. das Sarkom, das lange Jahre gleichgültige Leiden zur Todesursache machen. Die Degenerationen verhalten sich ferner darin verschieden, daß einzelne sich durch kein einziges klinisches Zeichen verraten, z. B. beginnende Erweichung, während andere wieder mit so alarmierenden Erscheinungen einhergehen (z. B. Totalnekrose), daß sie die veränderte Situation auf den ersten Blick zeigen. Ich werde nur diejenigen Degenerationen behandeln, deren Diagnose wichtig und möglich ist.

Die größte Bedeutung beanspruchen die *malignen* Degenerationen des Uterusmyoms.

Das **Karzinom** tritt nicht in Gestalt einer Degeneration des Uterusmyoms auf, sondern entwickelt sich, wenn auch unter dem Einfluß, so doch räumlich unabhängig von den Myomen; sekundär kann es das Myom schließlich ergreifen. Das Karzinom tritt an der *Cervix* auf und erzeugt dort dieselben klinischen Bilder wie das Karzinom bei myomfreiem Corpus; die Diagnose weicht demnach auch von den für dieses geltenden Grundsätzen nicht ab (siehe Diagnose des Karzinoms). Die Erfahrung hat aber gelehrt, daß Karzinom an der Cervix bei Myomen am Corpus nicht selten übersehen wird; der Grund dafür liegt darin, daß der Untersucher zu einseitig durch den Myombefund eingenommen wird und die Symptome des Karzinoms auf das Myom bezieht. Man entgeht diesem folgenschweren diagnostischen Fehler, wenn man, ohne Voreingenommenheit, auch die übrigen Genitalorgane genau untersucht, namentlich wenn einzelne für Karzinom charakteristische Symptome vorhanden sind. In einzelnen Fällen ist die Diagnose des Karzinoms an der Cervix dadurch unmöglich geworden, daß ein großes in der Vagina liegendes Myom den Zugang zu derselben versperrte; erst nach Abtragung des Myoms wurde das Karzinom entdeckt.

Viel größere Schwierigkeiten entstehen, wenn das Karzinom sich in der Schleimhaut des von dem Myom besetzten *Corpus uteri* entwickelt, worauf

man in über 1 % aller Myome zu rechnen hat. Weil die vom Karzinom erzeugten Symptome, vor allem Blutungen und Schmerzen, sich nicht genug von den Myomsymptomen abheben und weil die durch das Karzinom entstehende Infiltration der Wand bei gleichzeitiger Anwesenheit von Myomen nicht zur Geltung kommt, entgehen die Corpuskarzinome sehr oft der Diagnose, wofern nicht durch die zufällig offene Cervix der Finger das Karzinom direkt fühlt.

Die Schwierigkeit der Diagnose zeigen die 12 von mir beobachteten Komplikationen von Corpuskrebs bei Myomen deutlich:

4 Fälle wurden überhaupt nicht vor der Operation erkannt,

2 Fälle danken ihre rechtzeitige Diagnose dem zufällig offenen Cervicalkanal,

4 Fälle wurden diagnostiziert, weil sich unerwartet in den ausgeschabten Massen Karzinom fand,

2 Fälle wurden durch Probeausschabung rite diagnostiziert, weil die Symptome Verdacht erweckten.

Also nur in einem Drittel der Fälle bewegte sich die Diagnose auf sicheren Bahnen.

Man entgeht der Gefahr, ein Corpuskarzinom zu übersehen, am besten, wenn man bei allen Symptomen, welche von den gewöhnlichen Myomsymptomen abweichen und denjenigen der Karzinome ähneln, an eine Komplikation mit Karzinom denkt. Solche Symptome sind Blutungen in der Menopause und nach der Kohabitation, dauernd blutigwässeriger Ausfluß (s. Kurve III); ferner starke, auf den Uterus lokalisierte Schmerzen, namentlich wenn sie sich zu bestimmter Tageszeit wiederholen (Simpsonsche Schmerzen). Bei Symptomen dieser Art muß der Verdacht sich auf ein Karzinom lenken und eine Probeausschabung zwecks mikroskopischer Diagnose vorgenommen werden. Ferner mache man es sich zur Regel, alle Ausschabungen beim Myom mikroskopisch zu untersuchen, auch wenn kein Verdacht auf ein Karzinom besteht; auf diese Weise wurde ein Drittel meiner Karzinome noch entdeckt. Bei zufällig offener Cervix untersuche man das Corpus immer digital auf Corpuskarzinom.

Die Komplikation mit **Sarkom** beruht auf einer richtigen Degeneration des Myoms, welche bei allen Entwicklungsformen auftreten kann, und zwar bei subserösen in ca. 2 %, bei interstitiellen in ca. 4,5 % und bei submukösen in ca. 9 %. Die Diagnose der Degeneration wird sich bei den einzelnen Entwicklungsformen sehr verschieden gestalten.

Die Diagnose des Sarkoms im submukösen Myom ist schwierig, weil die Symptome sich kaum von den Myomsymptomen abheben und der Untersuchungsbefund, welcher außerdem nur bei offener Cervix aufzunehmen ist, sich nicht genügend von dem eines reinen submukösen Myoms unterscheidet; besonders weiche, bröckelnde Konsistenz bei unregelmäßig lappigem Bau können wohl den Verdacht auf Sarkom erwecken.

Zum Beweis für die Schwierigkeiten der Diagnose führe ich an, daß ich unter 11 Fällen nur 1 mal das Sarkom richtig erkannt habe; sonst ist diese Diagnose immer erst nachträglich durch Untersuchung der exstirpierten Polypen gestellt worden.

Die Diagnose ist vorwiegend eine anatomische, aber mit dem Unterschiede, daß man sich hier wegen des fehlenden Verdachts kein Material dazu aus

dem Tumor vorher beschafft, sondern die als submuköses Myom exstirpierten Tumoren erst nachher untersucht und als Sarkom erkennt. Da die sarkomatöse Degeneration in 9 % der Fälle zu erwarten ist, so muß man es sich zur Regel machen, jedes submuköse Myom nach der Exstirpation mikroskopisch zu untersuchen.

Die sarkomatöse Degeneration des interstitiellen Myoms ist noch schwieriger, weil sich der in der Uteruswand gelegene Tumor der direkten Beurteilung durch die Palpation entzieht und außerdem die Beschaffung des für die anatomische Untersuchung notwendigen Materials nicht gestattet.

Unter 10 Fällen von Sarkom im interstitiellen Myom habe ich nur 1 mal die Diagnose rechtzeitig gestellt; in allen anderen Fällen wurden die Tumoren als vermeintlich reine Myome entfernt und erst später als Sarkome erkannt.

Gewisse Symptome lenken am ehesten den Verdacht auf Sarkom, d. s. Blutungen in der Menopause, unregelmäßige Metrorrhagien (s. Kurve IV), intensive von der Menstruation unabhängige Schmerzen in der Geschwulst, Abmagerung und Abnahme der Kräfte, sofern sie nicht durch Blutungen oder andere Symptome zu erklären sind. Keines dieser Symptome ist aber absolut charakteristisch. Objektive Zeichen können die Diagnose nur selten stützen; die Konsistenz ändert sich kaum oder kann sehr verschieden sein, in einzelnen Fällen hart, in anderen weich; das Wachstum geht kaum merklich schneller beim Sarkom und ist, wenn es besonders auffällt, viel häufiger durch cystische Degeneration als durch Sarkom zu erklären. Metastasen können wohl die Diagnose am ehesten sichern, so z. B. in einem meiner Fälle in den Inguinaldrüsen. Die Diagnose muß nach der Lage der Dinge immer unsicher bleiben und eine Gewißheit erst in sehr vorgeschrittenen Stadien erlangen.

Die Diagnose im subserösen Myom gewinnt etwas Besonderes durch die Miterkrankung des peritonealen Überzugs, welche nicht selten zur Abscheidung von Ascites und zu breiten Adhäsionen mit den Nachbarorganen führt; da diese peritonealen Symptome auch bei nicht sarkomatösem Myom auftreten können, so bedarf die Diagnose noch der anderen, beim interstitiellen Myom erörterten, namentlich der allgemeinen Symptome zur Unterstützung.

Von den gutartigen Degenerationen beansprucht die **Totalnekrose des interstitiellen Myoms** die größte Bedeutung, weil sie unter lebhaften Beschwerden einhergeht und die Patientin in Lebensgefahr bringen kann, wenn der Tumor nicht rechtzeitig entfernt wird.

Die Totalnekrose des submukösen Myoms, welche bei Geburtsvorgängen, und diejenige des subserösen Myoms, welche bei Stieltorsionen beobachtet wird, sind nur Nebenerscheinungen dieser Vorgänge und bedürfen keiner besonderen Besprechung.

Die Totalnekrose des interstitiellen Myoms führt zu eigenartigen klinischen Erscheinungen, welche diagnostisch verwertet werden können. Da es sich um die Anwesenheit eines toten Körpers in der Uteruswand handelt, so entstehen reflektorisch Wehen, welche auf die Eliminierung desselben abzielen; dieselben

I Myoma



II Myoma

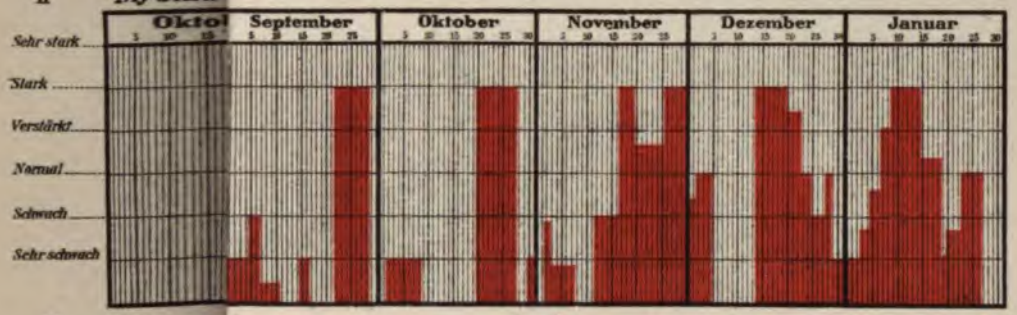

III Myoma

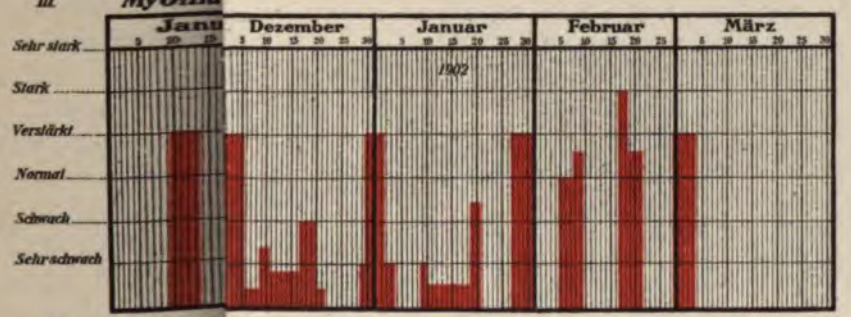

IV Myoma

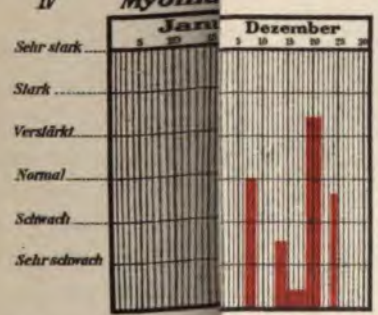

V Myomanten Metrorrhagien.

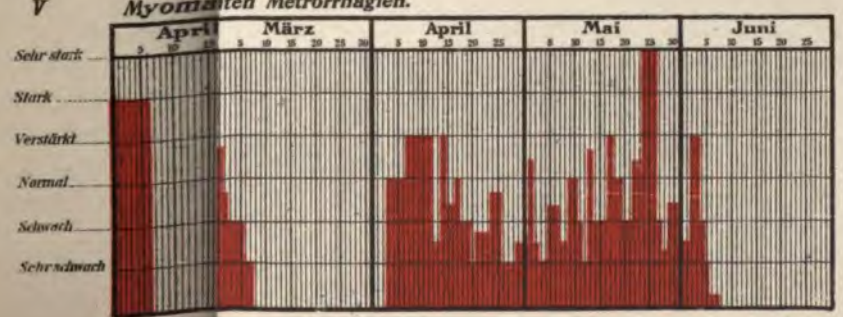

Winter; Di

Lith. Anst. Julius Bleckhardt, Leipzig.

dem Tumor vorher beschafft, sondern die als submuköses Myom exstirpierten Tumoren erst nachher untersucht und als Sarkom erkennt. Da die sarkomatöse Degeneration in 9 % der Fälle zu erwarten ist, so muß man es sich zur Regel machen, jedes submuköse Myom nach der Exstirpation mikroskopisch zu untersuchen.

Die sarkomatöse Degeneration des interstitiellen Myoms ist noch schwieriger, weil sich der in der Uteruswand gelegene Tumor der direkten Beurteilung durch die Palpation entzieht und außerdem die Beschaffung des für die anatomische Untersuchung notwendigen Materials nicht gestattet.

Unter 10 Fällen von Sarkom im interstitiellen Myom habe ich nur 1 mal die Diagnose rechtzeitig gestellt; in allen anderen Fällen wurden die Tumoren als vermeintlich reine Myome entfernt und erst später als Sarkome erkannt.

Gewisse Symptome lenken am ehesten den Verdacht auf Sarkom, d. s. Blutungen in der Menopause, unregelmäßige Metrorrhagien (s. Kurve IV), intensive von der Menstruation unabhängige Schmerzen in der Geschwulst, Abmagerung und Abnahme der Kräfte, sofern sie nicht durch Blutungen oder andere Symptome zu erklären sind. Keines dieser Symptome ist aber absolut charakteristisch. Objektive Zeichen können die Diagnose nur selten stützen; die Konsistenz ändert sich kaum oder kann sehr verschieden sein, in einzelnen Fällen hart, in anderen weich; das Wachstum geht kaum merklich schneller beim Sarkom und ist, wenn es besonders auffällt, viel häufiger durch cystische Degeneration als durch Sarkom zu erklären. Metastasen können wohl die Diagnose am ehesten sichern, so z. B. in einem meiner Fälle in den Inguinaldrüsen. Die Diagnose muß nach der Lage der Dinge immer unsicher bleiben und eine Gewißheit erst in sehr vorgeschrittenen Stadien erlangen.

Die Diagnose im subserösen Myom gewinnt etwas Besonderes durch die Miterkrankung des peritonealen Überzugs, welche nicht selten zur Abscheidung von Ascites und zu breiten Adhäsionen mit den Nachbarorganen führt; da diese peritonealen Symptome auch bei nicht sarkomatösem Myom auftreten können, so bedarf die Diagnose noch der anderen, beim interstitiellen Myom erörterten, namentlich der allgemeinen Symptome zur Unterstützung.

Von den gutartigen Degenerationen beansprucht die **Totalnekrose des interstitiellen Myoms** die größte Bedeutung, weil sie unter lebhaften Beschwerden einhergeht und die Patientin in Lebensgefahr bringen kann, wenn der Tumor nicht rechtzeitig entfernt wird.

Die Totalnekrose des submukösen Myoms, welche bei Geburtsvorgängen, und diejenige des subserösen Myoms, welche bei Stieltorsionen beobachtet wird, sind nur Nebenerscheinungen dieser Vorgänge und bedürfen keiner besonderen Besprechung.

Die Totalnekrose des interstitiellen Myoms führt zu eigenartigen klinischen Erscheinungen, welche diagnostisch verwertet werden können. Da es sich um die Anwesenheit eines toten Körpers in der Uteruswand handelt, so entstehen reflektorisch Wehen, welche auf die Eliminierung desselben abzielen; dieselben

I Myoma



II Myoma

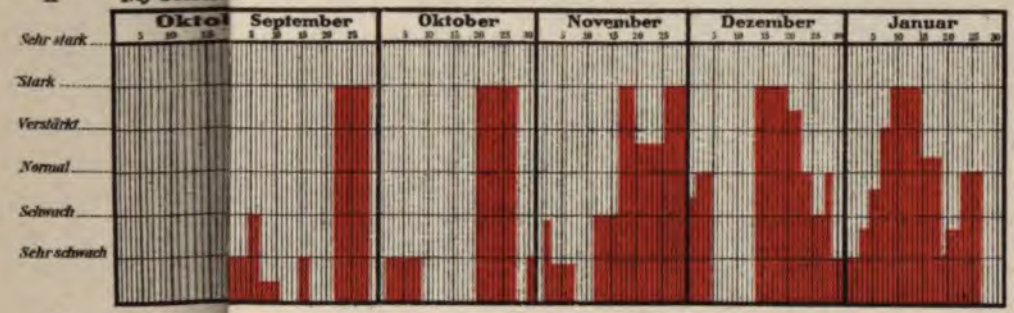

III Myoma

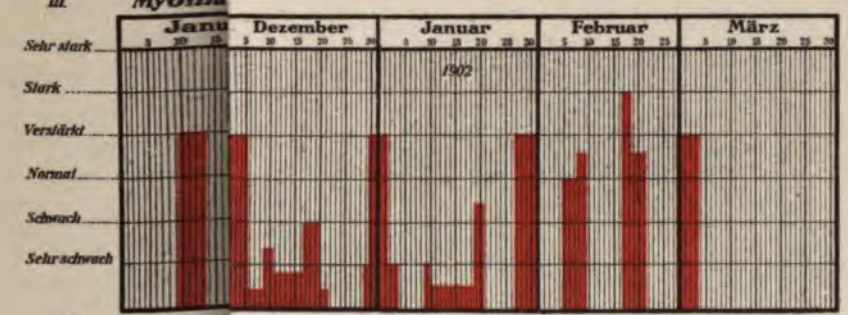

IV Myoma

V Myomanten Metrorrhagien.

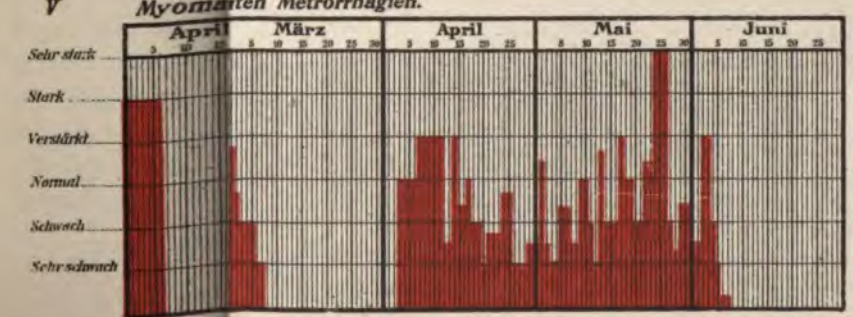

Winter, Di

Lith. Anst. Julius Klinkhardt, Leipzig.

machen sich als intermittierende, auf den Uterus sich lokalisierende intensive Schmerzen bemerkbar, welche über Wochen und Monate sich hinziehen. Gleichzeitig damit treten, nicht selten koinzidierend, Blutungen auf, welche, gänzlich irregulär und von dem menstruellen Typus unabhängig, sich über Tage und Wochen erstrecken (s. Kurve V). Wenn der Eliminationsprozeß gegen die Uterushöhle hin gelingt, so treten Zerfallserscheinungen von seiten des Myoms dazu, welche mit septischem Fieber sich verbinden können. Durch Resorption der im toten Myom sich bildenden Zerfallsprodukte des Eiweiß treten zuweilen Intoxikationserscheinungen auf, welche in fahlgrauem Aussehen, belegter Zunge, Kopfschmerz, Übelkeit und Schwindel, schlaffer Muskulatur bestehen (Freund sen.). Zuweilen, aber nicht regelmäßig, findet sich Aceton im Urin. Am häufigsten entsteht die Totalnekrose unter dem Einfluß der Geburt und des Wochenbetts, und deshalb kann die Angabe, daß der eben geschilderte Zustand sich an ein Wochenbett angeschlossen hat, diagnostisch mit verwertet werden.

Die objektive Untersuchung ergibt keinen verwertbaren Befund; denn die Totalnekrose führt weder zu Änderungen der Konsistenz, noch der Größe des Uterus; nur wenn die Elimination nach der Höhle im Gange ist, kann man das nekrotische Myom gelegentlich direkt durch die eröffnete Uteruswand fühlen. Die Diagnose beruht somit auf dem ganzen Krankheitsbilde und kann bei den markanten Symptomen durchaus erfolgreich sein.

Zweifellos am häufigsten von allen Degenerationen des Myoms ist die **Erweichung** desselben, welche auf Flüssigkeitsansammlung im Gewebe beruht. Unter Ausschluß aller auf Extravasation größerer Blutmassen beruhender Flüssigkeitsansammlungen bezieht man die klinisch nachweisbare Erweichung wesentlich auf Ansammlung lymphatischer Flüssigkeit, welche seltener in erweiterten Lymphgefäßen, häufiger in den Lymphspalten sich findet und hier einerseits der Stauung, anderseits Degenerationsprozessen ihre Entstehung verdankt.

Die Anfangsstadien der Erweichung entgehen dem Nachweis, weil die Flüssigkeitsmassen zu gering sind; selbst wenn sich schon kleinere Höhlen multipel im Myom gebildet haben, behält das Organ meistens noch seine frühere Konsistenz; erst wenn größere Höhlen vorhanden sind oder das Myomgewebe mehr oder weniger ganz durch myxomatöse Massen ersetzt ist, kann man deutlich die weiche Konsistenz durch die Eindrückbarkeit des Myoms, durch eine Art von scheinbarer Fluktuation nachweisen. Solitäre Höhlen mit Flüssigkeit können ebenfalls der Palpation entgehen, wenn sie von einer dicken, harten Mantelmasse noch umgeben sind; rückt die Cyste dagegen der Peripherie näher oder ist der Mantel weich, so kann man deutlich Fluktuation fühlen. Cystische Entartung kann vorgetäuscht werden durch sehr bindegewebsarme oder unter sehr dickem Muskelmantel liegende oder sehr blutreiche Myome.

Einzelne Myome wachsen bei Flüssigkeitsansammlungen plötzlich und auffallend schnell; das sind Fälle, wo sich im Anschluß an eine Blutung reichlich Flüssigkeit ins Gewebe drängt. In allen anderen Fällen, wo es sich mehr um Ersatz des in Degeneration befindlichen Myomgewebes durch Flüssigkeit handelt,

bleibt das Myom in seiner Größe bestehen oder wächst nur langsam; schnelles Wachstum ist demnach kein sicheres Zeichen der Erweichung.

Die Diagnose der Erweichung hat keinen erheblichen Wert, da das Krankheitsbild in nichts schwerer ist als das des einfachen Myoms und keine abweichende Behandlung verlangt.

Die klinische Diagnose der **Adenomyome** beansprucht eine gewisse Bedeutung, weil sie den gewöhnlichen Myomen gegenüber in Hinblick auf Symptome und Indikationen der Behandlung eine Sonderstellung einnehmen; die beiden Klassen derselben, die von der Uterusschleimhaut ausgehenden und die vom Wolffschen Körper abstammenden, sind klinisch nicht voneinander zu trennen. In der Anamnese dieser Frauen findet man oft tuberkulöse Belastung, späte Pubertät, häufige Dysmenorrhoe, Sterilität, lebhafte Schmerzen und Blutungen, Blasenbeschwerden. Der objektive Befund setzt bei Adenomyomen, welche aus dem Wolffschen Körper entspringen, Sitz an der hinteren Uteruswand nahe dem Fundus oder an den oberen Tubenecken voraus; dazu gesellen sich oft die Zeichen des Infantilismus an Uterus und Vagina, d. h. kleiner anteflektierter Uterus mit enger Cervix und kurzer, enger Vagina (Freund sen., v. Rosthorn). Polano fand in 89,5% perimetritische Adhäsionen. Eine sichere klinische Diagnose der Adenomyome wird auf Grund des heute vorliegenden Materials kaum möglich sein.

Diagnose der Ovarialtumoren.

Definition.

Definition. Unter Ovarialtumoren fassen wir eine Reihe von Degenerationszuständen und Neubildungen des Eierstocks zusammen, deren hervorstechendste klinische Eigenschaft die Vergrößerung des Organs ist. Anschwellungen des Eierstocks kommen allerdings auch unter normalen Verhältnissen vor, z. B. durch Retention von Flüssigkeit im Graafschen Follikel und Bildung des Corpus luteum, oder sie entstehen durch entzündliche Zustände des Eierstockgewebes akuter und chronischer Natur. Diese führen aber gewöhnlich nur zur Vergrößerung bis zu etwa Hühnereigröße, so daß man diese Größe wohl im allgemeinen festhalten kann als Grenze zwischen den vorübergehenden physiologischen oder entzündlichen Anschwellungen und den persistierenden Geschwülsten, wenn man auch anderseits betonen muß, daß erstere in selteneren Fällen auch wohl einmal größer und letztere natürlich in ihren Frühstadien gelegentlich auch kleiner beobachtet werden. Unter Ovarialtumoren möchte ich also vom diagnostischen Standpunkt aus alle Anschwellungen des Eierstocks über Hühnereigröße zusammenfassen; dazu gehören:

A. Die nicht proliferierenden Cysten (Follikularcysten, Cysten des Corpus luteum).

B. Die Neubildungen.

I. Parenchymatogene Geschwülste (Parenchym = Keimepithel, Follikelepithel und Ei).

1. Epitheliale Neubildungen.

a) Kystoma serosum simplex.

b) Cystadenoma.

α) Cystadenoma pseudomucinosum.

β) Cystadenoma serosum.

c) Karzinome.

2. Ovigene Neubildungen.

a) Dermoide } (Embryome).
b) Teratome }

II. Stromatogene Geschwülste.

Fibrome.

Sarkome.

Peri- und Endotheliome.

Kombinationen dieser Geschwulstarten untereinander kommen häufig vor.

Diagnose und Differentialdiagnose der Ovarialtumoren.

Der Ovarialtumor steht mit dem Uterus durch einen Stiel in Verbindung; für die Diagnose ist die Kenntnis dieser Stielverbindung von größter Bedeutung. In dem Stiel finden sich dieselben Elemente wieder, welche den normalen Eierstock mit dem Uterus verbinden, d. s. Lig. ovarii, Tube und Lig. latum (Fig. 141). Das Lig. ovarii ist der in seiner Form konstanteste Teil des Stiels; es wird wohl gelegentlich in die Länge gezogen, bleibt aber dick und fest und ist derjenige Teil des Stiels, welcher die fühlbare, strangartige Verbindung des Tumors mit dem Uterus darstellt. Die Tube kann sehr verschieden lang sein; einmal kann sie bei sehr großen Tumoren ihre normale Länge behalten, ein anderes Mal wird sie schon bei mäßig großen Tumoren stark in die Länge gezogen. Die Länge der Tube hängt von der Beziehung des Tumors zur Mesosalpinx ab; je mehr sich der Tumor unabhängig von dieser und dem Lig. latum entwickelt, um so weniger ist die Tube an der Stielbildung beteiligt; je mehr er sich aber durch Entfaltung der Mesosalpinx der Tube nähert, um so mehr wird sie durch sein Wachstum in die Länge gezogen. Das Lig. latum stellt mit den in seinen beiden Platten verlaufenden Gefäßen, Nerven und Bindegewebe die Hauptmasse des eigentlichen Stiels dar, dessen lateralen, freien Rand das Lig. infundibulo-pelvicum bildet. Das Lig.

Anatomie des Stieles.

latum kann in seiner Länge und Breite vollständig erhalten bleiben, wenn der Tumor gestielt nur nach außen wächst; man findet dann nur das Mesovarium und einen kleinen Teil der Mesosalpinx entfaltet und zur Bekleidung des Tumors herangezogen (Fig. 142_3). Die Länge des Stiels ist sehr verschieden; er ist bisweilen so kurz, daß man kaum zwischen Tumor und Uterus mit den Fingern eindringen kann, anderseits wieder so lang, daß man den Tumor bis unter den

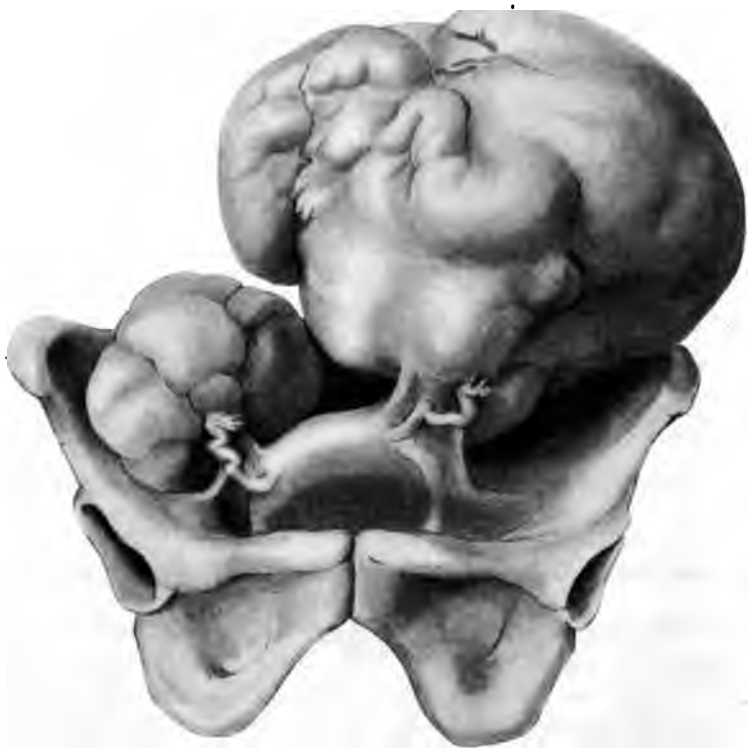

Fig. 140. Doppelseitige maligne Ovarialtumoren in situ.
(Präparat der Kgl. Universitäts-Frauenklinik in Königsberg.) (Orig.)

Von dem median gelegenen Uterus zieht beiderseits zum Tumor der Stiel; derselbe zeigt die drei Komponenten: median das Lig. ovarii, lateral das Lig. infundib.-pelvic. und zwischen beiden die Tube. Nach unten verläuft an den Uterus das Lig. rotundum.

Rippenbogen verschieben kann; die Breite ist ebenfalls sehr verschieden. Ein eigenartiges Verhalten findet man oft bei soliden Tumoren, welche aus einer gleichmäßigen Entartung des Eierstocks entstanden sind; das Mesovarium ist in diesen Fällen nicht entfaltet, sondern zieht in den Hilus der Geschwulst hinein, so daß der Tumor nach allen Seiten den Stiel überragt und ihn dadurch sehr kurz und straff macht (Fig. 142_2).

Intraligamentäre Entwicklung.

Wächst der Ovarialtumor gegen das Mesovarium und Lig. latum zu, so drängt er die beiden Blätter des letzteren auseinander und schiebt sich zwischen

dieselben hinein; auf diese Weise wird er ganz oder teilweise mit dem Peritoneum des Lig. latum überzogen; er entwickelt sich intraligamentär (Fig. 142$_4$). Am häufigsten finden wir bei Eierstockstumoren eine partielle Entwicklung ins Lig. latum, derart, daß ein kleiner Teil ihrer Basis zwischen den Blättern des Mesovarium und Lig. latum sitzt, während die übrige Peripherie sich frei entwickelt. Die intraligamentäre Entwicklung ist am klarsten zu beobachten bei Tumoren, welche von intraligamentären Organen ihren Ausgangspunkt nehmen, z. B. bei Parovarialtumoren; diese sitzen gewöhnlich im

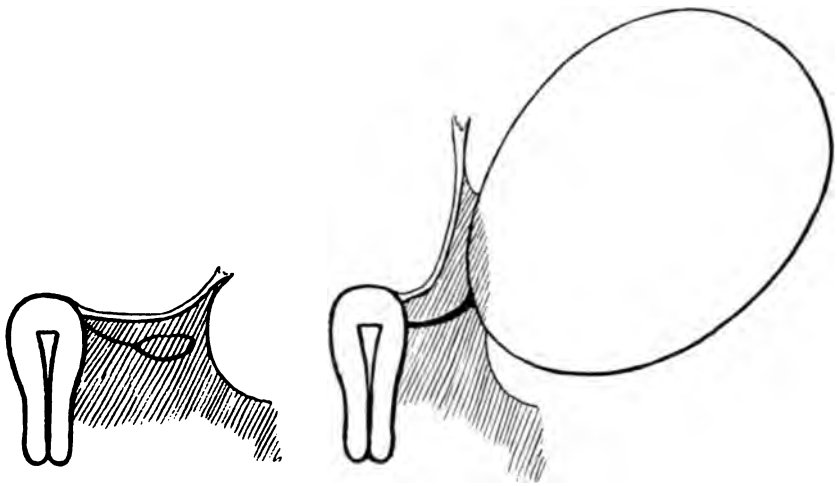

Fig. 141. Stielverhältnisse bei normalem Eierstock und bei einem Ovarialtumor. (Schem.) (Orig.)

Der Stiel wird gebildet von der Tube, dem Lig. ovarii und Lig. latum; nur die Basis des Tumors wird von dem entfalteten Mesovarium bekleidet.

lateralen Teil des Lig. latum, lassen den medialen Teil unentfaltet und ziehen ihn zu einer Art Stiel aus.

Der intraligamentäre Ovarialtumor kann nach verschiedenen Seiten wachsen: er kann einmal aus dem äußeren Teil des Lig. latum heraus ins retroperitoneale Bindegewebe, links unter die Flexura sigmoidea, rechts unter das Coecum wachsen. Andere Tumoren wieder heben das hintere Blatt des Lig. latum auf und gelangen so an die hintere Beckenwand oder wachsen unter dem locker angehefteten Peritoneum der hinteren Uteruswand auch auf die andere Seite, oder sie gelangen, allerdings viel seltener, unter Emporheben des vorderen Blattes in die Nachbarschaft der Blase und in das Cavum praeperitoneale Retzii an der vorderen Bauchwand. Meistens wachsen die intraligamentären Ovarialtumoren unter Entfaltung des medianen Abschnitts des Lig. latum gegen den Uterus zu und drängen sich ganz an die Seitenkante desselben heran, zuweilen sogar unter Auseinanderschieben seiner Muskulatur; sie können dann neben dem Corpus

im eigentlichen Lig. latum sitzen, können sich aber auch tiefer entwickeln, im Parametrium neben der Cervix, und dem Scheidengewölbe aufliegen.

Retroligamentäre Entwicklung.

Ein der intraligamentären Entwicklung ähnlicher Sitz des Tumors kann entstehen, wenn ein ursprünglich gestielter Ovarialtumor am Boden des Douglas durch Verwachsungen festgehalten und am Aufsteigen verhindert wird. Er hebt dann das ihn überdeckende Lig. latum empor, so daß der hintere und obere Teil des Tumors frei in die Bauchhöhle sehen, während ihm vorne die beiden Platten des Lig. latum aufliegen, entweder frei oder mit dem Tumor verklebt; die Tube läuft im oberen Rande des Lig. latum über den Tumor hinweg. Man

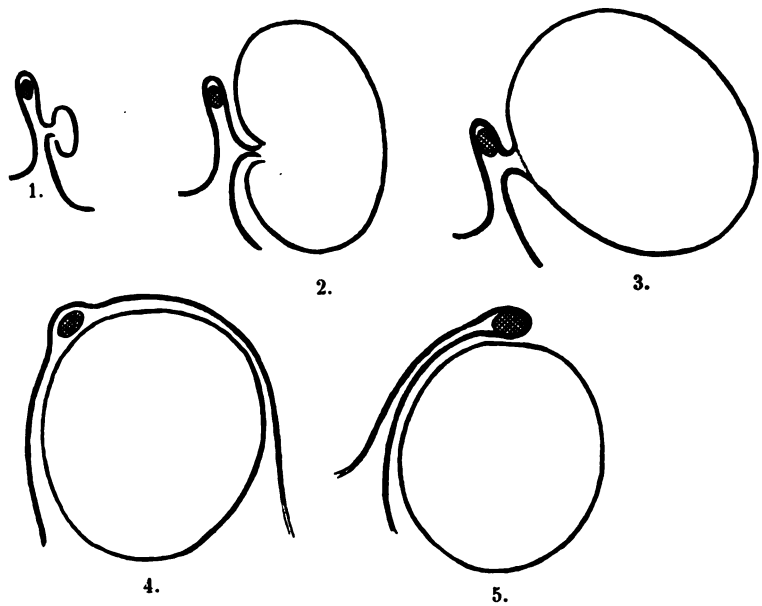

Fig. 142. Beziehungen der Ovarialtumoren zum Lig. latum auf dem Sagittalschnitt. (Schem.) (Orig.)

1. Normales Ovarium. 2. Kurzer Stiel bei soliden Tumoren. 3. Gewöhnlicher Stiel der Ovarialtumoren. 4. Intraligamentäre Entwicklung. 5. Retroligamentäre Entwicklung.

nennt diese Entwicklung retroligamentär (Pawliks pseudointraligamentäre Entwicklung) (Fig. 142_5).

Gestalt.

Die Eierstockstumoren sind, solange sie klein sind, meistens rundlich bis oval und können diese Gestalt auch bei weiterem Wachstum behalten, wenn wesentlich eine Cyste überwiegt; sobald aber mehrere oder viele Cysten sich an dem Aufbau der Geschwulst beteiligen, wird sie unregelmäßig, zeigt Einziehungen, tiefgehende Teilungen, Vorbuchtungen, Höcker, je nachdem die Einzelcysten an der Oberfläche erscheinen oder solide Partien vorwuchern; solide Tumoren können durch gleichmäßiges Wachstum eine vollständig runde oder ovale Gestalt zeigen; andere, namentlich maligne Tumoren, gewinnen durch unregelmäßige Prolife-

ration seitens der Oberfläche. Die Größe der Tumoren bewegt sich in den weitesten Schwankungen; von den eben noch als Tumoren zu deutenden hühnereigroßen Anschwellungen können sie wachsen bis zu einer Größe, daß sie unter maximalster Ausdehnung der Bauchdecken, Empordrängen des Zwerchfells und Umbiegen des Rippenbogens den Leib derart anfüllen, daß der ganze übrige Körper in seinem Volumen kleiner wird als der Tumor. Die Konsistenz der Ovarial-

Fig. 143. Ovarialcyste und Parovarialcyste derselben Seite. 1/2. (Orig.)
(Präparat der Kgl. Universitäts-Frauenklinik in Königsberg.)
Die Ovarialcyste hängt gestielt am Lig. latum, zwischen dessen Blättern sich eine kleinere Parovarialcyste entwickelt hat; in der Tube eine Sonde.

tumoren ist keine einheitliche, insofern als die mit Flüssigkeit gefüllten cystische und die nur aus gewuchertem Parenchym oder Stroma bestehenden Tumoren eine solide Konsistenz darbieten. Dieser Grundsatz ändert sich aber vielfach; weniger insofern, als solide Tumoren durch Erweichung sich cystisch anfühlen können, als vor allem dahin, daß mit Flüssigkeit gefüllte Tumoren keine Fluktuation darbieten; das sind einmal kleine Cysten mit beschränkten Flüssigkeitsmengen und bei starkem Innendruck und gespannter Wand und anderseits Cystadenome mit reichlichen kleinen Cysten oder colloidem Inhalt. Die gestielten Tumoren sind beweglich; es sei denn, daß sie in dem durch sie stark beengten Bauchraum dazu

nicht genügend Platz haben; dagegen werden Ovarialtumoren unbeweglich durch Inkarzeration im kleinen Becken, durch Adhäsionen mit den Nachbarorganen, durch intraligamentäre Entwicklung. Die Lage zu den Nachbarorganen, namentlich zum Uterus kann sich verschieden gestalten. Solange die Tumoren klein sind, liegen sie an der Stelle des Eierstocks, senken sich aber, namentlich bei erschlafften Ligamenten, häufiger in den Douglasschen Raum; seltener liegen sie vor dem Uterus. Bei weiterem Wachstum erheben die Tumoren sich aus dem Becken und legen sich der vorderen Bauchwand an, unter Verdrängen des Uterus nach unten oder hinten; von nun an verlassen sie die vordere Bauchwand nicht mehr, sondern dehnen sich langsam immer mehr aus.

Die Ovarialtumoren erzeugen demnach, was Gestalt, Konsistenz, Beweglichkeit, Sitz und Verbindung mit den Nachbarorganen betrifft, so verschiedene klinische Bilder, daß es schwer fällt, bestimmte allgemeingültige Eigenschaften derselben stets der Diagnose zugrunde zu legen. Das leitende Prinzip derselben ist vielmehr die Palpation einer stielartigen Verbindung der Geschwulst mit dem Uterus. Diese Methode gestaltet sich nun aber sehr verschieden je nach der Größe des Tumors; aus diesem Grunde teilt man zu diagnostischen Zwecken die Ovarialtumoren am besten ein in:

1. kleine Ovarialtumoren, welche noch im kleinen Becken liegen;
2. mittelgroße, welche in die Bauchhöhle aufgestiegen sind und Mannskopfgröße nicht viel überschreiten, jedenfalls den Rippenbogen noch nicht erreichen;
3. große Tumoren, welche den Rippenbogen erreichen und mit Leber, Milz und Nieren in direkte Berührung treten.

Neben der Verschiedenartigkeit der diagnostischen Methoden bei diesen drei Gruppen ist diese Einteilung auch deshalb zweckmäßig, weil die Differentialdiagnose ganz verschiedene Zustände je nach der Größe des Tumors heranziehen muß. (Manche Geschwülste, z. B. Myome, können je nach ihrer Größe mit Ovarialtumoren aller drei Gruppen verwechselt werden. Die Differentialdiagnose gegen sie werde ich aber, um mich nicht immer zu wiederholen, doch nur an einer Stelle abhandeln, und zwar da, wo sie am leichtesten zu Verwechslung Anlaß geben.)

1. Kleine Tumoren.

Diagnose. **Diagnose.** Bei kleineren Tumoren, welche noch im kleinen Becken liegen, gelingt der Nachweis einer Stielverbindung meistens nicht; denn Uterus und Tumor liegen gewöhnlich so nahe aneinander, daß man mit dem Finger nicht zwischen sie eindringen kann oder den Stiel für die Palpation nicht genügend gespannt findet. Ein künstliches Anspannen des Stiels, wie man es bei größeren Tumoren macht, ist wegen der Kleinheit und ungenügenden Dislozierbarkeit des Tumors nicht gut ausführbar, und nur gelegentlich gelingt es, den Stiel zu palpieren, wenn man den Tumor ins große Becken drängt und zwischen ihn

und den Uterus eindringt; auch bei retrouterinen Tumoren kann man zuweilen wohl einen Strang auf die vordere Fläche des Tumors verlaufen fühlen. Doch das bleiben Ausnahmen; in der überwiegenden Mehrzahl muß man bei kleinen Tumoren auf dieses Schulzeichen verzichten und denselben als ovariell aus seinen Eigenschaften erkennen. Zunächst muß man danach trachten, die Geschwulst vom Uterus abzugrenzen (Fig. 144); sie wird sich entweder vollständig vom Uterus trennen lassen, wie bei gestielten, beweglichen Tumoren. Bei intraligamentärer Entwicklung muß sie sich durch eine deutliche Einschnürung absetzen lassen; je näher der Tumor dem Uterus liegt, um so schwerer ist dies und wird gelegentlich nur dadurch ausführbar sein, daß man

Fig. 144. Rechtsseitiger cystischer Ovarialtumor (nach einem Präparat der Kgl. Universitäts-Frauenklinik in Berlin). $^1/_3$. (Orig.)

Im Douglasschen Raum liegt ein beweglicher, runder, cystischer Ovarialtumor der rechten Seite, welcher den Uterus nach links und vorne gedrängt hat; davor die Blase. Rechte Tube ist ein Stück weit vor dem Tumor zu sehen; die linken Adnexe gesund.

vom Scheidengewölbe neben der Portio zwischen beide einzudringen versucht; oben am Corpus bilden beide häufig eine Masse. Bei retrouterinen Tumoren ist die Abgrenzung besonders schwer, wenn der Tumor bei fester Inkarzeration sich breit an die hintere Wand anlegt oder durch Verwachsungen und Exsudate innig an ihr fixiert ist; immer muß man auch hier trachten, die runde Kontur des Tumors vom Uterus abzusetzen und jede Stielverbindung, wie sie Myomen und Tubentumoren zukommt, auszuschließen. Die Gestalt des Ovarialtumors ist rundlich bis oval, seine Oberfläche meist glatt, zuweilen an einzelnen Stellen eingezogen (Fig. 145); Lappungen und Höcker findet man bei soliden Geschwülsten und zuweilen auch bei Dermoidtumoren. Die cystische Konsistenz der

kleinen Ovarialtumoren wird gewöhnlich verkannt; sie machen meist den Eindruck eines soliden Tumors wegen der prallen Spannung und wegen des geringen Inhalts, namentlich wenn sie dickwandig sind; dünnwandige, schlaffe Tumoren sind leichter als cystisch zu erkennen. Nur wenn man den Tumor selbst energisch zwischen die Finger nimmt und an den gegenüberliegenden Stellen stark (aber vorsichtig) drückt, kann man Fluktuation erzeugen. Solide Ovarialtumoren werden in dieser Größe viel seltener beobachtet. Die Lage des Tumors spricht sofort für ovariellen Ursprung, wenn er sich an der Stelle des Eierstocks findet; man spricht ihn dann ohne weiteres als vergrößerten Eierstock an. Am häufigsten findet man kleine Ovarialtumoren hinten neben dem Corpus uteri, oder sie sinken in den Douglas und bilden einen retrouterinen

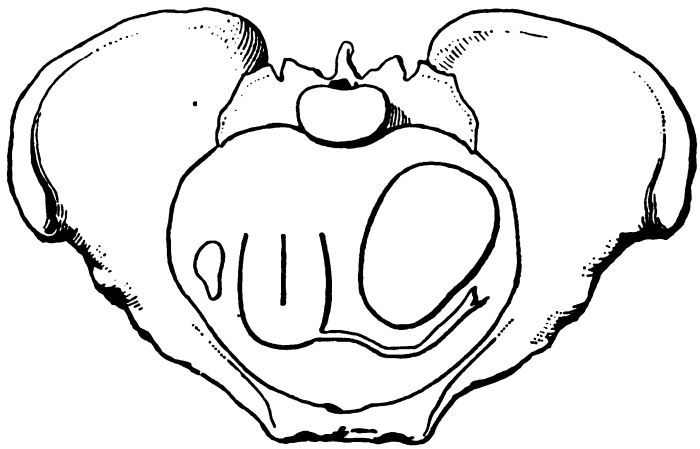

Fig. 145. Linksseitiger Ovarialtumor. P.-B. $^1/_3$. (Orig.)
Gänseeigroße Follikularcyste des linken Ovarium mit Dextropositio uteri. Linke Tube vor ihr deutlich in ganzer Länge zu fühlen. Rechtes Ovarium normal.

Tumor mit Anteposition des Uterus. Die intraligamentären Tumoren liegen genau seitwärts und etwas nach hinten von dem Uterus. Am seltensten liegen bewegliche Ovarialtumoren vor dem Uterus; unter diesen anteuterinen Tumoren findet man auffallend häufig Dermoide.

Differentialdiagnose der kleinen Tumoren. Oophoritis.

Differentialdiagnose. Bei der Beurteilung dieser kleinen Ovarialtumoren entstehen zunächst Schwierigkeiten in der Abgrenzung gegen die entzündliche Anschwellung des Eierstocks. Bei der chronischen Oophoritis überschreitet der Eierstock allerdings selten die Größe eines Taubeneies und zeichnet sich durch große Druckempfindlichkeit und zuweilen auch durch Komplikation mit entzündlichen Prozessen in der Umgebung vor den eigentlichen Ovarialtumoren aus. Die akute Oophoritis dagegen kann auch größere Tumoren erzeugen; meistens werden hier das Fieber, starke Druckempfindlichkeit, begleitende Pelveoperitonitis, infektiöse Ätiologie auf den richtigen Weg führen. Die Schwierigkeiten dieser Differentialdiagnose zeigt folgender Fall:

Cas. 23. Bei einer 21jährigen Kranken, welche vor 26 Tagen curettiert war und nach drei Tagen Fieber bis zur T. 40,4° mit Schüttelfrost bekommen hatte, fand sich neben dem kleinen anteflektierten Uterus links hinten im Douglas ein gut faustgroßer, scheinbar solider Ovarialtumor; weil er ganz schmerzlos und gut beweglich war, wurde er für eine Dermoidcyste gehalten. Bei der Exstirpation erwies er sich aber als einen nur durch ödematöse Durchtränkung und Infiltration vergrößerten Eierstock mit einem über walnußgroßen Abszeß; es fehlte jede entzündliche Rötung an der Oberfläche und in der Umgebung.

Die Differentialdiagnose zwischen Ovarialtumoren und Myomen ist eine wichtige und oft schwer zu lösende Aufgabe. Die Verwechslung beider ist außerordentlich häufig und passiert dem gewiegtesten Diagnostiker, weil beide Tumoren einzelne Eigenschaften gemeinsam haben; verläßt man sich auf eine derselben, ohne das Gesamtbild zu berücksichtigen, so macht man leicht eine falsche Diagnose. Nur der Palpationsbefund soll die Grundlage für die Diagnose bilden; Symptome sind für die Entscheidung ganz wertlos. Das Entstehen eines Tumors im jugendlichen Alter macht den Ovarialtumor zwar wahrscheinlich, aber nicht sicher. ebenso wie das Entstehen und Wachsen eines Tumors im klimakterischen Alter nur mit Wahrscheinlichkeit gegen ein Myom spricht; ein sehr schnelles Wachstum mag wohl im ganzen eher für einen Ovarialtumor, ein langsames für ein Myom sprechen. Eine Sicherheit erwächst aber nur durch die bimanuelle Untersuchung. Natürlich können am leichtesten subseröse, mehr oder weniger dünn gestielte Myome mit Ovarialtumoren verwechselt werden. Interstitielle Myome sind. solange sie klein sind, leicht zu diagnostizieren; wenn sie dagegen große Tumoren machen, können sie ebenfalls gelegentlich für Ovarialtumoren gehalten werden und umgekehrt. Das wichtigste Unterscheidungsmittel bietet die Konsistenz. Man kann es fast als einen allgemeinen Grundsatz aufstellen: Solide Tumoren sind Myome, cystische sind Ovarialtumoren; allerdings werden ja Myome durch mancherlei Zustände zuweilen so weich, daß sie Fluktuation zeigen, und anderseits sind feste Ovarialtumoren keine extreme Seltenheit, und selbst cystische Ovarialtumoren können sich sehr hart anfühlen, wie z. B. dickwandige Dermoidcysten und parviloculäre Kystome. Doch das sind alles nur Ausnahmen, welche die allgemeine Gültigkeit des obigen Satzes wohl einschränken, aber nicht umstoßen können. Die cystische Konsistenz bildet immer die Hauptstütze für die Diagnose eines Ovarialtumors. Die diagnostischen Fehler, welche nicht ganz selten auf Mißdeutung dieser Eigenschaft beruhen, entstehen nicht durch falsche diagnostische Verwertung der richtig erkannten Konsistenz, sondern dadurch, daß die Konsistenz falsch erkannt wird. Dicke Bauchdecken, Anlagerung von Darmschlingen, Dickwandigkeit der Tumoren erschweren die Beurteilung. Am besten verfährt man in der Konsistenzprüfung so, daß man den Tumor bimanuell an zwei möglichst gegenüberliegenden Stellen erfaßt und durch kurze, stoßende Bewegungen einzudrücken sucht. Bei tief im Becken liegenden Tumoren wird die Beurteilung durch die Untersuchung vom Mastdarm aus zweifellos erleichtert. Wenn die Konsistenz des fraglichen Tumors

Myome.

festgestellt ist, bestimme man die Verbindung desselben mit dem Uterus. Die gestielten Ovarialtumoren haben nur einen dünnen membranösen Stiel, welcher entweder gar nicht gefühlt oder bei stark nach unten gezogenem Uterus an dem Lig. ovarii eben noch erkannt wird. Anders die Myome; zuweilen haben allerdings auch sie nur einen ganz dünnen Stiel, aber meistens ist derselbe viel dicker als das Lig. ovarii, kürzer, fühlt sich fleischiger an, ist breiter und bestimmter. Geht der Stiel an den Fundus oder an eine Stelle des Corpus heran, wo das Lig. ovarii nicht inserieren kann, so spricht dies mehr für Myom; ebenso das sicher erkannte Fehlen der Tube im Stiel. Man palpiert den Stiel am besten nach den Angaben von Schultze und Hegar (siehe pag. 282); dicke Bauchdecken und tiefe Lage der zu palpierenden Organe erschweren die Untersuchung sehr. Die Schwierigkeiten bei der Beurteilung der Stielverbindung wachsen bei der intraligamentären Entwicklung. Für gewöhnlich wachsen diese Ovarialtumoren nur an die Uteruswand heran, so daß man überall deutlich eine Einschnürung nachweisen kann, während Myome immer eine fleischige Verbindung haben (eine vollständige Ablösung intraligamentärer Myome von der Uteruswand kommt allerdings in seltenen Fällen vor). Die Abgrenzung des Uterus kann aber sehr schwer sein, wenn er, wie es namentlich bei senilen Frauen geschieht, flach und lang ausgezogen dem Tumor innig anliegt. Anderseits können Ovarialtumoren mit energischem Wachstum die Uteruswand auseinander drängen und sich an dieser Stelle eine Bekleidung mit Muskulatur schaffen, so daß sie Tumoren darstellen, welche so breit mit dem Uterus zusammenhängen wie breit entspringende subseröse Myome.

Cas. 24. Frau H. Uterus stark eleviert; rechts ein kindskopfgroßer, links ein mannskopfgroßer Tumor in breiter Verbindung mit der Uteruswand. Die Diagnose wurde vor $^3/_4$ Jahr von einem der ersten Gynäkologen Deutschlands auf subseröse Myome gestellt. Jetzt konnte sie trotz breiter Verbindung mit Sicherheit auf doppelseitige Ovarialtumoren gestellt werden, weil die Konsistenz überall deutlich cystisch war. Bei der Operation mußten beide Tumoren aus der Uteruswand mit dem Messer ausgeschält werden, so daß beiderseits ein breites Bett in derselben zurückblieb.

Die Sondenmessung spielt in der Differentialdiagnose zwischen Myomen und Ovarialtumoren eine große Rolle, insofern als bei allen Myomen eine gewisse Verlängerung der Höhle nachweisbar ist — mit Ausnahme der ganz dünn gestielten Myome bei einem sonst ganz myomfreien Uterus —, während bei Ovarialtumoren für gewöhnlich keine Verlängerung der Höhle entsteht; wohl aber kann bei stark wachsenden intraligamentären Ovarialtumoren ein dünner Uterus so ausgezogen werden, daß die Sonde 10—12 cm mißt. Das Palpieren der Adnexe kann zuweilen bei zweifelhaften Fällen den Ausschlag zugunsten eines Myoms geben, wenn es sicher gelingt, die beiden normalen Ovarien zu fühlen: allerdings bleibt diese Forderung meist unerfüllt, weil gerade bei subserösen Myomen die Eierstöcke so weit verlagert werden, daß sie der Palpation nicht zugänglich sind. Die Ligg. rotunda bilden ein sehr willkommenes Zeichen

für ein interstitielles Myom, wenn sie sich bis auf die Kuppe des Tumors verfolgen lassen; bei subserösen Myomen haben sie nicht diesen diagnostischen Wert, weil sie nicht auf den Tumor überzugehen brauchen, und bei intraligamentären Myomen und Ovarialtumoren kann das Verhalten des Lig. rotundum das gleiche sein, weil es bei jedem im uterinen Teil des Lig. latum sich entwickelnden Tumor schräg über denselben nach der vorderen Platte zum Fundus

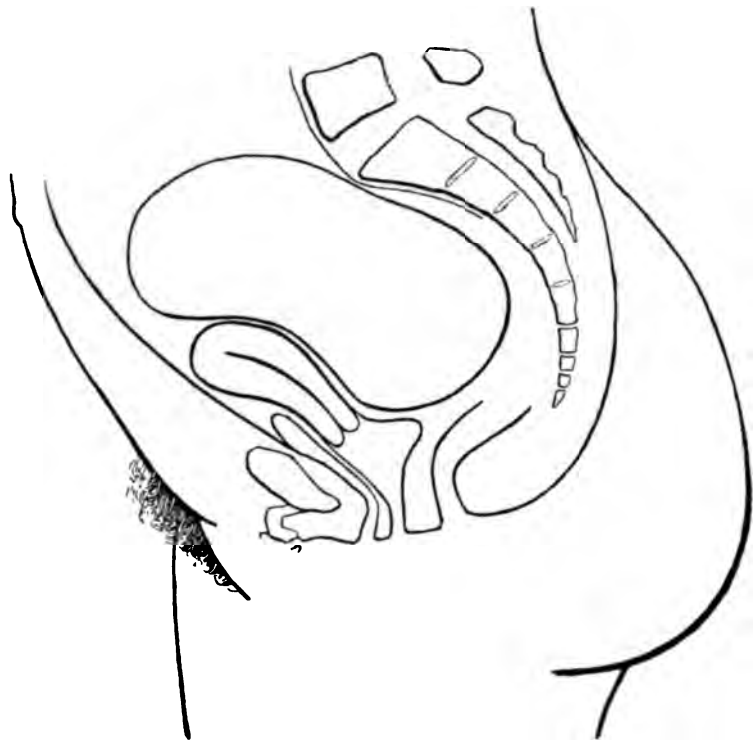

Fig. 146. Retrouteriner Ovarialtumor. P.-B. $^1/_3$. (Orig.)
Kleinmannskopfgroßer Ovarialtumor; Uterus anteponiert; Tumor und Uterus lassen sich überall deutlich voneinander trennen.

uteri verläuft. Ein deutliches Uteringeräusch kann gelegentlich die Diagnose auf Myom gegenüber einem Ovarialtumor sichern.

Intraligamentäre Ovarialtumoren.

Besondere Schwierigkeiten macht die Abgrenzung der intraligamentären Ovarialgeschwülste gegen andersartige Tumoren mit derselben Entwicklung, weil durch die Überkleidung mit dem Bindegewebe und Peritoneum des Lig. latum die charakteristischen Eigenschaften verloren gehen können und namentlich die Verbindung mit dem Uterus schwer zu tasten ist; solche Tumoren sind z. B. Tubentumoren, Hämatome und Exsudate. Namentlich sind die kleinen, mehrkammerigen, papillären Tumoren schwer zu erkennen, weil die Fluktuation bei ihnen noch nicht deutlich, die runde Gestalt durch die vielfach prominierenden

Abteilungen und durch das überziehende, oft entzündlich verdickte Ligament verdeckt ist. Exsudate lassen sich durch ihre diffuse, nur selten runde Gestalt, harte Konsistenz und breite Verbindung mit dem Becken unterscheiden. Hämatome sind Ovarialtumoren schon ähnlicher, weil sie rundlicher sind und weiche Konsistenz haben; sie unterscheiden sich aber von ihnen durch unregelmäßige Gestalt und reaktive Infiltrationszone im umgebenden Bindegewebe, namentlich bei älteren Tumoren. Eine längere Beobachtung klärt manchen Zweifel, insofern als sie bei Exsudaten und Hämatomen ein langsames Verschwinden, bei Ovarialtumoren dagegen ein Wachstum ergibt. Intraligamentäre Tubentumoren und Ovarialtumoren sind oft durch kein diagnostisches Hilfsmittel zu unterscheiden. Genaueres siehe die Kapitel über Parametritis und Tubenerkrankungen.

Hydrosalpinx. Differentialdiagnose gegen Hydrosalpinx siehe diese.

Retrouterine Ovarialtumoren. Bei retrouterinem Sitz des fraglichen Tumors (Fig. 146) kommen Verwechslungen mit Haematocele retrouterina und pelveoperitonitischem Exsudat vor, Zuständen, welche sich wieder in bestimmten Punkten untereinander unterscheiden, den Ovarialtumoren gegenüber aber durch gemeinsame Eigenschaften zusammengehören (Differentialdiagnose siehe pelveoperitonitisches Exsudat). Nicht ganz so leicht kann es zu einer Verwechslung mit Retroflexio uteri gravidi kommen, weil schon die Konsistenz des graviden Uterus eine wesentlich andere ist, wenn man auch zugeben muß, daß bei Inkarzeration im Beginn des dritten oder vierten Monats der Uterus seine charakteristische Weichheit verlieren und eine prall cystische Konsistenz, ähnlich einem Ovarialtumor, annehmen kann. Für gewöhnlich wird die Diagnose auf Retroflexio uteri gravidi aus dem Übergang der Portio in den Uterus leicht zu stellen sein, und wenn dies nicht gelingt, müssen die oben erwähnten Schwangerschaftszeichen, Anamnese, Beobachtung für die Diagnose mit herangezogen werden.

2. Mittelgroße Tumoren.

Diagnose. **Diagnose.** Der Nachweis eines Tumors unterliegt in diesen Fällen meistens keinen Schwierigkeiten. Die spitze Vorwölbung des Leibes macht ihn wahrscheinlich; Perkussion und Palpation weisen ihn meistens sicher nach. Bei dieser Größe der Tumoren ist man weniger in Gefahr, sich durch Fettansammlung und Meteorismus einen Tumor vortäuschen zu lassen, als bei den ganz großen, weil diese Zustände nicht einen zirkumskripten Abschnitt der Bauchwand betreffen können. Wenn man mit Sicherheit einen Tumor nachgewiesen hat, so wird durch seine Lage auf dem Beckeneingang der Ursprung von den Genitalien und durch den Nachweis einer deutlich cystischen Konsistenz der Ausgang von einem Eierstock sehr wahrscheinlich. Das Prinzip der Diagnose liegt aber bei diesen Tumoren ebenfalls in dem Nachweis einer Verbindung mit dem Uterus, in dem Fühlen eines Stiels; die Deutlichkeit seines Nachweises hängt von seiner Lage und Straffheit ab. Man

Fig. 147. Handstellung bei der Palpation des Stiels eines Ovarialtumors. 1/3. (Orig.)
Der Untersucher führt zwei Finger der linken Hand in den Mastdarm und holt sich mit der rechten Hand Bauchdecken herunter zum tiefen Eindringen; der Assistent zieht mit einer Hand durch eine Kugelzange den Uterus herunter und drängt mit der anderen den Tumor in die Höhe, um den Stiel zu spannen.

dringt, um ihn zu fühlen, mit der äußeren Hand oder bimanuell zwischen Uterushorn und Tumor ein; nur wenn der Uterus vorn vor oder unter dem Tumor liegt und der Stiel straff ist, kann man ihn fühlen, indem man allein mit den Fingern der äußeren Hand senkrecht zu dem Verlauf desselben hin und her geht. In den meisten Fällen ist aber der Stiel zu schlaff oder liegt zu weit von den Bauchdecken entfernt, um sicher von außen getastet werden zu können; am schwersten gelingt es, wenn der Uterus hinter dem Tumor liegt. In der überwiegenden Mehrzahl der Fälle bedarf es deshalb einer besonderen Untersuchungsmethode, um den Stiel sicher nachweisen zu können. Man spannt nämlich den Stiel künstlich an, indem man mit einer in die Port. vaginalis eingesetzten Kugelzange den Uterus stark nach unten zieht (Hegar). Die innere Untersuchung muß dann immer per rectum stattfinden, weil eine vaginale Exploration durch die mit dem Herunterziehen des Uterus verbundene Inversion der Scheide unmöglich wird. Am besten untersucht man in Narkose, indem man mit zwei Fingern möglichst hoch in den Mastdarm eingeht und mit den äußeren Fingern zwischen einem Horn des Uterus und dem Tumor senkrecht zum Verlauf des Stiels hin und her geht. Man kann sich den Nachweis des Stiels noch dadurch erleichtern, daß ein Assistent den Tumor nach oben drängt (Schultze) und man selbst mit der äußeren Hand sich möglichst viel Bauchdecken zum Eindrängen der äußeren Hand herunterholt (Fig. 147). In den meisten Fällen kann man dann durch den Nachweis des Stiels zu gleicher Zeit erkennen, von welchem Horn des Uterus er ausgeht, und damit diagnostizieren, welcher Seite der Tumor angehört; diesen Teil der Diagnose kann man unterstützen durch den Nachweis des gesunden Ovarium auf der anderen Seite und durch die leichte Beweglichkeit des anderen Uterushorns, während das Horn auf der kranken Seite durch den kurzen Stiel mehr oder weniger fixiert wird. Der sichere Nachweis eines Stiels schützt am besten vor einem Irrtum in der Diagnose; bei senilen, atrophischen Frauen habe ich ihn wegen der Dünnheit der Gewebe einige Male nicht erkennen können. Schwierigkeiten entstehen, wenn der Stiel so kurz ist, daß man nicht zwischen Uterus und Tumor eindringen kann, oder wenn Adhäsionen zwischen beiden bestehen oder wenn der Tumor sich intraligamentär entwickelt hat. In diesen Fällen muß man sich wenigstens bemühen, den Tumor gegen den Uterus abzugrenzen, und die Diagnose aus den allgemeinen Eigenschaften desselben, vor allem aus Konsistenz und Gestalt, zu stellen suchen.

Differentialdiagnose.

Die **Differentialdiagnose** dieser mittelgroßen Tumoren umfaßt ein weit größeres Gebiet als die der kleineren, noch im Becken liegenden, weil auch die Tumoren einzelner Bauchorgane und der Bauchdecken mit hineingezogen werden müssen. Der Grundgedanke der Differentialdiagnose bleibt immer der Nachweis des Stiels, und in zweiter Linie können die Eigenschaften der Tumoren zur Entscheidung beitragen.

Abgekapselte peritoneale Exsudate.

Differentialdiagnose gegen abgekapselten Ascites oder peritoneales Exsudat. Während der freie Ascites nur selten solche

Spannung erzeugt, daß er mit Ovarialtumoren, und dann immer nur mit sehr großen, verwechselt werden kann, bildet die abgekapselte Flüssigkeit einen zirkumskripten Tumor von cystischer Konsistenz. Bei peritonealen Erkrankungen, z. B. bei Tuberkulose, Karzinose oder chronisch entzündlichen Zuständen, kapselt sich häufig zwischen Darmschlingen und vorderer Bauchwand eine Quantität Flüssigkeit ab, welche durch cystische Konsistenz einem Ovarialtumor ähnlich werden und namentlich, wenn sich metastatische oder entzündliche Verdickungen in der Umgebung finden, ein multilokuläres Kystom vortäuschen kann. Die Unterscheidung dieser Tumoren von Ovarialgeschwülsten ist schwer, weil man wegen der allseitigen Verwachsungen den Uterus kaum abgrenzen und niemals einen Stiel fühlen kann; dagegen unterscheiden sie sich häufig deutlich durch Gestalt und Begrenzung. Die Ovarialtumoren lassen, auch wenn sie dünnwandig und von Adhäsionen umgeben sind, die eigene Wand als Begrenzung palpieren, während die abgekapselten Exsudate keine runde Kontur gegen die Därme erkennen lassen, sondern allmählich in die durch Entzündung verdickte Umgebung übergehen. Die Gestalt der letzteren ist selten rund oder oval, sondern flach und die Bauchdecken wenig vortreibend. Zuweilen sichert der Nachweis von Knötchen im Peritoneum oder Flüssigkeitsmengen, welche an anderen Stellen abgekapselt sind, die Diagnose auf Peritonitis. Die Perkussion gibt bei Ovarialtumoren eine deutliche Dämpfung, während bei Abkapselung von Exsudat die mit demselben verklebten Darmschlingen oft einen gedämpft tympanitischen Schall erzeugen. Zuweilen können die seit langem bestehenden Symptome der peritonealen Erkrankung die Diagnose auf Ascites ermöglichen.

Cas. 25. Frau N. Uterus klein, antevertiert, 6 cm. Es findet sich ein Tumor, welcher nach oben bis zwei Finger breit über den Nabel reicht und nach den beiden Seiten die Mittellinie handbreit überragt. Er ragt nach unten hinter dem Uterus ins Becken hinein; Zusammenhang mit demselben schwer nachweisbar. Da der Tumor sich glatt anfühlt, da er cystische Konsistenz hat und ziemlich verschieblich ist, so wird er für einen Ovarialtumor gehalten. Bei der Operation findet sich nur ein unter dem Netz und zwischen den Darmschlingen abgekapselter, tuberkulöser Ascites und miliare Knötchen auf dem Peritoneum in der Umgebung.

Bauchdeckentumoren.

Tumoren der Bauchwand können nur mit solchen Eierstocksgeschwülsten verwechselt werden, welche der Bauchwand durch breite Verwachsungen innig anliegen. Es kommen vor allem Exsudate in dem retroperitonealen Bindegewebe der vorderen Bauchwand und Bauchdeckenfibrome in Betracht; beide haben meistens eine sehr harte Konsistenz und unterscheiden sich dadurch von den cystischen Ovarialtumoren; fernerhin wird auch bei festen Verwachsungen die rundliche Gestalt immer zugunsten der Eierstocksgeschwulst sprechen, während Exsudate flacher sind, meistens oben mit einer scharfen Kante endigen, sich nach unten im Beckenbindegewebe verlieren und breite Verbindung mit dem Uterus eingehen; seitliche Lage spricht mehr für Exsudate, mediane für Ovarialtumoren. Selbst wenn durch ausgedehnte Vereiterung die harte Konsistenz des Exsudates verloren gegangen ist, spricht doch das Fehlen der runden Kontur gegen einen Tumor. Die Bauchdeckenfibrome entstehen

Bauchdeckenfibrome.

entweder von der Fascie des M. obliquus internus oder M. transversus, namentlich am Darmbeinkamm, oder vom hinteren Blatt der Rektusscheide. Die von letzterem ausgehenden Fibrome sind meistens so klein und liegen so hoch, daß sie mit Ovarialtumoren kaum verwechselt werden können; dagegen stellen die Fibrome des Obliquus größere Tumoren dar, welche wegen ihrer runden Gestalt einem Ovarialtumor, wegen ihrer harten Konsistenz natürlich nur einem festen, ähnlich werden können; wenn der Tumor cystisch ist, so ist ein Bauchdeckenfibrom, auch bei der charakteristischen Lage, unwahrscheinlich. Ist der Tumor nach außen gewachsen und prominiert stark, so ist ein Bauchdeckentumor wahrscheinlich; sitzt er tief und ist er mehr gegen die Bauchhöhle entwickelt, so ist er voraussichtlich intraabdominell. Zuweilen kann man ein direktes Übergehen der Muskulatur beim Anspannen der Bauchdecken und Aufrichten der Kranken erkennen, oder man kann bei schlaffen Bauchdecken den in ihnen liegenden Tumor von hinten umgreifen. In allen zweifelhaften Fällen entscheidet natürlich wieder der Nachweis einer Stielverbindung mit dem Uterus oder der beiden normalen Ovarien.

Netztumoren. Netztumoren können zuweilen Verwechslungen mit Ovarialtumoren bieten, wenn sie bis auf das Becken hinunterragen; sie sind aber meist platt, „schildförmig" und zeichnen sich durch eine größere Beweglichkeit und Drehbarkeit nach verschiedenen Richtungen aus. Benckiser konnte in einem Fall einen Netztumor so weit nach oben umbiegen, daß seine hintere Fläche palpierbar wurde; weiter soll nach diesem Autor sich regelmäßig ein Fortsatz des Netztumors zur Milz nachweisen lassen. Das Fehlen einer Verbindung mit den Genitalien wird natürlich auch hier gegen einen Ovarialtumor sprechen.

Anfüllungen der Harnblase. Anfüllungen der Harnblase können leicht einen Ovarialtumor vortäuschen, weil Lage, Gestalt, Kontur und Konsistenz sie einem solchen ähnlich machen können. Die Blase ist ja allerdings meistens viel schlaffer, kann aber bei starker Anfüllung sehr prall werden; bei stärkerem Druck ist sie meist etwas empfindlich. Die Beweglichkeit der gefüllten Blase ist nicht so frei wie die eines gestielten Tumors, weil sie bei starker Füllung größtenteils extraperitoneal liegt. Der Irrtum in der Diagnose wird dann erleichtert, wenn die Kranke keine Retentio urinae, sondern Harnträufeln hat und namentlich wenn durch chronische Cystitis die Blasenwandungen verdickt sind. Dem weniger geübten Diagnostiker ist der Gebrauch des Katheters in allen ihm zweifelhaften Fällen anzuraten.

Echinokokkensäcke. Echinokokkensäcke werden häufig für Ovarialtumoren gehalten, namentlich wenn sie im Becken liegen und sich nahe an den Uterus herandrängen; ihre Ähnlichkeit besteht darin, daß sie ebenfalls deutlich rund sind und fluktuieren; meistens sind sie aber viel praller und dickwandiger als Ovarialtumoren, zeigen auch oft auffallend starke Verwachsungen mit der Umgebung; sie kommen häufig multipel vor und treten dann auch an Stellen auf, wo gar keine Ovarialtumoren liegen können. Zugunsten eines Echinokokkensacks ferner spricht die Kombination mit Lebertumoren, ein sehr langsames Wachs-

tum und natürlich auch die Angabe, daß schon früher wegen ähnlichen Leidens operiert worden ist.

Cas. 26. Frau H. Der Uterus ist sinistro-anteponiert durch einen rechts und hinten von ihm gelegenen, prall gespannten, faustgroßen Tumor, welcher sich vom Uterus abgrenzen läßt; vielfache Verwachsungen mit der Umgebung. Trotzdem der Tumor den Eindruck einer Eierstocksgeschwulst machte und obgleich sich keine weiteren Tumoren im Abdomen nachweisen ließen, wurde die Diagnose auf Echinokokkensack gestellt, weil die Kranke schon zweimal an demselben Leiden operiert war. Die Operation bestätigte die Diagnose.

Schwangerschaft.

Die Differentialdiagnose zwischen Ovarialtumor und Schwangerschaft ist ein Gebiet von außerordentlich häufigen diagnostischen Irrtümern; die Zahl der Fälle, wo die Diagnose auf Schwangerschaft erst während der Laparotomie sicher gestellt wurde, ist eine sehr beträchtliche. Den ersten Anlaß zu denselben gibt meistens der Glaube der Kranken, daß sie gravid seien, welcher durch Zunahme des Leibes und vermeintliche Kindsbewegungen hervorgerufen wird. Der unsichere Arzt folgt dieser Annahme, hält Knollen am Tumor für Kindsteile, glaubt Herztöne zu hören und, da bimanuell der Uterus sich meistens nicht abgrenzen läßt, so hält er den ganzen Tumor für denselben; wenn zufällig noch aussetzende oder unregelmäßige Menstruationen bestehen, so ist der Irrtum noch leichter gemacht; die Grundursache derselben bleibt aber die flüchtige Untersuchung auf Kindsteile und Herztöne. In der ersten Hälfte der Schwangerschaft, wo die Zeichen vom Kinde noch fehlen, sind solche Verwechslungen naturgemäß leichter möglich. Es sind vor allem Fälle von stark anteflektiertem graviden Uterus im vierten oder fünften Monat, welche einen anteuterinen, rundlichen, schlaff cystischen, also ovariellen Tumor vortäuschen, weil nicht leicht zu entscheiden ist, ob die weit hinten stehende Port. vaginalis in den fraglichen Tumor oder in einen hinter demselben liegenden Uterus übergeht; die starke Auflockerung des unteren Uterinsegments verschuldet diesen Irrtum. Nur wenn man hoch vom Mastdarm aus untersucht oder wenn man an der Seitenkante der Cervix zum Corpus in die Höhe geht, kann man den Übergang der Port. vaginalis in den Tumor nachweisen oder ausschließen. In anderen Fällen sind es intraligamentäre Ovarialtumoren, welche bei breiter Anlagerung an den Uterus eine gleichmäßige Vergrößerung desselben vortäuschen und bei der cystischen Konsistenz an Schwangerschaft denken lassen. Im dritten und vierten Monat sind die Verhältnisse für diesen Irrtum besonders günstig; man darf sich in solchen Fällen nicht darauf verlassen, daß es sich dann immer um einen Tumor neben dem Uterus handelt, wenn die Port. vaginalis nicht in die Mitte, sondern in die seitliche Kontur übergeht; das kommt bei Schwangerschaften mit unregelmäßiger Ausladung des Corpus und bei Seitenabweichungen ebenfalls vor. Auch die Verschiedenheit in der Konsistenz zwischen dem härteren Uterus und dem cystischen intraligamentären Tumor kann in ähnlicher Weise bei unregelmäßiger Auflockerung des schwangeren Uterus beobachtet werden; dagegen täuscht seltener die Verschieblichkeit des Uterus gegen den Tumor. Wenn es gelingt, die beiden Eierstöcke zu tasten oder

den Übergang beider Ligg. rotunda auf den Tumor nachzuweisen, so ist die Schwangerschaft natürlich sicher. Über den Wert der Anamnese bei dieser Differentialdiagnose verweise ich auf das bei der Schwangerschaft Gesagte. Eine Beobachtung der Kranken über mehrere Wochen wird jeden Zweifel lösen.

In der zweiten Hälfte der Schwangerschaft kann eine Verwechslung mit Eierstockstumoren nur dann entstehen, wenn man nichts vom Kinde nachweisen kann, z. B. bei abgestorbener, mazerierter Frucht, vor allem aber bei Hydramnion. Wenn das letztere den Uterus stark ausdehnt, so kann die Konsistenz eine deutlich cystische werden, und wenn es nicht gelingt, den

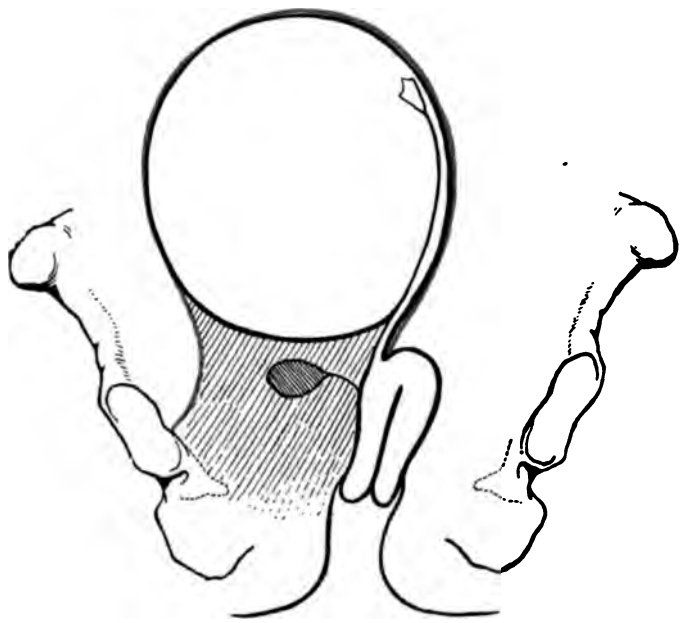

Fig. 148. Rechtsseitige Parovarialcyste. P.-B. $^1/_3$. (Orig.)
Kindskopfgroßer, cystischer, sehr beweglicher Tumor. Die rechte Tube läßt sich weit auf den Tumor hinauf verfolgen, im Stiel ist deutlich das rechte Ovarium zu tasten.
Rot = der peritoneale Überzug.

Übergang der Portio in den Uterus nachzuweisen, hält man den Tumor deshalb leicht für einen Ovarialtumor. Man schützt sich dadurch am besten vor der Verwechslung dieser beiden Zustände, daß man von der Vagina oder vom Rektum aus den Zusammenhang der Port. vaginalis mit dem Uterus, resp. das Fehlen eines normalen Uterus nachzuweisen sucht. Die Dicke der Wand gibt ebenfalls ein Unterscheidungsmittel, insofern als bei der stärksten Ausdehnung des hydramniotischen Uterus die Wand immer noch wesentlich dicker ist als die eines Ovarialtumors. Weiter trachte man danach, den Verlauf der Ligg. rotunda zu verfolgen; gehen sie auf den Tumor über, so handelt es sich um den Uterus. Ebenso kann der Übergang der Ligg. sacrouterina auf den

fraglichen Tumor ihn sicher als Uterus erkennen lassen. Ein deutliches Uteringeräusch spricht zugunsten der Schwangerschaft. Wenn der Fall durch den objektiven Befund nicht sicher zu deuten ist, so mag auch die Anamnese mit herangezogen werden.

Extrauterinschwangerschaft.

Die Extrauterinschwangerschaft kann leichter als die intrauterine zu Verwechslung mit Ovarialtumoren Anlaß geben, weil bei ihr der Uterus sich deutlich von dem cystischen Tumor abgrenzen läßt oder, wenn zwischen beiden innige Verwachsungen bestehen, doch wenigstens als ein Absatz an seiner Kontur und an seinem Fundus zu erkennen ist. Für gewöhnlich werden die deutlich wahrnehmbaren Zeichen vom Kinde den Tumor als Fruchtsack erkennen lassen; bei abgestorbenem Kinde, bei intraligamentärer Schwangerschaft ist dies schwieriger möglich. Meistens werden uns die Erscheinungen der Auflockerung leicht auf Schwangerschaft hinführen; dieselbe bleibt auch nach dem Tode älterer Kinder längere Zeit bestehen; Veränderungen an den Brüsten fehlen selten. Bedenkt man noch, daß die vorgeschrittene Extrauterinschwangerschaft immer wenigstens einige charakteristische Daten in der Anamnese hat (Amenorrhoe, Rupturerscheinungen, Deciduaabgang), so wird es an Unterscheidungsmerkmalen kaum fehlen.

Parovarialcysten.

Eine sichere Unterscheidung der Ovarialtumoren von Parovarialcysten ist nur ausnahmsweise möglich. Die Parovarialcysten, welche aus den Kanälen des Epoophoron entstehen, sind meistens unilokulär und haben eine dünne Wand, ihre Füllung ist meist schlaff, ihr Inhalt klar, serös. Die Cysten liegen stets intraligamentär zwischen Tube und Ovarium; die Tube ist dadurch stark in die Länge gezogen und liegt der Cyste innig auf, während das Ovarium an der Basis oder im Stiel sich gelegentlich abgrenzen läßt (Fig. 148); sie haben ein langsames Wachstum und werden am häufigsten bei jugendlichen Personen beobachtet. Die Differentialdiagnose beruht in erster Linie auf dem Fühlen des Eierstocks neben der Cyste; wenn das nicht gelingt, können obige Eigenschaften mit herangezogen werden.

Differentialdiagnose gegen Nierentumoren siehe diese.

3. Große Tumoren.

Diagnose.

Diagnose. Die großen Ovarialtumoren stellen Geschwülste dar, welche den ganzen Bauch ausdehnen; sie liegen auf dem Beckeneingang, ragen bis an oder unter den Rippenbogen empor, reichen beiderseits bis in die Nierengegend und berühren Leber, Milz und Magen; meistens handelt es sich um große, im klinischen Sinne unilokuläre Cystadenome. Das Prinzip bei der Diagnose dieser Tumoren soll ebenfalls der Nachweis einer stielartigen Verbindung mit einem Uterushorn sein. Die starke Spannung der Bauchdecken aber und die innige Anlagerung des Tumors an den Uterus macht es meist unmöglich, mit der äußeren Hand so weit einzudringen, daß man den Uterus abgrenzen und den Stiel fühlen kann. Dagegen gewinnt die Diagnose

eine große Sicherheit, wenn es nur gelingt, einen zirkumskripten Tumor mit cystischer Konsistenz nachzuweisen, da von anderen Organen selten Cysten von dieser Größe ausgehen. Der Nachweis des Tumors überhaupt soll natürlich zunächst durch die Palpation erbracht werden; das gelingt, wenn sich in der Wand festere Partien befinden. Da die starke Spannung der Bauchdecken es oft schwer macht, dünne Wandungen deutlich zu fühlen, muß man häufiger als bei mittelgroßen Tumoren die Perkussion zur Bestimmung der Grenzen zu Hilfe nehmen. Der Zweck derselben ist ganz im allgemeinen der, daß man im Bereich des Tumors den gedämpften Schall und in den beiden Lendengegenden den Darmton nachweist.

Differentialdiagnose.

Die **Differentialdiagnose** muß vor allem Zustände berücksichtigen, welche ähnlich große Tumoren zu bilden vermögen oder wenigstens vortäuschen können,

Pseudotumoren.

das sind zunächst die sog. Pseudotumoren. Ein dicker Panniculus adiposus, ein pralles Ödem der Bauchdecken, ein hochgradiger Meteorismus oder eine starke Vorwölbung des luftgefüllten Leibes, wie es Hysterische durch künstliche Lordose zu erzeugen imstande sind, können einen großen Tumor vortäuschen. Die Perkussion führt recht häufig irre, weil es nicht gelingt, durch die dicken Bauchdecken hindurch den Darmschall zu erzeugen; sie muß stets sehr stark ausgeführt werden. Die Palpation täuscht bei starkem Panniculus namentlich dann, wenn derselbe oberhalb der Nabelgegend mit einer starken Vorwölbung endet und die Kuppe eines Tumors zu bilden scheint; meistens wird man in allen diesen Fällen keine Tumorgrenze, sondern nur eine vermehrte Spannung des Abdomens nachweisen können. In allen zweifelhaften Fällen gibt es kein besseres diagnostisches Hilfsmittel als die Chloroformnarkose; durch stärkeres Eindrücken kann man dann leicht das Fehlen eines Tumors nachweisen.

Freier Ascites.

Der freie Ascites täuscht sehr häufig große Ovarialcysten vor; die Unterscheidung beider kann sehr verschiedenen Schwierigkeiten unterliegen. Die Diagnose kann so leicht sein, daß ein Griff auf den Leib genügt; sie kann aber auch so schwer sein, daß alle diagnostischen Mittel zur Klarstellung nicht ausreichen; ich habe eine sehr große Zahl von Fällen gesehen, wo eine sichere Diagnose erst während der Operation gestellt werden konnte. Die diagnostischen Mittel zur Unterscheidung der beiden Zustände sind folgende:

Inspektion.

Die Inspektion des Leibes lehrt uns, daß der Ascites ein flaches, in die Breite ausgedehntes Abdomen erzeugt, da bei der horizontal liegenden Kranken die Flüssigkeit sich in den Lendengegenden zunächst ansammelt und diese Partien am meisten vorwölbt und nur bei sehr reichlichen Ansammlungen auch die Mitte des Leibes ausdehnt. Alle Tumoren dagegen, vor allem die beweglichen Eierstockscysten, legen sich in die Mitte und vergrößern den Leib im sagittalen Durchmesser, während die Lendengegend nur mäßig durch die luftgefüllten Därme aufgetrieben ist; zuweilen findet man wohl zwischen beiden Vorwölbungen eine seichte Einschnürung. Die typische Form des Ascitesbauches setzt aber eine gewisse Weichheit und Nachgiebigkeit der Bauchdecken voraus, findet sich deshalb am ausgeprägtesten bei Multiparen, während bei straffen

Fig. 149. Multilokuläres Ovarialkystom.

Die Abbildung verdanke ich Prof. Unterberger-Königsberg, welcher 1898 den Tumor entfernte. Der größte Leibesumfang betrug 150 cm; der in drei Absätzen entleerte Inhalt wog ca. 50 kg, die Cyste 2,75 kg.

Bauchdecken Nulliparer die breite Form sich viel weniger deutlich ausbildet. Auch während der Lageveränderung der Kranken behält bei Tumoren das Abdomen mehr oder weniger seine spitze Form, während es bei Ascites in den abhängigen Teilen sich weiter vorwölbt und in den nach oben gelegenen Partien sich abflacht. Unregelmäßige Auftreibungen des Bauches sprechen mehr für Vorwölbung durch einzelne Cystenabschnitte; der freie Ascites macht die Gestalt des Abdomens gleichförmig, abgekapselter Ascites läßt die betreffende Partie oft besonders vorgewölbt erscheinen. Zuweilen ist die Gestalt des Rippenbogens diagnostisch verwertbar, insofern als ein umgebogener Rand sich bei großen Tumoren findet, welche in die untere Apertur des Brustkorbs hineingewachsen sind, während Ascites die Rippenbogenform nicht verändert. Einen ausgesprochenen „Tumorbauch" zeigt die Abbildung 149.

Wichtigere Unterschiede zwischen Ovarialtumoren und Ascites ergibt die Perkussion. Der freibewegliche Ascites sammelt sich bei flach liegenden Kranken im Douglasschen Raum und in den Lendengegenden an und grenzt sich gegen den tympanitischen Darmton durch eine horizontale Linie ab, welche bei mäßiger Menge des Ascites vorne oberhalb der Symphyse, seitlich etwa in der vorderen Axillarlinie steht. Je mehr Ascites vorhanden ist, um so höher steigt dieselbe auf, aber in der Mitte des Abdomens bleibt immer Darmschall, weil die im Ascites schwimmenden Därme sich hier ansammeln. Bei größeren Ascitesmengen wird die Zone des Darmschalls immer schmäler und bleibt bis zuletzt am Nabel und oberhalb desselben gegen den Magen zu; schließlich verschwindet bei hochgradigem Ascites der Darmton ganz, weil die Därme nicht mehr an die Oberfläche kommen können. Wie früh dies eintritt, hängt von der Länge des Mesenterium ab; bei chronischer Peritonitis mit Schrumpfungszuständen des Mesenterium tritt dies schon recht früh ein und kann dadurch den Perkussionsbefund dem eines Tumors um so eher ähnlich machen, als auch die Darmschlingen in der Lendengegend wegen der Schrumpfung des Peritoneum dem Ascites nicht ausweichen können und dort hellen Darmton geben. Bei einem Ovarialtumor ist das Verhältnis zwischen Dämpfung und hellem Darmschall gerade umgekehrt. Der bewegliche Tumor legt sich gegen die Mitte den Bauchdecken an und erzeugt hier gedämpften Schall, während an den Seiten in der Lendengegend und oben tympanitischer Schall ist. Je größer der Tumor, um so mehr dehnt sich der Bereich der Dämpfung aus, während die Zone des tympanitischen Schalls oben verschwindet und zuletzt nur noch in den Lendengegenden nachweisbar bleibt. Die Perkussion hat also die Aufgabe zu erfüllen, den Bereich des tympanitischen und gedämpften Schalls aufzusuchen und beide gegeneinander abzugrenzen. Um die Grenzen zu finden, fängt man am besten am höchsten Punkte des Abdomens an, weil man hier am sichersten bei Ascites den hellen und bei Tumoren den gedämpften Schall findet, und perkutiert dann nach der Symphyse herunter und beiderseits bis tief in die beiden Nierengegenden; man perkutiere leise und markiere sich die Grenzen. In typischen Fällen ist das Ergebnis so klar, daß man daraus allein schon die

Diagnose stellen kann, aber Abweichungen im Befund sind sehr häufig; so z. B. kommt auch bei Ascites in den Lendengegenden heller Schall vor, entweder, weil die Därme bei starker Füllung die Flüssigkeit verdrängen, oder, weil durch Verklebungen der Darmschlingen mit der Bauchwand, z. B. bei karzinomatöser oder tuberkulöser Peritonitis, die Flüssigkeit nicht in die Lendengegend laufen kann; anderseits fehlt auch bei größeren Tumoren zuweilen der Darmton in der Lendengegend, wenn die Darmschlingen luftleer sind. Wird dadurch die Diagnose zweifelhaft, so wiederhole man die Perkussion nach einigen Tagen, ev. nach Darreichung eines Abführmittels. Auf der Höhe des Abdomens findet man seltener Abweichungen von der Norm, am leichtesten noch, wenn ausnahmsweise Därme vor dem Tumor liegen oder sich Gas in den Tumoren entwickelt hat, z. B. bei verjauchten Dermoidtumoren. Sehr bezeichnend für den freibeweglichen Ascites ist die Verschiebung der Perkussionsgrenze bei Lageveränderung der Kranken. Weil die freibewegliche Flüssigkeit immer nach den abhängigen Teilen läuft und die Därme nach oben streben, hellt sich bei starker Seitenlage der Schall in der nach oben gekehrten Bauchseite auf, während in der nach unten gelegenen die Grenze des gedämpften Bezirkes steigt, immer wieder eine Horizontale bildend; nur wenn der Ascites nicht freibeweglich ist, oder wenn die Därme luftleer sind, trifft dieses Zeichen nicht zu. In ähnlicher Weise kann man die Verschieblichkeit der Grenze auch nachweisen, wenn man die Kranke in vollständig flacher Lage oder im Stehen untersucht. Tumoren verändern ihre Lage meistens gar nicht und behalten ihre Schallgrenzen unverändert bei. Besondere Schwierigkeiten in der Verwertung des Perkussionsbefundes entstehen bei Myxoidtumoren mit Ruptur und Austritt myxomatöser Flüssigkeit in die Bauchhöhle, eine Komplikation, welche wegen der Dünnwandigkeit dieser Tumoren häufig beobachtet wird. Man hat in diesen Fällen den Dämpfungsbezirk eines großen, median gelegenen Tumors und außerdem in einer oder in beiden Lendengegenden gedämpften Schall durch die hier angesammelte Flüssigkeit; da dieselbe wegen ihrer zähen Konsistenz bei Lageveränderungen nicht nach unten fließt, so bleibt die Dämpfung. In einer großen Zahl von Fällen habe ich die Erklärung für abnorme Perkussionsverhältnisse in diesem Zustand gefunden; Verwechslungen mit Ascites sind um so leichter möglich, als diese weichen Tumoren sich schlecht palpieren lassen. Ein sehr wichtiges Zeichen für den Ascites ist der Schallunterschied bei oberflächlicher und tiefer Perkussion. Bei Tumoren von einer gewissen Ausdehnung wird man immer Dämpfung haben, ob man oberflächlich oder tief, leise oder stark perkutiert, weil die Flüssigkeitsmenge von der Perkussionswelle nicht durchdrungen wird; nur an den Rändern tönt zuweilen der Darm mit. Perkutiert man bei Ascites, so wird man bei oberflächlichem, leisem Klopfen gedämpften Schall haben, während bei tiefem Eindrücken der Finger den Ascites beiseite drängt und Darmton erzeugt. Bei freibeweglichem Ascites ist dieses wohl das sicherte Perkussionszeichen; doch habe ich bei sehr tief liegenden Darmschlingen mit geschrumpftem Mesenterium auch dieses Zeichen

versagen sehen. Die Palpation kann in geeigneten Fällen das einfachste Mittel für die Differentialdiagnose sein. Pralle Cysten lassen sich zuweilen so leicht umgreifen, daß man die Grenzen derselben, namentlich in den Weichen, leicht bestimmen kann, während der freibewegliche Ascites gar keinen Palpationswiderstand erzeugt, sondern den Fingern nach den Seiten ausweicht; nur bei sehr hochgradigem Ascites entsteht durch die extreme Ausdehnung des Leibes zuweilen eine gewisse Prallheit. Ein sicheres Zeichen ist häufig die Fluktuationswelle, welche man durch Anlegen einer Hand und leises Anklopfen mit den Fingerspitzen der anderen Hand erzeugt. Bei Ascites entsteht schon bei dem leisesten Klopfen eine Welle, welche mit zitternden Bewegungen über den ganzen Leib läuft; bei prallen Tumoren ist dies niemals möglich, nur bei ganz schlaffen und dünnwandigen Cysten kann man eine Welle erzeugen. Eine Art Scheinfluktuation kommt bei sehr schlaffen Bauchdecken zustande, wenn man sie durch Beklopfen erschüttert. Mittelst der Fluktuationswelle kann man in geeigneten Fällen die Differentialdiagnose zwischen Ascites und Cyste stellen, wenn man ihre Ausdehnung in die Nierengegend prüft: legt man nämlich die eine Hand daselbst auf, so fühlt man bei Ascites die Welle oft bis an die Wirbelsäule laufen, während sie bei Tumoren viel früher ihr Ende erreicht. Fühlt man beim Palpieren harte Partien in der Peripherie einer deutlichen Palpationsresistenz, so spricht das für Abschnitte eines Tumors, während Metastasen bei Ascites gewöhnlich diffuser, oft viel beweglicher sind und meist immer die Netzgegend innehalten. Ein deutliches Lederknarren, welches durch das Verschieben der colloiden Massen innerhalb des Tumors erzeugt wird, gilt ebenfalls als das Zeichen eines Colloidtumors.

Besonders schwierig ist die Differentialdiagnose zwischen Ascites und sehr schlaffen dünnwandigen Cysten, sei es, daß es sich um Parovarialcysten oder Ovarialcysten mit teilweise resorbiertem Inhalt oder um Cysten im Wochenbett handelt. Zunächst fallen sie wegen Mangels jeder Inhaltsspannung bei horizontal liegenden Kranken so flach auseinander, daß das Abdomen die Form wie bei Ascites bekommt, oder sie legen sich bei Lageveränderung so in den tiefsten Teil des Abdomens hinein, daß ein Schallwechsel wie bei Ascites entsteht. Dazu kommt, daß ihre Wand sehr schlecht zu palpieren ist und beim Beklopfen eine sehr deutliche Fluktuationswelle entsteht. Irrtümer zwischen beiden Zuständen sind sehr häufig.

Bei genauer Perkussion und Palpation werden, namentlich bei wiederholten Untersuchungen, nicht viel Fälle übrig bleiben, wo die Differentialdiagnose zwischen Ascites und Cysten nicht gelingt. In zweifelhaften Fällen mag noch ein Versuch mit der Probepunktion gemacht werden. Nach sorgfältiger Desinfektion der Bauchdecken stößt man eine desinfizierte Aspirationsspritze an einer Stelle des Abdomens ein, wo gedämpfter Schall sicher nachzuweisen ist. Aspiriert man durch eine mäßig dicke Kanüle nichts, so ist ein Ovarialtumor mit Colloidinhalt wahrscheinlich; aspiriert man aber Flüssigkeit, so kann man in einzelnen Fällen durch die Untersuchung derselben eine sichere Diagnose

stellen. Für Ovarialtumoren spricht die dicke, zähe, colloide Konsistenz, das bräunlich-grünliche Aussehen, ein hohes spezifisches Gewicht von 1020—1040, während Ascites hellgelblich bis grünlich oder durch Beimengung von Blut rot oder braun aussieht und ein niederes spezifisches Gewicht von 1010—1015 hat. Meistens ist der Ascites sehr dünnflüssig, nur bei Gallertkarzinomen kann er eine dicke, fadenziehende Konsistenz annehmen. Die chemische und mikroskopische Untersuchung gibt nur selten einwandsfreie Resultate; für ein Ovarial-

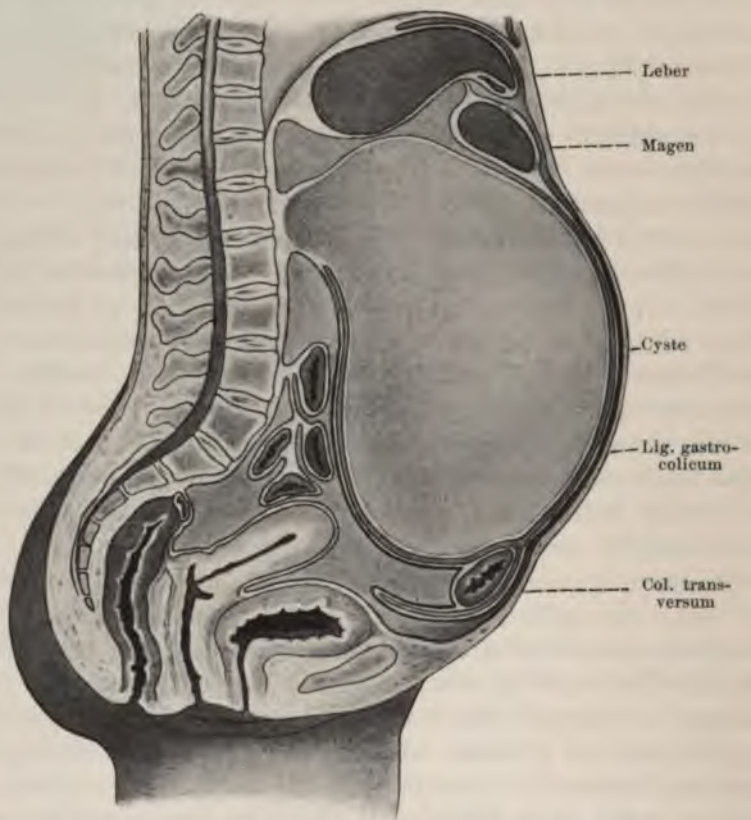

Fig. 150. Pankreascyste (nach Sitzenfrey).
Die Cyste tritt zwischen Colon und Magen unter starker Ausdehnung des Lig. gastro-colicum an die Bauchwand.

kystom sprechen Gehalt an Pseudomucin, häufig auch Cholestearin, epitheliale, meist zylindrische Zellen; für Ascites Leukocyten, reichlicher Eiweißgehalt. Der Austritt von Tumorinhalt in die Bauchhöhle verwischt diese Zeichen. Die Probepunktion wird heute von sicheren Diagnostikern nur noch selten ausgeführt.

Über die Differentialdiagnose des abgekapselten Ascites gegen Ovarialtumoren siehe pag. 282.

Komplikation von Ascites mit Ovarialtumoren.

Bei Komplikation von Ascites mit Ovarialtumoren wachsen die diagnostischen Schwierigkeiten, weil das Perkussionsresultat eine Kombination

der Schallverhältnisse beider Zustände ergibt; am längsten findet man den Darmschall in einer Zone beiderseits unter den Rippenbögen erhalten. Bei Lageveränderungen bekommt man gewöhnlich das sicherste Resultat, weil der Schall in den nach oben gelegenen Weichen sich aufhellt. Überwiegt der Tumor an Masse, so gelingt es oft nicht, den Ascites daneben nachzuweisen; sammelt sich Flüssigkeit zwischen den einzelnen Tumorabschnitten und der Bauchwand an, so bekommt man abgegrenzte Bezirke mit sehr deutlicher Fluktuation; eine auffallende Beweglichkeit, sogenanntes Tanzen des Tumors, spricht für eine Komplikation mit Ascites. Überwiegt dagegen der Ascites an Masse, so treten die Tumoren immer mehr zurück, und selbst in Narkose ist es häufig nicht leicht, etwaige Tumoren nachzuweisen, ihre Umgrenzung, Konsistenz und Stielverbindung mit dem Uterus zu erkennen. Namentlich die verantwortungsvolle Diagnose kleiner Papillome oder Fibrosarkome der Eierstöcke ist bei hochgradigem Ascites außerordentlich erschwert. Wenn man solche Tumoren als Ursache eines Ascites vermutet, so soll man denselben durch Punktion ablassen und wird dann in dem vollständig entleerten Abdomen und bei den schlaffen Bauchdecken die Tumoren äußerst leicht erkennen können. Die Probelaparotomie in diesen Fällen halte ich nur dann für zulässig, wenn man voraussichtlich Tumoren entfernen kann; denn sie bildet bei karzinomatösen Kranken eine größere Infektionsgefahr als sonst und ist oft die Ursache, weshalb solche geschwächte Kranke sich nicht wieder vom Krankenlager erheben.

Fig. 151. Pankreascyste (nach Flaischlen).

Für Pankreascysten ist in erster Linie der Sitz charakteristisch; sie entwickeln sich nämlich unter dem linken Rippenbogen und wachsen von oben nach unten; bei größerem Wachstum werden Magen und Leber nach oben geschoben, während das Colon transversum unter starker Ausdehnung des Lig. gastro-colicum nach unten gedrängt wird. Die Genitalien werden nur bei sehr großen Cysten erreicht. Die Konsistenz ist meistens in der ganzen Ausdehnung deutlich cystisch. Verwechslungen können nur mit einem hoch gelegenen Ovarialtumor vorkommen und wegen der gehinderten Beweglichkeit vor allem mit einem adhärenten. Die Angabe der Kranken, daß die Cyste von oben heruntergewachsen ist, spricht gegen den Ovarialtumor; ebenso der Umstand, daß die höchste Prominenz immer in der Nähe des Pankreas am Nabel gefunden wird. Am sichersten schließt man den Ovarialtumor aus durch die

Pankreascysten.

bimanuelle Abgrenzung der Genitalien. Die von manchen Autoren empfohlene Probepunktion, welche chemisch nachweisbare Pankreasfermente erkennen lassen soll, ist nicht immer sicher und ev. wegen Verletzung des darüber gelegenen Magens gefährlich.

Retroperitoneale und mesenteriale Tumoren.

Retroperitoneale und mesenteriale Tumoren werden leicht für Eierstockstumoren gehalten, wenn sie unter starker Vorwölbung des Leibes bis zum Beckeneingang herunterwachsen. Auch hier wäre ein Ovarialtumor stets leicht auszuschließen, wenn es gelänge, beide Ovarien zu tasten und die

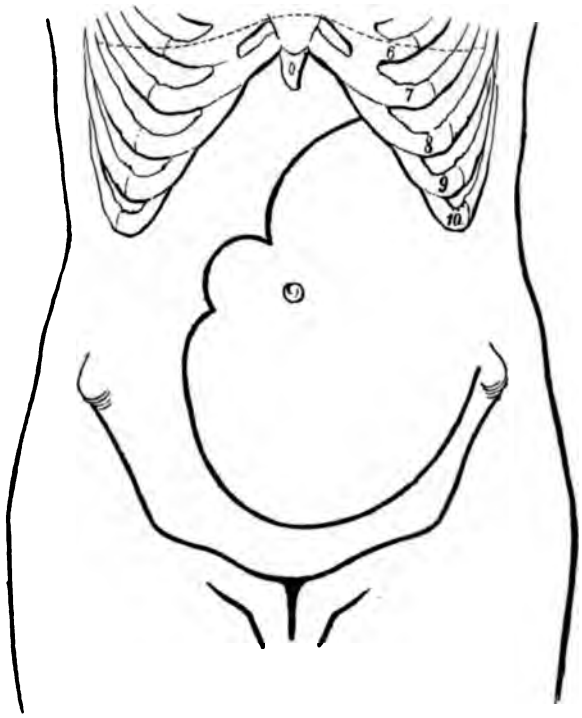

Fig. 152. Großer Milztumor mit deutlichen Inzisuren. P.-B. $^1/_3$. (Orig.)

Verbindung mit dem Uterus sicher auszuschließen; das ist nicht immer möglich. Auch die Konsistenz ist nicht zu verwerten, da reine Cysten von retroperitonealen und mesenterialen Organen ihren Ausgangspunkt nehmen können und die retroperitonealen Myxome und Sarkome durch ihre Weichheit Cysten vortäuschen können. Charakteristisch ist in vielen Fällen das Verhalten zum Darm. Während die freibeweglichen Ovarialtumoren die Därme beiseite drängen und von tympanitischem Schall umgeben sind, drängen die retroperitonealen und mesenterialen Tumoren die Darmschlingen oft vorne an die Bauchwand und geben tympanitischen Schall auf der Höhe des Tumors.

Milztumoren.

Milztumoren können ebenfalls zu Verwechslungen mit Eierstockstumoren Anlaß geben, wenn sie bis in den Beckeneingang hinunterwachsen, und vor

allem, wenn sie cystisch degeneriert sind (Echinokokken). Wenn letzteres nicht der Fall ist, so ist die eigenartige parenchymatöse Konsistenz schon für Milztumoren bezeichnend; man erkennt sie ferner an ihrer schrägen Lage und ihrem Verschwinden unter dem Rippenbogen. Wenn sich eine Wandermilz ausbildet, so kann die Lage sich allerdings wesentlich ändern: so z. B. sah ich einen großen Milztumor, welcher quer auf dem Beckeneingang lag und die eigentliche Milzgegend vollständig frei ließ. An dem nach innen und oben gekehrten Rand des Milztumors fühlt man meistens Einkerbungen, welche mehrere Zentimeter in den Tumor hineingehen (Fig. 152). Milzechinokokken stellen große, cystische Tumoren dar ohne obige Eigenschaften einer Milz, verschwinden gewöhnlich aber auch unter dem linken Rippenbogen. Natür-

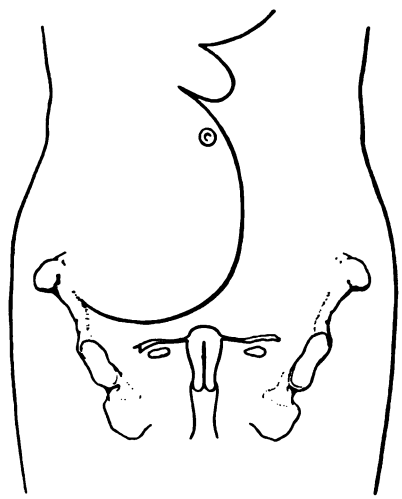

Fig. 153. Tumor des rechten Leberlappens. P.-B. $^1/_6$. (Orig.)
Oberhalb des Tumors die Gallenblase; Genitalien sind deutlich abgrenzbar.

lich soll man auch hier versuchen, durch bimanuelle Abtastung die Eierstöcke aufzusuchen und die Verbindung mit dem Uterus auszuschließen. Für alle Milztumoren wird ihre Lage bis unter den linken Rippenbogen oder wenigstens ihre Reponierbarkeit bis in diese Gegend charakteristisch sein.

Lebertumoren. Lebertumoren werden gelegentlich für Eierstockstumoren gehalten, wenn sie bis auf den Beckeneingang herunterreichen, oder werden mit solchen verwechselt, welche durch Adhäsionsbildung während der Gravidität oder im Puerperium in der Lebergegend fixiert werden. Gleichmäßige Vergrößerungen der Leber erkennt man am leichtesten an der eigenartigen parenchymatösen Konsistenz, an dem scharfen unteren Leberrand und an dem charakteristischen schräg gegen den Schwertfortsatz aufsteigenden Verlauf desselben und an der Inzisur für die Gallenblase. Alle Lebertumoren haben ferner eine mehr oder weniger deutliche Verschieblichkeit mit der Atmung. Am leichtesten werden

größere, durch Einschnürung abgetrennte Lappen (Schnürleber), große Lebergeschwülste und vor allem Echinokokken für Ovarialtumoren gehalten. Man trachte in erster Linie danach, den Zusammenhang des Tumors mit den Genitalien oder mit der Leber zu erkennen. In manchen Fällen ist die Art der Beweglichkeit schon bezeichnend, denn die gestielten Lebertumoren lassen sich leicht nach oben, aber schwer nach unten bewegen, während Ovarialtumoren sich schwer nach oben entfernen, leichter aber nach unten dislozieren lassen. Einen sicheren Aufschluß gibt nur noch der Nachweis einer breiten oder strangartigen Verbindung mit der Leber oder einer Stielverbindung zum Uterus.

Myome. Mit subserösen Myomen können natürlich auch Ovarialtumoren von mittlerer und exzessiver Größe verwechselt werden. Wenn auch die Unterschiede, wie wir sie bei der Differentialdiagnose der kleinen Tumoren auseinandergesetzt haben (siehe pag. 277), auch für diese Art gültig sind, so ist doch zu erwähnen, daß bei größeren Myomen cystische Entartung häufiger ist und dadurch einzelne Abschnitte des Tumors einem Ovarialtumor durchaus ähnlich werden können, daß ferner auch bei größeren multilokulären Kystomen die Konsistenz so fest sein kann wie bei einem Myom. Trotzdem bleibt die Konsistenzprüfung sehr wichtig, ebenso die Stielverbindung mit dem Uterus; eine besondere Erleichterung aber für die Diagnose eines großen Myoms gewährt der Nachweis der Verlängerung der Uterushöhle, wenn man auch daran denken muß, daß gerade bei Myomen sehr häufig die Sonde nicht bis an den Fundus gelangt und dadurch eine kürzere Höhle vortäuscht. Besonders leicht werden große Beckenbindegewebsfibrome mit einem Ovarialtumor verwechselt, zumal wenn sie dünn gestielt sind und eine weiche Konsistenz haben. Auch mit interstitiellen, weichen Myomen können Verwechslungen vorkommen, wenn man den Übergang der Cervix in das Corpus nicht sicher erkennen kann und damit den Tumor nicht als uterin nachzuweisen vermag. Kann man vom Mastdarm aus den Übergang der Douglasfalten auf den Tumor sicher fühlen, so ist damit die Entscheidung für ein Myom gegeben (Sellheim).

Diagnose einiger Komplikationen.

Das klinische Bild des einfachen Ovarialtumors erfährt erhebliche Änderungen durch das Auftreten von Komplikationen. Die Bedeutung derselben liegt nach verschiedener Richtung. Einmal z. B. kann eine ursprünglich gutartige Cyste durch maligne Degeneration zur Todesursache werden, oder ein andermal sind intraligamentäre Entwicklung oder ausgedehnte Adhäsionen zu beurteilen, welche die Prognose einer Operation stark beeinflussen können. Stieltorsion, Ruptur einer großen Cyste, Vereiterung des Tumors machen aus der einfachen Cyste die Ursache schwerer, oft tödlich verlaufender Krankheiten. Der Arzt muß demnach auch diese Komplikationen erkennen lernen und wird hierfür um so eher einer Anleitung bedürfen, als die oben erörterten diagnostischen Zeichen einer nicht unwesentlichen Ergänzung bedürfen.

Die **Diagnose des intraligamentären Sitzes.** Die Eigenschaften desselben treten am deutlichsten zutage, wenn der Tumor ganz zwischen den Blättern des Lig. latum liegt und gegen den Uterus sich entwickelt; sitzt er dagegen im lateralen Teil, so kann er die Eigenschaften eines gestielten Tumors gewinnen, indem er den frei gebliebenen Teil des Lig. latum auszieht. Namentlich Parovarialcysten haben trotz ihres vollkommen intraligamentären Sitzes oft einen langgezogenen Stiel dieser Art, welcher ihnen eine große Beweglichkeit läßt und sich sogar torquieren kann. Die intraligamentären Ovarialtumoren zeigen alle einen gewissen Grad von Unbeweglichkeit, weil sie durch das überziehende Blatt des Lig. latum auf dem Beckenboden fixiert werden; sie ist häufig nur gering, weil das Peritoneum nachgiebig ist. Man unterrichtet sich über den Grad der Beweglichkeit, indem man mittelst Diagnose des intraligamentären Sitzes.

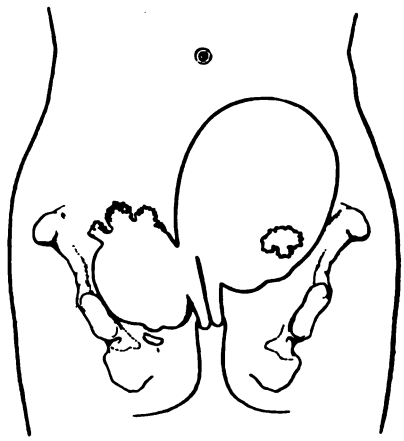

Fig. 154. Doppelseitiger intraligamentärer papillärer Ovarialtumor. P.-B. 1/6. (Orig.)

Der rechtsseitige Tumor sitzt tief im eigentlichen Parametrium, der linksseitige oben im Lig. latum; beide sind so innig mit dem Uterus verbunden, daß der Fundus nicht abgrenzbar ist; nur die Cervix und links ein Stück des Corpus sind zu tasten. Sonde 7 cm. Auf beiden Tumoren Papillenbäume.

bimanueller Untersuchung den Tumor von oben nach unten bewegt; dabei zeigt sich, daß er bis zu einer gewissen Grenze verschieblich ist, welche durch die Anheftung des Lig. infundibulo-pelvicum an der Beckenwand gegeben ist; daß er sich aber niemals ganz aus dem Becken reponieren läßt. Unbeweglich sind allerdings auch inkarzerierte und verwachsene Tumoren; erstere kann man natürlich nur annehmen, wenn der Tumor eine zur Weite des Beckens passende Größe hat, und bei letzteren ist die Fixation meistens viel fester und durch die Palpation der fixierenden Stränge oder Exsudate an der Basis des Tumors direkt nachweisbar, während die intraligamentären Tumoren von weichem, verschieblichem Gewebe umgeben sind. Bei Tumoren, welche allein mit der Basis im Lig. latum stecken, bildet diese oft ein Punctum fixum, um welches die

Kuppe beweglich ist. Die Beziehung des Tumors zum Uterus ist für die Diagnose des intraligamentären Sitzes sehr wichtig. Allerdings gibt es auch hier große Verschiedenheiten, je nachdem der Tumor sich dem Uterus mehr oder weniger nähert. In vielen Fällen besteht eine so innige Anlagerung, daß nur eine seichte Einschnürung beide trennt oder der Fundus uteri nur gerade noch absetzbar ist; oder der Uterus ist durch seine innige Anlagerung stark in die Länge gezogen und verdünnt, so daß man ihn überhaupt nur mit der Sonde nachweisen kann, oder der Tumor ist derart in die Muskulatur hineingewachsen, daß er aus ihr zu entspringen scheint. In anderen Fällen wieder, wo das Lig. latum nicht ganz entfaltet ist, liegt der Tumor so weit vom Uterus entfernt, daß man eine Verbindung mit demselben kaum nachweisen und beide leicht gegeneinander bewegen kann. Charakteristisch bleibt in allen diesen Fällen

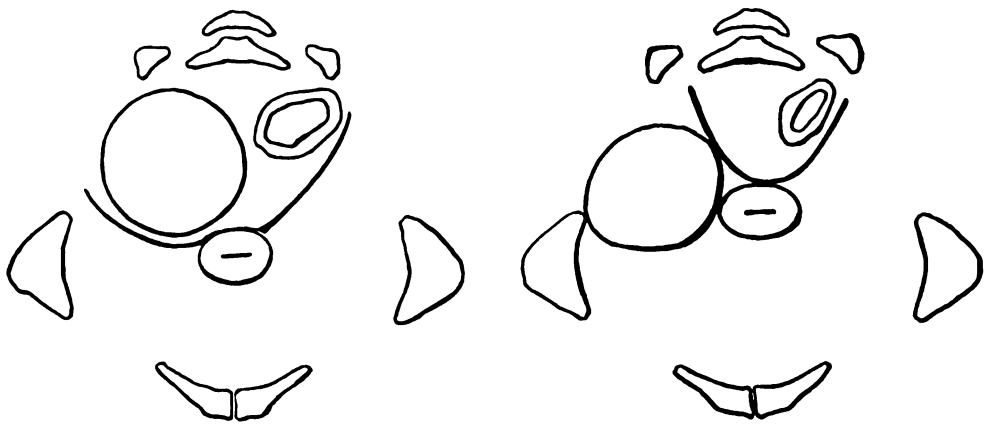

Fig. 155 u. 156. Verhalten der Douglasschen Falten bei retrouterinem und bei intraligamentärem Sitz des Ovarialtumors. $^1/_3$. (Schem.) (Orig.)

immer die Verbindung genau mit der Seitenkante. Allerdings tritt auch sie weniger deutlich hervor, wenn der mediane Teil des Lig. latum frei bleibt; dann legt sich der Uterus gelegentlich so weit nach vorne oder hinten, daß der Tumor retro- oder anteuterin zu liegen scheint; wenn man ihn in diesen Fällen an den Tumor heranbringt, kann man die Verbindung beider doch deutlich nachweisen. Die vordere Fläche des Uterus bildet meistens mit der vorderen Fläche des vom Lig. latum bekleideten Tumors eine zusammenhängende Kontur, während die hintere Platte durch das Wachstum des Tumors weit in die Höhe gehoben wird. Dabei legt sich dann der Tumor an die hintere Fläche des vom Peritoneum entblößten Uterus und macht den Eindruck eines retrouterinen Tumors. Ein Emporheben des vorderen Blattes ist viel seltener, wird aber gelegentlich doch beobachtet, namentlich bei papillären Tumoren, welche um die Blase herum in das Cavum praeperitoneale Retzii wachsen. Die Entwicklung der intraligamentären Tumoren geht zuweilen sehr tief ins Becken hinein, wenn sie in die Basis desselben, das eigentliche Parametrium, eindringen;

sie liegen dann tief auf dem Beckenboden und haben einen ähnlichen Sitz wie tief in den Douglasschen Raum gesunkene, gestielte Tumoren. Wenn sie mehr in dem eigentlichen Lig. latum sitzen, so entwickeln sie sich hoch über dem Beckeneingang. Ein sehr auffallendes Zeichen für die intraligamentäre Entwicklung ist das Verdrängen des Uterus, namentlich wenn es genau nach der Seite erfolgt. Retrouterine oder seitlich gelegene, gestielte Tumoren, welche durch Inkarzeration oder Adhärenz am Aufsteigen gehindert werden, verdrängen den Uterus ebenfalls, um sich Platz für ihr Wachstum zu verschaffen, aber meistens nur nach der Seite und nach vorne. Bei doppelseitigen intraligamentären Tumoren wird der Uterus oft vollständig aus dem Becken herausgehoben; gelegentlich findet man dann einen Tumor hoch, einen tief neben dem Uterus. Aus der Palpation der Adnexe kann man ebenfalls Anhaltspunkte für den intraligamentären Sitz gewinnen, wenn man die lang ausgezogene Tube dem Tumor innig anliegend findet und das Lig. rotundum schräg über die vordere Fläche zum inneren Leistenring verläuft. Ein untrügliches Zeichen in der Differentialdiagnose zwischen einem intraligamentären und einem tief im Douglas liegenden Tumor ist der Verlauf der Douglasfalten, welche allerdings ja nicht immer nachweisbar sind. Wenn die Douglassche Falte vor dem Tumor zu fühlen ist, so liegt derselbe im Douglasschen Raume (Fig. 155), während dieselbe bei intraligamentärem Sitz nach hinten und medianwärts gedrängt wird (Fig. 156). Die großen intraperitoneal liegenden Cysten dehnen die betreffende Douglasfalte aus, so daß ihr mittlerer Abschnitt der Palpation entgehen kann, während die beiden Enden noch deutlich sind, dabei ist sie vom Tumor abhebbar. Bei intraligamentären Tumoren, welche unmittelbar an die Douglasfalte heranwachsen, wird dieselbe oft vollständig platt gedrückt, so daß sie sich nicht mehr abheben läßt (Sellheim).

Die **Diagnose der Adhäsionen** macht geringe Schwierigkeiten, wenn der Tumor im kleinen Becken liegt. Zunächst spricht die Irreponibilität dafür, sofern sie nicht durch intraligamentären Sitz oder Inkarzeration erzeugt ist; an der Basis fühlt man meistens die kurzen Adhäsionsstränge mit starker Druckempfindlichkeit. Wenn der Tumor im großen Becken liegt, so handelt es sich zunächst um die Diagnose der parietalen Adhäsionen; man erkennt sie am leichtesten aus der Unbeweglichkeit des Tumors; während ein nicht allzu großer Tumor sich leicht von rechts nach links, und, wenn es die Lage des Stiels gestattet, auch von oben nach unten verschieben läßt, wird er durch diffuse, parietale Adhäsionen ganz unverschieblich und liegt den Bauchdecken innig an. Straffe Bauchdecken können einem größeren Tumor allerdings zuweilen einen so geringen Grad von Beweglichkeit lassen, daß man ihn für adhärent halten kann. Partielle Adhäsionen mit der vorderen Bauchwand erkennt man oft recht deutlich, wenn man den Tumor stark disloziert; dann entstehen an der betreffenden Stelle Einziehungen der Bauchwand. Lokaler Druckschmerz oder ein peritonitisches Reiben lassen Verwachsungen durch frische

Diagnose der Adhäsionen.

Peritonitis vermuten. Darmadhäsionen kann man auch vermuten, wenn der Tumor sich in breiter Verwachsung mit der vorderen Bauchwand befindet; sicher erkennen kann man sie nur dann, wenn man immer an bestimmten Stellen weiche, bandartige Resistenzen nachweisen und in denselben gurrende Geräusche erzeugen kann. Verwachsungen mit dem Netz, mit der Leber und mit der Milz sind gewöhnlich nicht sicher zu erkennen.

Diagnose der Stieltorsion.

Die **Diagnose der Stieltorsion** ist nur ausnahmsweise durch die Palpation des gedrehten Stiels selbst zu stellen. Wenn derselbe auffallend dick und kurz erscheint oder gar Einschnürungen an seiner Oberfläche erkennen läßt, oder wenn man in besonders günstigen Fällen die einzelnen Windungen fühlen kann, so ist die Stieldrehung wahrscheinlich. Für gewöhnlich wird die Stieltorsion nur aus ihren Folgen erkannt. In seltenen Fällen fehlen alle Symptome, und man wird bei der Operation durch den Befund einer Torsion überrascht; in einzelnen Fällen treten nur Schmerzen auf, welche sich schnell steigern und langsam wieder vergehen, namentlich zur Zeit der Regel. Das wichtigste Zeichen sind aber akute, oft im Anschluß an ein leichteres Trauma (Heben, Umdrehen im Bett) auftretende Schmerzanfälle, oft mit Übelkeit und Erbrechen gesellschaftet, welche nach kurzer Zeit vergehen und, wenn Verwachsungen nach dem Anfall ausgeblieben sind, sich binnen kurzem und mehrfach wiederholen können. Meistens, wenn auch nicht immer, tritt allgemeine Peritonitis auf, welche mit mäßigem Fieber, hoher Pulsfrequenz und Meteorismus einhergeht. Während ihres akuten Stadiums ist wegen des starken Meteorismus der Tumor allerdings nicht deutlich zu fühlen; wenn der Bauch zusammenfällt, treten die Konturen desselben allmählich hervor und werden mit dem Nachlassen der Entzündung immer deutlicher. Wenn eine Peritonitis auftritt, ohne daß man von der Anwesenheit eines Tumors etwas wußte, so wird die Diagnose lange Zeit zweifelhaft bleiben können; tritt dagegen eine diffuse Entzündung bei sicher nachgewiesenem Ovarialtumor auf, so ist Stieltorsion die häufigste Ursache. Auch aus den allgemeinen Verwachsungen mit Därmen, Bauchdecken und Uterus als dem Resultat einer diffusen Peritonitis kann man eine Stieltorsion vermuten; am häufigsten kommen sie bei mittelgroßen Tumoren vor.

Ruptur des Ovarialtumors.

Die **Ruptur des Ovarialtumors** ist kein seltenes Ereignis, namentlich bei den dünnwandigen myxomatösen Cystadenomen. Die Erscheinungen der Ruptur werden bedingt durch den Austritt der Flüssigkeit in die Bauchhöhle; je nachdem derselbe langsam oder schnell in großen Massen erfolgt, je nachdem der Inhalt rein serös, colloid, myxomatös oder gar eitrig ist, sind sie verschieden. Kleine Mengen seröser oder myxomatöser Massen machen kaum eine Reaktion. Der Austritt größerer Mengen erzeugt gewöhnlich plötzlich einen heftigen Schmerz, oft mit Erbrechen, welchem dann peritonitische Erscheinungen folgen, welche sich ebenso wie bei der Stieltorsion in mäßigen Grenzen halten und keinen septischen Charakter haben. Zuweilen kann schneller Tod nach der Ruptur eintreten, noch ehe eine Peritonitis ausgebrochen ist; bei Austritt von eitrigem Inhalt können schnell tödlich verlaufende septische Peritonitiden auftreten.

Größere myxomatöse Massen bleiben in der Bauchhöhle liegen, weil sie nicht aufgesogen werden können, und hüllen alle Abdominalorgane mit einer dicken Schicht ein; klinisch nachweisbare Reaktionserscheinungen bleiben dabei meistens aus. Zugleich mit den Zeichen von seiten des Peritoneums treten objektiv nachweisbare Veränderungen am Tumor auf; derselbe verschwindet ganz oder ist nur noch in verkleinertem, zusammengefallenem Zustand nachweisbar.

Vereiterung des Ovarialtumors, welche am häufigsten durch Infektion mit Streptokokken, Typhusbazillen, Bacterium coli entsteht, wird man annehmen können, wenn sich namentlich im Anschluß an eine Infektionsmöglichkeit (Punktion, Wochenbett, Typhus) langdauernde Fieberzustände mit zunehmender Konsumption entwickeln, für welche sich keine andere Ursache auffinden läßt; dabei braucht der Tumor weder spontan noch auf Druck empfindlich zu sein, solange sein seröser Überzug frei ist. Treten Reaktionserscheinungen von seiten des Peritoneums hinzu, so ist damit die oft lange gesuchte Ursache des Fiebers im Tumor gefunden. Hochgradige Leukocytose verbindet sich mit dem Fieber. Vereiterung des Ovarialtumors.

Die **Gravidität,** welche ja gewöhnlich nur bei kleineren oder mittelgroßen Tumoren eintritt, bringt der Trägerin durch mechanische Geburtsstörungen, durch Ruptur und Stieltorsion, durch Vereiterung im Wochenbett vielseitige Gefahr. Die Erkennung der eingetretenen Gravidität ist demnach wichtig, weil sie für gewöhnlich eine beschleunigte Entfernung des Tumors verlangt. In den ersten Monaten kann der Nachweis wohl erschwert sein, wenn der Tumor die Palpation des Uterus behindert; liegen Tumor und Uterus von ungefähr gleicher Größe im Abdomen, so könnte zunächst wohl der Verdacht auf doppelseitige Tumoren gelenkt werden, bis die Eigenschaften des einen und sein Zusammenhang mit der Port. vaginalis ihn als Uterus gravidus erkennen lassen. Die Erkennung von Tumoren neben einem hochgraviden Uterus kann erschwert werden, wenn sich der Tumor, welcher meistens mit demselben aszendiert, in die Lendengegend legt und sich hier der Palpation entzieht, oder wenn sich ein Tumor eng an den Uterus herandrängt. Man wird dann vor allem die beim Ovarialtumor deutlich cystische Konsistenz und seine dünne Wand beachten müssen; ebenso bemühe man sich, eine Grenze, wenn auch nur in Gestalt einer deutlichen Furche, zwischen beiden nachzuweisen. Werden Uterus und Cyste so groß, daß sie sich gegenseitig im Raum beengen, so wird die Abgrenzung schwierig, das zeigt folgender Fall: Gravidität.

Cas. 27. Frau H. erscheint am 19. Januar 1894 wegen starker Volumenszunahme des Leibes. Umfang über dem Nabel 122 cm; großer, den ganzen Leib ausfüllender Tumor mit gedämpftem Schall; in den beiden Lendengegenden Darmschall; großwellige Fluktuation durch den ganzen Tumor. Port. vaginalis erscheint etwas aufgelockert und geht nicht in die Mitte, sondern rechts in den Tumor über; im rechten vorderen Scheidengewölbe fühlt man undeutlich einen Kindskopf, rechts oben unter dem Rippenbogen einen weiteren großen Teil. Schwangerschaft mußte deshalb mit Bestimmtheit angenommen werden, wenn auch die Deutlichkeit der Fluktuation und die Dünnwandigkeit des Tumors und das deutliche Tasten der Kindsteile auf der rechten Seite zu einem Hydramnion nicht paßte. Da ich eine Kombination von Ovarialtumor mit Gravidität nicht für wahrscheinlich erachten konnte, weil nirgendswo eine Furche oder Abgrenzung zwischen schwangerem Uterus und Tumor nachzuweisen war, so hielt

ich Zwillingsschwangerschaft mit eineiigem Hydramnion für die wahrscheinlichste Erklärung, trotzdem die Wand in der linken Hälfte für den Uterus zu dünn erschien. Die letzte Menstruation war Ende Mai 1893 eingetreten. Am 1. März erfolgte die spontane Geburt, und nach der Ausstoßung des Kindes blieb ein großer, schlaffer, dünnwandiger Tumor zurück, in welchen sich der Uterus unter Eindrängen der rechten Wand desselben so hineingelegt hatte, daß beide zusammen einen Tumor darstellten. Bei der später vorgenommenen Operation zeigte sich, daß es sich um einen Parovarialtumor gehandelt hatte.

Kleine Tumoren, welche im kleinen Becken liegen, sind schwer als Ovarialtumoren zu erkennen, weil sie unter dem Einfluß der Spannung so prall erscheinen, daß man sie für Myome hält und das um so mehr, als wegen der Anlagerung an den Uterus die Abgrenzung von demselben und die Palpation des Stiels erschwert wird; häufig wird die Sicherheit der Diagnose nur in der Chloroformnarkose zu erzielen sein. Die Fehldiagnosen, welche nicht selten sind, gehen im allgemeinen dahin, daß in den ersten Monaten am häufigsten die Gravidität, in den letzten der Tumor übersehen wird.

Diagnose der Malignität.

Die **Diagnose der Malignität** beansprucht eine hohe Bedeutung, weil sie die sofortige Entfernung des Tumors notwendig macht. In gewisser Weise können die Tumoren selbst durch ihre deutlich nachweisbaren Eigenschaften einen Verdacht auf ihre maligne Natur erwecken; ich verweise deshalb auf die später zu erörternden palpatorischen Eigenschaften der Karzinome, Sarkome, Endotheliome, Teratome. Dazu kommen eine weitere Reihe von Eigentümlichkeiten der Tumoren und Abweichungen von dem klinischen Bild eines einfachen Tumors, welche in Verbindung mit jenen die Diagnose auf Malignität meistens sicher stellen lassen. Doppelseitigkeit z. B. bei ziemlich gleich großen Tumoren und partielle Entwicklung ins Lig. latum sind auf Malignität verdächtig. Ascites findet sich bei malignen Tumoren fast regelmäßig und erregt deshalb immer Verdacht; er ist aber kein sicheres Zeichen für Malignität, sondern kommt auch in geringer Quantität bei glandulären Kystomen, in größerer Masse bei Fibromen und Fibrosarkomen, vor allem bei Papillomen vor, sobald die Papillen die Oberfläche erreichen. Das Alter darf für die Diagnose der Malignität nicht verwertet werden, da maligne Tumoren bei jugendlichem Alter und gutartige bis ins höchste vorkommen können. Marasmus und Kachexie kommt ebenfalls bei größeren benignen Tumoren vor, ist dagegen bei kleineren Tumoren immer sehr verdächtig. Frühzeitige Ödeme der Beine bei kleinen Tumoren möchte ich noch für eins der sichersten Zeichen halten. Aus allem geht hervor, daß die Diagnose nicht absolut sicher ist, solange das Karzinom noch in dem Tumor allein steckt; eine Gewißheit gewinnt man meistens erst dann, wenn die Umgebung ergriffen ist. Maligne Tumoren gehen dann eine breite, massige Verwachsung mit der Umgebung ein und werden unverrückbar fest fixiert. Durch Dissemination des Karzinoms entstehen auf dem Boden des Douglas und auf dem Beckenperitoneum Metastasen, welche bald als einzelne Knollen, bald als zusammenhängende, schwartige Massen auftreten; bei der kombinierten Untersuchung von Mastdarm und Scheide aus kann man diese Knollen meistens vom Haupttumor abgrenzen, und man

fühlt beim Bewegen der Hände gegeneinander ein reibendes, knirschendes Geräusch, sogenanntes Schneeballenknirschen. Von ähnlichen, knirschenden Empfindungen, welche bei Blutungen im Douglasschen Raum, tuberkulösen Knötchen auf dem Peritoneum oder papillären Exkreszenzen an Ovarialtumoren vorkommen, unterscheiden sich die karzinomatösen Metastasen dadurch, daß sie viel gröber sind und viel intensiver reiben. Vom Hilus des Ovariums dringen karzinomatöse Massen in den Stiel und von da ins Lig. latum und Parametrium und erzeugen hier einzelne Knollen oder häufiger noch zusammenhängende, knorpelharte Verdickungen; auf diese Weise wird die Basis des Tumors von unregelmäßigen, knolligen Massen umgeben. Findet man in den oberen Teilen des Abdomens knollige Tumoren, vor allem in der Gegend des Netzes und Colon transversum, so sind diese ebenfalls als Metastasen aufzufassen und sprechen für Malignität; man hüte sich aber vor Verwechslungen mit Kotknollen und mit dem zusammengeschobenen Netz, wie es sich bei tuberkulöser Peritonitis findet. In einer Reihe von Fällen wird erst die Inspektion bei der Laparotomie genaueren Aufschluß über die Natur des Tumors geben können. Da Ovarialkarzinome häufig metastatischer Natur sind, so fahnde man auf ein primäres Karzinom im Abdomen, welches meistens im Magen oder Darm etabliert sein wird.

Diagnose der Art des Ovarialtumors.

Wenn die Diagnose auf einen Ovarialtumor sichergestellt ist, so soll auch vom Nichtfachmann ein Versuch gemacht werden, die besondere Art der Neubildung festzustellen; Prognose und Behandlung werden häufig davon abhängen. Im ganzen muß man diese Aufgabe für die Mehrzahl der Tumoren als unschwer lösbar bezeichnen; in einzelnen Fällen wird allerdings auch dem Fachmann die klinische Diagnose nicht gelingen und dem Anatomen die Rubrizierung überlassen werden müssen. Für die Diagnose sind folgende Anhaltspunkte verwertbar.

1. Die Follikularcysten werden etwa bis zur Größe einer Faust beobachtet; sie sind meistens einkämmerig, haben eine dünne Wand, mäßig pralle Füllung und einen hellen, serösen Inhalt; sie kommen meist einseitig vor, haben wenig Neigung zur Verwachsung und machen bei günstiger Lage selten Beschwerden (Fig. 157).

Follikularcysten.

Fig. 157. Follikularcyste des Ovarium. (Präparat der Kgl. Universitäts-Frauenklinik in Königsberg.) $^1/_2$. (Orig.) Rechts ist noch Ovarialgewebe vorhanden.

Den Follikularcysten muß eine Art von cystischen Tumoren des Ovariums angegliedert werden, welche auf entzündlicher Basis beruhen; diese „entzündlichen Cysten“ bilden sich durch Retention in einem oder mehreren Follikeln, bei entzündlichen Prozessen an den Adnexen und finden sich deshalb gemeinschaftlich mit

Tubenerkrankungen, peritonealen Adhäsionscysten und perimetritischen Zuständen allerlei Art; sie sind meistens doppelseitig, haben serösen Inhalt und sind vielfach mit der Nachbarschaft verwachsen. Aus ihnen entsteht durch Kommunikation mit gleichzeitig sich entwickelndem Hydrosalpinx die Tubo-ovarialcyste, eine Kombination einer mäßig großen Ovarialcyste mit einer ihr namentlich mit ihrem abdominellen Ende innig anliegenden dilatierten Tube.

Tubo-ovarialcyste.

Diese entzündlichen Cysten sind klinisch erkennbar aus ihren entzündlichen Symptomen, aus ihrer unregelmäßigen Gestalt und aus den vielfachen Verwachsungen mit der Nachbarschaft. Die Tubo-ovarialcyste, welche selten Kindskopfgröße überschreitet, läßt sich zuweilen aus der eigenartigen Retortenform

Fig. 158. Tubo-ovarialcyste (nach Martin).

erkennen, welche durch das Umbiegen der erweiterten Tube in den rundlichen ovarialen Anteil des Tumors entsteht (Fig. 158).

Corpus-luteumcyste.

2. Die Corpus-luteumcysten, welche gewöhnlich Faustgröße nicht überschreiten, haben meistens eine dicke Wand, sind aber weiter nicht durch besondere klinische Eigenschaften gekennzeichnet (Fig. 159).

Kystoma serosum simplex.

3. Das Kystoma serosum simplex besteht aus einer Cyste mit dünner Wand und leicht flüssigem Inhalt, seltener aus zwei bis drei nebeneinander gelagerten Hohlräumen; es unterscheidet sich klinisch sehr wenig von den Follikularcysten, wird aber viel größer als diese.

Kystoma glanduläre proliferans.

4. Das proliferierende glanduläre Kystom (Cystadenoma pseudomucinosum) stellt die klinisch am häufigsten vorkommende Art von Ovarialtumoren dar; sie werden von den kleinsten Anfängen bis zur extremsten Größe beobachtet. Die Gestalt ist in den einfachsten Fällen rundlich und bleibt es auch, wenn eine große

Fig. 159. Corpus-luteumcyste (nach Martin).

Cyste in dem Tumor vorherrscht; sie wird unregelmäßig durch die Entwicklung mehrerer Cysten gegen die Außenfläche des Haupttumors hin und zeigt dann vielfache Einschnürungen und Teilungen. Die Oberfläche ist, wenn es sich vorwiegend um eine große Cyste handelt, glatt, wird aber höckerig, wenn kleinere Cysten

Fig. 160. Cystadenoma pseudomucinosum. $^1/_2$. (Orig.)
(Präparat der Kgl. Universitäts-Frauenklinik in Königsberg.)

Einzelne Cysten sind mit geronnenem Inhalt gefüllt, andere sind leer; in einzelnen Cysten entwickeln sich kleine Papillen.

aus ihr hervorragen. Die Konsistenz des Tumors richtet sich nach der Größe der Cyste; kleinere Tumoren fühlen sich meistens solid an; größere sind deutlich cystisch, mit getrennten Fluktuationsgebieten bei mehreren größeren Cysten oder mit durchlaufender Fluktuation bei einem großen Hohlraum. Multilokuläre Kystome mit kleinen Hohlräumen sind zuweilen absolut hart und zeigen nirgends Fluktuation. Bei den meisten größeren deutlich cystischen Tumoren findet man harte Partien in der Wand, welche den noch nicht cystisch degenerierten Partien entsprechen. Die Beweglichkeit ist bei gestielten Ovarialtumoren ziemlich groß, so weit sie nicht durch die Spannung der Bauchdecken oder durch Adhäsionen behindert ist. Große Tumoren haben meistens Adhäsionen, am

Fig. 161. Cystadenoma serosum (nach Gebhard).
(Präparat der Kgl. Universitäts-Frauenklinik in Berlin.)

häufigsten mit Netz, Darm und Bauchwand, seltener mit dem Uterus und Beckenorganen. Die Cystadenome sind häufig einseitig und meistens gestielt entwickelt; Ascites ist selten und dann nur wenig (Fig. 160).

Kystoma papillare proliferans.

5. Das proliferierende papilläre Kystom (Cystadenoma serosum, papilläres Kystom, Pfannenstiel) wird selten größer als ein Mannskopf; am häufigsten kommt es etwa kindskopfgroß zur Beobachtung. Die Gestalt ist selten vollständig rund, die Oberfläche knollig, höckerig und trägt oft deutlich fühlbare Papillenbäume. Die Konsistenz ist häufig nicht als cystisch zu erkennen wegen der Kleinheit der Hohlräume und wegen der Anfüllung derselben mit papillären Massen. Diese Tumoren sind überwiegend häufig doppelseitig. Die Entwicklung ist meistens bei beiden oder wenigstens bei einem intraligamentär; seltener sind sie vollständig, meistens nur mit der Basis im Lig. latum, während die übrige Peripherie frei ist. Verwachsungen mit den Nachbarorganen und mit dem Beckenperitoneum sind sehr häufig, so daß vollständig freie Beweglichkeit

selten ist. Peritoneale Metastasen finden sich bei vorgeschrittenen Fällen sehr häufig, namentlich im Douglasschen Raum. Ascites tritt sehr früh auf, vor allem, wenn Papillen auf der Außenfläche sitzen, und pflegt sehr reichlich zu sein. Das Oberflächenpapillom stellt einen deutlichen Papillenbaum dar auf einem normalen Eierstock; es ist meistens doppelseitig und macht früh Ascites (Fig. 161).

Karzinom.

Fig. 162. Primäres Ovarialkarzinom (auf dem Durchschnitt). 1/2. (Orig.) (Präparat der Kgl. Universitäts-Frauenklinik in Königsberg.) Größere Abschnitte des karzinomatösen Gewebes sind durch Blutungen zertrümmert.

6. Die primären Karzinome geben im allgemeinen die Form des Ovarium wieder; wenn sie sich vergrößern, wird ihre Oberfläche durch hervortretende Buckel und Cysten sehr unregelmäßig. Kleine Tumoren sind hart, größere stellenweise cystisch, weil Erweichungen im Innern nicht selten sind (Fig. 162). Der Stiel ist meist kurz und zieht oft in einen Hilus der Geschwulst hinein. (Weitere klinische Eigentümlichkeiten siehe p. 302.) Entwickelt sich Karzinom sekundär im Cystadenom, so bleiben die Eigenschaften desselben unverändert, solange das Karzinom nur im Innern sitzt.

Dermoid.

7. Die Dermoide sind selten über mannskopf-, am häufigsten zwischen hühnerei- und kindskopfgroß; sie sind rundlich und oval und zeigen häufig durch Andeutungen von Teilung eine Art Semmelform. Sie haben einen Inhalt von flüssigem Fett und von aus der epidermoidalen Innenwand hervorwachsenden Haaren und Zähnen; in der Wand sitzen nicht selten Knochenstücke, welche bei günstiger Lage des Tumors deutlich getastet werden können. Dermoidcysten machen bei einer mäßigen Größe oft den Eindruck eines harten, soliden Tumors wegen ihrer meist etwas dicken Wand und prallen Füllung; sie zeichnen sich nicht selten durch eine größere Druckempfindlichkeit aus und machen auch gelegentlich spontane Schmerzen; sie haben ein sehr langsames Wachstum und werden am häufigsten bei jungen Personen beobachtet, Doppelseitigkeit ist selten. Die Dermoidtumoren gehen häufig Verwachsungen mit den Nachbarorganen ein und werden vom Darm aus leicht infiziert; dadurch entstehen Gasbildungen im Tumor und Perforation in Nachbarorgane (Fig. 163).

Teratom.

8. Die Teratome sind aus den verschiedensten embryonalen Organen aller drei Keimblätter zusammengesetzt; sie stellen bis über mannskopfgroße Tumoren dar, welche oft bei jugendlichen Individuen beobachtet werden und schnell wachsen. Ihre Konsistenz ist solid, oft hart; nicht selten erzeugt der im Tumor vorkommende Knochen eine ganz besondere Härte. Die Oberfläche ist glatt, zuweilen höckerig; die Verbindung mit dem Uterus meist gestielt. Wenn der Tumor, was nicht immer der Fall ist, maligne ist, so treten Ascites und Metastasen auf. Die Diagnose wird klinisch nur sehr selten gelingen;

Fig. 163. Dermoidcyste des Ovarium (nach Pfannenstiel).

In der Mitte der behaarte Dermoidbürzel; links davon eine Kieferanlage mit zwei prominierenden Zahnsäckchen, in der Umgebung einzelne Knochenspangen.

Fig. 164. Fibroma ovarii (nach Gebhard).
(Präparat der Kgl. Universitäts-Frauenklinik in Berlin.)

wenn reichlich Knochenmassen vorhanden sind, kann das Röntgenbild vielleicht sie ermöglichen.

9. Die Fibrome des Eierstocks sind rundlich bis oval, sehr hart, haben eine glatte, wenig gelappte Oberfläche und sind meistens einseitig; sie können Mannskopfgröße überschreiten, machen früh Ascites und zeigen häufig Cystenbildung im Innern (Fig. 164). Fibrom.

10. Die Sarkome treten in zwei klinisch und anatomisch verschiedenen Formen auf: Sarkom.

Die Fibrosarkome (Spindelzellensarkome) können über doppeltmannskopfgroß werden, haben eine gelappte Oberfläche und eine harte Konsistenz; sie sind meistens doppelseitig und machen Ascites. Der Charakter ist ein gutartiger; sie machen keine Metastasen und Rezidive (Fig. 165).

Fig. 165. Fibrosarkom des Ovarium. $^1/_3$. (Orig.) (Präparat der Kgl. Universitäts-Frauenklinik in Königsberg.)

Die Rundzellensarkome sind weiche, markige Tumoren mit ziemlich glatter Oberfläche; sie sind meistens einseitig und machen oft Ascites; sie erreichen zuweilen eine bedeutende Größe. Die Neubildung durchbricht früh die Oberfläche und infiziert die Nachbarschaft, vor allem die Bauchhöhle.

11. Peritheliome und Endotheliome haben dieselben Eigenschaften wie die Rundzellensarkome. Peri- und Endotheliom.

Im Anhang bespreche ich hier noch:

Die Diagnose der akuten und chronischen Oophoritis.

Die akute Oophoritis wird nur sicher diagnostiziert werden können, wenn man den Eierstock isoliert tasten kann. Die wichtigste Veränderung beruht in einer Anschwellung des Organs, welche selten Hühnerei- oder Gänseeigröße überschreitet (s. Cas. 23). Die Konsistenz des Eierstocks wird entsprechend der Veränderung weich und eindrückbar, bei Abszessen wohl auch fluktuierend; dabei fehlt selten ein gewisser Grad von Schmerzhaftigkeit. Die Beteiligung des Allgemeinbefindens, spontane Schmerzen, Erkrankungen unter Fieber sind als Symptome der akuten Oophoritis diagnostisch den kleinen Cysten gegenüber zu verwerten. Schwieriger wird die Diagnose, wenn die akute Oophoritis im Anschluß an Tubenerkrankungen entsteht oder mit akuter Perioophoritis einhergeht. Da die isolierte Abtastung des Eierstocks in diesen Fällen erschwert ist und die Schmerzhaftigkeit nicht allein auf denselben zu beziehen ist, fehlen die Hauptzeichen; immerhin wird die Beteiligung des Ovarium wahrscheinlich, wenn ein größerer, rundlicher Tumor den Hauptanteil an der Adnexerkrankung dar- Akute Oophoritis.

stellt. Die Diagnose der Ätiologie wird sich zwischen gonorrhoischer, septischer und tuberkulöser Infektion bewegen. Solange man des Eiters nicht habhaft geworden ist, beruht die erstere auf der klinischen und bakteriologischen Diagnose der Uterusgonorrhoe; die tuberkulöse Infektion wird man annehmen können, wenn andere Herde dieser Natur im Körper nachgewiesen werden können; die septische Natur (vorwiegend Streptokokkeninfektion) gibt sich einmal durch die vorausgehende Infektionsmöglichkeit (Puerperium, Operation, lokale uterine Eingriffe) und durch langdauernde, vor allem in Verbindung mit der Menstruation eintretende Fieberzustände kund.

Chronische Oophoritis.

Die Diagnose der chronischen Oophoritis wird viel öfter vom Arzt gestellt, als der tatsächlichen Häufigkeit dieses Leidens entspricht. Auch hier muß, womöglich noch schärfer, die Forderung erhoben werden, den erkrankten Eierstock isoliert zu tasten, und jede Diagnose auf Oophoritis nur allein auf Druck von außen auf die Ovarialgegend bestimmt abgelehnt werden. Wenn es gelingt, das Ovarium isoliert zu tasten, und wenn man mit Bestimmtheit jede Beteiligung des Peritoneum ausschließen kann, und wenn alle Exsudate und Adhäsionen fehlen, so sind es wesentlich zwei Punkte, welche die Grundlage der Diagnose bilden, die Vergrößerung und Schmerzhaftigkeit des Eierstocks; aber nur die Kombination beider sichert die Diagnose. Die Vergrößerung des Eierstocks entsteht durch Verdickung des Stromas oder durch Dilatation der Follikel oder durch beides und betrifft das Organ gleichmäßig; meistens ist der Eierstock taubeneigroß, selten hühnereigroß. Den auch am normalen Eierstock vorkommenden vorübergehenden Vergrößerungen durch Follikel- und Corpus luteum-Bildung gegenüber muß man bei der chronischen Oophoritis die Vergrößerung konstant finden. Die Konsistenz ist hart, oft prall, hat aber nichts Charakteristisches, da sie bei kleinen Dermoidcysten ebenso vorkommt, während kleine Retentionscysten deutlicher fluktuieren. Die Oberfläche ist gelegentlich kleinhöckerig infolge kleincystischer Degeneration der Follikel. Vergrößerung und Konsistenz genügen demnach allein nicht zur Diagnose, sondern ein weiteres Symptom, der Druckschmerz, muß dazukommen. Die Verwertung eines so subjektiven Symptoms, wie es der Druckschmerz ist, hat wegen der verschiedenartigen Empfindlichkeit der Kranken und wegen des verschiedenartigen Drucks bei der Untersuchung etwas sehr Unsicheres; weiter darf man nicht vergessen, daß auch normale Ovarien etwas schmerzhaft sein können, und daß peri- und parametritische Prozesse einen Druckschmerz des Eierstocks selbst vortäuschen können. Nur wenn man eine isolierte, beträchtliche Schmerzhaftigkeit am Eierstock nachweisen kann, ist ein brauchbares Symptom für die Oophoritis gewonnen; sie allein allerdings genügt ebenfalls nicht, weil nervöse Schmerzhaftigkeit, die sog. Ovarie, nicht selten ist. Man muß deshalb eine Verbindung von ausgeprägter Schmerzhaftigkeit mit konstanter Vergrößerung des Ovarium für die sichersten Zeichen der chronischen Oophoritis halten.

Die Schwierigkeit der Diagnose wächst beträchtlich, wenn die chronische Oophoritis in Verbindung mit Tubenerkrankungen, Perioophoritis und para-

metritischen Exsudaten auftritt. Die Schmerzhaftigkeit ist in diesen Fällen nie allein auf das Ovarium zu beziehen; und da eine isolierte Abtastung desselben nicht möglich ist, wird man dasselbe auch nicht als vergrößert erkennen können. Man wird aber selten fehl gehen, wenn man bei chronischen Adnextumoren auch entzündliche Vorgänge im Eierstock annimmt.

Die Symptome sind so unbestimmt oder so allgemeiner Natur, daß sie für die Diagnose bei chronischer Oophoritis nicht verwertbar sind; häufiger als bei anderen entzündlichen Prozessen beobachtet man hier ein Ausstrahlen der Schmerzen in die Schenkel.

Diagnose der malignen Erkrankungen des Uterus.

I. Karzinom des Uterus.

Einteilung. Die Karzinome des Uterus entstehen in der Schleimhaut oder unmittelbar darunter aus den Elementen derselben. Wir nehmen deshalb auch am besten die Schleimhaut als Ausgangspunkt für die Einteilung und unterscheiden nach dem Vorgang von Ruge und Veit: Einteilung.

1. Karzinom der Portio vaginalis, entstehend in der Schleimhaut, welche die Port. vaginalis überzieht, d. i. vom äußeren Muttermund bis zum Ansatz des Scheidengewölbes (Fig. 166, rot).

2. Karzinom der Cervix, welches auf der Schleimhaut vom Os externum aufwärts bis zum Os internum entsteht (Fig. 166, schraffiert).

3. Karzinom des Corpus uteri, welches von der Schleimhaut des Uterus ausgeht vom Os internum aufwärts bis an die Tubenmündungen (Fig. 166, blau).

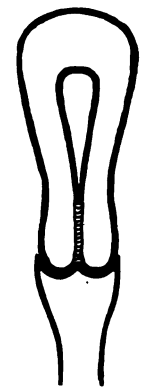

Fig. 166. Normaler Uterus mit seinen verschiedenen Schleimhäuten. (Schem.) (Orig.)

Diese Einteilung hat ihre Berechtigung nicht nur in den verschiedenen histologischen Bildern der Karzinome, welche dem Bau und Charakter der Schleimhautabschnitte entsprechen, von welchen sie entspringen, sondern auch in den verschiedenen klinischen Befunden und Verbreitungswegen, welche die einzelnen Formen nehmen; freilich läßt sich diese Trennung, vor allem die in Karzinome der Portio und der Cervix, nur für die Frühstadien durchführen. Die Trennung der Karzinome nach ihrem Ausgangspunkt ist von großer Bedeutung, weil nicht nur die klinischen Bilder des Krebses, sondern auch die Methoden der Diagnose ganz verschieden sind je nach dem Ausgangspunkt und der Verbreitung des Krebses.

Die Diagnose des Uteruskrebses beruht auf dem objektiven Nachweis der durch die Neubildung entstandenen Veränderungen an der Ursprungsstätte und in ihrer Nachbarschaft; ich schicke demnach der Erörterung der diagnostischen Methoden eine genauere Schilderung dieser Veränderungen voraus.

Die klinischen Bilder und Verbreitungswege des Uteruskrebses.

Carcinoma portionis vaginalis.

I. Carcinoma portionis vaginalis. Das Karzinom stellt eine Neubildung dar, welche mehr oder weniger schnell zerfällt. Die Neubildung kann aus der Port. vaginalis heraus in das Lumen der Vagina erfolgen und dann einen aus ihr entspringenden Tumor darstellen, oder sie erfolgt in das Gewebe der Port. vaginalis hinein und infiltriert dieselbe. Je nachdem dann

Fig. 167. Blumenkohl der Port. vaginalis, supravaginal amputiert (nach einem Präparat der Kgl. Universitäts-Frauenklinik in Berlin). $^1/_1$. (Orig.)

Fig. 168. Gestielter Blumenkohl der Port. vaginalis (nach einem Präparat der Kgl. Universitäts-Frauenklinik in Berlin). $^1/_1$.

der Zerfall der Neubildung schnell oder langsam erfolgt, herrscht die Infiltration oder Ulceration vor. Auf diese Weise entstehen verschiedene klinische Bilder, deren scharfe Trennung in diagnostischer Hinsicht Bedeutung hat, wenn man auch zugeben muß, daß sie nicht differente Formen, sondern oft nur verschiedene Stadien einer und derselben Form darstellen, welche sich nebeneinander entwickeln. Wir unterscheiden:

Polypöses Karzinom (Blumenkohl).

1. Das polypöse Karzinom an der Port. vaginalis; dieser sog. Blumenkohl stellt einen Tumor auf der Oberfläche der Port. vaginalis dar, welcher entweder von beiden Lippen oder nur von einer oder einem Teil einer Lippe, recht häufig von einer Kommissur ausgeht; entweder sitzt er flach mit der ganzen Breite auf der Port. vaginalis, oder er wächst aus der Kontur derselben heraus, so daß er einen gestielten Tumor bildet; selten wird man den Stiel dünner als einen Finger finden. Die Größe kann sehr verschieden sein; er wird von der Größe einer Haselnuß bis zu der einer Faust beobachtet

und füllt dann das ganze Lumen der Scheide aus. Die nicht vom Karzinom ergriffenen Teile der Port. vaginalis verstecken sich hinter dem Blumenkohl und sind oft schwer zu finden. Die Oberfläche des Tumors ist niemals glatt, meistens höckerig, uneben, rauh und bröckelig; seltener erscheint sie rot, meistens mit schmierig gangränöser Masse bedeckt (Fig. 167 und 168).

Infiltrierendes Karzinom.

Fig. 169. Infiltrierendes Karzinom der Port. vaginalis. $^1/_2$. (Präparat der Kgl. Universitäts-Frauenklinik in Berlin.)

2. Das infiltrierende Karzinom erzeugt Verdickungen und Verhärtungen in der Port. vaginalis, welche ringförmig dieselbe ganz befallen oder eine Lippe oder Teile derselben frei lassen; die Infiltration geht verschieden weit in das Gewebe hinein, aber selten über den Ansatz des Scheidengewölbes hinaus. Die Oberfläche zeigt sehr unbedeutende Substanzverluste, in seltenen Fällen sogar ganz intakte Schleimhaut (Fig. 169).

Karzinomatöse Höhle.

3. Die karzinomatöse Höhle in der Port. vaginalis stellt einen durch Ulceration entstandenen Trichter dar, welcher meist nur einer Lippe entspricht und das Gewebe der Port. vaginalis bis nahe an das Os internum durchsetzt. Die Höhle verläuft neben dem Cervicalkanal und dem Os externum, geht aber oft in dem unteren Teil des ersteren noch mit auf (Fig. 170).

Karzinomatöses Geschwür (Ulcus rodens).

4. Das karzinomatöse Geschwür stellt eine ganz flache Ulceration auf der Oberfläche der Port. vaginalis dar, welche gar keine Tendenz zum

Fig. 170. Karzinomatöse Höhle an der Port. vaginalis (nach einem Präparat der Kgl. Universitäts-Frauenklinik in Berlin). $^1/_2$. (Orig.)

Fig. 171. Karzinomatöses Geschwür (Ulcus rodens) an der linken Kommissur, der hinteren Lippe und dem angrenzenden Scheidengewölbe (nach einem Präparat der Kgl. Universitäts-Frauenklinik in Berlin). $^1/_1$. (Orig.)

Wachsen in die Tiefe zeigt, sondern sich nur an der Oberfläche verbreitet; es gehört meistens nur einer Lippe an (Ulcus rodens) (Fig. 171).

Verbreitungswege.

Verbreitungswege. Die Ausbreitung des reinen Portiokarzinoms in der Oberfläche findet ausschließlich gegen das Scheidengewölbe hin und von hier auf die Scheidenwandungen selbst statt, während eine Ausbreitung auf die Cervixschleimhaut selten beobachtet wird. Der Blumenkohl und das Ulcus rodens haben die größte Neigung, auf die Vagina sich auszubreiten, und zwar ergreifen sie die Oberfläche der Vaginalwand, welche an die erkrankte Lippe anstößt. Diejenigen Karzinome, welche mehr in die Substanz der Portio eindringen, breiten sich auf die Vagina mehr im submukösen Gewebe aus und führen zur Infiltration, welche zunächst noch von Schleimhaut überzogen ist, als ringförmige Infiltration: sie schreiten langsam weiter gegen den Introitus, in der vorderen Wand stets am tiefsten, in der hinteren am höchsten stehend. Zuweilen treten unter der Schleimhaut gelegene, auf Metastasen beruhende Knoten auf, deren Lieblingssitz die hintere Wand und der Harnröhrenwulst sind; in seltenen Fällen findet man sog. Kontaktkarzinome, d. h. karzinomatöse Erkrankungen an denjenigen Stellen der Vaginalwand, welche dem primären Krebs anliegen. Die Ausbreitung auf das Cervixgewebe findet man am häufigsten bei den infiltrierenden Formen; mehr oder weniger weit, selten bis ans Os internum heranreichend und nur in den extremsten Fällen über dasselbe hinaus breitet sich das Karzinom kontinuierlich und nur äußerst selten diskontinuierlich, sprungweise aus; gelegentlich wird wohl die Cervixschleimhaut auch von hinten her infiziert. Das Corpus uteri wird nur in extremsten Stadien und dann durch kontinuierliches Wachstum ergriffen; diskontinuierliche Ausbreitungen in Gestalt von Metastasen kommen im Gewebe des Corpus sehr selten vor und sind auf der Schleimhaut bis jetzt überhaupt noch nicht beobachtet. Seelig macht eine frühzeitige Erkrankung des Corpus auf dem Wege der Lymphgefäße wahrscheinlich. Das Beckenbindegewebe wird erreicht vom Scheidengewölbe aus oder von der Peripherie des untersten Abschnittes der supravaginalen Cervixpartie. Die Verbreitung des Karzinoms in den Lymphspalten des Beckenbindegewebes hängt von dem Aufbau des Parametrium ab; sie erfolgt am häufigsten in den hinteren Abschnitten des seitlichen Parametrium, welche lateralwärts und vor den Douglasfalten liegen, bis ans Becken heran. Die vorderen und seitlich neben der Blase gelegenen Abschnitte bleiben fast immer frei. Die dünnen Schichten des Parametrium zwischen Cervix und Blase und hinten zwischen Cervix und Peritoneum geben nur wenig Raum für die Ausbreitung des Krebses. Die Infektion des Beckenbindegewebes erfolgt meist kontinuierlich in Gestalt von Infiltrationen, welche sich dem erkrankten Teil der Portio oder des Scheidengewölbes anschließen und sich durch Zerfall bald zu großen Höhlen nach der Scheide hin öffnen; nur selten erzeugen sie größere Tumoren im Parametrium. Gelegentlich breitet sich die Infektion in den Lymphgefäßen aus und erzeugt dann derbe Stränge, welche zum Becken verlaufen.

Die Blase wird vom vorderen Scheidengewölbe oder von dem supravaginalen Teil der vorderen Cervixwand aus ziemlich spät, der Mastdarm vom hinteren Parametrium aus relativ selten erreicht. Eine kontinuierliche Ausbreitung auf die Peritonealhöhle findet ebenfalls ziemlich spät statt.

Die Lymphdrüsen, welche beim Portiokarzinom erkranken, sind die Gland. hypogastricae und iliacae, seltener die Gland. sacrales.

Die inneren Organe werden beim Portiokarzinom sehr selten und sehr spät ergriffen, am häufigsten Lunge und Leber.

II. Carcinoma cervicis. Das Karzinom der Cervix nimmt seinen Ausgang von der Schleimhaut der Cervix oder den unter ihr im Cervixgewebe Carcinoma cervicis.

Fig. 172. Infiltrierendes Karzinom der Cervix. $^2/_3$.
(Präparat der Kgl. Universitäts-Frauenklinik in Berlin.)

Fig. 173. Karzinomatöse Höhle in der Cervix, entstanden durch Zerfall eines infiltrierenden Karzinoms
(nach einem Präparat der Kgl. Universitäts-Frauenklinik in Berlin). $^1/_2$.

liegenden Elementen derselben. Durch die Verschiedenartigkeit des Wachstums in der Cervixsubstanz sowie durch den Wechsel von Infiltration und Zerfall entstehen folgende, in diagnostischer Hinsicht differente Krankheitsbilder:

1. Das infiltrierende Karzinom stellt eine Verdickung der ganzen Cervix oder einer Wand derselben dar; es entsteht auch als Knoten in der Cervix, welcher dieselbe partiell auftreibt. Dabei fehlt zunächst jede Ulceration, vielmehr ist der Knoten überall von intakter Schleimhaut überzogen, bis sie allmählich verdünnt, von hinten her infiziert wird und schließlich zerfällt (Fig. 172). Infiltrierendes Karzinom.

2. Die karzinomatöse Höhle in der Cervix entsteht, wenn sich infiltrierende Karzinome durch Zerfall öffnen (Fig. 173) oder wenn Karzinome von der Oberfläche an umschriebener Stelle in die Tiefe dringen und von Karzinomatöse Höhle.

schnellem Zerfall gefolgt sind. Die Höhlen liegen in der Cervix und sind vom Cervicalkanal, in seltenen Fällen auch von der Vagina her zugänglich. Der Cervicalkanal ist meist an die gesunde Wand herangedrängt und geht zum Teil in die Höhle mit auf.

Karzinomatöse Ulceration im Cervicalkanal.

Fig. 174. Ulcerierendes, von der Schleimhaut der ganzen Cervix ausgehendes Karzinom. $^2/_3$. (Präparat der Kgl. Universitäts-Frauenklinik in Berlin.) (Orig.)

3. Die karzinomatöse Ulceration im Cervicalkanal (internes Cervixkarzinom) stellt eine von der Schleimhaut des ganzen Kanals gleichzeitig ausgehende Form dar, welche nur wenig in die Tiefe dringt und schnell zerfällt. Auf diese Weise erweitert sich der Cervicalkanal zu einer Höhle, wobei die Wand der Cervix in einer Reihe der Fälle gar nicht infiltriert ist, sondern von innen her allmählich sich verdünnt, während in anderen Fällen die Infiltration stärker ist und mit dem Zerfall nach dem Kanal hin Hand in Hand geht (Fig. 174).

Verbreitungswege.

Verbreitungswege. Die kontinuierliche Ausbreitung des Cervixkarzinoms in der Oberfläche findet ausschließlich gegen das Corpus uteri hin statt mit Überschreitung des Os internum; vor allem bei dem oberflächlichen Schleimhautkarzinom (3) schließt sich die Erkrankung der ganzen Uterusinnenfläche zuweilen an. Das Corpus kann aber ferner erkranken durch direktes Fortwandern des Karzinoms in der Substanz des Uterus, indem immer höhere Teile infiltriert und durch Zerfall in die Höhle hineingezogen werden. Verbreitungen durch Metastasen sind nicht selten, sowohl in der Substanz als auch in der Schleimhaut (Fig. 175). Die Innenfläche der Höhle ist rauh, durch papilläre Wucherungen, knollige Verdickungen und durch einspringende Buchten; die Wand derselben ist je nach dem Grad der Infiltration verdickt und hart; im Beginn des Zerfalls wird die Höhle nur durch einen in die Infiltration hineingehenden breiteren Spalt dargestellt. Die Ausbreitung auf die Vagina findet auf der Oberfläche der Schleimhaut über das Os externum niemals statt; dagegen verbreitet sich bei vorgeschrittenem Karzinom die Neubildung ähnlich wie beim Portiokarzinom im submukösen Gewebe, indem sie sich allmählich nach unten

Fig. 175. Ulcerierendes Cervixkarzinom hinter dem geschlossenen Os externum einer Nullipara; im Corpus eine Metastase. $^2/_3$. (Orig.) (Präparat der Kgl. Universitäts-Frauenklinik in Königsberg i. Pr.)

vorschiebt, die vordere Wand immer bevorzugend. Metastatische Verbreitung auf der Vaginalschleimhaut ist selten. Das Beckenbindegewebe wird von der Peripherie der Cervix erreicht, und zwar an der Stelle zuerst, wo das Karzinom am tiefsten eingedrungen ist. Am spätesten erfolgt die Erkrankung bei den oberflächlichen Schleimhautkarzinomen, am frühesten bei tiefgreifenden Infiltrationen der einen Wand; die Verbreitung im Beckenbindegewebe erfolgt in derselben Weise wie beim Portiokrebs. Die Blase wird ziemlich früh ergriffen, namentlich beim Karzinom in der vorderen Wand; dagegen erkrankt der Mastdarm erst nach ausgebreiteter Erkrankung des Beckenbindegewebes. Die Peritonealhöhle schließt sich lange gegen die Infektion ab. Von Drüsen kommt als erste Etappe wesentlich das Paket der Gland. iliacae in Betracht. Metastasen auf innere Organe verhalten sich wie beim Portiokrebs.

Fig. 176. Diffuses Karzinom des Uteruskörpers. $^2/_3$.
(Präparat der Kgl. Universitäts-Frauenklinik in Berlin.)

III. Carcinoma corporis. Das Karzinom des Uteruskörpers geht immer von der Schleimhaut aus und läßt je nach der Ausdehnung des primär erkrankten Teils folgende drei klinische Bilder unterscheiden: Carcinoma corporis uteri.

1. Das diffuse Karzinom entsteht durch eine gleichmäßige Erkrankung der ganzen Corpusschleimhaut. Es bilden sich knollige Verdickungen oder zottige Wucherungen auf derselben; langsame Infiltration der Wand und Hinzutreten einer entzündlichen Reaktion führt zur Verdickung des ganzen Uterus, bis das Karzinom in Gestalt von Buckeln und Knollen aus der Außenfläche des Uterus heraus gegen die Bauchhöhle hin wächst; nach innen erweitert sich durch Zerfall der Neubildung die Uterushöhle (Fig. 176). Diffuses Karzinom.

2. Das zirkumskripte Karzinom entsteht durch Erkrankung einer umschriebenen Stelle der Uteruswand, während die übrigen Abschnitte ganz gesund bleiben; selten ist der befallene Teil kleiner als etwa ein Markstück. Die Neubildung führt zu knolligen Tumoren mit unregelmäßiger, höckeriger, Zirkumskriptes Karzinom.

zottiger Oberfläche oder zu umschriebenen Ulcerationen mit infiltrierter Umgebung (Fig. 177).

Polypöses Karzinom.

3. Das polypöse Karzinom ist sehr selten und meistens sekundär. An ganz umschriebener Stelle, oft mit dünnem Stiel, entspringt aus der Uteruswand ein Polyp, welcher die Uterushöhle ausfüllt und bei weiterem Wachstum ausdehnt; er ist weich, bröckelt und zerfällt an der Oberfläche, während Ausbreitung in die Tiefe gering ist. Die übrige Schleimhaut ist gesund, nur zuweilen durch Entzündung geschwürig an der Oberfläche zerfallen (Fig. 179).

Fig. 177. Zirkumskriptes Karzinom des Uteruskörpers. $^2/_3$.
(Präparat der Kgl. Universitäts-Frauenklinik in Berlin.)

Fig. 178. Zirkumskriptes Karzinom im kleinen, senilen Uteruskörper. $^2/_3$. (Orig.)
(Präparat der Kgl. Universitäts-Frauenklinik in Berlin.)

Verbreitungswege.

Verbreitungswege. Das Wachstum im Uterus selbst findet entweder vorwiegend in die Uteruswand hinein oder gegen die Uterushöhle hin statt. Alle Karzinome, welche eine Tendenz haben, sich gegen die freie Höhle zu entwickeln, infiltrieren weniger die Wand (Fig. 177 u. 178), während die in die Uteruswand fortschreitenden selten zu starken Neubildungen in die Höhle führen (Fig. 176). Die Neigung, sich in der Oberfläche auszubreiten, ist nicht sehr groß; nur die primär diffusen Karzinome erstrecken sich zuweilen über den inneren Muttermund gegen die Cervix; meistens machen sie aber am Os internum Halt. Das Wachstum in die Tiefe ist entschieden bevorzugt, geht aber langsam und beansprucht für die vollständige Durchsetzung der ganzen Wand meistens viel Zeit. Die Vagina erkrankt nicht selten metastatisch; bevorzugt ist die hintere Wand. Das Beckenbindegewebe kann nur in dem eigentlichen Ligamentum latum erkranken, wenn das Karzinom genau an den Seiten-

kanten die Peripherie des Uterus erreicht, oder an den Stellen, wo es zwischen Muskulatur und locker angeheftetem Peritoneum sich ausbreitet. Von hier aus findet dann die Infektion in Gestalt von knotigen Verdickungen statt. Die tiefen Partien des Parametrium können nur von der Cervix aus infiziert werden. Das Peritoneum kann an der ganzen Außenfläche des Corpus erkranken, wenn Knoten dieselbe erreichen. An diesen Stellen entstehen Verwachsungen mit den anliegenden Organen, Netz und Darm, oder mit dem Peritoneum parietale, und so bilden sich Verlötungen mit dem Darm und event. Perforationen in denselben. Blase und Mastdarm werden sehr spät ergriffen. Die Drüsen, welche beim Corpuskarzinom befallen werden, sind die Glandulae lumbales, welche auf der Wirbelsäule um die Aorta herum liegen; ganz selten erkranken die Gland. inguinales auf dem Wege der mit dem Lig. rotundum zum Leistenkanal verlaufenden Lymphgefäße, wenn in dem Stromgebiet derselben, dem betreffenden Uterushorn, sich ein Karzinom entwickelt hat. Die Ovarien erkranken nicht ganz selten metastatisch, wohl auf dem Wege der Lymphgefäßanastomosen. Metastasen in inneren Organen verhalten sich ähnlich wie beim Portio- und Cervixkrebs.

Fig. 179. Polypöses Karzinom des Uteruskörpers; Metastase bei einem Ovarialkarzinom (nach einem Präparat der Kgl. Universitäts-Frauenklinik in Berlin). $^1/_1$. (Orig.)

Diagnose und Differentialdiagnose des Uteruskrebses.

Die Diagnose des Uteruskarzinoms ist die verantwortlichste, welche vom Arzt verlangt wird; jede Fehldiagnose kostet ein Menschenleben und die zu spät gestellte Diagnose oft ebenfalls, weil der Krebs inzwischen inoperabel geworden sein kann. Unter allen Umständen und mit allen Hilfsmitteln der Diagnose muß dahin gestrebt werden, den Krebs bei der ersten Untersuchung richtig zu erkennen. Zu diesen Hilfsmitteln, welche einem praktischen Arzte zur Verfügung stehen, rechne ich auch die Konsultation eines erfahrenen Kollegen. Die Beobachtung einer karzinomverdächtigen Kranken auf etwa später hervortretende destruierende Eigenschaften, wie es in früherer Zeit üblich war, muß heute als ein Kunstfehler bezeichnet werden.

Karzinomsymptome.

Die Diagnose kann in einwandfreier Weise nur durch die objektive Untersuchung gestellt werden; es gibt aber eine Reihe von Symptomen, die sog. Karzinomsymptome, welche die Diagnose auf einen Krebs sehr wahrscheinlich machen. Diese Symptome haben eine besondere Stellung zur Diagnose; sie sollen die Diagnose nicht stützen, sondern nur einen Hinweis bilden, daß wahrscheinlich ein Karzinom vorliegt. Wenn dieselben vorhanden sind, so muß unter allen Umständen eine genaue Untersuchung stattfinden, und zwar mit der besonderen Absicht, ein Karzinom als die Ursache dieser Symptome zu suchen.

Die prinzipielle Untersuchung einer jeden Kranken, welche wegen gynäkologischer Beschwerden ärztliche Hilfe erbittet, wäre gewiß das beste Mittel, einen Krebs rechtzeitig zu erkennen. Aus verschiedenen, früher erörterten Gründen läßt sich dieser Standpunkt nicht durchführen; unter allen Umständen muß aber verlangt werden, daß der Arzt sofort innerlich untersucht, wenn nur der geringste Verdacht auf Krebs besteht. Der Arzt darf sich durch nichts von der Untersuchung abhalten lassen, weder durch Mangel an Zeit, noch durch Bequemlichkeit, noch weil er die Untersuchungstechnik nicht zu beherrschen glaubt oder sich die Fähigkeit einer richtigen Diagnose nicht zutraut, noch etwa, weil die Kranke gerade blutet. Jede unterlassene Untersuchung verzögert die Diagnose, um so mehr als von seiten der Kranken schon genug Einwendungen gegen die Untersuchung gemacht werden. Ein Teil der Kranken schämt sich oder fürchtet sich vor Schmerzen, andere fürchten eine ernste Diagnose oder den Rat zur Operation; andere brauchen irgendwelche Ausreden, nur um der ihnen lästigen Untersuchung zu entgehen. Wenn der Arzt auf diese Einwände eingeht, oder sie nicht zu entkräften vermag, so wird die Untersuchung aufgeschoben und ein für das Leiden der Kranken gefährlicher Zeitverlust entsteht. Der Arzt muß untersuchen wollen und muß die widerstrebende Kranke seinem Willen beugen können; sein Wille wird gestärkt werden durch die Vermutung, daß es sich im gegebenen Falle um einen Krebs handeln könne, und diese Vermutung erwächst ihm aus der Kenntnis der Karzinomsymptome. In diesem Sinne spielen die Karzinomsymptome eine große Rolle in der Diagnose des Krebses.

Diese Karzinomsymptome sind: Blutung post cohabitationem, welche durch mechanischen Insult des Karzinoms oder durch Überfüllung der Gefäße während der Kohabitation und Ruptur derselben entsteht; sie ist ein sehr häufiges und nicht selten das Initialsymptom eines Collumkrebses und erregt deshalb den größten Verdacht auf das Vorhandensein eines solchen, wenn sie auch gelegentlich bei hyperämischen Erosionen, bei stark blutender Endometritis oder bei Polypen beobachtet wird. Ebenso wichtig sind postklimakterische Blutungen, wenn sie wenigstens mehrere Monate nach der Menopause eintreten; auch sie sind nicht gerade pathognomonisch für Krebs, sondern kommen auch bei Myomen, Polypen, bei Gefäßerkrankungen und sehr dünner, leicht lädierbarer Schleimhaut vor, aber in der überwiegenden Zahl entstehen auch sie durch Krebs. Unregelmäßige, nicht an die Menstruation gebundene Blutungen sind beim Krebs etwas sehr Gewöhnliches, kommen aber auch bei so viel anderen Affektionen vor, daß man in ihnen kein besonders wichtiges Karzinomsymptom erblicken kann; immerhin fordern auch sie zur Untersuchung

auf; je älter die Frau, um so größer ist die Wahrscheinlichkeit, auch hier einen Krebs zu finden. Auch bestimmte Arten von Absonderung deuten auf einen Krebs hin; der jauchig blutige, mit Gewebstrümmern vermischte Ausfluß gehört mehr dem stark zerfallenen Karzinom an und ist für die Frühdiagnose von geringer Bedeutung; aber der serös sanguinolente Ausfluß, ähnlich einer Fleischlake, tritt schon in sehr frühen Stadien des Portiokrebses auf und ist sonst sehr selten.

Wie ich mich häufig überzeugt habe, spielen bei unerfahrenen Ärzten zwei Punkte ganz unberechtigter Weise eine große Rolle in der Diagnose des Krebses, vor denen ich hier besonders warnen möchte: die Krebskachexie und die bekannten „vierziger Jahre"; erstere tritt nur in sehr späten Stadien auf und ist für die Frühdiagnose deshalb nicht verwertbar; ein bestimmtes Alter darf ebenfalls weder für noch gegen die Diagnose verwertet werden, da Karzinome von 20 Jahren an bis in das späteste Alter zur Beobachtung kommen.

Befund. Die klinische Diagnose des Uteruskrebses beruht auf dem Nachweis seiner beiden Eigenschaften, der Neubildung und des Zerfalls; erstere tritt als Wucherung an der Oberfläche oder als Infiltration des Mutterbodens auf, letztere beginnt an der Oberfläche und führt zur Einschmelzung des neugebildeten Gewebes oder im Zentrum der Infiltration und bildet dann nach dem Durchbrechen derselben größere karzinomatöse Höhlen. Die Neigung des Karzinomgewebes zum zentralen und peripheren Zerfall führt zu einer diagnostisch sehr wertvollen Eigenschaft desselben, zu der Brüchigkeit des Gewebes; dieselbe zeigt sich darin, daß die Sonde bei leichtem Druck eindringt, daß die Kugelzange ausreißt, daß der Finger bei mäßigem Druck das Gewebe zertrümmert und abbröckelt. Kaum ein Gewebe — nur bei späterer Degeneration von Myomen habe ich etwas ähnliches beobachtet — hat diese Eigenschaft, bei Druck in kleine Partikel zu zerbröckeln. Eine weitere, diagnostisch zuweilen verwertbare Eigenschaft aller frei zutage liegenden Karzinome ist ihre Neigung, bei Berührung zu bluten. Das Portiokarzinom blutet bei jeder unsanften Berührung mit dem Finger, mit der Sonde, mit dem Spekulumrand, oft schon beim bloßen Abheben der Scheidenwand zwecks Inspektion; ebenso verhalten sich die Cervixkarzinome. Die Corpuskarzinome führen oft bei dem Sondieren zu stärkeren Blutungen. Da auch Erosionen, Endometritiden, Polypen aus ähnlichen Ursachen bluten, wenn auch weniger stark, so kann man eine Entscheidung auf Grund dieses Befundes natürlich nicht treffen. Wo beide Eigenschaften, Neubildung und Zerfall, deutlich nachweisbar sind, ist die Diagnose leicht. Fehlt aber eine derselben, d. h. haben wir eine Wucherung oder Infiltration ohne jeden Zerfall, oder handelt es sich um ein Geschwür, dessen Basis nicht infiltriert ist, so kann die Diagnose sehr schwer und auf klinischem Wege unmöglich werden. Für den Nachweis dieser beiden klinischen Eigenschaften des Krebses bedienen wir uns der Palpation und der Inspektion; beide haben für die Diagnose ihre Bedeutung, aber in ungleicher Weise. Beginnende Krebse, namentlich an der Port. vaginalis,

sind häufig besser mit dem Auge zu erkennen und verlangen eine sorgfältige Untersuchung mit dem Spekulum. Weit vorgeschrittene Krebse bieten dagegen meist einen sehr ausgesprochenen Palpationsbefund, an dem aber die Inspektion leicht wieder irre machen kann, weil die subvaginalen Infiltrationen wohl gefühlt, aber nicht gesehen werden können, und weil der Einblick in die großen karzinomatösen Höhlen durch die Infiltrationswälle dem Auge oft verlegt wird. Es ist in diesen Fällen die Inspektion nur in Verbindung mit der Palpation anzuraten. Naturgemäß ist die Diagnose des Uteruskrebses um so einfacher, je leichter er dem Finger und Auge zugänglich ist; sitzt der Krebs an der Außenfläche der Port. vaginalis, oder kann man durch den offenen Muttermund in die Cervix eindringen, so gelingt es dem untersuchenden Finger meist leicht, die Ulceration und Infiltration zu fühlen, während bei geschlossener Cervix und bei Neubildungen im Corpus der Nachweis durch Palpation und Inspektion nicht gelingt. Die Methode der Krebsdiagnose muß demnach nach Sitz und Entwicklung desselben eine verschiedene sein. Wenn die klinischen Untersuchungsmethoden kein sicheres Resultat ergeben, wird die anatomische Untersuchung des erkrankten Gewebes zu Hilfe genommen.

I. Die Diagnose des Portiokrebses

Diagnose. ist am leichtesten, weil Finger und Auge die Veränderungen leicht erkennen können. Am sichersten sind die Blumenkohlgewächse zu beurteilen, welche polypös aus der Substanz der Portio hervorgehen, namentlich, wenn an der Oberfläche schon Zerfall besteht; ist dieselbe rauh, bröckelt der Tumor, gibt er dem Fingerdruck nach, läßt sich die Sonde ohne Mühe in denselben einbohren, so handelt es sich zweifellos um ein Karzinom. Liegt das Karzinom flach auf der Außenfläche der Port. vaginalis, so wird jede Wucherung über das Niveau derselben, jedes Überwallen verdächtig sein (Fig. 180). Meistens unterscheiden sich diese karzinomatösen Partien auch durch größere Härte von dem normalen Gewebe. Wenn die Neubildung in der Substanz der Port. vaginalis liegt, wenn es sich also um ein infiltrierendes Karzinom handelt, so ist die knorpelharte Konsistenz derselben bezeichnend; zugleich wird die Portio in ihrer Form verändert, sie wird breit, plump und unförmlich. Diese Veränderungen sind am leichtesten zu erkennen, wenn sie sich auf einzelne Abschnitte beschränken, während die anderen normal in Gestalt und Konsistenz bleiben. Solange die intakte Schleimhaut das Karzinom überzieht, ist die Diagnose recht schwer, wenn sich jene auch durch einen bläulichen Farbenton und verstreute gelbe Pünktchen, entsprechend den verfetteten Karzinomnestern, auszeichnet; sobald an der Oberfläche Ulceration beginnt, schwinden die Zweifel. Die karzinomatöse Ulceration an der Portio ist leicht zu erkennen bei Höhlenbildung mit unebener, rauher, zerfetzter Wand. Findet man das umgebende Gewebe hart, so sind die Veränderungen so charakteristisch, daß ein Griff die Diagnose sichert. Wenn die Höhle aber nicht so weit ist, daß sie

den Finger aufnimmt, kann man doch den beginnenden Zerfall schon im Spekulum erkennen. An Stelle der glatten Schleimhaut der Portio sieht man dann

Fig. 180. Beginnender karzinomatöser Blumenkohl an der vorderen Lippe der Port. vaginalis. (Orig.)

Risse mit scharfem, zackigem, oft gelblich schmierigem Rand, oder man sieht statt der normalen Umrandung des Muttermundes einen ausgezackten Geschwürsrand (Fig. 181). Auch in diesen Fällen ist der tiefer gehende Zerfall noch an

Fig. 181. Karzinomatöse Ulceration an der Port. vaginalis. (Orig.)

dem Nachgeben des Gewebes erkennbar, wenn man die Finger mit etwas Kraft in diese verdächtigen Stellen eindringen läßt, oder wenn die Sonde ohne Schwierigkeit in das Gewebe eindringt, oder wenn man mit der Curette leicht Stücke herausholen kann. Jedes Bröckeln des Gewebes ist auf

Karzinom sehr verdächtig. Am schwierigsten sind die Karzinome zu erkennen, welche in Gestalt von flachen Geschwüren auftreten, weil eine Reihe von anderen Prozessen ebenfalls flache Ulcerationen an der Portio erzeugen. Der Charakter des karzinomatösen Geschwürs ist ein scharfer, stellenweise gezackter Rand, eine hochrote, beim Zerfall auch gelbgraue, leicht höckerige Oberfläche, eine mäßige Tiefe des Substanzverlustes und ein infiltrierter Grund.

In einer nicht unbeträchtlichen Zahl von Fällen genügen die erwähnten klinischen Zeichen für eine sichere Diagnose nicht. Dann muß man mit Hilfe des Mikroskops die Diagnose stellen. Man exzidiert aus den verdächtigen Stellen ein Stück und stellt aus dem histologischen Bilde die Diagnose. Je größer die klinische Erfahrung ist, um so sicherer wird man in der Beurteilung solcher seltener Fälle, und um so weniger häufig braucht man zum Mikroskop zu greifen. Der weniger geübte Arzt müßte von Rechts wegen sehr oft zweifelhafte Spekulumbilder sehen oder verdächtige Härte fühlen, wofern er nur genau untersucht, und deshalb muß gerade in seiner Hand das Mikroskop bei der Diagnose des Portiokrebses eine große Rolle spielen.

Differentialdiagnose.

Die **Differentialdiagnose** muß ganz verschiedene Zustände berücksichtigen, je nachdem es sich um die Abgrenzung gegen polypöse, infiltrierende oder ulcerierende Krebse handelt.

Die polypösen Karzinome.

Die **polypösen Karzinome** (Blumenkohlgewächse) geben zur Verwechslung mit den allerdings seltenen Formen von papillärer Tuberkulose der Port. vaginalis Anlaß; dieselbe führt ebenfalls zu Wucherungszuständen beider Muttermundslippen, welche wegen ihrer höckerigen Oberfläche und ihres infiltrierten Bodens dem Blumenkohl sehr ähnlich werden können. Gelegentlich sieht man aber die Grundelemente der Tuberkulose in der Neubildung selbst oder in ihrer Umgebung als hirsekorngroße, glasige Knötchen; dazwischen liegt der käsig schmierige Belag des zerfallenen tuberkulösen Gewebes. Die Differentialdiagnose kann demnach nur auf Grund sehr genauer Inspektion gestellt werden. Häufig kommt man nicht zur Sicherheit, dann muß die anatomische Untersuchung vorgenommen werden, welche in dem exzidierten Stückchen Tuberkelknötchen und häufig auch Bazillen ergibt. Gelegentlich kann auch der Nachweis von Tuberkulose in den Tuben und im Peritoneum oder das Auffinden von tuberkulösen Herden in anderen Organen die Diagnose ermöglichen.

Gaebel erwähnt einen dem karzinomatösen Blumenkohl sehr ähnlichen papillomatösen Tumor der Port. vaginalis, welcher durch Infiltration mit Eiern der Bilharzia entstanden war. Fehlen von Ausfluß, Abwesenheit von Ulceration, mangelnde Infiltration der Umgebung soll vor Verwechslung mit Karzinom schützen.

Gelegentlich können auch cervicale Schleimpolypen, welche das ganze Os externum ausfüllen, dem Kankroid ähnlich werden, wenn sie eine kleinhöckerige Oberfläche haben; ihre glatte Oberfläche verrät aber bei genauerer Besichtigung den Überzug mit Schleimhaut, und bei genauer Betastung mit der Sonde kann man leicht ihre Zusammensetzung aus einzelnen Schleimhautpolypen und ihren Ursprung aus der Cervix nachweisen (Fig. 182).

Cervixmyome können sich aus der Port. vaginalis heraus breit gestielt entwickeln; sie unterscheiden sich von den Karzinomen durch ihre glatte

Fig. 182. Multiple Schleimpolypen der Cervix. (Orig.)

Schleimhautbekleidung, welche wohl gelegentlich gangränös zerfällt, und vor allem durch ihre feste, nicht bröckelnde Konsistenz.

Follikuläre Hypertrophien der Port. vaginalis führen zu größeren Tumoren an zirkumskripten Abschnitten der Portio; sie haben aber

Fig. 183. Follikulärer Polyp aus der hinteren Muttermundslippe. (Orig.)
(Ovula Nabothi an der vorderen Lippe und in der Umgebung des Os externum).

ebenfalls keine rauhe, höckerige Oberfläche und keine bröckelige Konsistenz, sondern eine glatte Schleimhautbekleidung, durch welche die dilatierten Follikel zuweilen durchscheinen; nach dem Platzen derselben entstehen stellenweise unregelmäßige Einziehungen an der Oberfläche, ähnlich wie an den Tonsillen. Das Mikroskop muß hier zuweilen befragt werden (Fig. 183).

Fig. 184. Papillom (Condyl. acum.) der Port. vaginalis bei einer Gravida. (Orig.)

Die spitzen Condylome können ein Karzinom an der Portio vortäuschen, wenn sie, wie es am häufigsten in der Gravidität geschieht, dicht gedrängt stehen und einen zirkumskripten Tumor an der Außenseite darstellen; auch sie bilden dann eine wirkliche Neubildung mit höckeriger Oberfläche, haben aber keine infiltrierte Basis und keine wirkliche Ulceration, sondern nur eine papilläre Oberfläche mit dickem Epithel; ihr Aussehen ist meist weißrötlich. Die Diagnose wird dadurch erleichtert, daß man auch an anderen Stellen der Port. vaginalis oder in der Vagina und Vulva Condylome findet (Fig. 184).

Die infiltrierenden Karzinome.

Die **infiltrierenden Karzinome** führen am leichtesten zu Verwechslung mit entzündlichen Affektionen (Metritis colli), namentlich, wenn durch Risse oder Einkerbungen und durch Anschwellung der zwischen ihnen gelegenen Teile die Port. vaginalis knollig wird. Die entzündlichen Veränderungen betreffen immer gleichmäßig die ganze Portio, die Konsistenz ist nicht so knorpelhart und elastisch wie beim Karzinom, und die Oberfläche zeigt eine glatte Schleimhaut. Dem Karzinom sehr ähnliche Palpationsbefunde entstehen beim Durchsetzen der Portio mit dilatierten Follikeln, um so mehr als die Portio durch Vorspringen derselben sich knollig anfühlen kann. Die Ähnlichkeit wird dadurch erhöht, daß diese Veränderung meistens nicht die ganze Portio betrifft, und daß die Konsistenz sehr prall sein kann. Im Spekulum erkennt man aber die glatte Schleimhautbekleidung und an einzelnen Stellen durchscheinende Follikel, aus denen sich beim Anstechen zäher Schleim entleert. In zweifelhaften Fällen muß das Mikroskop befragt werden.

Die flachen karzinomatösen Geschwüre.

Die **flachen karzinomatösen Geschwüre** ohne gleichzeitige Infiltration sind häufig recht schwer von anderen Geschwürsbildungen an der Portio zu unterscheiden; es gehört eine reiche klinische Erfahrung dazu, ein Geschwür an der Portio sicher zu beurteilen, und häufiger als in anderen Fällen muß hier auch der geübte Diagnostiker zum Mikroskop greifen. Gegenüber dem Charakter des karzinomatösen Geschwürs (s. pag. 322 u. Fig. 181) will ich die klinischen Merkmale anderer Geschwüre und ähnlicher Prozesse anführen.

Fig. 185. Erosion mit leicht papillärer Oberfläche. (Orig.)

Erosionen (Fig. 185) sind im allgemeinen leicht vom Krebsgeschwür zu unterscheiden; sie

werden ihm aber ähnlich, wenn sie sich auf entzündlich hartem Grund entwickeln, mit Ectropium kombinieren oder durch Bildung dicker Papillen (Erosio papillaris) eine rauhe, höckerige Oberfläche bekommen. Die Besichtigung im Spekulum entscheidet: die Erosion umgibt meistens gleichmäßig den äußeren Muttermund und hat durch ihre Epithelbekleidung eine spiegelnde Oberfläche und hochrote Farbe, während Karzinome, auch bei ganz oberflächlichen Substanzverlusten, matter und rauher erscheinen. Die Erosionen haben keinen scharfen Rand, sondern zeigen ein allmähliches Übergehen in das Plattenepithel der Portio mit unregelmäßiger Begrenzung; auf der Oberfläche sieht man nicht selten Epithelinseln, Follikel oder follikuläre Geschwülste. Unsicherer wird die Beurteilung einer Erosion durch Epithelabstoßungen, eiterige Infektion der Oberfläche oder Schorfbildungen; unter diesen Umständen muß gelegentlich das Mikroskop befragt werden.

Fig. 186. Ulcus simplex in Vernarbung begriffen. (Orig.)

Dekubitusgeschwüre (Fig. 186) (Ulcus simplex) kommen bei Prolapsen vor; sie bilden unregelmäßige, oft weit auf die Vagina übergreifende, rissige Substanzverluste; sie lassen den äußeren Muttermund selbst oft frei, während derselbe bei Karzinom gewöhnlich zuerst ergriffen wird; sie haben meist eine ganz scharfe Begrenzung gegen das verdickte Epithel der hypertrophischen Port. vaginalis, einen geschwürigen, oft leicht gelblich belegten Grund; an der Peripherie sieht man häufig Vernarbung, in der Mitte Epithelinseln. Im Gegensatz zum Karzinom fehlt jede Infiltration des Grundes, und einige Tage nach der Reposition sieht man deutliche Zeichen von Heilung in Gestalt von peripherer Epidermoidalisierung. Auch auf der an normaler Stelle liegenden Portio entstehen Dekubitusgeschwüre durch schlecht sitzende Pessare; sie liegen direkt

unter dem Pessarbügel, haben eine längliche Gestalt, schmierigen Grund und zeigen nach Entfernung des Pessars schnelle Heilung. Geschwüre, welche nach Abstoßung eines Stückes Schleimhaut, sei es nach krupösen oder diphtheritischen Prozessen oder nach Ätzungen zurückbleiben, unterscheiden sich vom Karzinom durch Reste noch anhaftender gangränöser, weißer Schleimhaut und durch das Fehlen jeder Infiltration.

Das tuberkulöse Geschwür (Fig. 187), welches allerdings sehr selten ist, erzeugt dem Karzinom besonders ähnliche Bilder. Dasselbe liegt ebenfalls zirkulär um den äußeren Muttermund und hat sehr scharfe, häufig unterminierte Ränder, ähnlich dem tuberkulösen Darmgeschwür. Der Grund des Geschwürs ist gelblich, leicht körnig und höckerig, aber nicht infiltriert. Auf ihm sowie in der Umgebung des Geschwürs sieht man häufig gelbe, miliare Tuberkelknötchen.

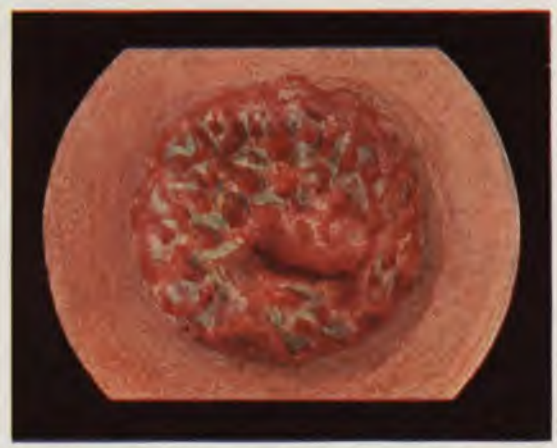

Fig. 187. Tuberkulöses Geschwür der Port. vaginalis. (Orig.)

In dem Nachweis einer tuberkulösen Erkrankung in anderen Organen, vor allem in der gleichzeitig bestehenden Tuberkulose des Uterus und der Tuben, hat man eine wichtige Stütze für die Diagnose. Das Mikroskop gibt uns in den spezifischen Gebilden der Tuberkulose und in den Tuberkelbazillen einen leicht zu erkennenden und sicheren Befund.

Die Ulcera mollia (Fig. 188) sind meist kleine, zuweilen durch Konfluenz sich vergrößernde Geschwüre, welche einen leicht ausgezackten, etwas erhöhten Rand aufweisen; ihr Grund ist speckig diphtheritisch, nicht infiltriert. Ein ziemlich sicheres Zeichen für das Ulcus molle ist die Multiplizität, die Kontaktgeschwüre und das gleichzeitige Auftreten von ähnlichen Geschwüren in der Vagina und vor allem in den äußeren Genitalien.

Ulcera syphilitica kommen an der Port. vaginalis in drei Formen vor: als Initialsklerose, als zerfallene Papel und als Gummata. Der geschwürig zerfallene Primäraffekt (Fig. 189) an der Port. vaginalis ist nicht selten;

er zeichnet sich durch sein solitäres Vorkommen und durch die harte Konsistenz seiner Basis aus. Bei genauerer Inspektion erweist er sich als seichter Substanzverlust mit undeutlich begrenztem Rand und schmutzig braunrotem Aussehen, zuweilen mit schmierigem Belag; bei Multiparen mit offen stehendem Os externum erstreckt er sich oft weit in den Cervicalkanal hinein (Neumann), die vordere Lippe ist bevorzugt. Die papulösen Geschwüre (Fig. 190) sind etwas eleviert über das Niveau der Portio und haben eine mit weißlichem oder gelblichem, zerfallenem Gewebe bedeckte Oberfläche; sie finden sich meist multipel, und neben ihnen beobachtet man auch nicht ulcerierte Papeln in der Vagina und vor allem an der Vulva. Die Gummata an der Port. vaginalis sind äußerst selten. Neumann beschreibt sie als Ulcerationen, welche in der Nähe des Os externum sowohl auf der vorderen als auch auf der hinteren Lippe vorkommen, oft beide Lippen gleichzeitig umfassen. Die aus ihnen entstehenden Geschwüre sind elliptisch und scharf begrenzt, seicht oder etwas vertieft, ge-

Fig. 188. Ulcera mollia auf der hinteren Muttermundslippe und der vorderen Scheidenwand (nach Heitzmann).

Fig. 189. Syphilitischer Primäraffekt an der vorderen Muttermundslippe (nach Neumann).

Fig. 190. Condylomata lata an der Port. vaginalis (nach Stratz).

wöhnlich mit gelblichem, puriformem Belag versehen; nach Abstoßung desselben bilden sich oft schwammige, stark blutende Granulationen. Der Unterschied vom Karzinom beruht auf ihrer Entwicklung abseits vom Os externum, ihrem sinuösen Rand, raschem Zerfall, der kraterförmigen Vertiefung, dem peripheren Fortschritt mit serpiginösem Rand. Bei allen syphilitischen Prozessen wird die Diagnose sehr wahrscheinlich durch den Nachweis syphilitischer Affektionen an anderen Stellen. Das Mikroskop wird gelegentlich Aufschluß geben müssen; namentlich der Nachweis der Spirochaeta pallida scheint eine sichere Unterstützung der Diagnose zu sein.

II. Die Diagnose des Cervixkrebses

ist eine wesentlich schwierigere, namentlich wenn er bei tiefem Sitz in der Cervixsubstanz oder bei geschlossenem äußeren Muttermund dem palpierenden Finger nicht zugänglich ist. Diejenigen Karzinome, welche sich durch Ulceration nach der Außenfläche der Port. vaginalis eröffnet haben, bieten der Diagnose ebensowenig Schwierigkeiten wie die ulcerierenden Portiokarzinome; man erkennt sie leicht an den rauhen, fetzigen, bröckelnden Wandungen der Höhle, namentlich, wenn das umgebende Gewebe infiltriert ist. Ebenso sind die Fälle leicht zu beurteilen, wo man vom Cervicalkanal in die Höhle gelangen kann, oder wo die ganze Innenfläche desselben karzinomatös degeneriert ist; man fühlt auch hier knollige Verdickungen mit rauher Oberfläche und bröckelnder Konsistenz. Kann man den unteren Teil des Cervicalkanals im Spekulum übersehen, so erkennt man die geschwürige Oberfläche an dem Fehlen des Epithels, dem rauhen, zuweilen schmierigen Aussehen, oder es erscheint gerade am äußeren Muttermund der untere, ausgezackte Rand des Geschwürs. Die bröckelnde Konsistenz der Wand kann man am leichtesten durch den Gebrauch der Curette nachweisen; wenn man mit derselben durch sanften Druck größere Gewebsteile entfernen kann, so handelt es sich zweifellos um Karzinom; zum Mikroskop braucht man in diesen Fällen dann nur noch selten zu greifen.

Schwer zu beurteilen sind die infiltrierenden Karzinome, welche die Cervix partiell oder ganz durchsetzen, aber noch überall von Schleimhaut überzogen sind; ihr Nachweis beruht nur auf der Formveränderung und auf der Konsistenz derselben. Die Cervix bläht sich auf, wird dick und plump, oft nur auf der befallenen Seite mit Verdrängen des Cervicalkanals nach der anderen; die Konsistenz ist ganz knorpelhart, oft sogar elastisch; für den Nachweis der Infiltration des supravaginalen Cervixabschnittes empfiehlt sich vor allem die Rektaluntersuchung. Nähert sich das Karzinom der Port. vaginalis, so nimmt die überziehende Schleimhaut hier oft einen deutlich blauen Farbenton an und zeigt durchscheinende gelbe Punkte, den zerfallenen Krebsnestern entsprechend; oft sieht sie aber hochrot aus, verliert ihren Glanz und läßt sich in ihren oberflächlichen Schichten leicht abstreifen. Wenn sich das Karzinom noch mehr der Schleimhaut nähert, so zerfällt sie, der Krebs tritt frei zutage und zeigt dann

ähnliche Bilder wie der primäre Portiokrebs. Bei diesen infiltrierenden Karzinomen muß man sehr häufig zur Probeexzision greifen zwecks mikroskopischer Untersuchung. Der vollständig geschlossene Muttermund ist zur Erkennung des Cervixkarzinoms ein großes Hindernis, namentlich wenn es sich um Formen handelt, welche ohne wesentliche Infiltration des Collum nach dem Cervicalkanal ulcerieren, vor allem beim internen Cervixkarzinom. Diese Fälle stehen diagnostisch auf derselben Stufe wie das Corpuskarzinom; entweder bemüht man sich, durch Dilatation des Os externum einen Zugang für den Finger zu verschaffen oder, was empfehlenswerter ist, man holt mit der Curette Gewebsstücke zur mikroskopischen Untersuchung heraus. Da die klinische Abgrenzung dieser Fälle gegen Corpuskarzinom unmöglich ist, so tut man gut, das ganze Corpus immer zugleich mit auszukratzen und umgekehrt beim Verdacht auf Corpuskarzinom den oberen Teil der Cervix mit zu untersuchen. Ich erinnere mich mit Bestimmtheit, zwei Fälle gesehen zu haben, wo immer nur das Corpus ausgekratzt wurde und immer nur benigne Veränderungen seiner Schleimhaut mikroskopisch nachgewiesen wurden, während sich das Karzinom im oberen Teil der Cervix ungestört entwickelte.

Differentialdiagnose. Zu falschen Diagnosen geben vor allen Dingen die infiltrierenden Karzinome Anlaß; sie können verwechselt werden mit metritischen Veränderungen und follikulären Hypertrophien, deren Palpationsbefunde pag. 325 geschildert sind. Ferner können interstitielle Myome, welche in der Wand der Cervix sitzen, ähnliche Palpationsbefunde ergeben; sie machen ebenfalls partielle Verdickungen derselben, sind aber rundlicher, schärfer begrenzt und von weichem Gewebe umgeben, während das Karzinom wegen seiner Ausläufer und entzündlichen Reaktion diffuser in die Nachbarschaft übergeht; in zweifelhaften Fällen gibt das Mikroskop Aufschluß; jede Ulceration spricht für Karzinome. Zerfallene Schleimhautkarzinome können beim Fehlen stärkerer Infiltration ähnliche Palpationsbefunde geben wie beim chronischen Cervicalkatarrh älterer Frauen. Auch hier fühlt man die Schleimhaut rauh, uneben, höckerig durch die Drüseneinsenkungen und Verdickungen der dazwischen liegenden Gewebspartien; meistens ist die Oberfläche aber doch nicht so fetzig wie beim Karzinom und zeigt im Spekulum den Glanz der Schleimhaut. Die Curette, welche in den Cervicalkanal eingeführt wird, um die Bröckeligkeit des Gewebes zu prüfen, nimmt von diesem Gewebe keine Teile fort; auch hier muß das Mikroskop oft das letzte Wort sprechen.

III. Die Diagnose des Corpuskrebses

Diagnose des Corpuskrebses.

wird häufig nicht gestellt, weil an die Möglichkeit eines solchen nicht gedacht wird. Der Arzt, welcher auch bei voller Würdigung der oben erwähnten Karzinomsymptome daran geht, auf ein Karzinom zu untersuchen, begnügt sich oft, wenn er keines an der Port. vaginalis oder in der Cervix findet; das Corpus erkrankt allerdings seltener — auf 15 Collumkrebse kommt ein Corpuskrebs — aber häufig genug,

um es bei verdächtigen Symptomen einer eingehenden Untersuchung zu unterziehen. Die Symptome treten hier noch etwas markanter hervor, namentlich die Blutungen, da die Mehrzahl der Karzinome sich nach der Menopause entwickelt; dazu kommen als ein sehr verdächtiges, beinahe pathognomonisches Symptom die Simpsonschen Schmerzen, d. i. regelmäßig, zu bestimmter Tageszeit wiederkehrende, wehenartige Schmerzen von mehrstündiger Dauer. Immerhin darf die Diagnose auch bei noch so markanten Symptomen nur durch objektive Untersuchung gestellt werden. Zunächst muß man betonen, daß ein charakteristischer, bimanueller Palpationsbefund beim Corpuskrebs nicht existiert. In frühen Stadien kann der Uterus vollständig normal groß sein, sogar im senil verkleinerten Uterus kann eine Neubildung sitzen; in vorgeschrittenen Stadien ist er wohl dicker, größer, gespannter, oft auch deutlich höckerig, aber doch nicht wesentlich anders als ein myomatöser oder metritischer; selbst wenn das Karzinom an der Außenfläche in Gestalt von Buckeln zum Vorschein kommt, ist der Befund durch das Gefühl nicht sicher von subserösem Myom zu unterscheiden. Eine Diagnose des Corpuskrebses ist nur möglich durch die Untersuchung der Höhle. Wir beginnen dieselbe stets mit der Uterussonde; dieselbe weist an umschriebenen Stellen oder auf der ganzen Innenfläche Rauhigkeiten nach, welche von den bei Deciduaretention und fungöser Endometritis sich bildenden Unebenheiten zuweilen dadurch sich unterscheiden, daß sie sehr hart, sehr höckerig sind und das Gefühl erzeugen, als wenn man über Hervorragungen in Vertiefungen gleitet; gelegentlich hat man auch wohl das Gefühl, als ob man mit dem Sondenknopf in das Gewebe eindringt. Dieser Befund ist allerdings niemals ein Beweis für ein Karzinom, sondern soll nur dazu auffordern, andere Methoden zur Diagnose heranzuziehen, während ein Karzinom nahezu sicher auszuschließen ist, wenn man das ganze Endometrium mit Bestimmtheit als glatt erkannt hat. Sind Rauhigkeiten nachgewiesen, so folgt die mikroskopische Diagnose; es ist nichts dagegen einzuwenden, wenn man bei sehr verdächtigen Symptomen das Mikroskop zu Rate zieht, auch wenn die Sonde keine Rauhigkeiten ergeben hat. Das Mikroskop ist in der Diagnose des Corpuskarzinoms das souveräne Mittel. Nur in den Fällen, wo aus der offenen Cervix zweifellose karzinomatöse Massen hervorgewachsen sind, oder wo bei spontan geöffneter Cervix der eingeführte Finger zweifellose Befunde erhebt, kann man auf die Anwendung des Mikroskops verzichten. Die Austastung der Uterushöhle kann in entwickelten Fällen einen sicheren Palpationsbefund geben. Man findet zirkumskripte oder diffuse, knollige Verdickungen in der Uteruswand oder den harten, infiltrierten Rand und Grund eines karzinomatösen Geschwürs oder zottige, papilläre Wucherungen, welche die Höhle ausfüllen, oder Tumoren von rauher Oberfläche und bröckelnder Konsistenz. Kleine und weiche, polypöse Karzinome sind schon schwerer zu erkennen, und ganz beginnende Schleimhautkarzinome können dem Finger gänzlich entgehen. In allen Fällen, wo die Cervix sich spontan geöffnet hat, nimmt man die Austastung der Uterushöhle vor, muß aber beim

geringsten Zweifel oder gar negativen Befund die Probeauskratzung und mikroskopische Diagnose folgen lassen. Wenn die Cervix aber geschlossen ist, so stützt man sich zunächst auf das Resultat der Probeauskratzung, und nur dann, wenn die histologische Diagnose nicht sicher ist, läßt man die Dilatation und Austastung folgen. Eine Abgrenzung beider Methoden fällt immer zuungunsten der letzteren aus, einmal weil diese gefährlicher ist als die Auskratzung, und weil der Palpationsbefund viel häufiger zu diagnostischen Irrtümern Veranlassung gibt als eine mikroskopische Untersuchung von kundiger Hand.

Die **Differentialdiagnose** beim Corpuskarzinom bewegt sich demnach fast ausschließlich auf histologischem Gebiet. Nur bei Verwertung des internen Palpationsbefundes ist daran zu erinnern, daß Schleimhautsarkome, zerfallende Myome, Schleimpolypen, Abortreste zuweilen ähnliche Befunde bieten können; ihnen allen gegenüber, welche in den betreffenden Kapiteln genau geschildert sind, zeichnet sich das Corpuskarzinom aber durch die Kombination von Neubildung und Zerfall aus. Wird der Finger durch eine ungenügend erweiterte Cervix umschnürt, so kann er wohl das Gefühl für die feineren Unterschiede obiger Tumoren verlieren.

Diagnose der Ausbreitung des Uteruskrebses.

Diagnose der Ausbreitung des Uteruskrebses.

Nachdem die Diagnose auf Karzinom des Uterus gestellt worden ist, erhebt sich die weitere Frage, ob dasselbe noch auf seine Ursprungsstätte beschränkt ist, oder ob es schon die Nachbarorgane ergriffen hat. Von der Ausbreitung der Krankheit außerhalb des Uterus hängt es ab, ob wir noch imstande sind, technisch überhaupt oder wenigstens mit Aussicht auf dauernden Erfolg den Krebsherd zu entfernen. Unsere operative Technik ist nun allerdings so weit fortgeschritten und die primären Resultate unserer, auch noch so weitgehenden Operationen sind so gute, daß man dem Krebs überall mit dem Messer zu folgen sich getraut und nur noch an dem knöchernen Becken Halt macht. Die genaue Feststellung, ob der Krebs noch auf den Uterus beschränkt ist, hat demnach heute nicht mehr den Wert, wie vor zirka zehn Jahren, wo man nicht mehr operierte, sobald irgendwo außerhalb des Uterus Karzinom nachgewiesen war. Trotzdem kann zum wenigsten der Operateur heute noch nicht auf die genaue Feststellung der extrauterinen Ausbreitung des Krebses verzichten, weil die Prognose seiner Operation nach wie vor von der Ausdehnung, welche er ihr geben muß, abhängt, und weil der Dauererfolg des Eingriffs noch enger mit der Ausbreitung des Krebses zusammenhängt. Für den Hausarzt ist dieser Punkt weniger wichtig, und es ist ihm sogar anzuraten, die Beantwortung dieser über Leben und Tod der Krebskranken entscheidenden Frage dem Operateur zur Entscheidung zu überlassen, um so mehr als die Indikationsstellung zur Operation noch großen Schwankungen unterworfen ist und die Untersuchungsmethoden, welche für diese Frage in Anwendung zu ziehen sind, über die Leistungsfähigkeit eines einfachen Arztes hinausgehen können.

Der Untersucher wird sich der verschiedenen Ausbreitungswege, welche der Krebs der Port. vaginalis, der Cervix und des Corpus (siehe pag. 312 ff.) nehmen kann, bewußt sein und demselben auf seinem Wege folgen müssen; es kommen in Betracht die Ausbreitung im Uterus, die Ausdehnung auf Vagina, Blase, Mastdarm, die Miterkrankung des Parametrium, die Beteiligung der Lymphdrüsen und die Metastasierung auf innere Organe.

Uterus. Die Ausbreitung des Krebses im Uterus selbst hat eine praktische Bedeutung nur für diejenigen, welche bei gewissen Formen des Portiokrebses nur die Cervix exstirpieren. Diese Untersuchung beruht auf der Feststellung der Grenze zwischen infiltriertem und normalem Gewebe durch bimanuelle Palpation des supravaginalen Cervixabschnittes; namentlich vom Mastdarm aus gelingt es sehr deutlich, den verdickten oder geblähten von dem gesunden Abschnitt zu unterscheiden, welcher schlank und weniger hart ist. Die Ausbreitung auf der Schleimhaut kann man nur mit dem Finger oder der Sonde an dem Aufhören der Rauhigkeit erkennen; Metastasen auf der Schleimhaut sind ebenfalls zuweilen mit der Sonde nachweisbar, während sie im Gewebe des Uterus kaum zu erkennen sind.

Vagina. Die Erkrankung der Vagina ist durch die Palpation leicht zu erkennen. Von der Port. vaginalis ausgehend fühlt man das Scheidengewölbe infiltriert oder oberflächlich rauh und höckerig, meist in deutlicher Grenze gegen den gesunden, glatten Teil der Wand; flache Ulcerationen erkennt man besser durch die Inspektion. Bei der submukösen Ausbreitung des Krebses fühlt man deutlich den kranken Teil der Vagina mit in die Infiltration und den Zerfall hineingezogen, während er nach unten mit einem knorpelharten Ring sich gegen die gesunde Schleimhaut absetzt; die Inspektion läßt hier oft im Stich, weil normale Schleimhaut die Infiltration noch zu überziehen pflegt. Metastatische Knoten findet man mit Vorliebe in der hinteren Wand als linsen- bis walnußgroße, verschiebliche, harte Knötchen, welche von bläulicher Schleimhaut überzogen zu sein pflegen; gelegentlich treten sie auch am Harnröhrenwulst auf und bilden hier subvaginale Knoten, welche die Urethra umgreifen und spät ulcerieren.

Blase. Der Übergang auf die Blase ist leicht zu erkennen, wenn das Septum vesico-vaginale oder -cervicale durchbrochen und eine Fistel entstanden ist, oder ziemlich sicher zu vermuten, wenn schwerer Blasenkatarrh, blutiger Urin oder starke Reizerscheinungen von seiten der Blase bei weit vorgeschrittenen Karzinomen auftreten. Von weit größerer Bedeutung ist aber eine möglichst frühe Diagnose der Blasenerkrankung, um eine etwaige Beschränkung der Operabilität von dieser Seite her zu erkennen, oder um ev. die operative Technik zu modifizieren. Das einzige Mittel zur Beurteilung dieses Zustandes ist das Cystoskop. Mit demselben ist man imstande, Veränderungen in der Blasenwand zu erkennen, welche ein sicheres Zeichen sind, daß das Karzinom sich von außen derselben nähert. Die Erkrankung der Blasenwand geht

in folgender Weise vor sich: Über der Stelle, wo sich das Karzinom von außen der Blase nähert, d. i. meistens dem Blasenboden links oder rechts neben dem Trigonum Lieutaudii, schwillt die Schleimhaut an und legt sich in dicke, meist parallele Falten, welche allmählich höher werden und große Täler zwischen sich lassen (Fig. 191). Dann wird die Mukosa ödematös, blasig, das Epithel hebt sich ab, und es entstehen Bilder, ähnlich dem bullösen Ödem; bei diesen hochgradigen Veränderungen kann noch jede Spur von Cystitis fehlen. Erst viel später sieht man in der Schleimhaut kleine linsengroße Knötchen oder flache Hervorragungen auftreten, welche als Karzinom leicht an ihrem markigen Aussehen und an ihrem eigenartigen Glanz zu erkennen sind; über der Oberfläche derselben sieht man auch Gefäße verlaufen. Tritt dann Ulceration hinzu, so wird die Oberfläche dieser Knoten rauh, und sie ist mit weißen, mehr oder

Fig. 191. Cystoskopisches Bild der Blasenschleimhaut bei anliegendem Karzinom.
(Modifiziert nach Zangemeister.)

Fig. 192. Cystoskopisches Bild eines in die Blase durchgebrochenen Cervixkarzinoms, welches mit Salzinkrustationen bedeckt und von bullösem Ödem umgeben ist.

weniger fest adhärierenden Gewebsfetzen oder Inkrustationen besetzt (Fig. 192); dabei findet man meist schon ausgedehnte Cystitis. Einen Rückschluß auf die extrauterine Ausbreitung des Karzinoms im allgemeinen kann man aus diesen Veränderungen der Blasenwand nicht machen, wohl aber sich ein gewisses Urteil über den Zustand des Septum vesico-cervicale bilden, und zwar dahingehend, daß man eine Erkrankung desselben annehmen muß, wenn starke Faltenbildung und vor allem bullöses Ödem sich gebildet hat.

Ureter. Ferner kann man mit Hilfe der Chromocystoskopie untersuchen, ob der Ureter vom Karzinom ergriffen ist. Wenn derselbe vom Karzinom noch unberührt ist, so ist seine Funktion ungestört; wenn aber der Urinstrahl vollständig fehlt, so ist anzunehmen, daß der Ureter vom Karzinom umwachsen und komprimiert ist. (Hofmeier.)

Mastdarm. Die Diagnose der Mastdarmerkrankung bei Uteruskarzinom ist meistens leicht zu stellen, wenn man vom Mastdarm aus untersucht. Da die

Infektion des Rektum kontinuierlich von außen her erfolgt, so wird das Mastdarmrohr, solange es noch frei ist, seine volle Beweglichkeit behalten: sobald die äußeren Schichten der Wand ergriffen sind, wird die Schleimhaut bald unverschieblich, bis dann schließlich in der Mukosa selbst Knötchen sich bilden, welche durch Zerfall zu Abgang von Blut und jauchiger Flüssigkeit führen.

Parametrium. Die Untersuchung des Parametrium ist der wichtigste Teil in der Feststellung der Ausbreitung, weil von der Beschaffenheit desselben am häufigsten eine Einschränkung der Operationsmöglichkeit zu erwarten ist. Freilich hat sich gerade hierin der Standpunkt wesentlich geändert; während man früher die Operation des Uteruskrebses nicht mehr ausführte, wenn das Parametrium sicher erkrankt war, erblickt man heute nur noch in den extremsten Graden dieser Erkrankung eine Einschränkung der sehr radikal arbeitenden abdominellen Uterusexstirpation. Es wird demnach heute nicht mehr darauf ankommen, nachzuweisen, ob das Parametrium überhaupt erkrankt ist, als vielmehr zu erkennen, ob die Erkrankung schon bis zu dem Grade gediehen ist, daß man mit Aussicht auf primären oder wenigstens dauernden Erfolg nicht mehr operieren kann; diese Frage ist nun bis jetzt freilich in übereinstimmender Weise noch nicht festgelegt, ferner haben die in großer Zahl ausgeführten Untersuchungen ergeben, daß die ersten Anfänge der karzinomatösen Erkrankungen im parametranen Gewebe mit klinischen Mitteln nicht erkennbar sind. Wir sind demnach wohl im stande, mit Bestimmtheit ein Parametrium als erkrankt, aber niemals mit Sicherheit als gesund zu erkennen. Aus beiden Gründen ist demnach die Fragestellung heute nicht mehr die, ob das Parametrium gesund ist oder nicht, sondern ob die Erkrankung soweit vorgeschritten ist, daß man nicht mehr mit Aussicht auf Erfolg operieren kann; man bestimmt also im wesentlichen den Grad der parametranen Erkrankung. Dabei verfährt man folgendermaßen: Da mit Vorliebe die hinteren Abschnitte des Beckenbindegewebes befallen werden, so führt die kombinierte Untersuchung von der Scheide aus nur selten zum Ziel, und nur bei nachgiebiger Scheidenwand und sehr dünnen Bauchdecken kann man ein bestimmtes Urteil über den Zustand des Parametrium, namentlich in jüngeren Erkrankungsstadien gewinnen. Diese Untersuchung soll prinzipiell vom Mastdarm aus vorgenommen werden; die genaue Abtastung der hoch neben der Cervix gelegenen Abschnitte des Beckenbindegewebes verlangt meistens ein Eingehen bis über die Kohlrauschsche Falte; kommt man mit einem Finger nicht hoch genug, so muß man zwei Finger nehmen und das ist nur in Narkose möglich; da eine solche aber kurze Zeit vor eingreifenden Operationen die Kranken schwächt, so ist sie auf die wirklich zweifelhaften Fälle zu beschränken. Die Untersuchung besteht darin, daß man ein oder zwei Finger tief in den Mastdarm und gleichzeitig den Daumen in die Vagina einführt und das Parametrium von beiden Seiten umgreift, während die andere Hand von außen her die Untersuchung unter-

stützt; auf diese Weise kann man sehr feine Veränderungen im Parametrium nachweisen. Solange das Parametrium gesund ist, kann man unmittelbar neben der Cervix die Finger leicht zusammenbringen und zwischen ihnen das weiche Bindegewebe, die runde Kontur der gesunden Cervix und die normalen oder etwas gespannten Douglasfalten fühlen, umgekehrt kann man aber aus diesem Befunde nicht den Schluß ziehen, daß das Parametrium noch ganz frei von Karzinom ist; denn die ersten, nur mikroskopisch nachweisbaren Veränderungen sind selbst bei der genauesten Palpation natürlich nicht zu fühlen. Klinisch nachweisbare Karzinomfreiheit deckt sich nicht mit anatomisch erkannter Gesundheit. Wenn das Karzinom in größeren Massen die Cervix schon überschritten hat, so ist das anliegende Parametrium verdickt und bildet mit der



Fig. 193. Weit vorgeschrittenes Karzinom der Cervix und beider Parametrien. P.-B. $^1/_3$. (Orig.)

Cervix und die angrenzenden Abschnitte beider Parametrien bilden eine große Höhle, um welche herum das ganze Bindegewebe bis an das Becken heran infiltriert ist.

Cervix zusammen einen harten, unregelmäßig begrenzten Knoten; die runde Kontur der ersteren ist an dieser Stelle verschwunden und unregelmäßig geworden; dickere Stränge oder festere Gewebszüge ziehen lateralwärts und nach hinten. Bei noch weiter vorgeschrittenem Karzinom fühlt man, wie die knotigen, fingerdicken Stränge bis an die Beckenwand heranreichen und sich fest mit ihr verbinden. Der Daumen, welcher von der Vagina aus ohne große Gewalt in die karzinomatöse Höhle hineingelegt wird, konstatiert gleichzeitig, ob der Zerfall über die frühere Kontur der Cervix in das Parametrium hineinreicht, ob also die Ulcerationshöhle nicht mehr allein der Cervix angehört (Fig. 193). Am leichtesten sind diejenigen Fälle zu beurteilen, wo man auf der einen Seite ein weiches, auf der anderen ein infiltriertes Parametrium hat, wegen der verschiedenen Konturen der Cervix und des Unterschiedes in der Konsistenz des Parametrium (Fig. 194). Seltener findet man eine Erkrankung des Parametrium nur in

Gestalt von einzelnen dicken Strängen, welche vor den Douglasfalten zum Becken ziehen und zuweilen von einzelnen Knötchen unterbrochen werden; dieselben entsprechen karzinomatös erkrankten Lymphsträngen mit entzündlicher Reaktion in der Umgebung. In den nicht häufig vorkommenden Fällen von sehr weitgehenden Infiltrationen des Parametrium ohne gleichzeitig nach der Vagina hin stattfindenden Zerfall fühlt man ausgedehnte, knorpelharte Tumoren mit höckeriger Oberfläche, welche den ganzen Raum zwischen Uterus und Beckenwand, namentlich in den hinteren Abschnitten ausfüllen. Schwer ist es durch Palpation zu entscheiden, ob das Karzinom nach vorne gegen die Blase die Cervix überschritten und in das Parametrium anterius eingebrochen ist; man kann es wohl vermuten, wenn die vordere Wand zerstört und bei gleichzeitiger Untersuchung von der Blase mit dem Katheter und von der

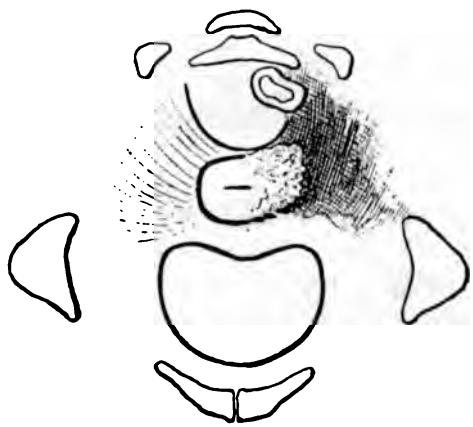

Fig. 194. Karzinom der Cervix und des linken Parametrium. P.-B. $^1/_2$. (Orig.)
Das Karzinom ist von der linken Cervixwand ins Bindegewebe eingedrungen und infiltriert dasselbe bis an die Beckenwand, während die rechte Seite vollständig frei ist.

Cervix mit dem Finger die erhaltene Schicht sehr dünn erscheint; die ersten Anfänge dieser Ausbreitungsrichtung erkennt man mit dem Cystoskop. Ein weit unsichereres Zeichen für die Erkrankung der Parametrien ist die Fixation des Uterus, d. h. der Verlust seiner normalen Beweglichkeit. Allerdings ist der Uterus bei absolut gesundem Parametrium vollständig beweglich und läßt sich leicht bis an die Vulva ziehen, aber auch wenn das der Cervix anliegende Parametrium schon vom Karzinom ergriffen, der laterale Teil aber noch frei ist, behält der Uterus fast seine normale Beweglichkeit; erst wenn die Infiltration bis ans Becken reicht, wird er fixiert; aber selbst dann sind Irrtümer über den Grad der Beweglichkeit häufig. Dazu kommt, daß die außerordentlich häufigen entzündlichen Affektionen den Uterus in derselben Weise fixieren. Die Prüfung der Beweglichkeit gibt uns einen brauchbaren Maßstab über technische Schwierigkeiten, welche man bei der vaginalen Operation zu erwarten

hat, für die Diagnose der Ausbreitung des Krebses ins Parametrium ist sie wertlos. Man prüft die Beweglichkeit des Uterus, indem man eine Kugelzange in den gesunden Teil der Port. vaginalis einsetzt und, während man von Mastdarm und Bauchdecken her am besten in Narkose untersucht, von einer anderen Person daran ziehen läßt.

Die Diagnose einer karzinomatösen Erkrankung im Parametrium unterliegt zuweilen großen Schwierigkeiten. Subseröse Myome z. B. im peripheren Teil der Cervix und im benachbarten Parametrium können ähnliche Befunde erzeugen, als wenn das Karzinom an dieser Stelle ins Beckenbindegewebe eingebrochen ist. In der Narkose wird man meistens unschwer die runde Kontur des Myoms von der diffusen Begrenzung des Karzinoms unterscheiden; die Differentialdiagnose macht große Schwierigkeiten, wenn das Myom von Exsudaten umgeben ist. Erkrankungen der Adnexe täuschen sehr häufig karzinomatöse Infiltrationen des Parametrium vor, namentlich wenn die verdickte Tube oder das Ovarium hinten in den Douglas gesunken, mit Exsudaten umgeben und mit dem Peritoneum in der Nähe der Douglasfalten verklebt ist. Meistens ist die Konsistenz dieser Tumoren nicht so knorpelhart wie die der karzinomatösen Bindegewebsinfiltrate, und cystische Tumoren gar kann man unbedenklich den Adnexen zurechnen. Die Karzinominfiltrate liegen unmittelbar dem Vaginalgewölbe auf und finden sich neben der Cervix im horizontalen Parametrium, während Adnextumoren meistens etwas höher zu tasten sind, nicht mit der Seitenfläche der Cervix verklebt sind und unter sich noch weiches Bindegewebe haben, sofern dasselbe nicht an der Entzündung beteiligt ist. Zuweilen kann man solche Adnextumoren aus ihren Adhäsionen lösen und dann besser vom Uterus abgrenzen und die verdickte Tube bis zum Uterushorn verfolgen. Die größten Schwierigkeiten entstehen, wenn man zu beurteilen hat, ob eine Verdickung im Parametrium karzinomatöser oder entzündlicher Natur ist. Ausgedehnte Infiltrationen oder Tumoren im Beckenbindegewebe sind meistens entzündlicher Natur, namentlich wenn sie sich sehr breit dem Becken anlagern oder in Abschnitten sich entwickeln, wo das Karzinom gewöhnlich nicht hinkommt, d. i. das Septum rectovaginale und die vorderen und seitlichen Abschnitte neben der Blase. Die Konsistenz der entzündlichen Tumoren ist nicht knorpelhart, sondern in frischen Stadien weich, bei älteren Prozessen fibrös und unnachgiebig; ihre Gestalt ist meist flach, während Karzinome rundlich und höckerig sind. Schwer zu beurteilen sind die Stränge, welche infiltrierte Lymphgefäße karzinomatöser oder auch entzündlicher Natur, häufig beides miteinander, darstellen. Den sichersten Anhaltspunkt für die Beurteilung einer Bindegewebsinfiltration gewinnt man aus der Kontinuität des Prozesses mit dem Karzinomherd am Collum; liegen nämlich die Infiltrationen auf der Seite, wo das Karzinom auch lokal in der Vagina am weitesten fortgeschritten ist, oder kann man durch bimanuelle Tastung den direkten Zusammenhang der karzinomatösen Cervix mit der Bindegewebsverdickung nachweisen, oder dringen die Finger, worauf ich am meisten

Wert legen möchte, von der Ulcerationshöhle aus in die Bindegewebsverdickungen hinein, so ist ihre karzinomatöse Natur entschieden.

Drüsen. Der Übergang des Karzinoms auf die Drüsen des betreffenden Stromgebietes hängt bis zu einem gewissen Grade mit der Art des Karzinoms und mit der lokalen Ausbreitung desselben zusammen. Am frühesten erkranken die Drüsen bei Cervix, am spätesten bei Corpuskarzinom; in der Mitte stehen die reinen Portiokarzinome. Solange das Karzinom sich nur im Uterus ausbreitet, sind Drüsenerkrankungen seltener; sobald die ersten Karzinomherde außerhalb des Uterus sich entwickeln, werden die Drüsenerkrankungen häufiger und werden immer häufiger gefunden, je weiter das Karzinom im Parametrium fortschreitet. Da die ersten Karzinomherde im Parametrium klinisch nicht erkennbar sind, so wird man auch bei vollständig weichen und gesund sich anfühlenden Parametrien schon auf Drüsenerkrankung gefaßt sein müssen. Eine absolute Häufigkeitszahl der Drüsenerkrankungen läßt sich demnach nicht aufstellen; die bisher gefundenen schwanken zwischen 20 und 60 %. Wichtiger sind für den Diagnostiker die Tatsachen, daß bei histologisch karzinomfreien Parametrien bis 19 %, bei nur klinisch karzinomfreien Parametrien bis 22 % und bei klinisch karzinomatösen Parametrien bis über 50 % karzinomatöse Drüsen gefunden worden sind (eine annähernd richtige Einheitszahl ist noch nicht aufzustellen). Die Palpation der Gl. iliacae ist in ausreichender Weise nur möglich, wenn man in tiefer Narkose zwei Finger hoch ins Rektum einführt und gegen die Articulatio sacroiliaca empordrängt und die Bauchdecken gleichzeitig von außen nach dieser Stelle hin stark eindrückt. Fühlt man die Drüsen deutlich, so sind sie stets vergrößert; meistens erscheinen sie als walnußgroße Tumoren, einzeln oder im Paket, sehr hart und wenig verschieblich, gewöhnlich auf der Seite, wo das Karzinom ins Parametrium eingebrochen ist. Recht selten findet man parametrane Lymphdrüsen zwischen Uterus und Beckenwand, welche als verschiebliche linsen- bis erbsengroße Knötchen von harter Konsistenz erscheinen; ihre Beurteilung ist immer eine viel unsicherere. Die Untersuchung der Gl. inguinales ist einfach; man findet deutlich vergrößerte, harte Drüsen, welche anfangs beweglich sind, in späteren Stadien adhärent werden und durch die Infektion der Nachbarschaft größere Tumoren erzeugen, welche durch zentralen Zerfall eine weiche Konsistenz annehmen; über ihnen ist die Haut adhärent und gerötet, bis sie schließlich spontan perforieren. Verwechslungen mit den an dieser Stelle so häufig auftretenden entzündlichen Drüsenanschwellungen kommen vor; die Härte und verhältnismäßig lange bestehende Verschieblichkeit spricht für Karzinom. Die Gl. lumbales werden wohl nur bei leeren Därmen und dünnen, fettarmen Bauchdecken als unverschiebliche, harte Knoten auf der Wirbelsäule zu tasten sein; mir selbst ist es niemals gelungen. Der Nachweis der Vergrößerung oder Induration einer Drüse, namentlich der Beckendrüsen ist nun keineswegs ein Beweis für die karzinomatöse Natur derselben; denn chronische Entzündungen führen zu denselben Veränderungen; anderseits ist vielfach festgestellt worden, daß in Drüsen von normaler Größe und Konsistenz die ersten

Anfänge des Karzinoms enthalten sein können. Diese Tatsache in Verbindung mit der erschwerten Palpation der Drüsen überhaupt nehmen der klinischen Untersuchung auf Miterkrankung der Drüsen ihre diagnostische und prognostische Bedeutung.

Innere Organe.

Die Untersuchung auf Metastasen ist beim Uteruskrebs bedeutungslos, weil sie meistens erst dann auftreten, wenn der Krebs den Uterus überschritten hat; sie sind in ihren ersten Anfängen nicht zu diagnostizieren und nur aus gewissen Symptomen, z. B. Bluthusten und Bluterbrechen, zu vermuten; werden sie größer, so lassen sie sich zuweilen mit den Untersuchungsmethoden der inneren Medizin nachweisen. Größere Bedeutung haben die metastatischen namentlich beim Corpuskarzinom eintretenden Erkrankungen des Eierstocks, weil sie sich unschwer operativ entfernen lassen; man findet in diesem Fall Ovarialtumoren mit den klinischen Zeichen der Malignität.

Diagnose der Rezidive.

Die Diagnose der Rezidive gewinnt bei der immer ausgedehnteren operativen Behandlung des Uteruskrebses auch für den praktischen Arzt eine große Bedeutung; wir können deshalb auf die Besprechung derselben nicht verzichten.

Definition.

Unter Rezidiv im engeren Sinne versteht man das Wiedererscheinen des Krebses an einer Stelle, wo er vor der Operation nicht nachweisbar war; im weiteren Sinne rechnet man aber auch Fälle dazu, wo es sich nur um ein Weiterwachsen der bei der Operation zurückgelassenen Krebsmassen handelt. Dem gewöhnlichen Sprachgebrauch folgend, fasse ich Rezidiv hier im weiteren Sinne auf.

Einteilung.

Die Rezidive treten auf als lokale Rezidive, wenn der Krebs an dem primär befallenen Ort oder im Bereich der ganzen bei der Operation gesetzten Wunde wieder erscheint, als Lymphdrüsenrezidiv, wenn der Krebs in den Lymphdrüsen an irgendeiner Stelle des ganzen Körpers erscheint, als metastatisches Rezidiv, wenn die Geschwulst, auf dem Wege der Blutbahn sich verbreitend, in inneren Organen auftritt, und zwar beim Uteruskrebs am häufigsten in Leber, Lungen, Nieren, Magen, Knochen, Eierstock, Peritoneum. Vom klinischen Standpunkt, namentlich im Hinblick auf die ganz verschiedenen Symptome, unterscheidet man ein geschlossenes und ein offenes Rezidiv. Ersteres entwickelt sich hinter dem geschlossenen Vaginalrohr in der Tiefe des kleinen Beckens, letzteres hat zur Bildung einer nach der Vagina offenen Ulcerationshöhle geführt.

Diagnose.

Als Hinweis auf eine bestehende karzinomatöse Erkrankung haben die früher geschilderten Krebssymptome bei der Diagnose des Rezidivs eine noch größere Bedeutung, weil nach Fortfall des Uterus die gesunde Vagina allein sehr selten zu Blutungen und Ausfluß Anlaß gibt. Diese beiden Klagen sind nach einer Karzinomoperation sehr ominös, und ihnen gesellen sich noch als ein weiteres, äußerst suspektes Symptom hinzu die rheumatoiden, ischiasähnlichen

Schmerzen in einem Bein oder in der Hüfte, welche vor allem bei tief im Beckenbindegewebe sitzenden Rezidiven auftreten, und später hochgradiges Ödem einer unteren Extremität. Schwere Kachexie, ohne daß Blutung oder Ausfluß besteht, erregt den Verdacht auf ein metastatisches Rezidiv. Alle diese Symptome bilden einen wertvollen Hinweis auf eine vorhandene Erkrankung, deren Diagnose natürlich nur durch die Untersuchung möglich ist.

Lokale Rezidive.

Lokale Rezidive findet man am seltensten oberflächlich in der Scheidenschleimhaut; sie erzeugen dann warzenförmige oder flache Infiltrationen mit höckeriger, bröckelnder Oberfläche, ähnlich dem Portiokarzinom, mit scharfer Abgrenzung gegen die gesunde Schleimhaut. Granulationsknöpfe in der Narbe oder die in die Ecken eingenähten Tuben mit ektropionierter, leicht blutender Schleimhaut erregen den Verdacht auf ein Rezidiv, fühlen sich aber meist

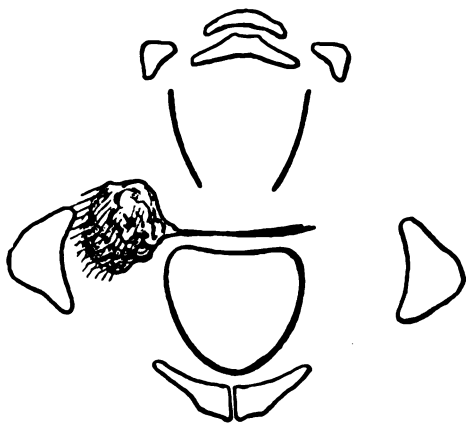

Fig. 195. Lokales Rezidiv im rechten Parametrium nach Totalexstirpation des Uterus. P.-B. $^1/_3$. (Orig.)

Das Rezidiv ist aus einem kleinen in der Nähe des rechten Narbenwinkels zurückgelassenen Keim hervorgegangen.

weicher an; häufig muß hier das Mikroskop befragt werden. Eine seltene Art von Rezidiv sah ich einige Male auftreten nach Exstirpation von Portiokarzinom mit Übergang auf das Scheidengewölbe: Dem eigentlichen Rezidiv ging in diesen Fällen eine diffuse Verdickung der Schleimhaut mit papillärem, sammetartigem Aussehen voraus; der befallene Teil sah wie geschunden aus und zeigte einen allmählichen Übergang in die gesunde Schleimhaut; diesem durch das Mikroskop noch als gutartige Epithelverdickung gekennzeichneten Stadium folgte jedesmal binnen kurzem die karzinomatöse Erkrankung der befallenen Teile. Häufiger entwickelt sich das Rezidiv im subvaginalen Gewebe und erzeugt dann zunächst noch von Schleimhaut überzogene, in das Vaginallumen prominierende, rundliche Knoten von knorpelharter Konsistenz und großer Verschieblichkeit; diese Knoten brechen sehr früh nach der Vagina auf und erzeugen charakteristische karzinomatöse Höhlen mit infiltriertem Rand.

Entsteht das Rezidiv in den tieferen Partien des Beckenbindegewebes — bevorzugt ist das Parametrium anterius und die Basis der Ligg. lata. —, so entstehen Knoten, welche dem Vaginalschlauch etwas ferner

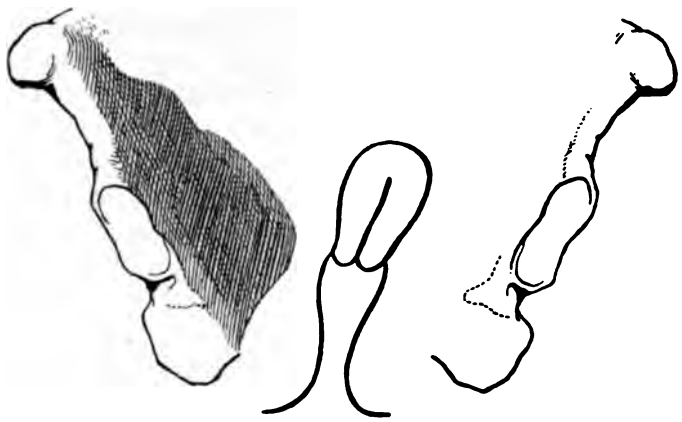

Fig. 196. Rezidiv im rechten Parametrium nach supravaginaler Amputation der Cervix (Impfrezidiv). P.-B. $^1/_3$. (Orig.)

liegen. Man fühlt dieselben meistens schon von der Vagina aus als zirkumskripte Tumoren von knorpelharter Konsistenz und häufig unverschieblicher Ver-

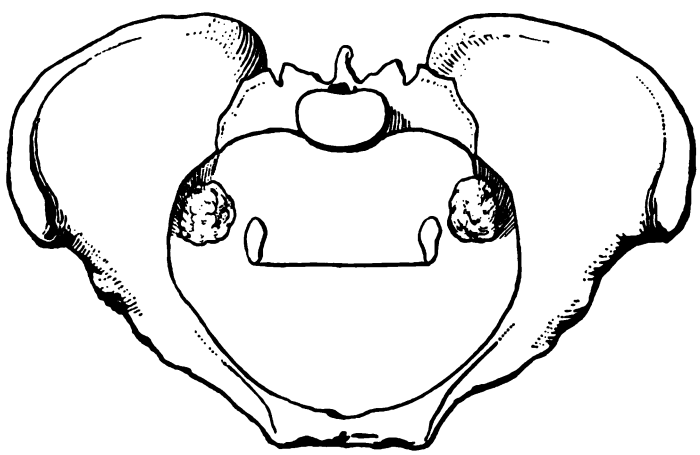

Fig. 197. Drüsenrezidiv nach Totalexstirpation des Uterus. P.-B. $^1/_3$. (Orig.) An der Beckenwand jederseits Drüsenpakete, nach innen davon die beiden Ovarien.

bindung mit der Beckenwand (Fig. 195); man unterlasse bei Verdacht auf Rezidiv niemals vom Mastdarm aus zu untersuchen, weil man die unmittelbar an der Beckenwand sich entwickelnden ersten Anfänge des Rezidivs nur von hier aus erkennen kann. Nicht selten treten Rezidivknoten in dem Schuchardtschen

Schnitt auf. Zuweilen findet man weitgehende Infiltrationen des ganzen Beckenbindegewebes; diese häufig in ausgedehnteren Abschnitten des Parametrium sich entwickelnden Karzinominfiltrationen (Fig. 196) haben eine knorpelharte Konsistenz und sind zuweilen höckerig, machen früh Schenkelthrombosen, starke Schmerzen und frühe Kachexie. Zirkumskripte Rezidive im Parametrium können leicht mit entzündlichen Verdickungen in den zurückgelassenen Adnexen verwechselt werden; die letzteren sind aber meist weicher, zum Teil cystisch und lassen zuweilen Tube und Eierstock differenzieren. Rezidive in der Blase erkennt man mittelst des Cystokops; sie machen Befunde, wie sie pag. 335 geschildert worden sind. Wenn ein Rezidivknoten sich der Blase nähert, so entstehen, ebenso wie beim Übergang des primären Cervixkarzinoms auf das Septum vesico-cervicale, Faltenbildung und bullöses Ödem der Blasenschleimhaut.

Drüsenrezidive. Die Drüsenrezidive treten je nach dem primär befallenen Teil des Uterus in den Gl. iliacae oder lumbales auf und erzeugen hier ähnliche Befunde, wie die bei noch bestehendem Uteruskrebs erkrankten Drüsen; nur durch kombinierte Untersuchung per rectum in tiefer Narkose kann man Rezidive in den Gl. iliacae diagnostizieren (Fig. 197).

Metastatische Rezidive. Die Diagnose der metastatischen Rezidive unterliegt denselben Schwierigkeiten wie der Nachweis der Metastasen überhaupt.

II. Sarkom des Uterus.

Das Sarkom ist bei weitem viel seltener als das Karzinom des Uterus; auch insofern verhält es sich anders als, umgekehrt wie beim Karzinom, die Neubildung am Corpus sehr viel häufiger vorkommt als am Collum. Wir schicken auch hier der Diagnose voraus eine Erörterung der

klinischen Bilder und Ausbreitungswege.

Sarcoma portionis vaginalis. Das **Sarkom der Port. vaginalis,** welches von ihrer Außenfläche seinen Ausgangspunkt nimmt, ist sehr selten; es tritt in denselben Formen auf wie das Karzinom, am häufigsten als Blumenkohl; seine Abgrenzung als Sarkom ist deshalb nur anatomisch möglich, und selbst da sind die Unterschiede so gering, daß man zweifeln kann, ob man es als gesonderte pathologische Form auffassen soll.

Das **Sarkom der Cervix** tritt in zwei verschiedenen Formen auf; einmal handelt es sich um mehr oder weniger breit aus der Wand hervorgehende polypöse Tumoren von weicher Konsistenz und glatter Oberfläche. Die andere Form wird dargestellt durch das der Cervix eigentümliche traubenförmige Sarkom, welches als zusammenhängende Masse aus der Cervix herauswächst und in der Vagina ein Konvolut von Bläschen und Knötchen verschiedenster Größe erzeugt, welches sich allmählich in dem Lumen derselben ausbreitet (Fig. 198). Die Bläschen sind von verschiedener Größe, hängen an verschieden langem

Stiel und sind oft glasig durchscheinend, zuweilen schwarzblau durch Infiltration mit Blut; das ganze Gebilde sieht einer Blasenmole sehr ähnlich. Im weiteren Verlauf geht das Sarkom auf das Parametrium über und macht zuweilen Metastase auf dem Wege der Blutbahn. Die traubenförmigen Sarkome sind sehr häufig Mischgeschwülste von mesodermalen Abkömmlingen.

Das **Sarkom des Corpus uteri** nimmt seinen Ausgang von der Schleimhaut oder entsteht innerhalb der Wand.

Das Schleimhautsarkom entsteht in seltenen Fällen diffus und macht entweder in der Schleimhaut selbst liegende oder dieselbe buckelig gegen die Uterushöhle auftreibende, flache Wucherungen mit papillarem zottigem Charakter. Häufiger ist das polypöse Sarkom, welches zirkumskript entsteht und Tumoren macht, die das Cavum uteri ausfüllen, bei weiterem Wachstum beträchtlich ausdehnen und nach Erweiterung des Cervicalkanals in die Vagina hineinwachsen; sie haben eine weiche Konsistenz, häufig einen gelappten Bau und in frühen Stadien eine intakte Schleimhautoberfläche; sie zerfallen erst sehr spät durch Ulceration (Fig. 199).

Das Wandungssarkom entsteht bei weitem am häufigsten durch die Degeneration eines präexistierenden Myoms und kann in allen drei Entwicklungsformen desselben auftreten, viel seltener, in durchaus einwandfreier Abgrenzung gegen jenes sogar nur ganz vereinzelt beobachtet, entsteht das Sarkom durch Degeneration der Wandbestandteile des Uterus, im wesentlichen der Gefäße.

Die klinischen Bilder, welche auch durch sarkomatöse Degeneration der Myome entstehen, sind pag. 265 ge-

Sarkom des Corpus uteri.

Schleimhautsarkom.

Fig. 198. Traubenartiges Sarkom der Cervix uteri (nach Pernice). $^1/_1$.
Der Tumor hängt an der Port. vaginalis, im Cervicalkanal eine Sonde; die Außenfläche ist stellenweise mit anhaftendem Epithelhäutchen bedeckt.

Wandungssarkom.

Fig. 199. Schleimhautsarkom des Uteruskörpers (nach einem Präparat der Kgl. Universitäts-Frauenklinik in Berlin). $^1/_2$. (Orig.)
Das Sarkom durchsetzt einen Teil der Wand und macht polypöse Tumoren in der Uterushöhle.

schildert. Die reinen Wandungssarkome sind meistens als multipel auftretende Knoten beobachtet worden, zwischen denen nur Reste der Muskulatur erhalten waren.

Wachstumsrichtung.

Die Wachstumsrichtung des Schleimhautsarkoms geht zunächst in das Cavum uteri, innerhalb dessen es sich ausbreitet und dasselbe ausweitend zur Vergrößerung des Uterus führt; viel später dringt es in die Muskulatur ein, welche sich oft inzwischen reaktiv verstärkt hat, und durchsetzt dieselbe langsam. Bei weiterem Wachstum durchbricht es dann die Serosa und führt zu knolligen Tumoren neben dem Uterus, welche mit Darm, Blase verwachsen

Fig. 200. Myosarkom des Uteruskörpers (nach einem Präparat der Kgl. Universitäts-Frauenklinik in Berlin). $^1/_2$. (Orig.)

In der Wand ein interstitielles Myom, welches gegen die Uterushöhle sarkomatös degeneriert ist.

und später zur Perforation derselben führen. Die Tendenz nach der Höhle zu wachsen besteht in geringem Maße auch bei den Wandungssarkomen; die eigentliche Ausbreitung dieser ist aber die Muskulatur selbst, zuweilen gelangen sie ebenfalls in die Bauchhöhle. Die aus degenerierten Myomen entstehenden Sarkome behalten im allgemeinen die Wachstumsrichtung der Myome bei; die interstitiellen durchbrechen schließlich ebenfalls die Wand gegen die Bauchhöhle.

Metastasen entstehen meistens auf dem Wege der Blutbahn und kommen bei vorgeschrittenen Fällen von Schleimhautsarkom in ungefähr einem Viertel der Fälle vor; bevorzugt sind Lungen, Darm, Peritoneum; Lymphdrüsenerkrankungen sind viel seltener. Wandungssarkome machen viel häufiger Metastasen, und zwar wesentlich in Lungen, Leber, Darm.

Diagnose und Differentialdiagnose.

Diagnose und Differentialdiagnose.

Die Sarkome der Port. vaginalis gleichen vollständig den Karzinomen und sind nur mikroskopisch gegen sie abzugrenzen. Die polypösen Sarkome der Cervix erkennt man an ihren weichen polypösen Massen, welche in die Vagina hineinwachsen; sie können dem Myom ähnlich werden, wenn ihre Gestalt rundlich bleibt, haben dann aber meist eine viel weichere Konsistenz; vom Karzinom unterscheiden sie sich meistens durch die viel später eintretende Ulceration und durch ihre ausgesprochene Tendenz zum Wachstum gegen die Höhle. Infiltrationen des Grundes und der Nachbarschaft sind bei ihnen viel seltener.

Das traubenförmige Sarkom der Cervix wird, wenn es voll ausgebildet ist, aus seinem charakteristischen Befund unschwer zu erkennen sein. Eine Verwechslung wird bei Palpation und Inspektion wohl mit einer Blasenmole entstehen, welche im Begriff ist ausgestoßen zu werden; gelangt man an die Basis der Geschwulst, so wird man letztere an der fehlenden Verbindung mit der Cervixwand leicht erkennen; am Uterus wird man Zeichen der Schwangerschaft, vor allem Vergrößerung nachweisen. Schwieriger ist die Diagnose, wenn das traubige Stadium, welches ja auf der ungehinderten Ausbreitung in die Vagina beruht, noch nicht eingetreten ist. Die als zusammenhängende, oder erst sich zu teilen beginnende, im Muttermund zum Vorschein kommende Masse kann mit Schleimhautpolypen verwechselt werden, welche gelegentlich eine ähnliche Form haben können. Das Mikroskop wird häufig erst die Entscheidung bringen.

Das Schleimhautsarkom des Corpus uteri wird zunächst durch gewisse Symptome angekündigt werden, welche, wie beim Karzinom, auf eine Entwicklung desselben hindeuten und eine sorgfältige Untersuchung verlangen; es sind unregelmäßige Blutungen, namentlich in der Menopause, und andauernde, blutigwässerige Ausscheidungen. Die Diagnose beruht auf denselben Grundsätzen, wie die des Corpuskrebses; der bimanuelle Palpationsbefund kann auch hier bei kleinen Tumoren ein vollständig negativer sein, während man, wenn sie größer werden, eine gleichmäßige Anschwellung des Uterus mit meistens etwas weicher Konsistenz findet. Eine sichere Diagnose auf Sarkom ist nur möglich durch mikroskopische Untersuchung aus dem Uterus entfernter Gewebsteile oder durch Austastung. Die histologische Diagnose steht auch hier voran, ist aber zweifellos schwieriger als beim Karzinom und wird häufiger durch die Austastung kontrolliert werden müssen; wenn die Cervix durchgängig ist, so unterlasse man dieselbe niemals. Findet man im Uterus diffuse Tumoren von weicher Konsistenz mit unregelmäßiger, aber meist glatter Oberfläche, in welche der Finger eindringen kann, so handelt es sich um Sarkome; zirkumskripte Sarkome sind durch das Gefühl oftmals nicht von erweichten Myomen und Schleimhautpolypen zu unterscheiden; hier hat das Mikroskop zu entscheiden.

Die Diagnose der Wandungssarkome, welche aus den degenerierten Myomen hervorgegangen sind, ist pag. 345 eingehend geschildert; die nicht

auf myomatöser Grundlage beruhenden Wandungssarkome werden, weil sie zu starker Vergrößerung des Uterus führen, zunächst für interstitielle Myome gehalten werden; es wird also auch bei ihnen wesentlich darauf ankommen, sie durch die Zeichen maligner Degeneration von diesen abzugrenzen.

Neue diagnostische Schwierigkeiten entstehen, wenn das die Uteruswand durchbrechende Sarkom neben dem Corpus weiche Tumoren erzeugt; je nach ihrer Gestalt, Konsistenz und Verbindung mit der Nachbarschaft kann man sie für Ovarialtumoren, Hämatome, Exsudate halten.

III. Chorionepithelioma malignum uteri
(Syncytioma malignum).

Das Chorionepitheliom nimmt seinen Ausgangspunkt von dem Epithelialüberzug der Chorionzotten und vereinigt in sich die beiden differenten Komponenten

Fig. 201. Chorionepitheliom der hinteren Uteruswand. (Orig.)
(Präparat der Kgl. Universitäts-Frauenklinik in Königsberg.)

desselben, die Langhansschen Zellen und das Syncytium. Die Voraussetzung für die Entstehung der Geschwulst ist demnach die Anwesenheit eines Eies im Uterus. Die Schwangerschaft kann in Abort geendet haben oder kann ausgetragen worden sein; bei weitem aber am häufigsten entsteht die Geschwulst auf Grund einer vorausgegangenen Blasenmole. Da die Erkrankung nicht an dem Ei selbst ihren Ausgang nimmt, sondern von den nach seiner Ausstoßung in der Uterusschleimhaut oder Wand zurückgebliebenen Bestandteilen desselben, so kann die Entwicklung der Geschwulst auch längere Zeit nach beendeter Schwangerschaft erst ihren Anfang nehmen.

Die klinischen Bilder und Verbreitungswege.

Das Chorionepitheliom führt zunächst zu Wucherungen an der Eiimplantationsstelle, welche als weiche, blutreiche und mit Blut infiltrierte Tumoren in das Uteruscavum hineinwachsen und sich je nach dem sich dort bietenden Raum ausbreiten und denselben ausfüllen (Fig. 201); eine flächenhafte Ausbreitung in der Nachbarschaft ist selten. Zugleich damit oder im Anschluß daran durchsetzt die Neubildung die Uteruswand und führt zur Infiltration und morschem Zerfall derselben, in einzelnen Fällen nimmt die Geschwulst ihre Wachstumsrichtung aus dem Uterus heraus und führt zu Tumoren desselben Charakters außen an der Wand desselben oder im Lig. latum.

Die wesentlichste Verbreitung der Geschwulst geschieht auf dem Wege der Uterusvenen, welche von den epithelialen Geschwulstmassen arrodiert und ausgefüllt werden. Unter Benutzung von Anastomosen werden die Geschwulstmassen verschleppt und bilden metastatische Geschwülste, vor allem in der Scheidenwand. Gelangen sie aber in die Vena cava, so werden sie in die Äste der Lungenarterien verschleppt und erzeugen die fast niemals fehlenden Lungenmetastasen; daneben sind Gehirn, Leber, Milz bevorzugt. —

Diagnose und Differentialdiagnose.

Die klinische Diagnose beruht auf dem Nachweis einer zerfallenen Geschwulst der Uteruswand, welche einer vorausgegangenen Schwangerschaft ihre Entstehung verdankt; die Untersuchung muß die Zusammensetzung derselben aus den Elementen des Chorionepithels feststellen. Die klinischen Zeichen sind nur selten so einwandfrei, daß sie allein die Diagnose ermöglichen, meistens muß das Mikroskop erst die Sicherheit bringen; recht häufig bietet der klinische Befund keinerlei Zeichen, und das Mikroskop gibt die einzige Stütze der Diagnose.

Die Symptome sind wie bei andern malignen Erkrankungen unregelmäßige Blutungen oder wässerig blutige Ausscheidungen; da sie sich meistens an vorausgegangene Schwangerschaft anschließen, so werden sie insofern irreleiten können, als sie auf Retention von Placentargewebe oder Eiteilen hinweisen. Frühzeitiges Auftreten von fötidem Zerfall mit septischem oder pyämischem Fieber ist bei den leicht zerfallenden, gefäßreichen Chorionepitheliomen nicht selten. Die Zeichen des zunehmenden Verfalls geben dem Krankheitsbild bald einen malignen Charakter; ebenso Schenkelthrombose. Eine besondere diagnostische Bedeutung haben Hämoptoe und Infiltrationszustände der Lungen, weil sie auf die fast pathognomonischen Lungenmetastasen hinweisen.

Der lokale Befund bei geschlossener Cervix kann vollständig negativ sein oder nur in einer mäßigen Vergrößerung des etwas erweichten Uterus bestehen, wie sie auch bei Retention von Eiteilen regelmäßig ist. Tumoren, welche bei vorgeschrittenem Verlauf außen am Uterus zum Vorschein kommen, täuschen Myome oder maligne Tumoren vor; die im Lig. latum sich entwickelnden Metastasen werden meistens für Exsudate, Hämatome oder weiche Ovarial-

tumoren gehalten. Nur in Verbindung mit dem ganzen Krankheitsbild kann man sie wohl gelegentlich richtig deuten.

Bei offener Cervix wird man weiche Tumoren in der Uterushöhle fühlen in breiter oder polypöser Verbindung mit der Uteruswand; ihre Oberfläche ist glatt, lappig, höckerig, ihre Konsistenz ist morsch, schwammig, brüchig. Da sich die Tumoren im Anschluß an Schwangerschaft entwickeln, so werden die Massen zunächst meistens für Placentarmassen gehalten und unterscheiden sich auch bei makroskopischer Betrachtung nicht merklich von ihnen. Ein Nachwachsen derselben nach vollständiger Entfernung der Placentarteile spricht sehr für Chorionepitheliom. Die Differentialdiagnose gegen andere maligne Neubildung namentlich gegen Sarkom, wird auf Grund der Anamnese und des mikroskopischen Befundes zu stellen sein.

Die Metastasen der Geschwulst, namentlich die der Untersuchung leicht zugänglichen Tumoren der Vagina haben in der Diagnose eine wichtige Stellung; sie erscheinen als Tumoren von Linsen- bis über Hühnereigröße, liegen zunächst submukös und scheinen bläulich durch (Fig. 202); sie wachsen sehr schnell, werden unverschieblich und kommen nach dem Durchbrechen des Schleimhautüberzuges zur Ulceration. Solche Metastasen können in der Vagina zur Entwicklung kommen und weiter wachsen, während die primären Veränderungen im Uterus zurückgehen, anderseits können zweifellos benigne Tumoren der Vagina in Verbindung mit Chorionepitheliom des Uterus aus Metastasen einfacher Chorionzotten entstehen. Die Scheidenmetastasen weisen demnach sicher auf Verschleppen von Chorionbestandteilen hin, sprechen aber nur in Verbindung mit den anderen Zeichen uteriner Erkrankung für ein im Uterus befindliches Chorionepitheliom. In der Anamnese spielt, außer den oben erwähnten Symptomen der vorausgegangenen Schwangerschaft, namentlich die Ausstoßung von Blasenmole eine große Rolle; dabei ist zu bemerken, daß zwischen der Gravidität und dem Chorionepitheliom eine lange Zeit normalen Befindens bestehen kann.

Fig. 202. Scheidenmetastase bei Chorionepitheliom des Uterus. $^1/_1$. (Orig.)

Über allen klinischen Zeichen steht der Wert der mikroskopischen Untersuchung, namentlich im Hinblick auf die Erkennung früherer Stadien. Da sich dieselben unmerklich aus der Retention von Eiteilen entwickeln oder unter dem Bilde derselben verlaufen können, so muß die sorgfältige anatomische Untersuchung aller bei oder nach Abort und Geburt ausgestoßenen Eiteile gefordert werden, vor allem aber, wenn eine Blasenmole vorgegangen ist. Es empfiehlt sich ferner alle Kranken, welche Blasenmolen durchgemacht haben, im Auge zu behalten und bei den ersten Symptomen, namentlich unregelmäßigen Blutungen, eine Probeausschabung zu machen.

Die Neubildungen der Vagina.

Von gutartigen Neubildungen bestehen in der Vaginalwand die Fibromyome, von bösartigen die Karzinome und Sarkome.

Die **Fibromyome** sind aus Muskel- und Bindegewebe in verschiedengradiger Verteilung zusammengesetzt und bilden rundliche Tumoren bis zirka Apfelgröße, welche die vordere Wand bevorzugen. Die Diagnose beruht auf dem Nachweis des Ursprungs eines Tumors von obiger Beschaffenheit aus der Vaginalwand; die Konsistenz ist solid, meist hart, solange keine sekundäre Erweichung eingetreten ist. Die Tumoren sind verschieblich, so weit es die Vaginalwand erlaubt, und sind von intakter Schleimhaut überzogen; bei gestielten Tumoren kann auch wohl Verjauchung eintreten. In Ursprung und Verbindung mit der Vaginalwand gleichen sie den Vaginalcysten, unterscheiden sich aber von ihnen durch die solide Konsistenz; bei der Inspektion sieht man die Cysten bläulich durchschimmern.

Fig. 203. Fibrom der vorderen Vaginalwand, aus der Vulva sich vorwölbend. $^1/_1$.

Die **Karzinome** treten primär und sekundär auf.

Die primären Karzinome der Vagina treten meistens in flachen Neubildungen auf, welche einen Teil oder die ganze Wand, am häufigsten den oberen Abschnitt der hinteren Wand gleichmäßig befallen; sie bilden dann zirkumskripte, mit scharfem, oft aufgeworfenem Rand gegen die gesunde Vaginalwand begrenzte flache Tumoren mit zerklüfteter, höckeriger, oft schmierig belegter Oberfläche; sie sind nur in den ersten Stadien mit der Unterlage verschieblich; werden aber früh adhärent durch Ausbreitung im paravaginalen Bindegewebe; der Grund und die Nachbarschaft sind zart infiltriert. Seltener ist die Bildung großer Tumoren, welche breit einer Vaginalwand aufliegen, das Lumen der Vagina ausfüllen und beträchtlich ausdehnen; diese Form zeichnet sich dadurch aus, daß sie spät zerfällt und lange von Schleimhaut überzogen bleibt. Gelegentlich beobachtet man das Karzinom nur in Gestalt von subvaginalen Infiltrationen, welche ringförmig die ganze Vagina umgeben. Nur in wenigen Fällen habe ich das Karzinom als eine oberflächliche, die ganze Vaginalwand einnehmende Veränderung beobachtet, welche in warzigen, leicht blutenden Höckern ohne in die Tiefe gehende Infiltrationen besteht; die Abgrenzung gegen die gesunde Schleimhaut fand ich

meistens scharf, nur in einem Falle war auch die Schleimhaut des ganzen Vestibulum rauh, höckerig und blutend.

* Es handelt sich um ähnliche Bilder, wie ich sie oben pag. 342 nach Uterusexstirpation als Initialstadium eines vaginalen Rezidivs beschrieben habe.

Sekundäres Vaginalkarzinom.

Das sekundäre Vaginalkarzinom schließt sich kontinuierlich an karzinomatöse Erkrankungen der Nachbarorgane an, am häufigsten bei Karzinom der Cervix, seltener der Blase, des Mastdarms oder der Vulva; zuweilen tritt es in Form von Metastasen bei Karzinom des Corpus und der Cervix auf, namentlich am Harnröhrenwulst. Nicht ganz selten entstehen Karzinome auf der total prolabierten Scheidenwand; es sind meist flache Infiltrationen mit den oben beschriebenen Eigenschaften.

Das Vaginalkarzinom verbreitet sich früh durch die dünne Vaginalwand hindurch in das umgebende paravaginale Gewebe und führt zu flachen Verdickungen, welche sich langsam gegen die Beckenwand vorschieben und nach der Vagina hin zerfallen. Blase und Mastdarm werden früher als beim Uteruskarzinom ergriffen. Die Drüsen, welche im Anschluß an das Vaginalkarzinom erkranken, sind die Gl. hypogastricae und bei Karzinomen im unteren Drittel auch die Gl. inguinales.

Diagnose.

Diagnose und Differentialdiagnose des Vaginalkarzinoms. Die Diagnose ist leicht, weil die Veränderungen sich ganz auf der Oberfläche abspielen. Die Infiltration, sei es, daß sie in Gestalt ganz flacher Tumoren auf der Vaginalwand oder in Gestalt von Knoten auftritt, ist an ihrer knorpelartigen Härte leicht zu erkennen; tritt Ulceration hinzu, so ist die Diagnose nicht zu bezweifeln. Schwierigkeiten machen zuweilen die großen Tumoren, welche noch von Schleimhaut überzogen sind; das livide Aussehen der letzteren, gelbe, durchscheinende Pünktchen, weiche Konsistenz sowie gewisse Tendenz zum Bröckeln, welche man wieder am besten durch das vorsichtige Einschieben einer Sonde erkennt, sprechen für Malignität. Häufig aber muß ein Stück des Tumors mikroskopisch untersucht werden.

Differentialdiagnose.

Die Differentialdiagnose muß vor allem die Tertiärformen der Syphilis berücksichtigen. Die Gummata unterscheiden sich von den Karzinomen dadurch, daß der Geschwürsprozeß vorherrscht und Infiltrationen entweder ganz fehlen oder diffus das Geschwür umgeben und dabei sich weicher anfühlen. Die Geschwüre selbst zeigen keinen bröckelnden Zerfall, sondern einen schmierigen Belag bei sinuösen Rändern. Fistelbildung und Perforation in Nachbarorgane schließen sich früh an.

Die Tuberkulose der Vagina ist selten und als isolierter Infektionsherd nur vereinzelt beobachtet; sie erzeugt flache Geschwüre mit scharf geschnittenem, stellenweise gezacktem Rand und mißfarbiger Oberfläche, in der Umgebung finden sich zuweilen kleine glasige Tuberkelknötchen. Der Hauptunterschied gegen das Karzinom beruht auf dem Fehlen jeder Infiltration. Der Nachweis

von tuberkulösen Herden an anderer Stelle und namentlich die anatomische Untersuchung können die Diagnose klären.

Die Diagnose des primären Vaginalkarzinoms gegenüber dem vom Uterus herunterkommenden beruht darauf, daß bei ersterem die Port. vaginalis selbst frei und nur zuweilen von außen an der dem Karzinom anliegenden Stelle ulceriert ist.

Sarkome treten bei Erwachsenen in ähnlichen Bildern auf wie einzelne Formen des Karzinoms (siehe pag. 351); es sind bevorzugt die größeren, mit Schleimhaut überzogenen Tumoren, welche zur Vulva herauswachsen können und die diffusen, oft ringförmigen Infiltrationen der ganzen Vagina, während die für das Karzinom gewöhnlichste Form des zirkumskripten harten Ulcus mit derbem Rand vom Sarkom nicht gebildet zu werden pflegt. Das Sarkom dringt langsam in die Tiefe und macht Metastasen in den Lungen und auf der Haut.

Im Kindesalter tritt das Sarkom gelegentlich in anderer Form auf; es bildet mit breiter Basis entspringende Tumoren, welche bei weiterem Wachstum traubenförmige Auswüchse bilden, ähnlich dem traubenförmigen Cervixsarkom, welche die ganze Vagina ausfüllen. Gleichzeitig entstehen durch Infektion in der Nachbarschaft immer neue Knötchen, welche ebenfalls weiter wachsen; erst spät dringt die Neubildung in die Tiefe.

Die Diagnose der Sarkome bei Erwachsenen beruht auf denselben Befunden, wie auch das Karzinom sie bietet; eine Abgrenzung gegen dasselbe ist deshalb klinisch meist nicht möglich. Die Unterscheidung gegen benigne Tumoren (namentlich Fibromyome) beruht auf den pag. 351 erörterten Eigenschaften.

Die Neubildungen und Ulcerationen der Vulva.

Für die diagnostische Beurteilung der Erkrankungen an der Vulva empfiehlt sich nicht, alle an derselben vorkommenden palpatorischen Befunde systematisch mit ihren charakteristischen Eigentümlichkeiten abzuhandeln, sondern es ist zweckmäßiger, von den Haupterscheinungen derselben auszugehen und analytisch dieselben in die Einzelaffektionen zu zerlegen. Der Arzt wird mit einem Blick eine bestimmte Erscheinungsform der Krankheit erkennen, z. B. einen zirkumskripten Tumor oder ein tiefgehendes Geschwür und wird nun vor der Aufgabe stehen, z. B. aus den Eigentümlichkeiten des letzteren zu erkennen, ob es auf tuberkulöser Basis entstanden, ob es ein zerfallenes Karzinom ist usw. Für diesen im wesentlichen also analytischen Weg wird die nachfolgende Anordnung der beste Führer sein.

Die Erkrankungen der Vulva treten im wesentlichen in drei Erscheinungsformen auf.

1. Entzündliche Schleimhautveränderungen
(Vulvitis, Pruritus, Kraurosis, Psoriasis vulvae).

2. Zirkumskripte Tumorenbildungen.

Dazu gehören: Fibrome, spitze Condylome, Lipome, Sarkome, Karzinome, Elephantiasis, Tumoren der Bartholinischen Drüse.

3. Geschwürsprozesse.

Dazu gehören: Karzinome, Syphilis, Tuberkulose, Estiomène.

Wenn auch einzelne Erkrankungen, z. B. das Karzinom, in beiden Formen auftreten und aus einer in die andere übergehen können, und wenn anderseits es schwer fällt, z. B. die Elephantiasis wegen der Kombination beider Befunde in die Neubildungen oder in die Geschwürsprozesse zu rechnen, so glaube ich

Fig. 204. Fibroma pendulum der linken großen Schamlippe (nach Küstner).

dennoch, daß der Diagnostiker seinen schwierigen Weg bei der sehr verschiedenartigen Vulvaaffektion an der Hand obiger Einteilung am leichtesten finden wird. Die Schleimhautveränderungen sind bei den Katarrhen abgehandelt; wir werden uns hier mit der Diagnose der Tumoren und Geschwürsprozesse beschäftigen.

Tumoren der Vulva.

Fibrome. Die **Fibrome** (Fig. 204) gehen am häufigsten von den großen Labien aus und stellen rundliche, verschiebliche, meist harte Tumoren dar, welche von der Haut resp. Schleimhaut überzogen sind. Bei weiterem Wachstum ziehen sie ihren Stiel aus und können bis mannskopfgroße Tumoren bilden, welche an der Vulva hängen; die größeren Tumoren nehmen durch Ansammlung von Flüssigkeit im Gewebe oft eine weiche, zuweilen sogar cystische Konsistenz an.

Lipome. Die **Lipome** bilden den Fibromen in der äußeren Erscheinungsform ähnliche Tumoren, welche ebenfalls gestielt, seltener flach ausgebreitet, am

häufigsten an den großen Labien sich entwickeln; sie sind weicher als jene und zeigen oft die den Lipomen eigentümliche körnige Konsistenz.

Die **Sarkome,** welche ebenfalls am häufigsten von den großen Labien ihren Ausgang nehmen, stellen Tumoren dar, welche genau denselben Befund, wie die Fibrome, zeigen können und meistens erst anatomisch von ihnen sich abgrenzen lassen. Wenn die Tumoren diffusen Übergang in die Nachbarschaft zeigen oder wenn die überkleidende Haut durch starke Rötung, Gespanntheit und Unverschieblichkeit ihre Miterkrankung dokumentiert, so wird das Sarkom wahrscheinlich. Zu den Sarkomen muß man auch die Melanome rechnen, welche von allen Teilen der Vulva, oft von Naevis, ihren Ausgang nehmen und sich durch ihre schwarzbraune Färbung, schnellen Übergang auf die Drüsen und frühe Generalisierung durch Metastasen auszeichnen. (Einzelne Fälle werden zu den Karzinomen gerechnet werden müssen.) Sarkome.

Die **Karzinome** treten in drei ziemlich differenten Formen auf. Karzinome.

1. Das Kankroid stellt eine mehr oder weniger prominierende Neubildung dar, deren Oberfläche häufig papilläre Wucherungen oder eine hornartige Epithelverdickung, abwechselnd mit Epithelverlusten und nässender Oberfläche zeigt; der Zerfall tritt spät ein und geht selten weit in die Tiefe. Das Kankroid sitzt am häufigsten an der Innenfläche der großen und kleinen Labien, an der Clitoris und Fossa navicularis.

2. Das infiltrierende Karzinom stellt große, harte, oft stark prominierende Tumoren dar mit tiefgreifender, ausgedehnter Infiltration und weitgehendem Zerfall; die Haut in der Umgebung zeigt oft eine livide Verfärbung. Im Gegensatz zu den Kankroiden geht dieses Karzinom viel tiefer und verbindet sich früh mit den Knochen.

3. Das karzinomatöse Geschwür, welches sich aus 1. und 2. durch Zerfall von der Oberfläche her entwickelt; über seine Eigenschaften siehe später.

Drüsen werden meistens früh ergriffen; es sind stets die Inguinaldrüsen.

Die Diagnose der Kankroide bietet meistens keine Schwierigkeiten; man erkennt sie an ihrer Prominenz, ihrer Härte, ihrer warzigen, meist wenig zerfallenen Oberfläche, an den harten Inguinaldrüsen. Multiplizität spricht nicht gegen Kankroid, weil gleichzeitige Erkrankung und Kontakt mehrere voneinander abgegrenzte Herde zur Entwicklung bringen können. Schwierigkeiten entstehen in der Abgrenzung gegen die Psoriasis vulvae (Leukoplakie), welche zirkumskripte, weißliche, etwas erhabene Schwielen an der Innenfläche der großen und kleinen Labien darstellt. Außerordentlich häufig entwickeln sich aus ihnen Kankroide, ähnlich den aus der Psoriasis lingualis und buccalis entstehenden Krebsen, und nach Exstirpation solcher Krebse sieht man aus anderen Schwielen neue Kankroide sich entwickeln. Die vielfachen Übergänge zwischen beiden machen es schwer, zu bestimmen, was noch Psoriasis und was schon Kankroid ist; sobald die Oberfläche anfängt papillär zu werden und die Basis sich zu infiltrieren beginnt, ist ein Verdacht auf Karzinom da; das Mikroskop muß oft diesen Zeitpunkt fixieren.

Die Diagnose der infiltrierenden Form beruht auf der knorpeligen Härte, auf dem diffusen Übergang in die Umgebung, auf der Schmerzhaftigkeit, auf der gespannten, livid verfärbten Haut, auf dem Aufschießen kleiner Herde in der Nachbarschaft, auf der Beteiligung der Lymphdrüsen. Die Abgrenzung gegen gutartige Tumoren ist auf Grund dieser Eigenschaften leicht, vom Sarkom zuweilen nur mikroskopisch möglich.

Condylomata acuminata.

Die **Condylomata acuminata** kommen nicht selten konglobiert vor und stellen namentlich in der Schwangerschaft große, die ganze Vulva und den Damm einnehmende, blumenkohlartige Tumoren dar, welche unter Mazeration des Epithels jauchige Sekrete liefern können; damit gewinnen sie eine Ähnlichkeit

Fig. 205. Condylomata acuminata der Vulva (nach Küstner). $^1/_1$.

mit papillären Kankroiden. Auf Grund der weichen Basis, der stark höckerigen Oberfläche ohne Zerfall und der in der Umgebung sich fast regelmäßig vorfindenden vereinzelten Papillome ist es möglich, das Kankroid sicher auszuschließen; in zweifelhaften Fällen entscheidet das Mikroskop.

Elephantiasis.

Die **Elephantiasis vulvae** stellt an den großen und kleinen Labien sowie an der Clitoris auftretende Verdickungen der Haut dar, verbunden mit Infiltration und weichen hypertrophischen Veränderungen des Unterhautbindegewebes; ähnliche Veränderungen umgeben oft den Anus. Durch diese, wahrscheinlich auf Stauung in den Lymphgefäßen beruhende Gewebsneubildungen entstehen zirkumskripte Tumoren, welche bis zur Mannskopfgröße an der Vulva hängen. Dieselben gehen meist breitgestielt von der Ursprungsstätte aus, haben entweder eine glatte (E. glabra), nur mehrfach eingezogene Oberfläche oder eine höckerige, warzige Oberfläche (E. papillomatosa). Die Haut ist oft glasig, ödematös ge-

quollen und nicht selten entwickeln sich durch Zerfall an der Oberfläche seichte Geschwürsprozesse oder weitgehende Zerstörung. Die Konsistenz ist weich. Die Diagnose wird auf Grund dieses Befundes meist nicht schwierig sein;

Fig. 206. Elephantiasis vulvae (nach W. Veit).
Der Tumor geht vom Mons veneris, Praeputium clitoridis und Lab. min. dext. aus.

Fig. 207. Elephantiasis vulvae (nach W. Veit).
Der Tumor ist nach oben emporgehoben; dadurch wird das durch Ulcerationen gefensterte Lab. minus dext. sichtbar, welches den unteren Ausgangspunkt des Tumors bildet; am Anus hypertrophische und ulcerierte Hämorrhoidalknoten.

von dem Kankroid, mit welchem eine zirkumskripte E. papillomatosa wohl eine gewisse Ähnlichkeit gewinnen kann, unterscheidet sich dieselbe durch das Fehlen jeder Infiltration.

Tumoren der Bartholinischen Drüsen.

Die **Tumoren der Bartholinischen Drüsen** haben allen bisher gezeichneten Tumoren gegenüber etwas Gemeinsames, d. i. ihre durch den Ursprung aus der Bartholinischen Drüse gegebene Lage. — Genau an Stelle der Drüse, d. i. am hinteren Drittel der großen Labien etwas nach außen vom Hymenalring, entsteht das erste Wachstumszentrum und durch konzentrische Vergrößerung entsteht ein Tumor, welcher nach außen von der Haut, nach innen von der Schleimhaut der großen Labien bekleidet ist, und auf dessen oberer Peripherie die kleine Labie sitzt; wird er größer, so verbreitert er sich nach unten unter die Dammhaut.

Fig. 208. Abszeß der rechten Bartholinischen Drüse mit Ödem im oberen und unteren Abschnitt des rechten Lab. majus.

Die Topographie ist so charakteristisch, daß ein Blick den Ausgangspunkt verrät; dagegen können große Schwierigkeiten in der Beurteilung der Natur des Tumors entstehen. Es kommen folgende Erkrankungen in Betracht:

a) Die gonorrhoische Bartholinitis erzeugt, sobald der Ausführungsgang verstopft ist, durch Retention des Eiters eine rundliche, empfindliche, in ihrer Umgebung vollständig verschiebliche, harte Geschwulst; sobald durch Übergang der Entzündung auf die Nachbarschaft aus der Retention der Abszeß entsteht, wird der Tumor größer, mit der Nachbarschaft adhärent und die Haut darüber rötet sich stark; die Konsistenz hört auf hart zu sein; die Fluktuation wird deutlich. Da Gonorrhoe die einzige Ätiologie der Bartholinitis ist, so werden andere klinische Zeichen derselben und der Gonokokkennachweis in Urethra oder Cervix die Natur des harten Retentionstumors klären.

b) Die Cyste der Bartholinischen Drüse erkennt man aus der deutlichen Fluktuation, aus der Transparenz oder dem durchschimmernden Inhalt und aus dem Fehlen aller entzündlichen Reaktion in der Umgebung.

c) Karzinome der Bartholinischen Drüse sind sehr selten; sie erzeugen an der charakteristischen Stelle langsam wachsende harte Tumoren. Jüngere Neubildungen gleichen den harten Retentionstumoren, ältere unterscheiden sich von ihnen durch ihre höckerige Oberfläche, durch ihre feste Verbindung mit der Unterlage, durch die über ihnen gespannte Haut mit lividem Aussehen. Sobald sie ulcerieren oder Drüsenmetastase machen, ist die Diagnose auf Malignität gesichert. Der Ausführungsgang scheint bei ihnen lange erhalten zu bleiben und oft erweitert zu sein.

Sarkome, von denen erst ein sicherer Fall beschrieben worden ist, bieten denselben Befund dar.

Ulcerationen der Vulva.

Die Ulcerationen entstehen durch den Zerfall eines zur Degeneration neigenden Gewebes; da dasselbe erst durch einen spezifischen Reiz entsteht, so werden wir immer nebenbei neugebildetes Gewebe neben dem Zerfall haben. Aus der Intensität der flächenhaften oder in die Tiefe fortschreitenden Neubildung des Gewebes und aus der Schnelligkeit und Vollständigkeit des sich anschließenden Zerfalls entstehen die klinisch differenten Bilder, welche die Ulcerationen darbieten. Nur selten kann man durch das Auffinden des spezifischen Reizes (z. B. Tuberkelbazillen) den Charakter der Ulceration definieren; ein verwendbares Hilfsmittel ist das Studium der spezifischen Gewebsreaktion mittelst des Mikroskops.

1. Das **karzinomatöse Geschwür** zeichnet sich vor allem durch die starke Neubildung des Gewebes aus, welche als Infiltration am Rande, im Grunde und in dem tieferen Gewebe sich darstellt. Die Oberfläche ist rauh, höckerig, nicht fetzig; das Aussehen hochrot, stellenweise schmierig durch zerfallenes Gewebe. Der Rand ist starr, hart und scharf begrenzt. Metastatische Knoten in der Umgebung sind selten. Die Lymphdrüsen sind bei älteren Prozessen meist ergriffen.

2. Das **syphilitische Geschwür** kann sich in allen drei Stadien der Syphilis an der Vulva entwickeln.

Der luetische Primäraffekt ist meist solitär und hat eine stark infiltrierte, knorpelharte, oft scheibenförmige Basis, seine Oberfläche ist schmutzig dunkelbraunrot und zeigt geringe Epithelabstoßung; gegen die Umgebung ist er scharf begrenzt, nur an den großen Labien zuweilen von Ödem umgeben.

Die Condylomata lata stellen flache, wenig infiltrierte Papeln dar mit oberflächlich zerfallendem und sich abstoßendem Epithel; sie finden sich meistens gleichzeitig an den großen Labien, dem Damm und Anus. Ausnahmsweise sind sie durch mechanische Reizung stark infiltriert und oberflächlich ulceriert oder

konfluieren zu breiten Plaques. Zur Sicherung der Diagnose muß man den ganzen Körper auf Lues untersuchen.

Die Spätformen der Lues erzeugen Gummata und daraus hervorgehende serpiginöse Geschwüre mit schmierigem, fetzigem Grund; sie sind sehr selten.

Die Diagnose wird in dem ersten und zweiten Stadium keine Schwierigkeit machen; von den Spätformen können tiefere, aus dem Zerfall von Gummata entstandene Geschwüre wohl mit Karzinom oder Tuberkulose verwechselt werden. Es empfiehlt sich in zweifelhaften Fällen nur dann von der Probebehandlung gegen Syphilis Gebrauch zu machen, wenn Karzinom bestimmt auszuschließen ist; anderenfalls führt die anatomische Untersuchung sicher zum Ziel. Der Nachweis der Spirochaeta pallida scheint ein sicheres diagnostisches Zeichen für Lues zu sein.

3. Das **Ulcus tuberculosum** ist ein mißfarbiges Geschwür mit scharfen, zuweilen unterminierten Rändern; es erscheint flach und vernarbt häufig von einer Seite her. Auf dem Grunde und in der Umgebung findet man häufig kleine Tuberkelknötchen; jede stärkere Infiltration fehlt. Das Geschwür kann sich überall an der Vulva entwickeln, in Verbindung mit Drüsengeschwüren treten bisweilen polypöse Wucherungen der tuberkulös infizierten Schleimhaut auf.

Cas. 28. An der Innenfläche des linken kleinen Labium sitzt ein Ulcus mit zackigen Rändern und speckigem Grund; die Schleimhaut ist in der Umgebung gerötet, infiltriert und mit kleinen hirsekorngroßen Substanzverlusten bedeckt. Im Grunde dieses Ulcus beginnt ein Fistelgang, welcher vor der hinteren Kommissur an der Vorderfläche des Rektalrohres hinausführt. Die mikroskopische Untersuchung eines exzidierten Stückes ergibt Riesenzellen und Tuberkellbazillen.

Der Begriff des Lupus vulvae wird auf diejenige Form der Tuberkulose an der Vulva angewendet, welche in multiplen Knötchen besteht und durch Zerfall derselben zu Geschwüren und ausgedehnten Narben führt.

Die Diagnose des tuberkulösen Geschwürs wird durch den Umstand erleichtert, daß es fast niemals primär auftritt, sondern nur eine andere Lokalisation bei gleichzeitiger Genital- oder Lungentuberkulose ist; man wird demnach nach anderen Herden suchen müssen. Die Probeexzision hebt jeden Zweifel durch den Nachweis des tuberkulösen Gewebes und der Bazillen.

4. Das **Ulcus rodens** (s. chronicum, s. elephantiasticum) ist eine mit hypertrophischen Zuständen der Haut einhergehende Ulceration, welche in der Oberfläche fortschreitet und durch Übergreifen auf die tieferen Gewebspartien Durchlöcherungen und Fistelbildungen an der Harnröhre, an den Labien und am Damm erzeugt.

Die Stellung dieser Ulceration in der Pathologie ist noch nicht genügend geklärt, da das Gewebe nur den Zustand von entzündlichen Veränderungen zeigt, und spezifische Elemente irgendwelcher Art in den reinen Fällen nicht gefunden worden, so muß eine spezifische Natur geleugnet werden. Ein gewisser Zusammenhang mit Lues besteht insofern, als alte Lues die Disposition hierzu ergibt; Tuberkulose scheint gelegentlich sekundär in den Geschwüren aufzutreten; die eigentliche Ursache liegt meistens in Lymphstauungen (nach Exstirpation oder Vereiterung der Inguinaldrüsen) und in Traumen allerlei Art, welche das in seiner Ernährung alterierte Gewebe betreffen.

Die Geschwüre haben in ausgebildeten Fällen ein sehr charakteristisches Aussehen. Dieselben sitzen an der Fossa navicularis, an den kleinen Labien, an der Clitoris und stellen meistens flache Ulcerationen dar mit scharfem, ausgefressenem, oft weit unterminiertem Rand; wenn sie in die Tiefe gehen, so führen sie zu Durchlöcherungen der kleinen Labien, tiefgehenden Höhlen am Damm, von denen Fisteln noch tiefer, oft ins Rektum ziehen. Das Aussehen ist oft hochrot, glatt und glänzend, in anderen Stellen belegt, sie haben oft einen ausgesprochenen serpiginösen Charakter; während ein Rand vernarbt, schreitet die Ulceration an der anderen Seite weiter; in der Umgebung findet man deshalb strahlige Narben, welche zur Ektropionierung der Urethra und Vulva führen können. Die unmittelbare Umgebung der Ulceration ist starr und steif, seltener derb infiltriert. Mit diesen Ulcerationen verbinden sich nun häufig elephantiastische Bildungen in den pag. 356 geschilderten Formen, so daß aus Neubildung und Zerfall ein sehr kompliziertes Bild geschaffen wird.

Die Analhaut beteiligt sich an dem Prozeß mit hypertrophischen, im Kranz herumstehenden Wülsten und seichter Ulceration; im Rektum findet man narbige Strikturen und Ulcerationen.

Die Diagnose des Ulcus rodens ist auf Grund obigen Befundes im ganzen leicht. Das karzinomatöse Geschwür unterscheidet sich wesentlich durch die harte Infiltration des Randes, des Grundes und der Umgebung; die tuberkulöse Ulceration könnte wohl so ähnliche Befunde bieten, daß nur das Mikroskop durch den Bazillennachweis die wahre Natur aufdeckt. In bezug auf die Unterschiede von syphilitischen Prozessen stellt man sich am besten auf den Standpunkt, daß das Ulcus rodens gerne auf Grund von luetischer Gewebsdisposition entsteht, selbst aber keine syphilitische Gewebserkrankung mehr darstellt.

— — —

Die mikroskopische Diagnose der malignen Erkrankungen des Uterus, der Vagina und Vulva.

Die mikroskopische Diagnose der malignen Uteruserkrankungen umfaßt, dem Sinne des Wortes malign entsprechend, die Affektionen, die nicht spontan ausheilen, die schrankenlos weiterwuchern, zu deren Beseitigung besondere ärztliche Maßnahmen nötig sind. — Der Erfolg des ärztlichen Eingriffes wird von der möglichst frühzeitigen Entfernung des Malignen abhängen: zu langes Bestehen oder exspektatives Verhalten stellt die stets zu erstrebende Radikalentfernung des Malignen in Frage. — Die Indikation zu möglichst frühzeitigem Eingriffe hängt von der richtigen, möglichst frühzeitigen Diagnose ab. — Eine Reihe von malignen Erkrankungen sind im Anfang klinisch nicht sicher zu erkennen, eine Reihe von gutartigen Veränderungen erscheinen klinisch im Anfang gelegentlich bösartig; hier tritt die mikroskopische Untersuchung entscheidend ein: die Gewebsbeschaffenheit des mikroskopischen Präparates läßt die Art der Veränderung, ob entzündlich, ob malign erkennen.

Notwendigkeit der frühzeitigen Diagnose.

Der Zweifel, ob eine maligne oder gutartige Degeneration vorliegt, führt behufs anatomischer Untersuchung zur Exzision, Erasion; die mikroskopische Untersuchung stellt fest, daß eine bösartige oder daß keine maligne Erkrankung vorhanden ist.

Allgemeiner Teil.

Es kommen für die mikroskopische Untersuchung der malignen Erkrankungen nur wenige Affektionen in Betracht: in erster Linie das Karzinom mit dem Adenokarzinom und dem Adenoma malignum, dann das Sarkom mit dem Endotheliom, ferner das Syncytioma malignum (Chorionepithelioma). Die malignen Erkrankungen beruhen auf Veränderungen und Wucherungen zelliger Bestandteile; eine Reihe von bösartigen Veränderungen, wie Tuberkulose, Aktinomykose, werden definitiv durch den Nachweis der entsprechenden Infektionsträger festgestellt. —

Mikroskopische Diagnose des Karzinoms beruht auf dem Strukturbild desselben.

Was in erster Linie die mikroskopische Diagnose der Karzinome anlangt, um zur frühzeitigen Erkenntnis des Krankhaften zu gelangen, so ist einzig und allein das Strukturbild, der histologische Bau, entscheidend; das Karzinom ist eine bösartige Neubildung mit einer ganz bestimmten histologischen Zusammensetzung; schon in kleinsten Stückchen ist es oft mit größter Sicherheit möglich, aus dem mikroskopischen Bild die entscheidende Diagnose zu stellen. Zu berücksichtigen sind einmal die Täuschungsbilder, die dem weniger Geübten Schwierigkeiten bereiten; sie werden eingehend erörtert werden; zweitens ist stets der Ort, woher die zur Untersuchung kommenden Stücke stammen, zu beachten. Wie es physiologische Typen für die Zellgebilde der bösartigen Tumoren gibt (z. B. Deciduazelle als physiologischer Typus für die Sarkomzelle), so gibt es physiologische resp. gutartige Gewebstypen, die dem Strukturbild des bösartigen Neoplasma gleichen. Die Neubildungen sind auch je nach dem Ort, wo sie entstehen, verschieden gestaltet, haben je nach der Ursprungsstelle ein oft ganz verschiedenes Aussehen. — Die irrigen Anschauungen über die sog. Kleinstückchendiagnose sind entweder auf die mangelnde Übung oder auf die Verwechslung der Bedeutung der Definition mit der des Strukturbildes zurückzuführen. — Die Definition des Karzinoms umfaßt den Ursprung, betont die lokale Zerstörung, das atypische Fortkriechen (die Infektion der Umgebung), die Verbreitung in der weiteren Nachbarschaft, die Metastasenbildung, die Zugrunderichtung des Individuums durch Kachexie; — es kommt dazu die Schilderung der Rezidive, der Ätiologie, auch die der histologischen Zusammensetzung. Es wird bei der Definition das ganze wirkliche Lebensbild des bösartigen Neoplasma entworfen. — Im mikroskopischen Bild handelt es sich aber gelegentlich um ein ganz frühzeitiges Stadium: von Metastasen, vom Übergreifen auf die Nachbarschaft ist keine Rede; — das Strukturbild des Karzinoms hängt gar nicht von dem Überschreiten der Grenzen ab, — nicht an der Muskulatur, nicht an den Leberzellen erkennt man

Physiologische Typen für bösartige Neubildungen.

Definition und Strukturbild.

den Krebs; aus den Leberzellen im Präparat könnte doch nur geschlossen werden, daß es sich um Leberkrebs handelt. — Aus dem Strukturbild erkennen wir das Karzinom, von dem wir (auf Grund anderweitiger Erfahrung) schon wissen, daß es erst lokal und dann allgemein zerstört, tötet. — Die Bedeutung des Strukturbildes muß ganz besonders betont werden; wer das Strukturbild kennt, diagnostiziert den Krebs, während jemand, der die genaue Definition beherrscht, damit allein nichts erkennen kann. — Aus dem Kennenlernen folgt das Erkennen; das Erkennen führt zur mikroskopischen Diagnose: — schließlich wird man hinterher in der Lage sein, eine Definition zu geben; — doch auch die Definition muß Einschränkungen (z. B. in betreff der Heterotopie) zulassen, wie das Strukturbild allein auch zu Täuschungen führen kann. —

Definition des Karzinoms.

Die Definition des Karzinoms besagt, daß dasselbe eine bösartige epitheliale, atypisch-wuchernde Neubildung ist, die, ursprünglich lokal, durch exzessives, schrankenloses Wachstum sich ausbreitet, lokal zerstört, die Grenzen der Gewebsteile überschreitet (Heteroplasie), daß dasselbe in die nächste und weitere Umgebung direkt oder auf dem Wege der Gefäße (Lymphbahn, Blutgefäße) fortkriecht, Metastasen in den entfernten Körperteilen macht (Heterotopie) — die ihrerseits, je nach der Wichtigkeit der betreffenden Stellen für das Leben, mit langsamer oder schneller fortschreitender funktioneller Störung weiterwachsen, — daß dasselbe schließlich durch Erschöpfung (Krebskachexie) den Tod des Individuums herbeiführt. — Das Epithel stammt von ursprünglich vorhandenem Epithel; — ätiologisch ist nur bekannt, daß Trauma das Karzinom hervorrufen kann, daß bestimmte Prädilektionsstellen auf eine „Schwäche" in der Zusammensetzung der disponierten Örtlichkeit hinweisen; der Anstoß, daß hier gelegentlich Karzinom entsteht, ist nicht stets nachweisbar, nicht erkennbar; hereditäre Verhältnisse spielen eine geringe Rolle; die Beschaffenheit des Epithels in den verschiedenen Altersstufen (in Verbindung mit der Beschaffenheit des umgebenden, benachbarten Körpergewebes) hat eine wichtige Bedeutung, wenn sie auch nicht direkt gesehen, gefärbt, dargestellt werden kann. Bakterielle Entstehung (— das Karzinom als Infektionskrankheit, nach der früheren Anschauung als Dyskrasie oder nach moderner Auffassung als Krankheit mit bestimmten Krankheitserregern darzustellen —) ist bis jetzt nicht erwiesen: — fest steht und unerschütterlich, daß es cellulare Wucherungen, Neubildungen ohne die geringsten „Erreger" gibt, daß es anderseits Infektionsgeschwülste gibt, bei denen Bakterien, Bazillen eine anregende Tätigkeit ausüben. — Sollte selbst ein bis jetzt unbekanntes Agens als Erreger für Krebs einst gefunden, nicht nur angenommen werden, so ist damit nichts gegen die Diagnostik auf Grund der Struktur entschieden, — vielleicht könnte therapeutisch davon Vorteil gezogen werden. —

Ätiologie des Karzinoms.

Das Karzinom ist ursprünglich zirkumskript.

Wichtig bleibt — auch für die Bedeutung der Diagnostik aus kleinen Stückchen —, daß auch die Definition von der Annahme der ursprünglich lokalen Entstehung ausgeht; — damit fallen eigentlich die immer wiederholten Einwürfe, daß man am mikroskopischen Präparat nicht das Fortschreiten über die Umgebung sehen kann, fort; — dieses Fortschreiten sieht man nicht; entweder schließt man aus der Umgebung, in der die bösartige Wucherung liegt, auf das Fortkriechen, oder man weiß auf Grund alter bekannter Erfahrung, daß Weiterwuchern statthaben wird. — Das Karzinom beginnt lokal: es gibt Karzinome, die noch nicht die Grenze z. B. der Schleimhaut überschritten haben, es gibt polypöse Wucherungen, in denen nur allein die krebsige Entartung nachweisbar ist, die vom Organ durch nor-

male Gewebsschichten getrennt sind; hier kann das Karzinom einfach durch Erasion radikal beseitigt werden. — Es handelt sich um frühzeitiges Erkennen; — und die Erkenntnis beruht auf dem Erkennen des Strukturbildes; — letzteres ist kurz dahin zusammenzufassen: im Gewebe neu entstandene, im Gewebe vorher nicht vorhanden gewesene alveoläre Räume — die alveolären Räume gefüllt oder bekleidet mit Epithelialmasse (Carcinoma alveolare, Carcinoma glandulare). — In das Gewebe, dessen normale Zusammensetzung man kennt, dringen größere oder kleinere, breitere oder schmalere Züge von epithelialen Elementen ein; es entstehen Lücken, Spalten, röhrenförmige Kanäle, die wiederum miteinander in Verbindung treten, die sich mit epithelialen Massen ausgefüllt oder zum größten Teil angefüllt zeigen; die epithelialen Massen wuchern ins Gewebe hinein, erzeugen die alveolären Räume und füllen sie zugleich aus.

Das Strukturbild des Karzinoms: alveoläre Räume zum Teil oder ganz ausgefüllt von Epithelien.

Fig. 209. Wachstumsausbreitung des Karzinoms in seiner Umgebung. (Orig.)

Wenn ein Vergleich des Fortwucherns der Karzinommassen mit dem Holzwurm, dem Bohrwurm gezogen ist, der das Holz mit Kanälen durchsetzt, das Holz zerstört, so muß beim Karzinom hinzugesetzt werden, daß das Karzinom nicht nur am Ende, wo der Bohrwurm sitzt, zerstört, sondern daß stets an dem gesamten Kanalsystem, in dem sich die epithelialen wuchernden Massen befinden, Neuwucherungen statthaben; — an jeder Stelle der mit Epithelmassen gefüllten alveolären Räume entstehen gelegentlich Neubohrungen in das benachbarte Gewebe; — atypisch, unaufhaltsam fortkriechend; das schematische Bild der Pfeilrichtungen gibt das Fortkriechen, aber auch Wuchern an jeder Stelle an (Fig. 209); — die jüngeren Stadien sind meist die schmalsten, die Ausgangsstellen, die alten die breitesten. — Das Querschnittsbild wird sich vom Längsbild unterscheiden: am Längsschnitt werden meist besser die kanalförmigen kommunizierenden Hohlgänge sich zeigen, während auf dem Querschnitt die quergetroffenen Epithelstränge mehr rundlich ovale, kleinere oder größere, plattgedrückt erscheinende Bilder ergeben. — Hervorzuheben ist, daß das Gewebe, in das das Karzinom, sich stets neureproduzierend weiter in die Tiefe kriechend, als zerstörende Neubildung einbricht, sich ganz verschieden den epithelialen, fremden, zerstörenden Massen gegenüber verhält: Das Gewebe kann in stark gereizten, kleinzellig infiltrierten Zustand versetzt werden; — die sich starkfärbenden kleinen Rundzellen können (wie bei Endometr. decidua die Deciduazellen) hier die epithelialen Massen leicht verdecken, zumal wenn es sich um noch schmalere, anscheinend mehr fadenförmige Zellensäulen (Epithelstränge, Karzinomknoten) handelt; je dünner die eindringenden Epithel

Die Umgebung des Karzinoms ist kleinzellig infiltriert, oder anscheinend unbeteiligt (passiv).

massen sind, desto leichter entsteht das Bild der epithelialen Infiltration, der zelligen Durchseuchung; an oberflächlich liegenden, beginnenden Karzinomen kann die kleinzellige Infiltration das Bild der Reaktionszone, Schutzzone gegen das Gesunde erzeugen; — oder das Gewebe erscheint völlig unbeteiligt; die Krebsnester, die soliden Epithelstränge, liegen in einem ganz unbeteiligt erscheinenden Gewebe, in dem die Epithelmassen einfach eingebettet liegen. — Denkt man sich die Epithelmassen fort, oder sind sie künstlich im mikroskopischen Präparat ausgepinselt, oder sind sie infolge von Mazeration gelockert oder ausgefallen, dann sieht man im Gewebe die Lücken, die Längs- und Querschnitte des Kanalsystems, den Alveolenbau, in den das Gewebe durch die epithelialen Massen verwandelt ist. —

Fig. 210. Das Karzinom wächst vom vorhandenen, mehrfachgeschichteten Plattenepithel in soliden Zapfen in die Tiefe. (Orig.)

Die von der Oberfläche (vom Oberflächenepithel) ausgehenden karzinomatösen Wucherungen können im Zusammenhang mit ersterem bleiben (Fig. 210), oft ist die oberflächliche Schicht zugrunde gegangen, hat sich abgehoben; man sieht am mehrfachgeschichteten Plattenepithel nicht selten, kurz vor dem beginnenden Karzinom, das Epithel (bis auf die unterste, oft auch schwer erkennbare Zellschicht abgehoben) wie Glasur abspringend. — Wenn nun noch zwischen dem sich abhebenden (Fig. 211), anscheinend zugrunde gehenden Epithel und dem beginnenden Karzinom eine exquisit reaktive Zone sich einschiebt, dann erhält man den Eindruck, als wäre das Karzinom gar nicht vom Epithel ausgegangen. — Das beginnende Karzinom, in zarten, schmalen Epithelialsträngen beginnend, verbreitert sich nach unten beim Vordringen in das Gewebe: anfänglich nur mikroskopisch nachweisbar, ist es später oft schon makroskopisch an den weißlichen, weißlichgelben Epithelsträngen zu sehen; schon makroskopisch sind am Schnitte die großen Zellenlagen erkennbar, — lassen sich am Durchschnitt des Präparates bei Druck komedonenartig — wie der

Fig. 211. Das Plattenepithel der Portio springt wie Glasur ab; anscheinend ohne Zusammenhang mit dem Epithel beginnen in einiger Entfernung vom Plattenepithel die in die Tiefe dringenden Krebszapfen. (Orig.)

Inhalt einer weichen Wurst aus der Umhüllung — ausdrücken. Wenn auch das Mikroskop — von der Lupenvergrößerung $3\frac{1}{2}$- bis 10fach an — zur Kontrolle nötig ist, so ist doch das unbewaffnete Auge möglichst zu üben, auch ohne Vergrößerung, oder doch nur mit Zuhilfenahme von kleinster (Lupen-) Vergrößerung, die Diagnose zu stellen. —

Das Karzinom ist epithelialen Ursprungs.

Was die Elemente anlangt, die bei karzinomatöser Wucherung in Frage kommen, so sind dieselben epithelialen Ursprunges, epithelialer Natur; es gehört einige Übung dazu, sie stets als solche zu erkennen: in den großen Krebsnestern, oder da, wo das Wachstum langsamer vor sich geht, wird man oft — zumal an den älteren Elementen, die dann mehr zentral liegen, während die jüngeren peripher das Fortwuchern besorgen — die Einzelelemente durch erkennbare Konturen unterscheiden. — In der Wucherungszone ist dies schwieriger, oft nicht möglich; die Elemente sind so klein, so zart, daß ihre Konturen anscheinend miteinander verschmelzen. — Es gibt aber Krebsstränge, die mit Epithelmassen vollgefüllt (solide) sind, an denen keine Kontur der Elemente sichtbar ist, rundliche, oft gleichmäßig gestaltete Kerne liegen dicht aneinander; das zellige Material ist zusammengeballt, wie zusammengepreßt, erscheint wie eine Zellmasse ohne Einzelzellen. Das zellige Material, das Krebsnest, der Krebsstrang, setzt sich scharf (diskontinuierlich) vom Gewebe ab, — oft auch schon durch die Färbung vom Stroma scharf getrennt, sei es, daß im mehr kleinzellig infiltrierten Gewebe das Stroma dunkler, die Epithelialstränge heller erscheinen oder umgekehrt (bei geringer kleinzelliger Infiltration des Stromagewebes, des Stützgerüstes). Die Grenzen zwischen Epithelwucherung und Stroma sind stets scharf, selbst wenn bei starker Epithelialwucherung mit vielen Kernen und bei kleinzelliger Gewebsinfiltration dem Auge die Trennung der Gewebe sich schwieriger gestaltet.

Das Karzinom setzt sich diskontinuierlich von der Umgebung ab.

Das Karzinom ist eine epitheliale, bösartige, spontan nicht heilende, atypisch, schrankenlos fortwuchernde Neubildung mit der bestimmten Struktur des alveolären Baues (Gerüstes), die alveolären Räume mit Epithelmasse gefüllt. Die Epithelien stammen vom vorhandenen Epithel: hier am Uterus also von dem mehrfachgeschichteten Plattenepithel (Portio) oder vom Zylinderepithel (Cervix, Corpus).

Das Epithel des Karzinoms stammt vom vorhandenen.

Bei den Karzinomen, die vom Plattenepithel ausgehen, bleibt das Ursprungsepithel entweder unverändert und bildet direkten Ausgang für die bösartige Neubildung — oder es verändert sich vor und mit der beginnenden bösartigen Wucherung und nun geht vom umgewandelten Epithel die epitheliale Neubildung aus. — Das mehrfachgeschichtete Plattenepithel kann zylindrisch werden, das Zylinderepithel kann mehrschichtig werden; die karzinomatösen Epithelstränge zeigen infolgedessen die verschiedensten Gestaltungen vom dicken, soliden Epithelzapfen bis zur Wucherung mit einfachem Zylinderepithelbelag; es treten im selben Krebsknoten verschiedene Modifikationen — Metaplasien, Übergänge vom Plattenepithel zum Zylinderepithel und umgekehrt — auf; es können durch Wucherung die einzelnen ursprünglich für sich gewucherten Epithelabschnitte (Epithelstränge) verschmelzen und größere Konglomerate bilden; — es können sekundäre Entartungen (durch Zerfall, durch schleimige Degeneration) entstehen. —

Der Aufbau des Karzinoms ist verschieden, je nach dem Ort, wo es entsteht: oft lassen sich von einer bestimmten Art des Aufbaues auf den Ort, wo das Karzinom entstanden ist, Rückschlüsse ziehen; es kann aus bestimmten Zusammensetzungen von karzi-

nomatösen Massen, die aus dem Uteruskörper curettiert sind, z. B. aus Metastasen, auf Karzinom des Ovariums geschlossen werden. —

Das Vorkommen der verschiedenen möglichen Gestaltungen war eine geraume Zeit — auch zum Teil heute noch — der Grund, daß selbst an hervorragender Stelle das Adenoma malignum nicht als „Karzinom mit eigentümlichem Bau" anerkannt wurde.

Die vom mehrfachgeschichteten Plattenepithel ausgehenden karzinomatösen Wucherungen zeigen sich als solide Zellstränge oft dünner, schmaler (Fig. 210—212); wie schon erwähnt, können die Zellkonturen bei starker Wucherung durch das Enganeinanderliegen verschwinden, oder doch sehr undeutlich werden, oder bei größeren Krebsnestern sind die peripher

Das vom mehrfachgeschichteten Plattenepithel ausgehende Karzinom.

Fig. 212. Solide Krebszapfen in verschiedener Gestalt; 1. einfach, 2. mit beginnendem, zapfenförmigem Sproß, 3. der durch „Mazeration" vom Stroma abgehobene Krebsknoten; der „alveoläre Raum" wird hierdurch besonders erkennbar. (Orig.)

Fig. 213. Krebszapfen mit drüsiger Gestalt, zentralem Lumen; in letzterem nekrotische Masse (sekundär drüsig). (Orig.)

sitzenden für die Fortwucherung wichtigen Elemente schwer voneinander im Präparat zu trennen; in der Mitte, wo die älteren Stadien liegen, treten deutlich konturierte, größere Zellen auf; ja die vorher scheinbar zusammengepreßten Elemente lockern sich oft, erscheinen wie desquamiert (sich abschuppend); im mikroskopischen Bild erscheinen die mehr zentral liegenden Stellen wie erweicht, — im gefärbten Präparate erscheinen die Kerne unregelmäßig groß, stark gefärbt (chromatinhaltig), nur an den peripheren Schichten ziemlich gleichmäßig. — Neben der einfachen scheinbaren Lockerung in den zentralen Abschnitten ist eine direkte Degeneration zu unterscheiden: die Zellen zerfallen, die Kerne werden heller, das Chromatin verschwindet; im Innern derartiger Krebsalveolen ist schleimige, fettige oder feinkörnige Masse sichtbar. — Es kann auch zentral eine eigentümliche Nekrotisierung der Zellen stattfinden, die dann, statt wie sonst ungefärbt zu erscheinen, zusammengeballt, ausnahmsweise intensiv den Farbstoff aufnehmen, je nach dem Farbstoff als dunkelrote oder violette Masse im Zentrum liegen (Fig. 213). Die soliden Krebszapfen, die vom Plattenepithel stammen, er-

Zentrale Erweichung der soliden Krebszapfen.

halten durch den zentralen (sekundären) Zerfall oft die mehr glanduläre Gestalt. — Es kommen in den vom mehrfach geschichteten Plattenepithel stammenden Karzinomen auch Bilder vor, wie man sie bei Kankroid der Haut oft sieht: zwiebelartig angeordnete Epithelien, Epithelperlen (Fig. 214); doch sind diese Umwandlungen im Karzinom der Portio nicht sehr häufig; — die Kankroidform der Karzinome kommt relativ häufig im Corpus zur Beobachtung (s. u.). — Die Krebsstränge sind meist rundlich, rundlichoval, platt — scharfe, spitzige, gezackte Ränder sind gewöhnlich nur da zu finden, wo das Karzinom in Lymphspalten fortkriecht; diese Ausbreitung bezeichnet man zum Unterschiede von den übrigen als wurmstichige; die Form der Verbreitung schließt sich oft direkt an die soliden Zellstränge an; das Lymphgefäßendothel ist oft noch deutlich nachweisbar (Fig. 215). — Diese einfachen in Lymphspalten fortkriechenden Epithelmassen sind von den Veränderungen, die direkt vom Lymphendothel ausgehen (Endothelioma verum), zu trennen. Die in der Lymphbahn fortkriechenden Karzinome sind solid, können aber auch „hohl" werden, im zentralen Teil lockeres Gefüge erhalten.

Kankroidbildung.

Das vom Zylinderepithel ausgehende Karzinom: 1. von der Cervix.

Fig. 214. Krebszapfen mit mehreren Epithelperlen (Zwiebeln); kankroide Form des Krebses. (Orig.)

Was die Gestaltung der Karzinome anlangt, die vom Zylinderepithel ausgehen, so muß 1. zwischen dem Verhalten des cervicalen Epithels und 2. dem des korporalen unterschieden werden. —

1. Das Gewöhnliche ist, daß das einschichtige Zylinderepithel der Cervix bei karzinomatöser Veränderung sich in mehrschichtiges Epithellager umwandelt. Mit dieser Umwandlung gleichen sich die ursprünglichen Unebenheiten der cervicalen Schleimhaut aus; — die Epithelmasse erscheint gleichmäßig in ihrer Zusammensetzung an der Oberfläche, wie in den tieferen Schichten, ohne deutliche Zellenkontur; von dieser die Oberfläche bedeckenden Masse gehen dicke, solide Zapfen in die Tiefe (Fig. 216); die Epithelstränge sind oft so groß, daß sie mit unbewaffnetem Auge gesehen werden können: es sind oft riesenhafte, etwas plumpe, rundlichovale, strangförmige Gebilde, 1 mm breit, mehrere lang; — selten sind noch cervicale Schleimhautdrüsen vorhanden: mit dem Beginn der Veränderung an der Oberfläche beginnt auch die bösartige Einwucherung, gleichsam in stadio nascendi. — Statt der soliden Epithelstränge und neben denselben stößt man auf

Umwandlung in mehrfachgeschichtetes Epithel: a) solide Stränge;

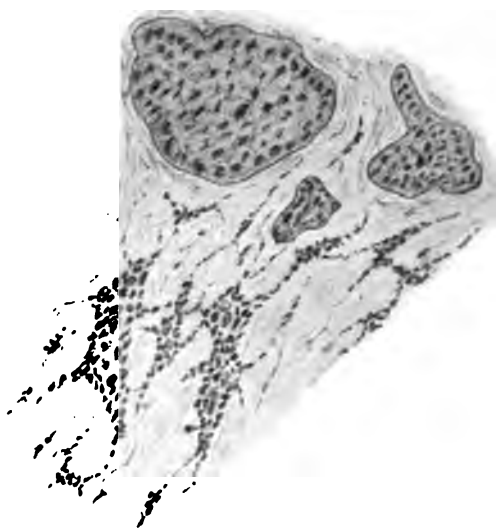

Fig. 215. An soliden (Alveolar-) Krebs schließt sich ein Fortwuchern in Lymphspalten an (Carcinoma lymphoides). (Orig.)

große epitheliale Gebilde mit zentralem, gleichmäßig das Gebilde einnehmenden Hohlraum: die Zapfen haben so das Aussehen des glandulären Baues (Fig. 217); — die Umwandlung des Zylinderepithels ist an den cervicalen Drüsen neben der erheblichen Vermehrung peripher, überall gleichmäßig vor sich gegangen, hat aber nicht zum soliden Zapfen (Strang) geführt. — Es kann neben dieser primär glandulären Form, wo die Mehrschichtung des Zylinderepithels nicht zu soliden Epithelzapfen führt, sekundär das Bild der glandulären entstehen, wenn die zentralen Massen zerfallen, absterben (s. o. Fig. 213); diese zentralgelegenen nekrotischen Massen können den Farbstoff bei der Herstellung der mikroskopischen Präparate intensiv aufnehmen, so daß diese Knoten in den schon mit unbewaffnetem Auge sichtbaren Epithelzapfen deutlich zu sehen sind; — das zentrale Lumen kann durch Zunahme der zentralen Umwandlung größer werden, während die mehrschichtige Wandschicht durch Weiterwuchern ziemlich gleichmäßig dick bleibt; — man sieht zentralen Zerfall, peripheres, schrankenloses Fortwuchern. — Modifikationen des mikroskopischen Bildes durch größere oder kleinere epitheliale Gebilde, durch größeres oder geringeres Zusammenrücken sind nicht besonders zu betonen. Eine weitere Veränderung kann an den großen krebsigen Epithelsträngen durch myxomatöse Veränderungen zustande kommen: man sieht dann Lumina mit schleimigen Massen ausgefüllt, hier und da im Schleim Fettkörnchenzellen, oft nur noch spärliche Zellschichten an dem Stromagewebe (Fig. 218): scheinbar konfluierende, etwas unregelmäßig gestaltete Nabothseier — aber daneben fehlen nicht die früheren Stadien der zelligen Wucherung in Form von weiterkriechenden soliden Epithelsträngen, die größer geworden, dann aber auch schon im Zentrum den schleimigen Zerfall zeigen. — Es hat hier eine zum Teil vollzogene „Heilung“ neben fortkriechenden jüngeren und jüngsten Stadien stattgefunden.

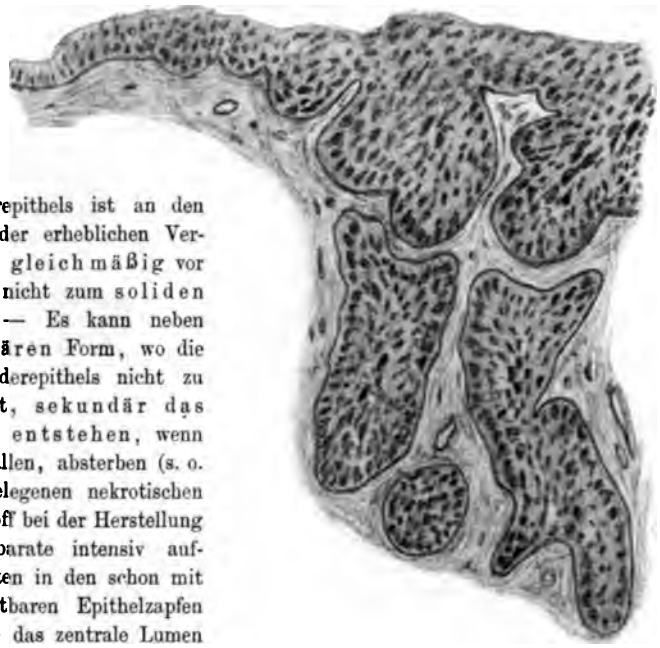

a) primär glanduläre Form.

c) sekundär glanduläre Form.

Fig. 216. Das in mehrfachgeschichtetes Epithel umgewandelte Zylinderepithel setzt sich in soliden Krebszapfen in der Tiefe fort. (Orig.)

Myxomatöse Umwandlung der Krebszapfen.

Fig. 217. Krebszapfen mit primär glandulärem Bau. (Orig.)

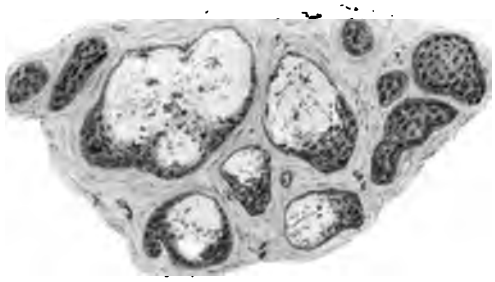

Fig. 218. Karzinom, zum Teil myxomatös (schleimig) degeneriert. (Orig.)

Ganz abweichend von diesen epithelialen, oft riesenhaften Wucherungen sind die — freilich seltenen — Formen der karzinomatösen Veränderung zu erwähnen, bei denen oft das ganze Gewebe der Cervix wie durchfressen erscheint, wo bei Betrachtung der mikroskopischen Schnitte mit unbewaffnetem Auge zuerst kaum etwas auffällt; — das Gewebe ist durchzogen von drüsig er-

Das cervicale Epithel wandelt sich in gleichmäßig mehrgeschichtetes Epithel um.

Fig. 219. Das Zylinderepithel wandelt sich in mehrschichtiges (2—3 reihiges) Epithelstratum um, bleibt überall in dieser Art gleichmäßig. (Orig.)

Fig. 220. Das Zylinderepithel wandelt sich in mehrschichtiges (2—3 reihiges) Epithelstratum um, behält im ganzen seine zylindrische Gestalt. (Orig.)

scheinenden Bildungen, die meist in gleichmäßigen Abständen voneinander doch ineinander eingreifen, sich ein- und ausstülpen, sich voneinander zurückziehen und doch wieder annähern, ohne sich zu berühren. — Bei schwacher Vergrößerung erscheint das Gewebe von drüsigen ziemlich gleichmäßig breiten Zügen durchsetzt; die Züge selbst durch gleichmäßig breites Stroma getrennt. — Bei starker Vergrößerung erkennt man deutlich, daß kein einschichtiges, zylindrisches Epithel mehr vorliegt, sondern daß eine gleichmäßig 2- bis 3fache Mehrschichtung statthatte. (Fig. 219.) In anderen Fällen erhält sich noch der zylindrische Bau (mehrschichtiges Zylinderepithel). — Es stellt diese Art der Veränderungen das als Adenoma malignum der Cervix zu bezeichnende (Fig. 220) Karzinom dar.

Ungleichmäßig krebsige Umwandlung der Drüsen.

Fig. 221. Das Zylinderepithel wandelt sich in mehrschichtiges Epithel um, wuchert unter Vergrößerung solid fort, während ein Teil der Zylinderepithel tragenden Drüse noch erhalten ist. (Orig.)

Während die karzinomatöse Veränderung des cervicalen Epithels und der anderen Epithelgebilde meist gleichmäßige Umwandlungen ergibt — insofern als überall an den Gebilden ziemlich gleichmäßige Wiederholung der Wucherung statthat, — kommt auch ungleichmäßiger Aufbau vor: man sieht große Teile der drüsigen Bildungen karzinomatös degeneriert; das Lumen der Drüse hat sich unter erheblicher Erweiterung und Ausbreitung mit mehrschichtigen Epithelmassen ausgekleidet, aber nicht über die ganze Drüse; ein Teil derselben ist erhalten (Fig. 221), liegt anscheinend als Anhängsel der oben mehrschichtigen karzinomatösen Epithelveränderung an; das Epithel hat hier den cervicalen Charakter noch

bewahrt; — es entsteht so das Bild des Carcinoma adenoides (glandulare) cervicale; wir werden ähnliche Bilder bei der Heilung von Erosionen oder bei der Epidermidalisierung wiederfinden; während bei dieser Form der karzinomatösen Veränderung an der einen Seite die sich nur wenig veränderte Drüse findet, wuchert an dem anderen Pol schrankenlos das Karzinom. — Die karzinomatöse Degeneration kann vom Oberflächenepithel beginnen oder in der Tiefe der Schleimhaut ihren Anfang nehmen: Die Bilder modifizieren sich dementsprechend.

2. Was die Gestaltung der Karzinome anlangt, die vom Zylinderepithel des Corpus, von dem vorhandenen Oberflächenepithel oder von dem der Epithelialgebilde (den Uterindrüsen) ausgehen, so ist hervorzuheben, daß die Veränderungen an der Oberfläche, ähnlich wie in der Cervix beginnen, daß aber auch das Karzinom unter einer intakten Schleimhautschicht in der Tiefe derselben entstehen kann. — Das Zylinderepithel des Corpus kann sich in eine dicke, mehrschichtige Lage verwandeln, wie schon bei der Cervix beschrieben (Fig. 216); von ihr gehen dicke,

2. Das vom Zylinderepithel des Corpus ausgehende Karzinom.

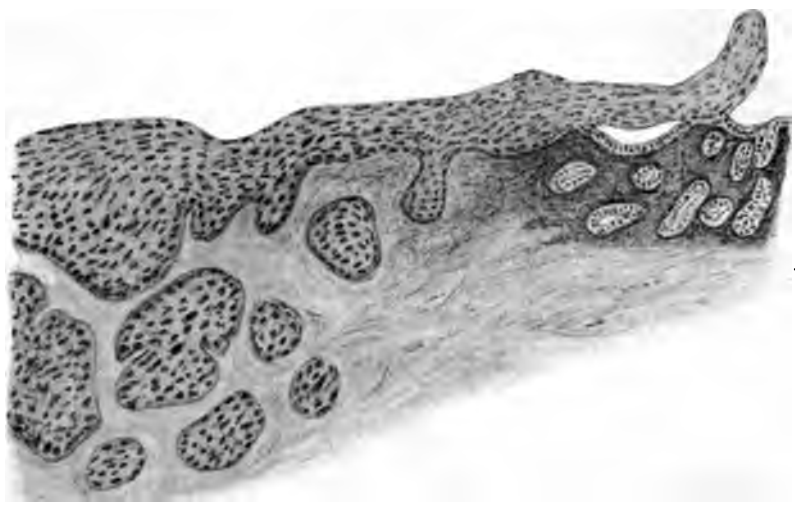

Umwandlung in mehrfachgeschichtetes Epithel (Zuckerguß).

Fig. 222. Das mehrfachgeschichtete Plattenepithel überzieht die Corpusschleimhaut, senkt solide Zapfen (Krebsknoten) in die Tiefe; am Ende „springt" das mehrfachgeschichtete Epithel anscheinend ab. (Zuckergußkrebs.) (Orig.)

epitheliale Zapfen in die Tiefe, die Uterindrüsen verschwinden; sie sind selten neben den dicken zelligen Zapfen, die nun unaufhaltsam weiter vordringen, erhalten (Carcinoma alveolare). Die ganze Oberfläche des Uterus kann mit derartigen dicken Epithellagen überzogen sein; sie gleicht durch die leichten Einstülpungen der Oberfläche, den Uterindrüsen entsprechend, makroskopisch dem Bild der Oberfläche der Decidua vera mit ihren erweiterten Drüsenlumina. — Die Oberfläche erhält durch die dicke Epithelmasse im Gegensatz zu der zarten, rosig erscheinenden, mit Zylinderepithel bedeckten Oberfläche des normalen Uterus, ein etwas starres Bild, das durch die mehr weißliche Färbung wie Zuckerguß einer Torte, wie die gefrorene Oberfläche eines Teiches aussieht. — Es kann dieser Zuckerguß — um diesen Ausdruck als einen deskriptiven zu gebrauchen — die Gesamtoberfläche bedecken oder sich nur im unteren Teil (am Orif. int.) befinden; ferner sieht man gelegentlich hier und da inselförmig (— isolierte —) psoriasisartig aussehende Placques. — Das mehrfachgeschichtete Epithel springt oft ab, hebt sich von der Unterlage zungenförmig hoch (Fig. 222); das Epithel ergießt sich, einem Lavastrom vergleichbar, über die Oberfläche, die Uterindrüsen dann anscheinend nur bedeckend. — Es entsteht der Eindruck, als ob die Epithelmassen von einem tiefergelegenen Cervixkarzinom

(— es findet sich sehr oft eine Kombination von Corpus- und Cervixkarzinom vor —) gleichsam herüberfließen — (Karzinom mit zuckergußartiger Umwandlung des Oberflächenepithels). —

Umwandlung in die Kankroidform des Krebses.

Neben der Veränderung des Zylinderepithels in mehrschichtige Epithelmasse kommen Bildungen zur Beobachtung, die völlig den Kankroiden der Haut gleichen; — überall und sehr reichlich zwiebelartige Wucherungen (Kankroid); — diese Form kann gelegentlich ein kolossales, schnelles Wachstum zeigen; selbst in den kleinsten, dünnsten Epithelwucherungen, in der größten Tiefe finden sich diese Kankroidperlen (Hornkrebs) (Fig. 223).

Fig. 223. Das die Körperschleimhaut ersetzende mehrfachgeschichtete Epithel dringt in zahlreichen Krebszapfen in die Tiefe, überall Epithelperlen (Zwiebeln) zeigend — Hornkrebs, Kankroid. (Orig.)

Neben dieser Umwandlung — Umwandlung in festeres, massiv erscheinendes, mehrschichtiges Epithelstratum — kommen Umwandlungen der Oberfläche oder des Wandepithels Hand in Hand mit stärkerem peripheren (centrifugalen) Wachstum vor, die nicht das Lumen ausfüllen, die wandständig bleiben, dadurch drüsigen Bau zeigen. — Die Elemente bewahren bei den Corpuskarzinomen einmal im Vergleich zu denen bei Portio- und Cervixwucherungen eher ein zarteres Aussehen; das Protoplasma ist feinkörnig, leicht gefärbt, zweitens ist die Wucherung an der Wand viel unregelmäßiger, ungleichmäßiger; — neben geringer oder fast fehlender Mehrschichtung finden sich stärkere, oft papillär erscheinende Auftürmungen; — es können diese papillären epithelialen Wucherungen weit in das erweiterte Drüsenlumen hineinragen, sich schließlich mit denen der gegenüberliegenden Seite vereinigen; es entstehen auf diese Weise in diesen epithelialen Wucherungen Abschnürungen, Abteilungen, die schließlich zum Bilde der Fensterung führen (Fig. 224); deskriptiv sind diese Formen der bösartigen epithelialen Neubildung, wie sie oft an den Uteruswucherungen, seltener an denen der Cervix, kaum an der Portio vorkommen, als Carcinoma glandulare fenestrata zu bezeichnen. — Eine andere Form, in die das Uterinepithel sich bei bösartiger Degeneration umwandelt, ist die bandartige, einem durchbrochenen Spitzenbesatz ähnliche (Fig. 225): das Epithel wuchert unregelmäßig; hier geringe, daneben starke papillenartige Erhebungen, die aber eine gewisse

Umwandlung in gefensterte Epithelmassen.

Fig. 224. *a*. Der Querschnitt einer normalen Drüse. *b*. Das durch Mehrschichtung gewucherte, unregelmäßig papillär gewachsene, sich unter Alveolenbildung (Fensterung) vereinigende Epithel der Uterindrüse. (Orig.)

Höhe (ungefähr bis 10 Zellen) nicht überschreiten; das Bild, am deutlichsten auf Längsschnitten, ist zuerst ein papilläres; indem sich die Epithelspitzen untereinander verbinden, entsteht ein Epithelband an der Wand, das Lücken, Alveolen enthält; deskriptiv ist diese bandartige Karzinombildung als Carcinoma glandulare papillare alveolare zu bezeichnen. — Stets ist dabei im Auge zu behalten, daß neben diesen, im Lumen der ursprünglichen Drüsen sich abspielenden epithelialen Vorgängen zugleich eine enorme Wucherung an der Peripherie stattfindet; das ursprüngliche Drüsenlumen ist um das 10—20fache und darüber vergrößert; die ursprünglich auch bei schon bösartigen Wucherungen noch erhaltene Membrana propria der Drüse geht schließlich verloren. Die Membrana propria entscheidet durch ihr noch Vorhandensein nicht über die Bösartigkeit der in ihrem Innern sich abspielenden epithelialen Vorgänge; sie kann auch bei gutartigen Wucherungen zugrunde gehen, wie sie umgekehrt sich noch lange Zeit bei schon malignen Degenerationen erhält. — Es ist nicht nur wichtig, sondern auch interessant, die Verschiedenartigkeiten kennen zu lernen, unter denen die karzinomatöse — die malign epitheliale — Bildung — an den einzelnen Orten des Organs auftritt: es gibt Karzinomformen, die sich fast nur am Corpus, andere, die sich fast nur an der Cervix, andere, die sich nur an der Portio zeigen. — Es ist hierbei noch auf eine Form hinzuweisen, bei der besonders die Metaplasie des Zylinderepithels in Plattenepithel hervortritt; wenn auch bei den eben beschriebenen Wucherungen das Epithel im ganzen die zylindrische Gestalt einbüßt, so erinnert das wuchernde zylindrische Epithel doch meist noch an die ursprüngliche Gestalt, auch durch das feinkörnige Protoplasma, die leichte Färbbarkeit. — Das Zylinderepithel der Uterindrüsen wandelt sich hier bei der metaplasierenden karzinomatösen Veränderung nicht in mehrschichtige, kompakt-

Eine Unterart der gefensterten Form ist die bandartige.

Fig. 225. Die Uterindrüse wandelt sich wie in Fig. 224 durch unregelmäßige papilläre Epithelwucherung um, bildet „Fenster"; erscheint bandartig —, im Gegensatz zu Fig. 224 (Querschnitt) im Längsschnitt — flächenartig ausgebreitet. (Orig.)

Die Membrana propria geht allmählich zugrunde.

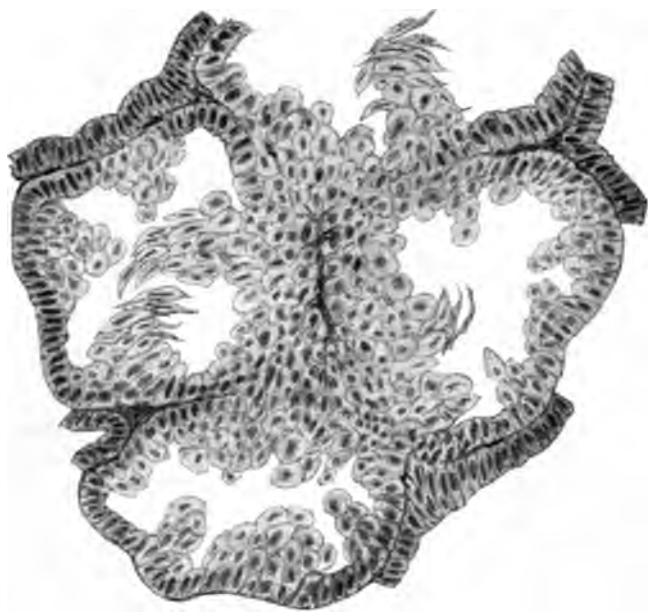

Metaplasie des Zylinderepithels in Plattenepithel.

Fig. 226. Mehrere aneinanderliegende Drüsen verändern sich zum Teil krebsig; das Zylinderepithel wird an einzelnen Stellen mehrschichtig, wandelt sich in Plattenepithel, Hornepithel um; die Drüsen konfluieren krebsig; ein Teil der Drüsen bleibt normal erhalten. (Orig.)

erscheinende Epithelmassen, sondern ganz auffallend in plattenepithelartige Elemente um; sie türmen sich einmal in unregelmäßiger Wucherung zu papillären Exkreszenzen auf, die zweitens zu direkten Plattenepithelwucherungen führen, die unter Verhornung (Fig. 226) der oberen Schichten völlige „Hörner" (cornua cutanea), hühneraugenartig erscheinende Bildungen unter enormer Vergrößerung der Drüsen bilden. — In dem ersten Stadium gleichen diese karzinomatösen Wucherungen, diese atypisch schrankenlos fortschreitenden Epithelialwucherungen den ganz benignen epithelialen Umänderungen; — sie erinnern an die Wucherungen der Gebhard-Opitzschen Drüsen (den Schwangerschaftsdrüsen). — Die Gebhard-Opitz-Drüsenveränderungen, — die in gewisser Beziehung einen physiologischen Typus des Karzinombildes darbieten, — sind öfter direkt mit maligner Degeneration verwechselt worden. —

Verhornung des umgewandelten Epithels.

Während die anfänglich beschriebenen, bösartigen Mehrschichtungen fester, mehr zusammenhängend, kompakt erscheinen, sind die Umwandlungen, die das Bild der deutlichen Metaplasie zeigen, lockerer aneinandergefügt; sie scheinen zu desquamieren. — Die Metaplasie des korporalen Zylinderepithels in Plattenepithel und dessen Weiterwucherung geschieht gelegentlich in den tiefsten Stellen der Schleimhaut, an der Muscularis, an den in die Muscularis eingedrungenen Epithelgebilden: — sie ist hier sicher autochthon.

Metaplasie in den tiefsten Schichten der Schleimhaut.

— Eine ganz besondere Bedeutung hat die krebsige Veränderung der Uteruskörperschleimhaut, die Veränderung des korporalen Uterusepithels, die mit Adenoma malignum bezeichnet ist; Adenoma malignum ist ein Drüsenkrebs (Carcinoma glandulare, adenoides, Adenokarzinom) mit eigentümlichem charakteristischen Aufbau der Elemente. — Während bei der karzinomatösen Veränderung des Epithels einmal eine erhebliche, sogar kolossale, exzessive Wucherung peripher statthat, sieht man anderseits am korporalen Zylinderepithel eine Mehrschichtung, — das Epithel türmt sich auf (siehe oben). Bei dem Adenoma malignum sieht man den ersten Vorgang sich auch deutlich abspielen: enorme, schrankenlos epitheliale Wucherung in die Umgebung: das Stroma wird dadurch zerstört, die Epithelwucherung kriecht unbegrenzt metastasierend fort; — aber abweichend von dem sonstigen Bilde der karzinomatösen Umbildung entsteht keine Mehrschichtung, keine Auftürmung — sondern die enorme epitheliale Wucherung findet nach dem Typus des physiologischen Wachstums nebeneinander statt. — Die epithelialen Wucherungen bei Adenoma malignum zeigen das Bild einschichtigen Epithels: sie behalten den Charakter des einfachen drüsigen Baues; das Adenoma malignum erscheint „drüsig"; — lange Zeit und auch noch heute wurde bei Nichtkenntnis dieses Vorganges diese eigentümlich bösartige Wucherung für gutartig gehalten. — Das Epithel bei Adenoma malignum weicht freilich vom Epithel der benignen Wucherungen sehr oft erheblich ab, so daß das Aussehen, die eigentümliche diffuse Färbefähigkeit, die Kerngröße und die sich zeigende Kernverschiedenheit schon auf die Bösartigkeit hinweisen können; — aber die einzelnen Elemente haben trotzdem nicht so viel Charakteristisches (Spezifisches), daß man an ihnen Anhalt für die Diagnose hat: die Veränderung des Epithels gibt nur einen Hinweis auf die Möglichkeit der anzunehmenden malignen Degeneration. Neben der eigentümlichen Veränderung des Protoplasmas, auch des Kernes, sieht man auch eine Zweischichtung, entstanden durch das schnelle Wachstum der Elemente, die sich gegeneinander Platz machen, ein Vorgang, der auch bei nicht maligner Wucherung vorkommen kann (Fig. 227). — Während es bei Adenoma malignum der Körperschleimhaut schwieriger erscheint, allein auf Grund der Veränderung des Zellprotoplasmas und der Kernveränderung die beginnende Malignität anzunehmen, so ist im Gegensatz bei der Diagnose des malignen Adenoms des cervicalen Epithels, bei der des malignen Adenoms der Portio, die vom Erosionsdrüsenepithel ausgehen, die freilich beide seltener vorkommen, die

Fig. 227. Durch schnelles, starkes Wachstum der Epithelien entsteht durch gegenseitiges „Ausbiegen" eine scheinbare Zweischichtung. (Orig.)

Adenoma malignum ist eine bösartige Wucherung der Epithelien nebeneinander.

Veränderung des ursprünglich cervicalen Charakters höchst verdächtig, ja ausschlaggebend; — Cervicalepithel, Erosionsepithel, welches seine Färbefähigkeit ändert, sich diffus, wie verwaschen färbt, dem korporalen Epithel dadurch ähnlicher wird, — läßt auf beginnende Malignität schließen, erfordert die höchste Beachtung. — Das maligne Adenom wird wie das alveoläre und glanduläre Karzinom an seinem Aufbau, an seiner Struktur erkannt, — das Adenoma malignum ist ein Drüsenkrebs mit dem eigentümlichen Bilde der Einschichtigkeit des Epithels; — es erscheint wie einfach-drüsige Bildung. — Es besteht zwischen den Karzinomen mit verschiedenen äußeren Formen kein spezifischer Unterschied. Die Karzinome zeigen sich nur unter verschiedenen Bildern: die einzelnen Formen können freilich ineinander übergehen, das Epithel beim Adenoma malignum kann mehrschichtig werden, sich zum Adenokarzinom umbilden; man trifft auch verschiedene Formen direkt nebeneinander, also gelegentlich ein Adenoma malignum neben einem mit Übergang zum Adenokarzinom. — Über die Modifikationen des malignen Adenoms s. die Spezialbetrachtung der Karzinome des Corpus uteri; — interessant ist aber — und sei nochmals hervorgehoben — daß auch für diese malignen Adenome physiologische Typen bei gutartiger Wucherung vorkommen: — über die Diagnose, ob malign oder benign, entscheidet oft nur der Ort, wo die Wucherung entstanden ist: — physiologischer Typus für Adenoma malignum, zumal im Anfang, ist die Endometritis glandularis (evertens und invertens), speziell in den tiefen, der Muscularis nahen Schleimhautpartien; ein mikroskopisches Bild eines glandulären Ovarialtumors würde für Adenoma malignum der Körperschleimhaut ausgegeben werden können; ein Querschnitt durch die Tube am abdominalen Ende erscheint (zumal bei einiger Wucherung der Schleimhaut) wie die Metastase eines malignen Adenoms; die Gebhard-Opitzschen Schwangerschaftsdrüsen gleichen dem beginnenden Karzinom.

Das Adenoma malignum zeigt einschichtiges Epithel.

Spezieller Teil.

Die mikroskopische Diagnose des Karzinoms beruht auf dem Erkennen des Strukturbildes, der histologischen Zusammensetzung; nach der allgemeinen Schilderung der verschiedenen Formen, unter denen die bösartige epitheliale (karzinomatöse) am Uterus auftritt, gehen wir auf die Karzinome der einzelnen Abschnitte des Uterus besonders ein. — **Die Karzinome der Port. vaginalis** zeigen ein dreifaches mikroskopisches Bild; die gewöhnliche (erste) Form ist die, bei der von dem Deckepithel zapfenartige, in die Tiefe dringende, untereinander sich verbindende Epithelstränge ausgehen (Waldeyer-Thiersch) (vergl. Fig. 210); die epithelialen, in die Tiefe dringenden, das Gewebe zerstörenden Massen können schmaler, können dicker sein, können in entzündlich gereiztem Gewebe liegen, oder auch in anscheinend unverändertes Gewebe einbrechen. — Die Beschreibung, daß das Epithel der Portio beim Karzinom durch die in das Gewebe dringenden Epithelzapfen an dieses festgenagelt wird (Spiegelberg), ist für einzelne Fälle wohl als deskriptiv, aber nicht als allgemeingültig zu bezeichnen; sehr oft ist das Deckepithel überhaupt nicht mehr am Karzinom vorhanden, ist schon vor der eigentlichen karzinomatösen Wucherung wie Glasur vom Porzellan scheinbar abgesprungen (Fig. 211). — In frühzeitigen Stadien dieser letzten Form ist das Gewebe an

Das Karzinom der Portio vaginalis.

Plattenepithelkarzinom der Portio.

der Oberfläche der Portio anscheinend nur ein stark gereiztes, kleinzellig infiltriertes — erscheint wie ein Ulcus: genaue Untersuchung ergibt beim Karzinom im Gegensatz zum einfachen Ulcus die anfänglich sehr schmalen, epithelialen, in die Tiefe dringenden Zapfen.

Kankroid der Portio.

Als eine Modifikation dieser als einfaches Karzinom zu bezeichnenden Neubildung ist das Kankroid, das Bild des Hautkarzinoms, zu betrachten, das an der Portio selten vorkommt; hier finden sich zwiebelartige Epithelbildungen — Kankroidperlen (vergl. Fig. 214). — Die an sich soliden Epithelmassen des Portiokarzinoms können zentral zerfallen; die Kerne verschwinden, die Zellen gehen zugrunde — es bilden sich in den Zapfen Hohlräume; — die Epithelstränge können drüsig erscheinen. Die zentral zerfallenden oder nekrotischen Partien geben gelegentlich durch die intensive, auffallende Färbbarkeit dem mikroskopischen Bild das Aussehen, als wären Injektionsmassen in das Innere der Epithelzapfen gebracht worden (vergl. Fig. 213); für gewöhnlich färben sich die abgestorbenen Massen, speziell mit Alaunkarmin, nicht; Hämalaun ist zur Färbung der absterbenden oder nekrotischen Massen sonst vorzuziehen. —

Erosionskarzinom der Portio.

Die zweite Form des Portiokrebses ist das Erosionskarzinom; die krebsige Entartung ist von den an der Port. vaginalis neu entstandenen Erosionen ausgegangen. — Die Erosionen sind gutartige Oberflächenveränderungen, die hohes Zylinderepithel cervicalen Aussehens tragen, von denen schlauchförmige Einsenkungen (Erosionsdrüsen) ausgehen und die in das Gewebe der Portio dringen können. Die Erosionen haben das an der Portio befindliche, mehrfachgeschichtete Oberflächenepithel ersetzt. — Bei stärkerer Beteiligung des Portiogewebes finden neben den Einsenkungen des Erosionsepithels auch Wucherungen über die Oberfläche statt; es entsteht auf diese Weise die Erosio papillaris; — Abschnürungen, sekundäre Veränderungen in den Erosionsdrüsen, verhaltene Sekretion, Anstauung derselben führt zur „follikulären" Erosion; die größeren, abgeschlossenen, oft in der Tiefe liegenden, oft auch sich bucklig an der Oberfläche vorwölbenden, die Oberfläche dadurch unregelmäßig gestaltenden Ansammlungen (Cysten) führen zu den Nabothseier benannten Gebilden. —

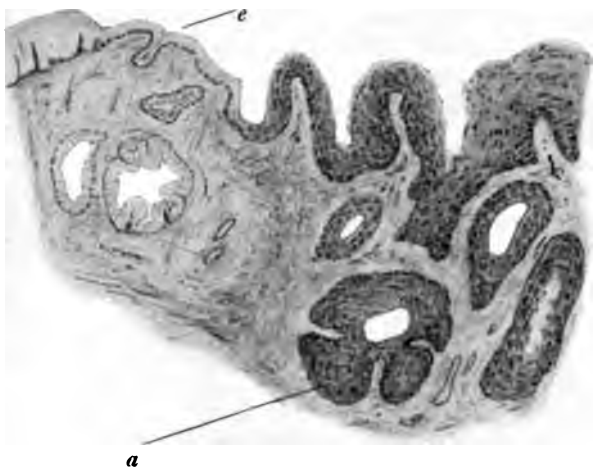

Die Entstehung der Erosionen.

Fig. 228. Das Epithel der an der Port. vaginalis aufgetretenen Erosion wandelt (*e*) sich in mehrfachgeschichtetes Epithel um, dringt „drüsig" in die Tiefe; bei *a* ein Follikel (Nabothsei) karzinomatös degeneriert. (Erosionskarcinom.) (Orig.)

Von den an der Port. vaginalis neu entstandenen Erosionen kann karzi-

nomatöse Degeneration ausgehen, sei es, daß die Degeneration bei Erosio simplex, Erosio papillaris oder bei der follicularis (an Nabothseiern) entsteht. Das zylindrische Epithel der Drüse wird mehrschichtig, wuchert peripher und in die Tiefe, schrankenlos; das Karzinom, von Erosion ausgehend, kann den drüsigen Bau behalten (Fig. 228), wenn auch die Drüsenwand nicht mehr einfaches, sondern mehrfachgeschichtetes Epithel trägt. — Gelegentlich finden sich Erosionsdrüsen, die nur zum Teil karzinomatös entartet sind (vergl. Fig. 217); bei sehr starker Mehrschichtung können auch die Epithelmassen zu soliden Zapfen führen. — Bei den Nabothseiern, die für gewöhnlich rundlich-ovale, oder sich gegenseitig etwas abplattende Gebilde sind, die einfaches, durch die Ausdehnung kürzeres (niedriges) Zylinderepithel oder kubisches Epithel tragen, kann neben der einfachen Mehrschichtung dadurch eine Modifikation eintreten, daß vor der karzinomatösen Umbildung des Epithels letzteres neue Wucherungen papillärer oder leistenförmiger Art treibt; bei krebsiger Umänderung erscheinen die die ursprünglichen Nabothseier ausfüllenden Krebszapfen durch bindegewebige Sprossen der ursprünglichen Wand, von den Papillen oder Leisten herrührend, wie fixiert (vergl. Fig. 228 bei *a*). — Die karzinomatöse Entartung kann unter benign erscheinenden, oberflächlichen Gewebslagen in der Tiefe stattfinden, für gewöhnlich beginnt der maligne Prozeß an der Oberfläche.

Die dritte Form, unter der ein Portiokrebs auftritt, könnte direkt an die oben beschriebenen Erosionskarzinome (als Unterart) angereiht werden; nur das ganz besondere Verhalten der epithelialen Wucherung läßt für diese Form auch eine besondere Betrachtung wünschenswert erscheinen; es handelt sich um das Adenoma malignum der Port. vaginalis. — Statt des mehrfach geschichteten Plattenepithels der Port. vaginalis entsteht zuerst Zylinderepithel mit cervicalem Charakter: heller, nicht färbbarer Zellenleib, basaler Kernstand: es entsteht eine Erosionsbildung. Es bilden sich dann unter Wucherung des Gewebes papilläre Erosionen; bei der nun beginnenden malignen Entartung wandelt sich das Epithel in ein mehr korporal erscheinendes um: es wird diffus färbbar, auch der Kernstand verrückt sich; — wie schon a. a. O. hervorgehoben, ist diese Umwandlung des Cervicalepithels, unter Verlust der charakteristischen Eigenschaften, ein höchst verdächtiger Vorgang. — Nun geht die maligne Entartung in der Art, wie oben bei der Histogenese des Adenoma malignum geschildert, weiter; es entsteht keine Mehrschichtung des Epithels; überall einschichtige Zellenlage mit Proliferation des Stromas. — Das Bild an der Portio (Spekulumbild), kann das der papillären Erosion

Adenoma malignum der Portio.

Fig. 229. Umwandlung der papillären Erosion in Adenoma malignum (regenwurmhaufenähnlich). (Orig.)

sein, bei weiterem Fortschreiten erscheint papilläre Wucherung an der Portio, zuerst ganz in der Nähe des Orif. externum. — Im mikroskopischen Bild liegen die Zellstränge dicht nebeneinander; wie ein Haufen „Regenwürmer" durchflechten sie sich (Fig. 229). — Das Adenoma malignum der Port. vaginalis ist selten; es infiziert schnell die oberen Schichten der Umgebung, greift bald auf die Scheide über. —

Während das maligne Adenom der Portio mit seinem charakteristischen Epithelbau anfangs weniger die Neigung hat, in das Gewebe tief einzudringen, sich eher an der Oberfläche, sie infizierend, weiterverbreitet, beobachtet man (freilich sehr selten) noch eine andere Form von Drüsenkrebs; hier senken sich ohne besonders erhebliche Oberflächenveränderung drüsige Gebilde in die Tiefe des Stromas ein, oft im Äußeren den Erosionsdrüsen ähnlich: aber das Epithel ist wechselnd, einschichtig, daneben mehrschichtig, kubisch, platt, sich stark färbend — wie verschieden auftretende Anschwellungen; die Zeichnung (Fig. 230) ergibt das Bild dieser Form des Adenokarzinoms der Portio; das Präparat zeigt in seinem Aufbau etwas „Eckiges".

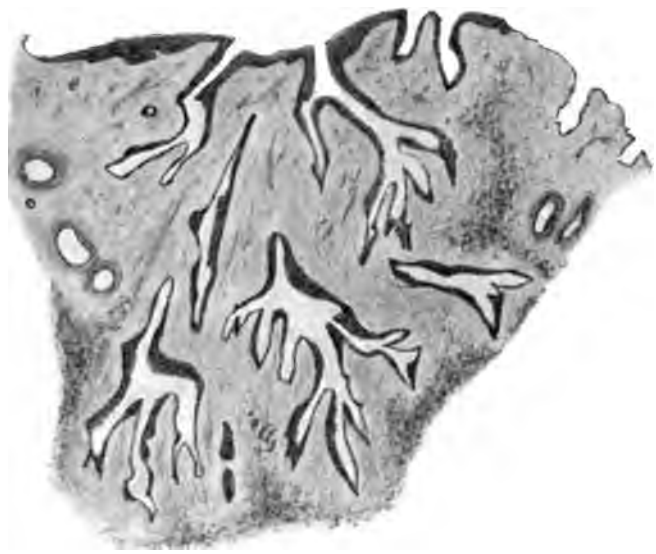

Fig. 230. Eigentümliche Form des Adenokarzinoms der Portio: Durch unregelmäßige Epithelwucherung entsteht ein eckiges Bild. (Orig.)

Dem die Patientinnen untersuchenden Arzte ist es oft nicht möglich, eine sichere Diagnose, Differentialdiagnose, und damit die Prognose zu stellen, die entsprechende Therapie einzuschlagen; abwarten und beobachten ist gelegentlich verderbenbringend. Dem touchierenden Finger kann sehr wohl eine starke, weich anzufühlende Erosion, leicht blutende Ulceration, umgekehrt auch eine unregelmäßig höckerige, harte Portio (bei tieferer Follikularbildung) verdächtig erscheinen. Hier entscheidet die mikroskopische Untersuchung des exzidierten Stückes, die histologische Zusammensetzung, das Strukturbild. — Bei Erosionen wird das bei ihnen typische, „cervicale" Epithel entscheiden: hohes, nicht färbbares Epithel, basaler Kernstand; in Follikeln, Nabothseiern ist das Epithel kubisch, durch die Erweiterung der Cysten oft sehr niedrig. Es gibt an der Port. vaginalis keine bösartigen Neubildungen, bei denen einschichtige Epithellage vorliegt und bei denen zugleich das Epithel den reinen cervicalen Charakter bewahrt hat. — Geschwürsbildungen können große diagnostische Schwierigkeiten, zumal bei den verdächtigen klinischen Symptomen (Blutungen, Absonderungen) bereiten; es kann durch Ätzungen ein recht verdächtiges Aussehen entstehen. — Im mikroskopischen Bild entscheidet die Zusammensetzung aus kleinzelligem Material; die Ulcera zeigen daneben sehr starke Gefäßbildung; die Gefäße liegen mit ihren dünnen Wan-

Zur Diagnose ist Exzision nötig.

Ulcerationen an der Portio.

dungen dicht an der Oberfläche des Ulcus, platzen bei Berührung, bei Bewegungen; sie lassen eine Ursache für ihre Entstehung oft nicht erkennen, oft kaum vermuten. Es ist schwer, ja oft nicht möglich, ein syphilitisches Ulcus aus dem mikroskopischen Bild zu diagnostizieren: man muß sich begnügen, die Entscheidung über benign und malign zu geben; genaue Untersuchungen über die Spirochäte pallida liegen hier noch nicht vor. — Tuberkulöse Ulcera könnten als solche durch Nachweis von Tuberkelbazillen erkannt werden; in praxi wird ein sicherer Nachweis sehr schwierig sein; über Riesenzellen als diagnostisch zu verwertendes Material vergleiche die Besprechung und Abbildung bei Endometritis tuberculosa. — Die Aufgabe wird auch hier meist sein, in erster Linie maligne Entartung von benigner Veränderung zu unterscheiden. — Druckstellen durch Pessar und dadurch entstandene Ulceration können bei Prolaps, wie bei Dekubitalgeschwüren der Portio sehr wohl den Verdacht des Karzinoms erzeugen; die Exzision und histologische Untersuchung wird die Diagnose durch das entsprechende histologische Bild sichern. — Neben der wirklichen Ulceration der Portio können ursprünglich einfache Erosionen durch starke entzündliche Infiltration, durch Maltraitement irgendwelcher Art die sogenannten Erosionsgeschwüre bilden: der Verdacht der karzinomatösen Entartung wird durch den Nachweis einer kleinzelligen Infiltration, von Erosionsdrüsen — von fehlender epithelialer Neubildung gehoben. — Kleine Myome, oder Fibrome (Fibromyome) lassen sich gelegentlich nur durch den Nachweis der histologischen Zusammensetzung als nicht maligne erkennen. — Es gibt ferner an der Portio Papillome, knollig unregelmäßige Wucherungen, traubenförmige Bildungen, Blumenkohlgewächse, die als solche verdächtig erscheinen, operativ entfernt werden. — Eine genaue Untersuchung nach der Operation ist nicht unwichtig; einmal kann mikroskopisch festgestellt werden, ob Karzinom, ob Sarkom, oder Karzinosarkom vorliegt — dann, ob im Gesunden operiert ist. — Ob Karzinom vorliegt, darüber entscheidet einzig das histologische Bild; — bei Sarkom werden die bösartigen Veränderungen im bindegewebigen Stroma liegen; Sarkom ist eine bösartige Neubildung der Bindesubstanz; es können die einfachen Stromaelemente allmählich in große, exzessiv gewucherte Zellen verwandelt sein; — stark vergrößerte, stark färbbare, rundliche, auch unregelmäßig gestaltete Kerne deuten auf sarkomatöse Degeneration hin; im mikroskopischen Bild fällt auch das Unregelmäßige der exzessiv vergrößerten Stromaelemente auf. — Neben sarkomatöser Degeneration können in der Neubildung drüsige Gebilde vorkommen, die sich malign entartet zeigen; diese Kombination wird als Karzinosarkom bezeichnet (Fig. 231). — Die mikroskopische Zusammensetzung und damit die Diagnose ist insofern wichtig, als sarkomatöse Degeneration der Portio oft schlechtere Prognose — trotz anscheinend radikaler Operation — gibt, als karzinomatöse. — Es gibt seltene Fälle von Portiosarkom, die eine Art Knotenbildung (zirkumskripte rundliche Knoten) zeigen: das Sarkom ist dann meist kleinzelliges Rundzellensarkom.

Ulcus syphiliticum.

Ulcus tuberculosum.

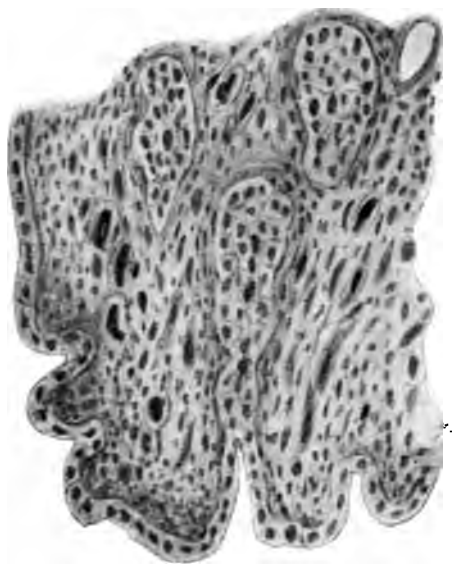

Erosionsgeschwüre der Portio.

Papillome der Portio.

Fig. 231. Papillom der Portio: Das Oberflächenepithel ist kubisch; das Stroma enthält größere exzessiv gewucherte, großkernige Zellen; die Drüsen sind karzinomatös degeneriert. (Karzinosarkom.) (Orig.)

Sarkome der Portio.

Bei Schwierigkeiten der Differentialdiagnose steht dem untersuchenden Arzt die mikroskopische Untersuchung zur Sicherung der Diagnose zu Gebot: das mikroskopische Bild, die histologische Zusammensetzung entscheidet über die Malignität, über die Benignität, ob Krebs, ob nicht, je nach dem Strukturbild.

Karzinosarkom der Portio. Schwierigkeiten, die das mikroskopische Bild bereitet.

Nun sind aber noch die Schwierigkeiten zu erörtern, die das mikroskopische Bild gelegentlich der Diagnose bereitet; es gibt Strukturbilder, die karzinomatös aussehen, die karzinomatöse Struktur vortäuschen können. Kenntnis dieser Täuschungsbilder wird Hand in Hand mit Übung diese Schwierigkeiten umgehen lehren. — Es gibt, wie schon hervorgehoben, für Karzinom auch physiologische Typen: es ist vor allem wichtig, den Ort zu kennen, von dem das zu untersuchende Material herstammt. — Hier an der Port. vaginalis kommen als Täuschungsbilder wesentlich die Heilungsvorgänge der Erosionen respektive die sogenannte Epidermidalisierung in Betracht; ferner kommen für die Port. vaginalis noch Bilder von verrukösen Wucherungen (Warzen, Condylome) hinzu. — Was das mikroskopische Bild der Heilung der Erosion anlangt, so sieht man, wie das Zylinderepithel, welches bei Erosionen statt des ursprünglich mehrfachgeschichteten Plattenepithels die Oberfläche bedeckt, welches die Einsenkungen (Erosionsdrüsen) auskleidet, sich allmählich wieder in mehrfachgeschichtetes Epithel umwandelt; erst zwei- oder dreischichtig, zylindrisch kubisch, dann mehr platt, bis die Dicke des umgebenden Epithelstratums erreicht ist. In derselben Weise wird das Epithel der Erosionsdrüsen umgewandelt; die Drüse wird durch die Umwandlung des einfachen zylindrischen Epithels in mehrfachgeschichtetes zum soliden Epithelzapfen; allmählich hebt sich derselbe, wird kleiner, bis ein völliger Ausgleich mit dem umliegenden Epithel statthat: es tritt so eine völlige Heilung der Erosion ein. — Die durch die Mehrschichtung erzeugten Epithelzapfen können als solche (im Längsschnitt) leicht als Anfänge einer epithelialen, beginnenden, bösartigen Einsenkung angesehen werden, während es sich um Abschluß des Heilungsvorganges handelt; hier handelt es sich um einfache Umwandlung mit Rückbildung; dort um allmählich schrankenlose Fortwucherung. Auf dem Querschnitt (Flachschnitt) erscheinen die ausgefüllten, heilenden Erosionsdrüsen als solide Epithelmassen; Epithelnester, die in einer entsprechenden Gewebslücke (im Alveolus) liegen, täuschen ein Karzinombild vor. — Die mikroskopische Diagnostik wird also vom mikroskopischen Bilde Anhaltspunkte zur Unterscheidung des einfachen Umwandlungsprozesses mit Rückbildung und des unaufhaltsam fortschreitenden bösartigen Prozesses verlangen; — abgesehen von der großen Unregelmäßigkeit der Epithelgruppierung bei Karzinom, bei den oft verschieden großen, atypischen Kernen in den Elementen, ist der Nachweis der tiefer eindringenden Epithelmassen bei Karzinom nötig: es kann im Anfang die Diagnose in suspenso bleiben; wichtig ist, daß nicht die solide erscheinenden Epithelzapfen bei Heilung der Erosion für Karzinom erklärt werden. — Neben

Täuschungsbilder, die durch Epidermidalisierung entstehen.

Heilung der Erosionen.

der völligen Heilung der Erosion (Sanatio completa) gibt es eine unvollkommene Heilung (Sanatio incompleta) mit Zurückbleiben von Erosionsdrüsen in der Tiefe; unter dem wieder normal gewordenen Plattenepithel der Portio finden sich in größerer oder geringerer Tiefe drüsige Reste mit schönem Zylinderepithel von cervicalem Charakter vor; sie sind die Reste der Erosionsdrüsen, durch Sekretion und Stauung zu cystischen Bildungen aufgebläht, Follikel (Ovula Nabothi). — Die Mehrschichtung des zylindrischen Epithels der in größere Tiefe dringenden Erosionsdrüsen — die hirschgeweihartig gestaltet über 1 cm tief das Gewebe durchsetzen können — findet nur bis zu einer bestimmten Grenze bei der Heilung der Erosion statt; man kann annehmen, daß an der Portio (— polypöse Wucherungen zeigen andere Vorgänge —) die behufs Heilung entstehende Mehrschichtung nicht viel tiefer reicht, als die Dicke des normalen Epithelstratums beträgt. — In dieser Höhe oder Tiefe hört an den noch tiefer gehenden Erosionsdrüsen die Mehrschichtung auf; die Erosionsdrüse wird nach oben hin durch das mehrfachgeschichtete Epithel ausgefüllt; — der Teil der durch Mehrschichtung umgewandelten soliden Drüsenpartien hebt sich behufs Ausgleichung allmählich; — der Rest der Erosionsdrüse reißt anscheinend ab, bleibt in der Tiefe; anfänglich nach oben etwas ausgezogen, abgekniffen, später sich rundlich umändernd. — Bilder der Heilung der Erosionsdrüse, zumal bei Sanatio incompleta, können den Bildern der krebsigen Umänderung der Erosionsdrüsen im Beginn völlig gleichen. — Sowie noch nicht das weitere Eindringen nachweisbar ist, kann es unentschieden bleiben, ob beginnendes Karzinom oder Heilungsvorgang vorliegt; auch hier ist es wichtig, daß nicht fälschlicherweise Karzinom diagnostiziert wird, wenn es sich um Heilungsvorgänge handelt. — Ganz analog mit den Heilungsvorgängen bei Erosionen verhalten sich die Vorgänge der sogenannten Epidermidalisierung (Epidermisierung). — Die mikroskopischen Bilder sind dieselben; es handelt sich nur um die Benennung der Umgestaltung der hier a priori vorhandenen Zylinderepithel tragenden Oberfläche, respektive der von dieser Oberfläche ausgehenden epithelialen (drüsigen) Einstülpungen (Oberflächenvergrößerung); diese Vorgänge sind besonders bei Ectropionierung der Cervicalschleimhaut (vergl. auch Polypen) oder auch bei Umbildung des zylindrischen Epithels in mehrfachgeschichtetes Plattenepithel bei Entwicklungsvorgängen der fötalen Teile zu beobachten. — Bei Ectropionierung der Cervicalschleimhaut wandelt sich das Zylinderepithel in mehrfachgeschichtetes Plattenepithel um; die anfänglich rosige, leicht feuchterglänzende Cervicalschleimhaut wird weißlich, fest, epidermisartig.

Epidermidalisierung der Zylinderepithel tragenden Oberfläche.

Die mikroskopischen Bilder der Erosionsheilung bedürfen lediglich einer anderen Unterschrift, um auch für die Vorgänge der Epidermidalisierung zu dienen. — Ganz analog ist die allmähliche Umwandlung des Zylinderepithels, das ursprünglich den ganzen Genitaltraktus bekleidete und am Ende des Embryonallebens sich gelegentlich noch an der Außenseite der Portio der Neugeborenen findet; hier als Erosio congenita bezeichnet (vergl. Fig. 53

a und *b*). Da, wo das die Oberfläche noch bedeckende zylindrische Epithel an der Außenseite der Portio, aber jenseits des Orificium externum auf der Portio vorhanden ist, erscheint die Portio zart rosig, feuchterglänzend, ähnlich dem Bild der Erosion der Erwachsenen oder dem der Cervicalschleimhaut; da, wo an der Portio der Neugeborenen noch zylindrisches, noch nicht fertig umgebildetes Epithel besteht (Erosio congenita), ist die Oberfläche meist leicht papillär; die leichten Einsenkungen werden erst durch Mehrschichtung ausgeglichen. — Bei der Erosio congenita handelt es sich um einen noch nicht zum Abschluß gekommenen Entwicklungszustand; gewöhnlich geht ja das mehrfachgeschichtete Plattenepithel bis zum Orificium externum, oft noch in den Cervicalkanal hinein. — Das mikroskopische Bild der Heilung der Erosion, also der Heilung eines pathologischen Zustandes, das Bild der sich in epidermisähnlichen Belag verwandelnden Cervicalschleimhaut bei Ectropium, das Bild des im embryonalen Leben sich in mehrfach geschichtetes Plattenepithel umwandelnden Zylinderepithels ist überall dasselbe: nur die Benennung ist je nachdem, was beschrieben werden soll, eine andere. —

Erosio congenita.

Es war bis jetzt nur von Verwechslungen der Bilder bei Heilungsvorgängen der Erosionen mit den Strukturbildern bei Karzinom gesprochen; höchst wichtig ist die Frage, ob die Erosionen selbst nicht als Karzinome anzusehen sind; es ist interessant beim Studium der Entstehung der Erosionen auf das Kennenlernen, und dadurch auf das Erkennen der an bestimmten Orten entstehenden Veränderungen und deren Bedeutung hinzuweisen; man lernt hier bei den Erosionen Veränderungen kennen, die nicht malign, im Gegensatz zur Definition des Karzinoms stehen. — Wenn jede vom Epithel ausgehende atypische Wucherung, die, ohne die Grenzen zu respektieren, tief ins angrenzende Gewebe eindringt (Heterotopie, Heteroplasie) karzinomatös wäre, dann wären die Erosionen bösartige Wucherungen. — Die Erosion entsteht neu; das Zylinderepithel tritt an Stelle des ursprünglichen mehrfachgeschichteten Plattenepithels; von diesem Zylinderepithel gehen oft recht erhebliche Wucherungen, was Ausdehnung und Tiefenwachstum anlangt, aus — von den in den Tiefen gewucherten epithelialen Gebilden gehen gelegentlich neue Wucherungen aus, die zu erheblichen Zerstörungen des Gewebes führen. — Trotz der epithelialen Neubildung, die die Erosion darstellt, ist dieselbe nicht malign; sie kann malign werden. — Die Differentialdiagnose ist am Epithel zu stellen; solange die Erosionsdrüsen ihr eigenartiges, cervicalen Charakter zeigendes Epithel besitzen, kann Malignität ausgeschlossen werden. — An der Uterusschleimhaut wird ebenfalls eine weit über die Grenzen der Schleimhaut fortwuchernde atypische Epithelialneubildung besprochen werden, die nichts Malignes darbietet (siehe unten). —

Sind die Erosionen bösartige Wucherungen?

An die durch die Heilung der Erosionen entstehenden Täuschungsbilder der mikroskopischen Präparate, an die Verwechslung mit beginnendem Karzinom der Port. vaginalis schließen sich die Bilder an, die die verrukösen Wuche-

rungen, die Condylome, ergeben; Kenntnis des Bildes und Übung bewahrt vor falscher Diagnose. — Bei den warzigen Exkreszenzen handelt es sich um Wucherungen des Papillarkörpers und des denselben bedeckenden mehrfach geschichteten Plattenepithels; — die ursächlichen Momente können verschieden sein; das mikroskopische Bild zeigt hierbei nicht nur vermehrtes Stroma der Papillen, sondern oft ganz erhebliche Zunahme des die papillären Hervorwucherungen überziehenden Epithellagers; wenn das Papillargewebe sich baumartig (dendritisch) aufbaut, wenn in die Einbuchtungen sich dickes Epithellager senkt, dann erhält man, speziell in Schiefschnitten, Flachschnitten, im Querschnitt das Bild von epithelialer auffallender Wucherung, die wohl gelegentlich das Bild des beginnenden Portiokarzinoms vortäuscht; das überziehende Epithelstratum, der Epithelbelag an der Basis der verrukösen Wucherung ist meist nicht dicker als der umgebende, senkt sich gelegentlich etwas tiefer ein. Die Schnittrichtung, senkrecht gegen die Oberfläche, wird stets diese Wucherungen des Epithels und des Papillarkörpers dadurch, daß sie nicht unter eine gewisse Tiefe gehen — eine Tiefe, welche die Dicke des gewöhnlichen Plattenepithels beträgt — als oberflächliche Epidermidalwucherungen erkennen lassen. —

Täuschungsbilder, die durch verruköse Wucherungen entstehen.

Fig. 232. Das Cervixepithel wandelt sich in mehrschichtiges Epithel um; unter starker Erweiterung wuchern die karzinomatösen Drüsen in die Tiefe (Adenokarzinom). (Orig.)

Das Portiokarzinom erscheint also in drei verschiedenen Formen: 1. in der des einfachen Alveolarkrebses, dem sich das Kankroid anreiht; 2. des Erosionskarzinoms (Drüsenkrebs); 3. als Adenoma malignum (und im Anschluß hieran eine seltene Form des Adenokarzinoms mit unregelmäßigen Epithelanschwellungen). —

Das Portiokarzinom tritt im mikroskopischen Bild in drei verschiedenen Formen auf.

Das Karzinom der Cervix.

Das **Karzinom der Cervix** zeigt sich im mikroskopischen Bild, wie das der Port. vaginalis, verschieden aufgebaut; — die einfachste Form ist die, bei der das Zylinderepithel unter Verlust seines ursprünglichen Charakters sich mehrschichtet, wo unter peripherem Wachstum der drüsige Bau noch gewahrt bleibt, wo das wandständige mehrfachgeschichtete Epithel größeren oder kleineren, dünnen oder dicken Belag zeigt (Fig. 232); — das zentrale Lumen, welches das Bild des drüsigen Baues gibt, kann gelegentlich verschwinden: es

Mehrschichtung bei Karzinom mit Erhaltung des drüsigen Baues: Adenokarzinom, — auch Umwandlung der Epithelwucherung in solide Stränge (Alveolarkarzinom).

treten große, solide Epithelhaufen, Epithelzapfen auf. Das Karzinom der Cervix kann dabei mehr von den tiefen Schichten der Schleimhaut ausgehen, so daß relativ normale Schleimhaut über dem Karzinom erhalten ist. Deskriptiv handelt es sich um glanduläres und alveoläres Karzinom. — Von dieser Form zu trennen ist zweitens die, bei der sich das Oberflächenepithel in eine dicke mehrschichtige Epithelmasse umwandelt, von der aus dicke, breite Epithelzüge sich ins Gewebe einsenken; — diese in die Tiefe eindringenden Massen erreichen im Vergleich zu den sonstigen Epithelzapfen oder Epithelsträngen ganz abnorme Größenverhältnisse; es ist oft nicht möglich, im Gesichtsfeld des Mikroskops ohne Verschieben des Präparates einen derartigen Zapfen zu übersehen. — Die Form ist noch drüsig: es ist ein eigentümlicher Riesenwuchs (vergl. Fig. 213, 232). Neben der Veränderung des Oberflächenepithels geht ja auch die der ursprünglich vorhandenen Cervicaldrüsen einher; oft bleiben sie jedoch anscheinend intakt, wie vergessen, zwischen den Riesendrüsen liegen. — Die Form ist deskriptiv als das Zuckergußkarzinom zu bezeichnen, da die Oberfläche durch die dicke, sie bedeckende Epithelmasse wie eine Torte mit einem Zuckerguß bedeckt erscheint. —

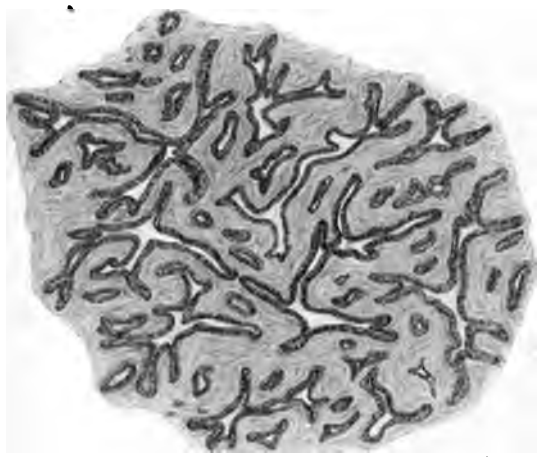

Fig. 233. Adenoma malignum cervicis: Überall einschichtiges Zylinderepithel (wurmstichiges Karzinom). (Orig.)

Die karzinomatös umgeänderte Oberfläche erhält das Bild des „Zuckergusses".

Die dritte Form, unter der das Cervixkarzinom erscheint, ist das Adenoma malignum: höchst beachtenswert ist aber die Abweichung von dem Adenoma malignum der Portio, wie des Corpus; — man beobachtet hier keine Oberflächenneubildung. Die bösartigen epithelialen Gebilde ziehen wie drüsige Kanäle mit einschichtigem Epithel (Fig. 233), das nicht mehr den ausgesprochenen cervicalen Charakter behält, durch das Gewebe, selbst bis zum Peritoneum; die drüsigen Kanäle verästeln sich in enormer Menge, behalten eine eigentümlich regelmäßige Anordnung dadurch, daß sie ziemlich gleichmäßig durch

Das Karzinom der Cervix erhält die Form des Adenoma malignum.

Stroma voneinander getrennt sind. — Das Cervixgewebe ist wie beim Lymphkarzinom anscheinend wurmstichig, morsch, zerfressen: die Curette kann ohne große Mühe bis ans Peritoneum vordringen und die maligne Masse auslöffeln.

Neben diesem Adenoma malignum mit meist einschichtigem Epithel ist eine Modifikation zu unterscheiden, die öfter als die zuerst beschriebene beobachtet wird: — das Epithel ist nicht mehr völlig einschichtig, sondern zeigt eine auffallend gleichmäßige, 2—3 Zellen betragende Schicht; diese Mehrschichtung kann mehrschichtig zylindrisch (Fig. 234) oder auch mehrschichtig (mit rundlichen Elementen) sein (Fig. 235). Das Bild weicht hierdurch von den sonst beobachteten Karzinomformen ab; — das ganze Gewebe der Cervix kann von diesen Zellenschläuchen durchsetzt sein, und makroskopisch auf dem Durchschnitt oft nur unerheblich verändert aussehen. —

a) mit einschichtigem Epithel.

Adenoma malignum cervicis b) mit mehrfach zylindrischem Epithel.

Fig. 234. Adenoma malignum cervicis: Mehrschichtiges Zylinderepithel. (Orig.)

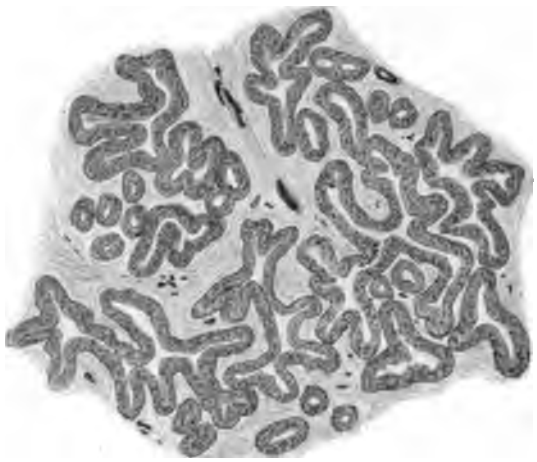

Fig. 235. Adenoma malignum cervicis: Gleichmäßig mehrschichtiges Epithel. (Orig.)

Als vierte Form, unter der das Cervixkarzinom auftritt, kann die unterschieden werden, in der das Karzinom den Lymphbahnen folgt; — das Karzinom erhält durch die Anordnung der Lymphbahnen ein unregelmäßig netzförmiges Aussehen; feinste, feine Spalten, Lücken, die untereinander zusammenhängen, gelegentlich erhebliche Erweiterungen zeigen (vergl. Fig. 215). — Das mikroskopische Bild, wie auch der Eindruck bei makroskopischer Betrachtung, der Eindruck beim Curettement, bietet das Aussehen des „Wurmstichigen", des morschen, leicht dem Curettenzug nachgebenden Gewebes. Der Ausdruck des „wurmstichigen Karzinoms" ist nur ein deskriptiver, ist aber zur Unterscheidung von den anderen Formen berechtigt.

c) mit mehrfach geschichtetem Epithel.

Das in den Lymphbahnen auftretende Karzinom kann einmal als ein selbständiges — autochthon entstandenes — vorkommen; dasselbe beginnt dicht unter dem normalerscheinenden oder auch schon sich verändernden Epithel; die maligne Degeneration beginnt an dem Endothel der Lymphgefäße (Endotheliom). — Oder das Lymphkarzinom schließt sich an Karzinome an, als Begleiterscheinung, in Lymphgefäßen weiterfortkriechende, das Gewebe weiterhin infizierende Neubildung; diese Form ist vom Endotheliom (s. u.) durch die oft deutlich erhaltenen, unbeteiligten Endothelien der Lymphgefäße und Lymphspalten zu unterscheiden.—

Bei Schwierigkeiten der Differentialdiagnose steht bei cervicalen Veränderungen in gleicher Weise, wie bei denen der Port. vaginalis dem untersuchenden Arzt die mikroskopische Untersuchung zur Sicherung der Diagnose zu Gebote: das mikroskopische Bild, die histologische Zusammensetzung entscheidet über die Malignität, über die Benignität: die Wichtigkeit des Strukturbildes für die Diagnose muß auch hier hervorgehoben werden. — Was die Schwierigkeiten betrifft, die der Deutung des histologischen Bildes im Wege stehen, so gilt für die cervicalen Veränderungen das bei der Port. vaginalis Gesagte. — Das zylindrische Epithel der Cervix kann sich bei Ectropionierung, bei polypösen Wucherungen epidermidalisieren; es finden histologisch dieselben Vorgänge statt, wie an der Port. vaginalis bei Heilung der Erosionen, wie bei Epidermidalisierung der kongenitalen Erosionen. — Wirkliche verruköse Bildungen, wie sie an der Port. vaginalis vom Papillarkörper der Papillen ausgehen, werden hier in der Cervix kaum beobachtet. — Über die Differentialdiagnose der mikroskopischen Bilder zwischen Lymphkarzinomen und dem Endothelioma s. u. — Einer eigenartigen drüsigen Veränderung in der Cervix ist zu gedenken, die gelegentlich den Eindruck macht, als handele es sich um Beginn eines Adenokarzinoms, eines malignen Adenoms in der Schleimhaut; man sieht zwischen normal erhaltenen oder leicht gewucherten Cervicaldrüsen eine hin und wieder zirkumskript auftretende größere Drüsenwucherung: vom Drüsenstamme gehen neue Verästelungen aus; wenn diese Wucherung an verschiedenen Stellen des Drüsenstammes statthat, dann erhält man das Bild des acinösen Aufbaues (Hyperplasie glandularis cervicalis) (Fig. 236). Nach den bis jetzt vorliegenden Erfahrungen kann man derartige Drüsenwucherungen so lange noch für gutartig — höchstens für verdächtig — halten, als das Epithel deutlich cervicalen Charakter trägt. —

Schwierigkeiten, die der Diagnose durch die Deutung des histologischen Bildes entstehen.

Fig. 236. Hyperplasia glandularis cervicalis; bei unverändertem Epithel noch gutartig. (Orig.)

Das Karzinom des Corpus uteri zeigt sich im mikroskopischen Bilde, wie das der Port. vaginalis und das der Cervix verschiedenartig aufgebaut: einmal beobachtet man an dem Epithel der Uterindrüsen unter Vergrößerung derselben eine Mehrschichtung des Epithels in ziemlich regelmäßiger Art; das zylindrische Epithel verliert wie gewöhnlich bei dieser Mehrschichtung seine ursprüngliche Gestalt; es wird unregelmäßig. Durch die Mehrschichtung bei Karzinom können völlig solide Epithelialgebilde (Krebsnester) entstehen (Carcinoma alveolare) oder es bleibt ein mehr oder weniger zentrales Lumen; dann entsteht das Aussehen des drüsigen, das Bild des glandulären Karzinoms (Adenokarzinom). — Es können, wie auch bei den anderen Formen des Karzinoms, die oberflächlichen Schichten normal erhalten bleiben, das Karzinom kann in der Tiefe entstehen. Gerade diese Form, bei welcher das Karzinom durch allmähliche Umwandlung und Mehrschichtung des ursprünglichen Zylinderepithels in der Tiefe (— unter völlig normalen Schleimhautschichten —) entsteht, ist für den Aufbau des Karzinoms, wie auch in gewisser Beziehung für die Anschauung über die Ätiologie interessant. — Es ist auch hier hervorzuheben, daß das, was in späteren Stadien selbstverständlich ist, im Beginn des Karzinoms durchaus nicht maßgebend (nicht charakteristisch) ist, — das Zugrundegehen der Membrana propria: nicht das Zugrundegehen der Membrana propria zeigt das Karzinom an, sondern einzig die Epithelwucherung; — die Membrana propria geht schon an sich auch bei einfacher Wucherung, speziell bei nekrobiotischen Prozessen der Drüsen zugrunde, beweist also nichts — jedenfalls nicht für sich allein das Maligne. — Als zweite Form ist die des Zuckergusses anzuführen (Fig. 222): Die Gesamtoberfläche der Corpusschleimhaut oder größere Abschnitte derselben — oft auch insulär, mitten umgeben von normal erscheinender Schleimhaut — zeigt sich schon makroskopisch durch die weißlich grau durchscheinende (opake) Färbung und durch den Eindruck des Starren, Erstarrten von der normalen rosa samtartigen, zarten Mukosa verschieden. Mikroskopisch ist das zarte, einschichtige, zylindrische Epithel in dicke, mehrschichtige Epithelmasse verwandelt, an der sich oft die einzelnen Elemente nicht gut voneinander scheiden lassen. Von dieser dicken Epithellage gehen dicke Epithelzapfen in die Tiefe, durchwuchern in breiten Massen das Corpusgewebe. — Die Uterindrüsen sind gewöhnlich völlig geschwunden, selten sieht man zwischen den Karzinomzapfen noch intakte Drüsen; bemerkenswert ist bei letzteren, daß sie keine karzinomatöse Umwandlung zeigen, wie sie schon beschrieben ist und noch beschrieben werden soll; sie beteiligen sich anscheinend nicht bei dieser Form der Krebsentstehung an letzterer: sie gehen anscheinend passiv zugrunde. — Die dicke Epithelmasse, die an der Oberfläche liegt, zeigt sich am Rande oft wie abgehoben, abgesprungen; — einem Lavastrome ähnlich zeigt sich die Epithelmasse als dicke Masse auf die Oberfläche gegossen, sich langsam vorwärts wälzend.

Das Karzinom des Corpus uteri.

Das Zylinderepithel beim Corpuskarzinom wird mehrschichtig (Alveolarkarzinom) oder behält drüsigen Bau (Adenokarzinom).

Die Oberfläche wird in „Zuckerguß" verwandelt.

Das Karzinom des Corpus erscheint unter der Form des Hornkrebses.

Als dritte Art des Uteruskörperkarzinoms ist die Form des sogenannten Hornkrebses (Kankroid der Uterusmukosa) anzuführen (Fig. 223): diese

Form schließt sich an die beiden ersten schon dadurch am besten an, als die Epithelialwucherung auch zu derben, fest erscheinenden, soliden Krebszapfen (im Gegensatz zu den später zu beschreibenden adenoiden Formen) führt. — Von der in solide, dicke Epithelmasse umgewandelten Epithelialoberfläche ziehen oft unter größter Ausbreitung solide Zapfen in die Tiefe; — überall, selbst schon in den kleinsten Zapfen, sind zwiebelartig geschichtete Gebilde (Epithelperlen, Kankroidperlen) vorhanden. Die Form des Karzinoms gleicht vollkommen der des Kankroids der äußeren Haut.

Drüsiger Bau der Corpuskarzinome.

Den drei beschriebenen Krebsformen steht die vierte Form, die Form mit adenoidem Bau gegenüber; die sich hier zeigenden Bilder sind graziler im Gegensatz zu dem mehr oder weniger soliden Aufbau der Krebszapfen. Bei dem adenoiden Aufbau sind noch zwei zu ganz verschiedenem Aussehen führende Formen zu trennen: **a)** die einfach drüsige Form (Adenokarzinom, Adenocarcinoma fenestrata, Carcinoma glandulare) (Fig. 217, **b)** 224), das sogenannte maligne Adenom; letzteres nur von den anderen Karzinomen durch besonderen Namen wegen des eigentümlichen einschichtigen Zellenaufbaues geschieden. — Was die erste Gruppe **a)** anlangt, ist auf das schon eingangs Gesagte hinzuweisen: das Uterindrüsenepithel wuchert unter Erweiterung und Vergrößerung der Drüse, aber nicht im ganzeu Umfang des Drüsenlumens gleichmäßig; es entstehen verschieden hohe papilläre Vorsprünge, die sich mit denen der gegenüberliegenden Wand oder auch mit den nebenliegenden verbinden können: es entstehen so in der großen Epithelmasse Lücken (Alveolen, Fenster): die sogenannten gefensterten oder mehr bandartigen Formen (Fig. 224 und 225). Die gewucherten Epithelien sind zarter, das Gebilde erscheint (im Gegensatz zu den soliden der drei ersten Formen) weicher. — Hochinteressant sind die Bilder, bei denen an den durch starke karzinomatöse Umwandlung erheblich vergrößerten Drüsen die karzinomatöse Umwandlung nicht überall statthatte, wo noch an mehr oder weniger großen Partien der Drüsenwand scheinbar normales Epithel erhalten ist; — hier tritt auch besonders die Kernveränderung und die Färbefähigkeit zwischen degenerierten und noch nicht degenerierten Zellen hervor. — An diesen drüsigen Veränderungen sieht man gelegentlich (— auch an den Drüsen, die nicht an der Oberfläche der Schleimhaut liegen, sondern in der Tiefe an und in der Muskulatur —) aufs evidenteste die Metaplasie des ursprünglichen Zylinderepithels (Fig. 226): das Zylinderepithel wird unter Veränderung am Kern und am Protoplasma kubisch, unregelmäßig gestaltet, um unter deutlicher Umbildung selbst zu Plattenepithelien, zu Verhornung zeigenden Epithelien zu werden. — In dem Drüsenlumen erscheinen dann die metaplastisch veränderten Epithelien wie Epithelienhörner der äußeren Haut, wie cornua cutanea im kleinen. — Das Bild dieser Krebsveränderung ist entsprechend nicht nur wuchernd, sondern auch desquamierend. — Die ursprünglich noch getrennt liegenden, krebsartig degenerierten Drüsen rücken durch periphere Ausbreitung aneinander, können konfluieren; es ist oft nicht möglich in diesen adenoiden Formen alveoläre Räume zu sehen: „alles“ ist krebsig; — es ist schwer das Charakteristikum

Metaplasie des Zylinderepithels bei Corpuskarzinom.

des Krebses — alveolären Bau, die Alveolen ausgefüllt mit Epithelwucherungen — herauszufinden. — Der Geübte sucht auch gar nicht mehr nach alveolärem Bau, — die Kenntnis derartiger Veränderung führt direkt zur Erkenntnis des Karzinoms.

Was die zweite Form **b)** des adenoiden Corpuskarzinoms, das maligne Adenom, anlangt, so ist der Name Adenom beibehalten worden, da diese Form des Körperkarzinoms oft einfach drüsig erscheint, es freilich nicht ist; diese Krebsform ist oft (selbst von hervorragenden pathologischen Anatomen) für einfach adenomatös, für gutartige Drüsenwucherung erklärt worden. — Das maligne Adenom ist ein Karzinom, wie die vorher beschriebenen, nur ist der Aufbau desselben ein anderer, ein eigentümlicher; die Epithelwucherung führt nicht zum Wuchern übereinander, zur Mehrschichtung und Umänderung der Zellformen, — sondern die enorme Wucherung der Epithelien geht nebeneinander vor sich. Da bei der enormen Wucherung der Epithelien nicht Wucherung in einer Fläche möglich ist, so sieht man bei Adenoma malignum papilläre, zottige Wucherungen in die Höhe, in die Tiefe, nach der Seite hin dringen: es kann eine so enorme Wucherung der Epithelien statthaben, daß die Stromawucherung, die doch der Epithelwucherung die Anheftung gibt, kaum folgt, so erheblich zurückbleibt, daß die Zellen der emporgewucherten Epithelleisten, die Epithelwülste, dicht aneinander stehen, — daß selbst die Basis der Zellen sich fast berührt (die Zellen stehen dos-à-dos). Das Stroma wird gelegentlich von einer Bindegewebszelle, resp. deren Ausläufern gebildet. — Auf dem Querschnitt erscheinen diese Epithelwucherungen (Epithelleisten, Epithelwülste) papillär (Fig. 245 (*b*)), wie lange Papillen. Diese papillären Bildungen tragen einschichtigen Epithelbesatz; es ist also nicht das Bild der „Drüse" entstanden, wo das Stroma außen, das Epithel innen sitzt (die Epithelien vis-à-vis sich befinden), das Bild erscheint nur „drüsig".

Das Corpuskarzinom in der Form des Adenoma malignum.

Wenn bei Adenoma malignum von Einschichtigkeit des Epithels die Rede ist, so ist doch dabei zu erwähnen, daß die Epithellage stets einschichtig, fast gleichmäßig hoch erscheint, wenn auch (wie bei Epithelwucherung sehr oft) eine scheinbare Zweischichtung dadurch (als Folge der enormen Wucherung) entsteht, daß eine Epithelzelle eine ganz schmale Basis, die andere daneben eine breitere zeigt, dafür aber oben stark ausgezogen ist (Fig. 227); — jedenfalls ist eine Eigentümlichkeit des malignen Adenoms des Corpus trotz erheblicher Wucherung die wirkliche Einschichtigkeit. — Wenn von Einschichtigkeit des Epithels bei der Wucherung des malignen Adenoms die Rede ist, so ist noch besonders hervorzuheben, daß das Epithel doch nicht völlig die Gestalt, das Aussehen des normalen Epithels behält. Abgesehen von der gelegentlich sehr erheblichen Schmalheit der Epithelien infolge der reichlichen, sich gegeneinander drückenden Wucherung sieht man mit der krebsigen Veränderung eine Kernveränderung, auch Veränderung des Protoplasma; auch die Färbefähigkeit gestaltet sich anders. Der Kern wird länger, schmaler, die Färbefähigkeit der Zelle ist eigentümlich diffus; es ist schwerer die Veränderungen zu beschreiben, als sie bei einiger Übung zu erkennen; die Zellen

Das Adenoma malignum des Corpus zeigt einschichtigen Epithelbesatz.

zeigen im Gegensatz zum normalen Epithel etwas eigentümlich Verwaschenes, Trübes; -- der einzelnen Zelle ist die Veränderung schwerer anzusehen, als einer Reihe von Zellagen, — dazu kommt das eigenartige Aussehen des gesamten Aufbaues. — Die ursprüngliche Uterindrüse geht bei der Degeneration in malignes Adenom durch die enormen, nach allen Richtungen gehenden Epithelwucherungen

Fig. 237. Schema I*a*: Entstehung des Adenoma malignum corporis im Längsschnitt; invertierende Form. (Orig.)

Fig. 238. Schema I*b*: Entstehung des Adenoma malignum corporis im Querschnitt; invertierende Form. (Orig.)

zugrunde: — die epitheliale Wucherung kann auf großen Strecken in einer Richtung erfolgen, — dadurch erhält sie etwas eigentümlich Gleichmäßiges: wir sehen Epithelstränge mit zylindrischem Epithel gleichmäßig dicht nebeneinander verlaufen. — Es kann aber auch umgekehrt durch die enorme epitheliale Wucherung nach verschiedenen Richtungen hin, dadurch daß an jeder Stelle der Epithelstränge immer wieder neue Wucherungen statthaben, eine enorme Unregelmäßigkeit, ein wirres Durcheinander entstehen, so daß dem Ungeübten die regelmäßig erscheinenden Formen des malignen Adenoms im

Vergleich zu den unregelmäßig durcheinander verlaufenden Wucherungen als etwas ganz Verschiedenes, als verschieden zu beurteilende Prozesse erscheinen: hier scheinbar unentwirrbare, regenwürmerknäuelähnliche Bilder, dort regelmäßiger, drüsig angeordneter Aufbau: Drüse an Drüse.

Fig. 239. Querschnitt aus einem Adenoma malignum corporis; evertierende Form; die Stelle der ursprünglichen Drüsenlumina noch erkennbar. (Orig.)

Zum Kennenlernen und zur Erkenntnis des malignen Adenoms gehört die Betrachtung der Wucherung an verschiedenen Drüsen im Schema: im Schema I *a)* (Fig. 237) sieht man im Längsschnitt die normale Drüse, — durch erhebliche Epithelvermehrung entstehen überall in ihr kleine epitheliale Erhebungen, die allmählich größer und größer, länger und dabei schmaler werden, dann selbst wieder Erhebungen papillärer Art hervorbringen. Die normale Drüse wird hierdurch erheblich erweitert und vergrößert, durch diese intraglanduläre Wucherung in einen Zellschlauchhaufen verwandelt; ein Aufhören kennt diese bösartige epitheliale Wucherung nicht; fortwährend zerstört sie die nächste, die weitere Umgebung, das Organ, — durch Metastasen (und die auftretende Kachexie) den Gesamtorganismus. — Auf dem Querschnitt zeigt sich die Veränderung des normalen Lumens durch die intraglanduläre Wucherung, durch das fortdauernde Hervorsprossen neuer Epithelstränge am Schema I *b* (Fig. 238) evident: unter enormer Erweiterung der Drüse durch Fortwuchern in die Umgebung, über die Grenzen der ursprünglichen Drüse hinaus wird das Lumen durch Epithelstränge angefüllt, die überall ihr einschichtiges Epithel tragen. Diese Epithelialwucherungen, ausgehend von und in einzelnen Drüsen, sind deutlich erkennbar, leicht zu verfolgen, wenn das Stroma zwischen den Drüsen mehr oder weniger groß ist; stoßen die degenerierten Drüsen aneinander, dann ist in den einzelnen Präparaten das Zurückführen der epithelialen Wucherung auf einzelne Drüsen schwer möglich; — dann trifft man wirr durcheinander laufende, sich scheinbar durchflechtende Massen, Epithelstränge (regenwurmknäuelähnlich) (Fig. 229). — Kommt nun noch beginnende Mehrschichtung an einzelnen Stellen hinzu, da ja das maligne

Adenoma invertens.

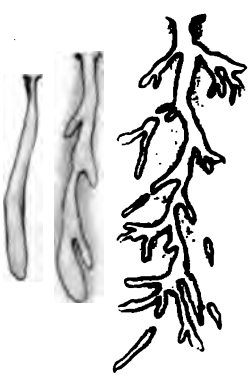

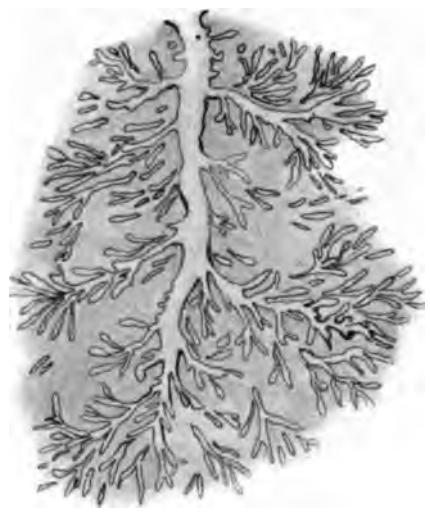

Fig. 240. Schema II*a*: Entstehung des Adenoma malignum corporis im Längsschnitt; evertierende Form. (Orig.)

Das maligne Adenom des Corpus kann in die anderen Formen des Karzinoms übergehen.

Adenoma evertens.

Fig. 241. Schema II*b*: Entstehung des Adenoma malignum corporis im Querschnitt; evertierende Form. (Orig.)

Fig. 242. Längsschnitt eines Adenoma malignum corporis; evertierende Form: etwas unregelmäßige, „gespensterhafte" Drüsenanordnung. (Orig.)

Bei Adenoma malignum evertens stößt Drüse an Drüse.

Adenom nur eine eigentümliche Form des Aufbaues, aber keine spezifische, unveränderliche Bildung darstellt, dann entsteht ein Carcinoma glandulare, aus malignem Adenom hervorgegangen: es kann schließlich durch weitere Umbildung das Bild des malignen Adenoms ganz verwischt werden. — Das maligne Adenom ist ein Karzinom mit eigentümlichem Aufbau: die Epithelwucherung behält lange oder auch durchweg die Einschichtigkeit bei; doch kann jeden Moment statt der Einschichtigkeit Mehrschichtung entstehen. — Das maligne Adenom kann jederzeit in die anderen Formen des Drüsenkarzinoms übergehen. —

Neben dem malignen Adenom mit allmählich unentwirrbaren Epithelsträngen, die schließlich schwer und nicht an jedem Präparat auf die Entstehung aus einzelnen Drüsen zurückgeführt werden können, stößt man gelegentlich auf ein malignes Adenom, das durchaus „drüsig" ist; es können wirklich Drüsenschläuche im Längs- und Querschnitt vorliegen, bei denen das Stroma die Epithelien umgibt, bei denen nicht das Epithel dem Stroma aufsitzt. — Zum Kennenlernen und zur Erkenntnis dieser Formen des malignen Adenoms dient das Schema II*a* im Längsschnitt (Fig. 240), *b* im Querschnitt. Im Schema II*a* sieht man im Längsschnitt die normale Drüse, — durch erhebliche Epithelwucherung entstehen überall an der Drüse kleine Ausstülpungen, die ringsherum statthaben können — allmählich größer und größer werden, sich wiederum durch Ausstülpungen weiter verzweigen. — Die normale Drüse bleibt so anscheinend im Zentrum liegen, wird ringsherum von drüsigen Verästelungen und Verzweigungen umgeben. — Ein Aufhören kennt diese bösartige epitheliale Wucherung nicht; sie sproßt in drüsiger Verzweigung weiter und weiter, zerstört die nächste, die weitere Umgebung, das Organ, — durch Metastasen (und durch die auftretende Kachexie) den Gesamtorganismus. Bleiben die Wucherungen, die von einzelnen Drüsen ausgehen, durch Stroma getrennt, dann ist die Entstehung aus einzelnen Drüsen einfach und klar. Geraten die drüsigen Verzweigungen in das Gebiet der benachbarten, ebenfalls degenerierten Drüsen, dann ist, wenn Drüsenlumen an Drüsenlumen, drüsige Wucherung an drüsige Wucherung stößt, die Entstehung aus einzelnen Drüsen nicht mehr nachweisbar. — Drüsenlumen kann bei spärlichem Stroma an Drüsenlumen stoßen, Drüse liegt an

Drüse: die Epithelien der einzelnen Drüsen stehen fast dos-à-dos. — Diese Form des malignen Adenoms, die durch Ausstülpung, Verästelung und Verzweigung der normalen Drüse entstanden ist — die als evertierende von der durch intraglanduläre Wucherung hervorgegangen, der invertierenden zu trennen ist — behält länger als die invertierende ihre Eigentümlichkeit (die Einschichtigkeit der Epithelwucherung) bei; aber auch bei ihr, da ja keine spezifischen Unterschiede, nur verschiedene Formen des karzinomatösen Aufbaues vorliegen, kann allmählich hier und da Mehrschichtung auftreten; auch das Adenoma malignum evertens geht gelegentlich in Carcinoma glandulare über. — Auf dem Querschnitt zeigt sich die Veränderung durch die Ausstülpungen evident: das anscheinend normale, rundliche oder ovale Lumen der Drüse — der „Mutterdrüse" — bleibt im Zentrum fast unverändert, während ringsherum durch ausstrahlende Weitersprossung das ganze Gewebe drüsig durchsetzt ist. — Im Schema II *b* (Fig. 241) ist zur besseren Übersicht das ursprüngliche, erhaltene Lumen etwas stärker als die Sprossungen angegeben. —

Wenn man sich auf diese — schematische, aber der Entstehung völlig entsprechende — Weise die verschiedenen Formen des Adenoma malignum klar macht, ist die Verschiedenheit, die das Adenoma malignum in den Präparaten zeigt, erklärlich. — Man muß ferner beim Studium des malignen Adenoms sich jedesmal vergegenwärtigen, daß auch Kombinationen zwischen dem intra-

Kombination von invertierenden und evertierenden Formen.

Fig. 243. *a*. Curettierter Bröckel, *b*. ca. 10fache lineare, *c*. ca. 25fache lineare Vergrößerung (Adenoma malignum evertens). (Orig.)

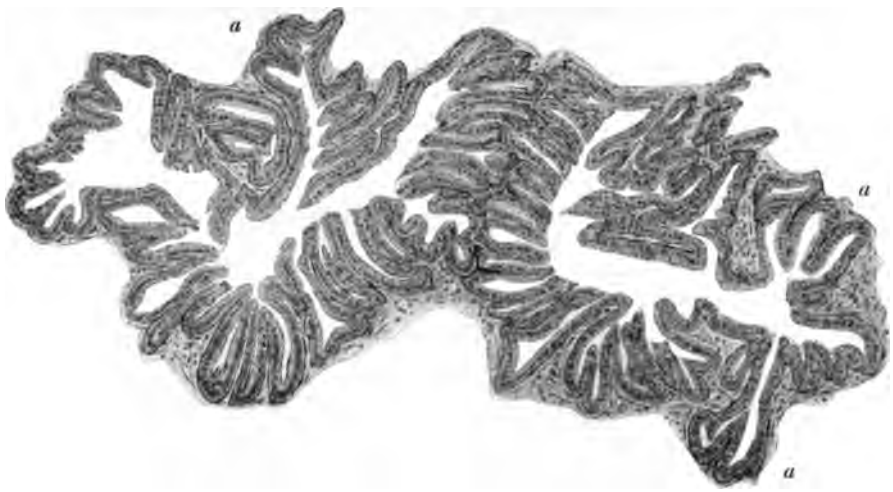

Fig. 244. Zwei Uterindrüsen in maligner Degeneration (Adenoma malignum invertens) an einer Stelle der Wand bei *a*. Kombination mit evertens. (Orig.)

glandulären und dem extraglandulären Wucherungsprozesse vorkommen, daß sich die invertierenden mit den evertierenden Vorgängen an denselben Drüsen oder an benachbarten abwechselnd abspielen können; — dann erklärt sich, daß es oft nicht mehr möglich ist, jedesmal für jeden Epithelstrang, für jede drüsige Krebsform, streng das eine oder das andere Schema herauszufinden; wenn man ferner bedenkt, daß das Adenoma malignum keine spezifische Krebsform für sich, sondern nur einen Krebs mit besonderem Bau darstellt, der sich als solcher länger oder auch dauernd für sich erhalten kann, der aber durch Mehrschichtung in die übrigen Formen des Karzinoms überzugehen imstande ist, so wird das Trennen des Adenoma malignum von den übrigen Krebsformen nicht mehr so schwierig erscheinen: — das Trennen der Formen dient dem Erkennen, der Erkenntnis. — Aus dem Adenoma malignum kann also ein Carcinoma glandulare (Adenokarzinom oder Car-

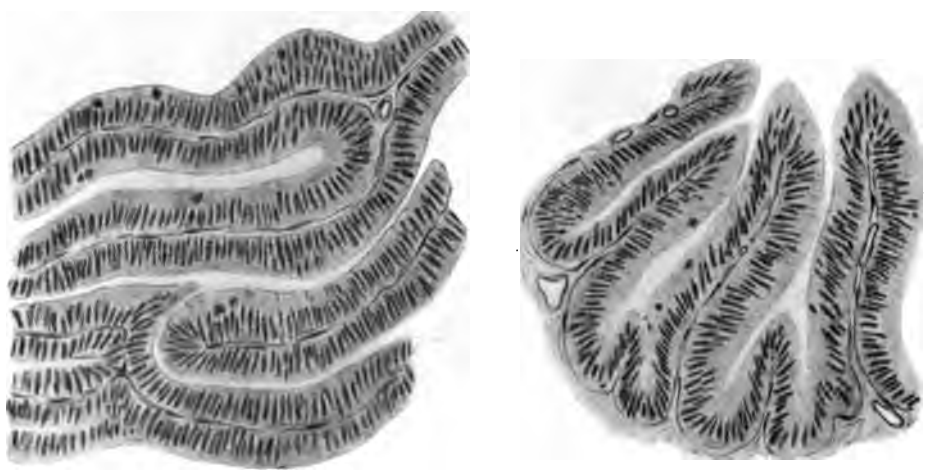

a *b*

Fig. 245. Malignes Adenom bei stärkerer Vergrößerung: *a*. mehr Längsschnitt, *b*. mehr Querschnitt (invertierende Form). (Orig.)

cinoma adenoides) und bei weiterer Zellproliferation ein Krebs mit soliden Krebszapfen, ein Carcinoma alveolare, werden.

Zur bildlichen Darstellung ist bei der Wichtigkeit der richtigen Erkenntnis der verschiedenen Formen gewählt (Fig. 243) einmal nur ein Bröckel in natürlicher Größe *a*, dem Curettement entnommen, in ca. 10facher linearer Vergrößerung bei *b*: hier tritt schon deutlich der bösartige Bau zum Vorschein — und bei *c* in 25facher linearer Vergrößerung lassen sich die Einzelheiten des evertierenden malignen Adenoms völlig erkennen: zweitens sind in Figuren (Fig. 244) zwei nebeneinanderliegende Drüsen eines malignen Adenoms wiedergegeben, die zur Genüge erkennen lassen, welche Zerstörung epithelialer Art statthat, wenn statt dieser zwei unzählige Drüsenveränderungen nebeneinander liegen. — Drittens (Fig. 245 *a* u. *b*) malignes Adenom bei starker Vergrößerung: invertierende Form.

Interessant für die feinere Histologie ist, daß bei malignem Adenom, bei der Zellwucherung nebeneinander auch die Kernfiguren entsprechend gerichtet sind; die Teilungsachsen laufen parallel zur Zellbasis, nicht wie gewöhnlich bei den in die Höhe, übereinander sich türmenden Epithelien mehr oder weniger senkrecht gegen dieselben (Amann). —

Lymphkarzinome sind Karzinome, die in den Lymphbahnen vorwärts wuchern, wie sie an der Portio, wie an der Cervix beobachtet werden, die durch ihre den Lymphgefäßen entsprechende Gestaltung als „wurmstichig" bezeichnet wurden; sie kommen am Corpus kaum zur Beobachtung. — Lymphkarzinome.

Überblickt man die histologischen Bilder, unter denen sich das Karzinom des Uterus darstellt, so fällt einmal die große Mannigfaltigkeit in der äußeren Erscheinung auf, dann aber zweitens die Eigentümlichkeit, daß im großen und ganzen die einzelnen Abschnitte des Uterus — die Portio, die Cervix, das Corpus — ihre ihnen eigenen Formen besitzen; das maligne Adenom findet sich vorzugsweise am Corpus — es ist sehr selten an der Portio, selten an der Cervix; an letzterer gewöhnlich nur in der Form des evertierenden Adenoms; die „wurmstichige" Form kommt sehr selten am Corpus, seltener an der Portio, häufiger an der Cervix vor. — Glanduläre Formen mit dem Habitus der „gefensterten" Karzinome sind fast nur im Corpus anzutreffen. — Die Mannigfaltigkeit der Formen, in denen das Karzinom erscheint, entspricht den verschiedenen Abschnitten des Uterus.

Durch die Mannigfaltigkeit der verschiedenen Formen, unter denen sich das Karzinom des Uterus darstellt, war es geboten, diese verschiedenen Formen kennen zu lernen, um nicht bei Vergleich mit den Karzinombildern an anderen Organen zu falschem Urteil zu gelangen. Ganz besonders gilt dies vom Adenoma malignum, welches so oft verkannt worden ist. — In zweiter Linie ist es beachtenswert, daß, wenn auch nicht jedesmal mit absoluter Sicherheit, doch mit Wahrscheinlichkeit, ja sogar mit größter Wahrscheinlichkeit aus dem mikroskopischen Bild des Karzinoms auf den Sitz desselben im Uterus geschlossen werden kann. —

In betreff der Nomenklatur sei noch hervorgehoben, daß Karzinome mit soliden Epithelmassen gewöhnlich als alveoläre bezeichnet werden; die Karzinome mit zentralem Lumen werden infolge des an drüsigen Bau erinnernden Aussehens glanduläre (Adenokarzinome) benannt: es ist diese Benennung nur deskriptiv: ein zentrales Lumen kann auch im einzelnen großen Alveolarkrebs „sekundär", durch zentralen Zerfall entstehen; der Ausdruck glandulär würde also nicht jedesmal auf die Herkunft, auf die Entstehung des Nomenklatur.

Karzinoms hindeuten. — Umgekehrt kann ein Adenokarzinom durch enorme Zellvermehrung zum Alveolarkrebs werden. — Das maligne Adenom ist ein Karzinom mit einschichtigem Epithel; aus ihm kann ein Karzinom mit mehrschichtigem Epithel (Adenokarzinom) werden, ja, zumal bei evertierenden Formen. auch Alveolarkrebs. — Die Beschreibung eines mikroskopischen Präparates muß so sein, daß in dem Zuhörer sofort auch das Bild des Präparates entsteht. —

Das Syncytioma malignum (Chorionepithelioma malignum).

An die Betrachtung der Körperkarzinome schließt sich noch eine bösartige epitheliale Neubildung an, die sich von den meisten Neoplasmen durch ganz bestimmte, keinem anderen Neoplasma zukommende Eigenschaften auszeichnet: es handelt sich um das **Syncytioma malignum** (Carcinoma syncytiale [Kossmann], Chorionepithelioma malignum [Marchand]). — Das Syncytioma malignum hat einmal seine ganz bestimmte Ätiologie: es ist ohne Schwangerschaft nicht möglich, da es vom Epithelüberzug der kindlichen Zotten ausgeht; es kann nur in bestimmten Zeiten des weiblichen Geschlechtslebens entstehen; es entsteht nicht vor der Geschlechtsreife (vor der Konzeptionsfähigkeit), nicht nach dem Aufhören der Konzeptionsfähigkeit; — es zeichnet sich durch seinen bestimmten Sitz im Genitaltraktus aus: im Corpus, auch in der Tube; — es könnte auch im Abdomen (Abdominalgravidität), im Ovarium (Ovarialschwangerschaft) zur Entwicklung kommen. — Hochinteressant ist das Syncytioma malignum ferner dadurch, daß es sich aus fötalen Elementen, nicht maternen Teilen entwickelt, daß die kindlichen Gewebe oft schon im frühesten Stadium der Schwangerschaft malign degenerieren, daß das die Mutter schließlich zugrunde richtende Neoplasma dauernd eine kindliche Neubildung (— aus kindlichen Elementen zusammengesetzt —) bleibt. —

Syncytioma malignum.

Das sogenannte Chorionepithelioma des Mannes wird besser mit Syncytioma ectodermale (masculinum) bezeichnet.

Die Sonderstellung des Syncytioma malignum wird nicht erschüttert, wenn auch jetzt mehrfach Chorionepithelioma beim Mann beschrieben ist, wo also keine Schwangerschaft vorlag, wo auch die anderen Eigenschaften des („feminalen") Syncytioma malignum nicht erfüllt werden konnten; das Chorionepithelioma des Mannes zeigt enorme Bösartigkeit. — Ob der Name hier richtig gewählt ist, sei fürs erste dahingestellt: ein Nachweis von kindlichen Zotten beim Mann ist bis jetzt nicht erbracht: nur die histologische Zusammensetzung der Geschwülste erscheint völlig übereinstimmend; das Neoplasma ist von „ektodermalen" Elementen ausgegangen: es ist ein Syncytioma (ektodermale) malignum (masculinum), kein Chorionepithelioma malignum. —

Das Syncytioma malignum des Weibes (Syncytioma malignum feminale) ist eine bösartige Neubildung des epithelialen Überzuges der kindlichen Zotten: ein wirkliches Chorionepithelioma malignum. —

Der epitheliale Zottenüberzug besteht aus der ektodermalen und syncytialen Schicht.

Über die histologische Zusammensetzung der Zotten ist auf die frühere Auseinandersetzung im Abschnitt „Die anatomische Diagnose der Schwangerschaft" zu verweisen. An den Placentarzotten ist der bindegewebige Teil, der die Gefäße trägt, und der epitheliale Überzug zu unterscheiden. — Der epitheliale Überzug besteht seinerseits wiederum aus der ektodermalen, dem Stroma der Zotten direkt anliegenden Schicht und der sämtliche

Zotten überziehenden syncytialen Schicht. — Beide Teile des epithelialen Überzuges sind kindlicher Abstammung, fötalen Ursprungs; die untere, dem Zottenstroma anliegende Schicht, die Ektoderm- oder Langhanssche Schicht, ist als Matrix für die syncytiale obere Schicht zu betrachten (Spuler). — Die Ektoderm- oder Langhanssche Zellschicht besteht aus rundlichen, durchscheinenden, nicht gut färbbaren Elementen mit rundlichem, gut färbbaren Kern: diese erscheinen oft im mikroskopischen Bild wie Plattenepithelien. Die syncytiale Schicht, feinkörnig granuliert, mit kleinen Vakuolen versehen, ist gut färbbar mit rundlichen, gut färbbaren Kernen; es ist (— dem Namen Syncytium entsprechend —) keine Abgrenzung von einzelnen Zellen in ihr zu unterscheiden. — Die Zotten heften sich vermittelst ihres Überzuges an die Decidua basilaris an: der epitheliale Überzug kann einmal an der Anheftungsstelle zugrunde gehen, oder er dringt in die Decidua basilaris ein, anfänglich in der Form von feinen Protoplasmafasern, wie Wurzelfasern, später in Form von größeren Elementen, die ein ziemlich gut färbbares Protoplasma und gut färbbaren, großen Kern zeigen; das Syncytium löst sich anscheinend in Einzelzellen auf, die oft vielfach noch durch feinste Protoplasmafäden zusammenhängen. An diesen Wucherungsprozessen beteiligen sich (manchmal in erheblichem Maße) die Ektodermzellen. —

Diese kindlichen zelligen Elemente, die die Decidua basilaris oft in größter Tiefe durchsetzen, auch in die Muskulatur, in die Gefäße eindringen, werden syncytiale Wanderzellen genannt; beide Zellarten, syncytiale und ektodermale, nehmen an dieser Durchsetzung teil. — Wie bei der Anheftung der Zotten an der Decidua basilaris an den Zottenspitzen, so findet in frühester Schwangerschaftszeit auch am Zottenstamm (im Bereich des intervillösen Raumes) erhebliche Wucherung des epithelialen Überzuges statt; es entstehen knötchenartige (miliartuberkelähnliche) Bildungen; ganz besonders findet sich diese Wucherung des epithelialen Überzuges an den traubenförmig degenerierten Zotten, bei Mola hydatidosa. — Bei starker myomatöser Entartung des Uterus ist ganz besonders starke, weit ins mütterliche Gewebe eindringende syncytiale „Durchseuchung" der Decidua und auch der Muscularis beobachtet (Rob. Meyer). — Alle diese Wucherungen gehören in das Gebiet des Gutartigen: sie stellen kurz verlaufende, bald verschwindende Zustände, Prozesse dar; — man kann von einem Syncytioma ectodermale benignum (Chorionepithelioma benignum) sprechen. — Syncytiale Wanderzellen. Syncytioma ectodermale benignum.

Die Bestandteile des epithelialen Überzuges der kindlichen Zotten können außer benigner Wucherung einer malignen Entartung anheimfallen: in kürzester Zeit können nach Abort, nach Blasenmole, ja bei noch bestehender Gravidität, bei noch nicht entleertem Uterus Metastasen in allen Organen, in der Vagina als große, blaurot erscheinende Tumoren entstehen, — es können Lungen- und Cerebralmetastasen auftreten, ja Milz, Leber können ebenfalls befallen werden. — Neben dem foudroyant schnellen, überstürzenden Verlauf (— ehe man zur Überlegung kommt, ob Eingriffe, Exstirpationen nötig sind, ist schon alles verloren —) kommen langsamer verlaufende Fälle vor; oft zeigt erst die mikroskopische Untersuchung, daß man an die Folgen einer Schwangerschaft zu denken hat, wo letztere anscheinend kaum mehr in Frage kam; ja es kommen anscheinend auch Spontanheilungen vor. — Es gebührt F. Marchand das hohe Verdienst, diese bösartige Geschwulstform klargestellt zu haben. —

Im mikroskopischen Bild des Syncytioma malignum finden sich stets nur syncytiale Massen (syncytiale Abkömmlinge) und Ektodermelemente vor, zwischen ihnen, von ihnen eingeschlossen, hier und da Bluträume, mütterliches Blut enthaltend (Fig. 246); meist (und das erschwert oft die Untersuchung) sitzt der Rest der Neubildung deutlich nachweisbar nur peripher an großen nekrotischen Massen, am Rande von Blutcoagulis; — man könnte in einzelnen Fällen z. B. an einfache vaginale Hämatome denken, wenn nicht das klinische Bild und einzelne syncytiale und ektodermale Massen an der Peripherie der Bluträume auf die eigentliche Natur der Neubildung hinwiesen. — Die nekrotischen, oft bröcklig,

rötlich-gelblich, oft käsig, trocken erscheinenden Massen lassen neben Veränderungen der Blutcoagula erkennen, daß daselbst auch syncytiale Elemente abgestorben liegen, die nicht mehr färbefähig sind, homogen geworden, sich feinfaserig auflösen, während peripher, respektive durch Metastasen das Neoplasma

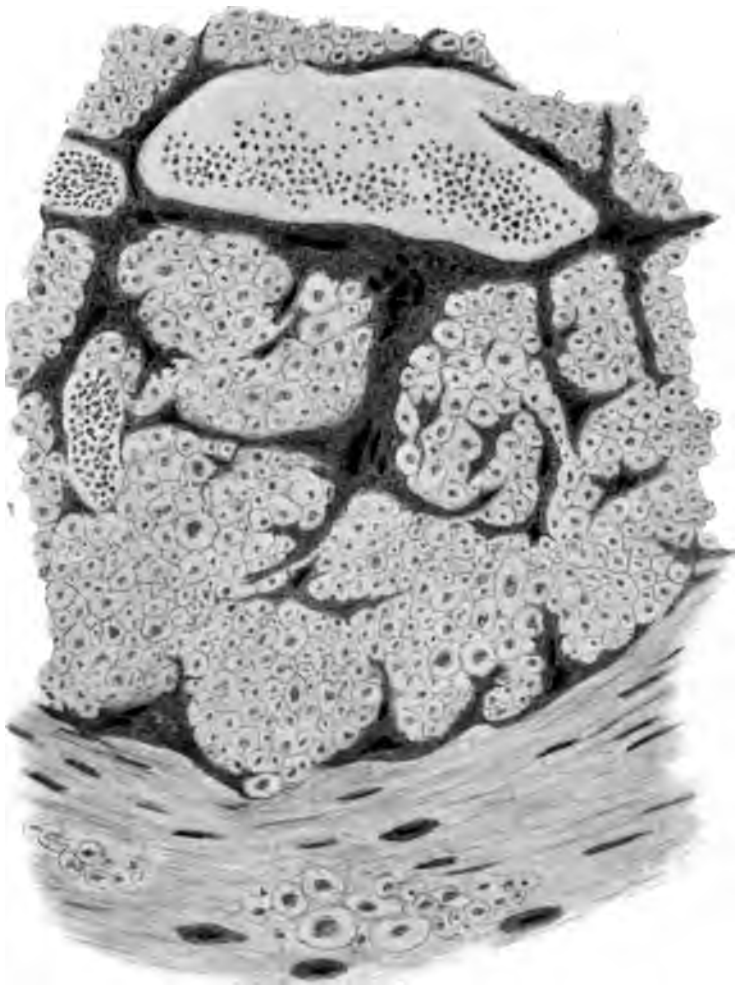

Fig. 246. Syncytioma malignum: syncytiale und ektodermale Bestandteile, Bluträume. Metastase aus der Vagina. (Orig.)

selbst weiterwächst. — Die Verbreitung des Syncytioma malignum geschieht auf dem Wege der Blutbahn. — Während anscheinend große Blutcoagula, Blutungen, auch nekrotische Massen und syncytiale Elemente, nekrotische Bröckel zum richtigen Bilde des Neoplasma gehören, kommen doch Wucherungen und Metastasen vor, in denen der zellige Aufbau die

Hauptrolle spielt: große Ektodermzellenhaufen umschließen syncytiale Massen: letztere sehen wie große, oft langgestreckte Riesenzellen aus, Protoplasmamasse mit oft nur wenigen Kernen, feinkörnig mit größeren oder kleineren Vakuolen durchsetzt — hin und wieder mit mehrfachen Protoplasmaausläufern versehen, die wiederum mit anderen syncytialen Massen im Zusammenhang stehen können. — Früher — ehe man diese Neubildung kannte — wurde oft statt des Syncytioma malignum Riesenzellensarkom diagnostiziert. — Umgekehrt können die syncytialen Massen so reichlich und so gelagert erscheinen, daß sie die spärlichen Ektodermzellen einschließen. — Die Ektodermzellen zeigen ihren hellen, nicht färbbaren Zellenleib, ihren gut färbbaren Kern, sind verschieden groß, oft gegeneinander abgeplattet, so daß sie sogar fast sechs-

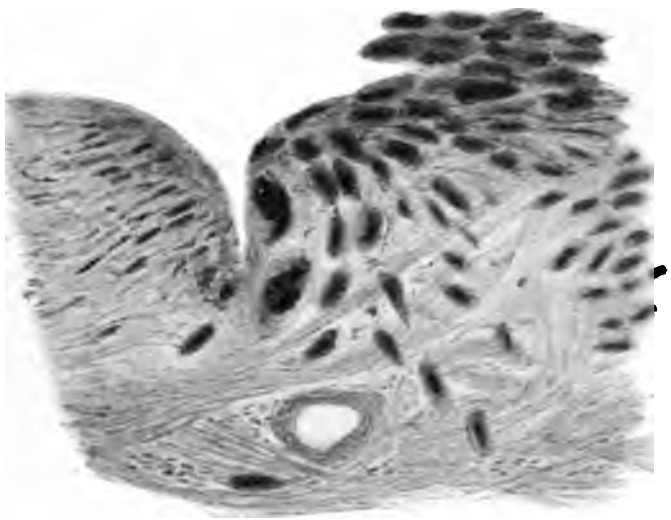

Fig. 247. Syncytioma malignum — aus einem großen Tumor der Uteruswand — im Schnitt nur syncytiale Abkömmlinge.

eckig erscheinen, ja selbst durch ihre scharfe Kontur wie Pflanzenzellen aussehen; — sie zeigen Teilungsfiguren (Kernfiguren). — Es können also einmal die syncytialen Massen, ein anderes Mal die Ektodermzellen überwiegen: es sind auch Neubildungen beschrieben, die nur aus Ektodermzellen bestanden. —

Die Diagnose kann je nach der Beschaffenheit der vorliegenden Massen außerordentlich leicht sein, gelegentlich jedoch recht schwierig sich gestalten, wenn z. B. nur nekrotische Massen zur Untersuchung geliefert sind, oder wenn in den Bröckeln, von der Peripherie stammend, nur eine Reihe von einzelnen syncytialen größeren Elementen im Gewebe liegen, den syncytialen Wanderzellen bei Syncytioma benignum gleichend. — Es wird hier mehr das nekrotische Gewebe für die Diagnose entscheidend werden, als die einzelnen

Die Diagnose des Syncytioma malignum kann schwierig sein.

Geschwulstelemente; bei einfachen syncytialen Wanderzellen kommt keine Nekrose in Betracht; — aber auch einfache deciduale Massen, durchsetzt mit reichlicher Menge syncytialer Wanderzellen können bei Abort mit Coagulis zusammen zur Untersuchung kommen, — können große Schwierigkeiten erzeugen. — Im großen und ganzen wird die Diagnose auf Syncytioma malignum zu stellen sein, wenn nicht nur einzelne größere oder kleinere syncytiale Elemente im Gewebe liegen, sondern wenn größere zusammenhängende Zellhaufen, sei es mehr syncytialer, sei es ektodermaler Natur, zusammenliegen, wenn sie größere Gewebspartien verdrängt oder ersetzt zu haben scheinen; erleichternd und unterstützend für die Diagnose ist der Nachweis der Zerstörung von Gefäßen, oder auch der von nekrotischen Massen, die ja auf erhebliche und zugrunde gegangene Wucherung hinweisen. — Der Nachweis einzelner Elemente, auch wenn sie reichlich das Gewebe durchsetzen, gleichsam infiltrieren, kann noch nicht für die Malignität verwertet werden. —

Die Diagnose des malignen Syncytioma ist nicht aus Einzelelementen, sondern aus größeren Zellhaufen zu stellen.

Wie die malignen Tumoren überhaupt, so macht auch das Chorionepitheliom Metastasen; zu trennen ist von den eigentlichen Metastasen die Deportation (der Ferntransport) der benignen Wucherungen respektive der Zotten mit benign wucherndem Überzug. Diese benignen Transporte gehen in den betroffenen Organen zugrunde; je nach der Wichtigkeit des Organs können die Symptome infolge dieser embolischen Bröckel verschieden sein; es ist nicht anzunehmen, daß von diesen benignen Ferntransporten aktive Prozesse in die Umgebung ausgehen; das Verhalten der Umgebung hängt von der eigenen Struktur derselben ab. — Es könnte freilich ausnahmsweise als möglich zugegeben werden, daß die ursprünglich benignen Ferntransporte an der Fernstelle malign degenerieren. —

Es bestehen zurzeit noch verschiedene Anschauungen über die in der Vagina öfter beobachteten, nicht selten sehr großen blauroten, varixähnlichen metastatischen Tumoren: operativ in Angriff genommen, ausgeräumt, tritt trotz nachgewiesener chorionepithelialer Massen Heilung ein. — Aus der Heilung wird auf die Gutartigkeit der chorionepithelialen Massen geschlossen, trotzdem die radikale Entfernung von allen chorialen Bestandteilen nicht möglich war. — Es ist bei der Meinungsverschiedenheit zu beachten, daß das Chorionepitheliom eine ganz eigenartige Neubildung ist, die große Neigung hat, zu zerfallen, sei es, daß sie noch gutartig oder schon bösartig ist. — Eingriffe, wie Exstirpation des varixähnlichen Knotens, sind wohl geeignet, selbst zurückbleibende bösartige Partikel des Chorionepithelioms zur Nekrose zu führen (eine schließliche Spontanheilung).

Die Entscheidung dieser Frage ist außerordentlich wichtig für die der Totalexstirpation: soll bei einem metastatischen Tumor in der Vagina dieser allein, oder auch der Uterus entfernt werden. — Hat die mikroskopische Untersuchung bei den vaginalen, selbst größeren, hühnereigroßen Metastasen — auch bei nachheriger Heilung — zusammenhängende, anscheinend ins Gewebe dringende choriale Zellmassen nachgewiesen, dann sollte man fürs erste diese größeren Metastasen als malign ansehen. —

Nomenklatur des Syncytioma.

Was die Benennung anlangt, so liegen verschiedene Namen zur Auswahl vor: wenn auch eine bösartige epitheliale Neubildung für gewöhnlich Karzinom genannt wird, so weicht doch das Syncytioma malignum erheblich vom Karzinom in seinem Aufbau und seiner Zusammensetzung aus zwei Epithelarten ab; was den Aufbau anlangt, so findet keine Beteiligung von Bindegewebe statt: es liegen nur Epithelmassen vor; — von zwei Epithelarten kann gesprochen werden, trotzdem die eine die Matrix für die andere bildet. — Was die Bezeichnung Chorionepithelioma malignum anlangt, so steht derselben kein Hindernis im Wege; im Grunde handelt es sich a priori aber nicht um Chorionepithel, sondern um Ektoderm, in das das Mesoderm erst hineinwächst; das ursprüngliche Ektoderm wird erst

später Zottenepithel genannt. Die beim Manne nachgewiesenen, anscheinend gleichartigen Geschwülste können füglich nicht gut mit Chorionepithelioma bezeichnet werden, da keine Zotten, sondern nur die Ektodermwucherung in Frage kommt. — Die Benennung Syncytioma malignum würde, da es eine Ektodermwucherung bedeutet, für den Mann, wie für das Weib passen: der Name ist von dem besonders ins Auge springenden, charakteristisch erscheinenden Ektodermbestandteil, dem Syncytium entnommen. — Ich behalte die Bezeichnung Syncytioma malignum bei: bei Benennungen handelt es sich doch wesentlich und stets um gewisses Übereinkommen, bestimmte Veränderungen und bestimmte Eigenschaften mit einem gewissen Namen zu bezeichnen: — die Benennung ist eine Münze, die Metallwert hat, außer Kurs gesetzt werden kann.

Differentialdiagnose: a) für den Kliniker, b) für den anatomischen Untersucher.

Bei Betrachtung der **Differentialdiagnose** sind zu trennen die Schwierigkeiten, die **A.** sich dem Kliniker, **B.** dem anatomischen Untersucher entgegenstellen können; hier interessiert vor allem das letztere. —

A. Der klinisch untersuchende Arzt kann in betreff der Diagnose der Körperkarzinome auf Schwierigkeiten stoßen. — Bei Endometritis können schwere, Verdacht auf Karzinom erweckende Symptome auftreten; anderseits können Karzinome ohne erhebliche Beschwerden vorkommen. — Auch die curettierten Massen lassen bei nur äußerer Betrachtung eine sichere Diagnose nicht zu; sie können so massenhaft sein, daß die Diagnose auf Karzinom klinisch gesichert erscheint, während die mikroskopische Untersuchung nur Endometritis hyperplastica (fungosa) ergibt; — umgekehrt läßt das relativ geringe Ergebnis einer Ausschabung klinisch einen Verdacht auf Bösartigkeit trotz letzterer nicht aufkommen. — Bei der hyperplastischen (fungösen) Endometritis läßt nach der Bearbeitung des Curettements mit Alkohol (vorbereitendes Schütteln, definitive Härtung [s. o.]) das schwammige Aussehen makroskopisch fast die Diagnose auf Karzinom ausschließen. — Mit Sicherheit wird freilich in diesem Falle nur das Mikroskop über die Natur der vorliegenden Veränderungen entscheiden; das mikroskopische Bild der endometritischen Veränderungen — seien sie glandulär oder interstitiell — ist so scharf gekennzeichnet, daß es nicht schwer fällt, die verschiedenen oben skizzierten Karzinombilder von ihm zu trennen. —

Schwierigkeiten der Diagnose durch den Bau der Pars spongiosa der Schleimhaut.

Ernstere Schwierigkeiten könnte freilich dem weniger geübten anatomischen Untersucher das Bild der in der Tiefe der Schleimhaut gelegenen spongiösen Schicht bei Endometritis glandularis machen; er könnte bei den dicht zusammengelagerten Drüsen an Adenoma malignum denken. Der in anderen Schnitten hervortretende Zusammenhang mit dem oberen Teil der Drüsen, das scharf hervortretende zylindrische Epithel wird die Schwierigkeit zerstreuen. — Es sind bei auftauchenden Zweifeln stets mehrere Schnittreihen zu untersuchen: durch Betrachten verschiedener Präparate desselben Schleimhautcurettements klärt sich das Urteil. —

Bei einigem Einblick in die Wichtigkeit der mikroskopischen Untersuchung wird es die Aufgabe des Arztes sein, stets möglichst alle Curettements anatomisch zu untersuchen oder untersuchen zu lassen. Die Prognose, wie die Therapie, hängen von der Diagnose ab; letzterer Satz

wird besonders bestätigt, wenn z. B. klinisch der Verdacht einer bösartigen Degeneration auftaucht, aber im mikroskopischen Präparat deutlich die Schwangerschaftsveränderungen der Drüsen (nach Opitz-Gebhard) festgestellt werden: Prognose, Therapie ist mit der mikroskopischen Diagnose gegeben. — Hier sei außerdem auf die Möglichkeit der Verwechslung der Schwangerschaftsveränderungen an den Uterindrüsen mit Karzinom hingewiesen; — der Aufbau der Epithelien in den Uterindrüsen bei Gravidität erinnert an die karzinomatöse Entartung des Drüsenepithels (Fig. 248); mangelnde Übung hat selbst hervorragende Pathologen diese Spezialveränderungen am graviden Uterus verkennen lassen: — es wurden Uteri exstirpiert auf Grund des Bildes, welches die Opitz-Gebhardschen Drüsen darbot, welches nur den Status post abortum zeigte. —

Die Opitz-Gebhardschen Schwangerschaftsdrüsen täuschen Karzinom vor.

Fig. 248. Graviditätsveränderung der Uterindrüsen; Mehrschichtung (Auftürmung) der Zellen, Karzinom vortäuschend; Opitz-Gebhardsche Drüsen.

Differentialdiagnostisch können ferner Partien abgestoßener, zerfallender Myome in Frage kommen: hier entscheidet der Nachweis der Muskelfasern, das Fehlen anderer Veränderungen. — Placentarpolypen, größere deciduale Massen sind klinisch mit Karzinom verwechselt worden; entsprechende Untersuchung der einzelnen Fälle ergab das mikroskopische Bild der Zotten mit ihrem epithelialen Überzug, ergab die großen Deciduazellen und damit die Diagnose der Schwangerschaftsprodukte oder der Schwangerschaftsveränderung. — Die nur auf klinische Untersuchung hin ausgeführte Totalexstirpation hätte bei dem mikroskopischen Nachweis der Schwangerschaftsdrüsen unterbleiben können. — Umgekehrt können bei der klinischen Diagnose eines einfachen Abortrestes die entfernten Massen wohl Schwangerschaftsprodukte, aber nicht einfache Zotten oder Deciduareste, sondern fast ausschließlich syncytiale Massen ergeben; und nun kommt es zur schwierigen Entscheidung über die Frage, ob maligne oder noch benigne Veränderung vorliegt; — einfache syncytiale Wanderzellen oder Ektodermalelemente würden ja für letztere sprechen, während größere Massen von syncytialen und Ektodermzellen in Verbindung mit Blutungen und nekrotischen Geweben die maligne Entartung wahrscheinlich machen; — es ist diese Entscheidung oft nicht leicht. Mehrfache Untersuchungen führen erst zum Ziel. — Es sei noch hervorgehoben, daß in der Decidua nicht jedesmal die zelligen Ele-

mente deutlich als Deciduazellen oder Ektodermzellen unterschieden werden können: sie ähneln sich oft ganz außerordentlich; für die Entscheidung des Malignen kommt diese gelegentlich nicht gut durchführbare Trennung der doch in ihrer Herkunft verschiedenen Elemente wohl kaum in Betracht. —

Die Frage, ob Syncytioma malignum vorliegt, kann — besonders bei der Erfahrung, daß nach Mola hydatidosa diese maligne Degeneration vorkommt — nach Ausräumung einer Traubenmole aus dem Uterus gestellt werden: — es kann die Entscheidung schwierig sein, da im ersten Curettement bei klinisch verdächtigen Symptomen viele syncytiale Elemente den Verdacht einer beginnenden malignen Entartung erwecken können; — es gehört mit zur schwierigsten Aufgabe, in solchen Fällen eine anatomische Entscheidung zu treffen; — festzuhalten ist, daß im großen und ganzen einzelne syncytiale Elemente nichts beweisen, mögen sie gelegentlich auch reichlich in der Decidua und auch in den obersten Muskelschichten sitzen. — Maligne Degenerationen des Zottenstromas oder der decidualen Zellen in der Decidua kommen differentialdiagnostisch nicht in Betracht: sie sind öfter behauptet, ihr Vorkommen ist wohl möglich, jedoch bis jetzt nicht sicher erwiesen worden; in betreff der malignen Entartung des Zottengewebes liegt eine Beobachtung Aschoffs vor. Neumann beschrieb die Invasion von syncytialen Elementen in das Zottenstroma; die Behauptung, daß bei derartigem Vorkommnis nach Blasenmole auch bösartiges Syncytiom besteht, ist bis jetzt noch nicht bestätigt worden.

Maligne Degeneration des Zottenstromas.

B. Schwierigkeiten für die Diagnose der Karzinome begegnen nicht nur dem klinischen Untersucher, der sich zur Klarstellung von Zweifeln an den anatomischen Untersucher wendet, sondern dem anatomischen Untersucher selbst; er soll in klinisch zweifelhaften Fällen die Entscheidung geben und muß selbst in manchen Fällen mit schwierig zu überwindenden Momenten rechnen: aber Übung, Kennenlernen, wiederholte Prüfung führt meist zum Ziel, zur Erkenntnis. — Auf die gelegentlichen Schwierigkeiten der Diagnose des Syncytioma malignum ist hingewiesen; auch die Verwechslung der Opitz-Gebhardschen Drüsenveränderung in der Gravidität mit Adenokarzinom ist besprochen worden (Fig. 248). — Gelegentlich findet sich in curettierten Massen, die dem Corpus entstammen, mehrfachgeschichtetes Epithel; mehrfachgeschichtetes Epithel kommt vor, ohne maligne Bedeutung zu haben; dasselbe kann an kleinen polypösen Wucherungen vorkommen, nur die eine Hälfte derselben überziehen. — Die Mehrschichtung kann gleichmäßig über große Strecken der Schleimhaut verbreitet sein, ist dann meist nur zweischichtig; es tragen einzelne Individuen anscheinend durchgehend zweischichtiges Epithel (Rob. Meyer). — Es kommen im Corpus Mehrschichtungen zirkumskripter Art vor, die v. Rosthorn als Psoriasis bezeichnet hat; verdächtig bleiben diese Fälle stets; — die Differentialdiagnostik wird bei allen epithelialen Mehrschichtungen auf das Fehlen des progressiven Fortschreitens zu achten haben. Veränderungen des nor-

Schwierigkeiten der Diagnose eines Karzinoms für den anatomischen Untersucher.

Mehrfachgeschichtetes Epithel.

Psoriasis der Uterusmucosa.

malen Epithels in Form von mehrschichtigen Epithelwucherungen an Polypen im Corpus können nur dann mit Sicherheit für malign gelten, wenn sie über die Basis der Polypen in die Tiefe gehen; — Eindringen epithelialer Bedeckung in den Polypen selbst beweist nichts. — Es kommen ferner als direkte Fehlerquellen die Täuschungsbilder in Betracht: Schiefschnitte, Flachschnitte können das Aussehen von soliden malignen Epithelbildungen hervorrufen; Flachschnitte, auch zu dicke Schnitte lassen z. B. den Fundus der Uterindrüsen als soliden Zellzapfen erscheinen (vergl. die mikroskopische Diagnose der Endometritis); Schiefschnitte, speziell durch Epithelleisten, Epithelausstülpungen, lassen Mehrschichtigkeit und damit vielleicht beginnende Malignität vermuten. — Sorgfältige Revision der Bilder, der Schnittrichtung und auch nochmalige Prüfung bei möglichst dünnen Schnitten führen zur richtigen Deutung; anscheinend beginnende Mehrschichtung wird oft durch dünne Schnitte und Berücksichtigung der Schnittrichtung als nicht bestehend erwiesen. —

Die Bedeutung der Epithelwucherung bei Polypen.

Täuschungsbilder im mikroskopischen Präparat.

Mehrschichtung des Epithels findet sich noch viel häufiger in der Cervix und an cervicalen Bildungen, als im Corpus. — An der erweiterten (ectropionierten) Cervix kann das ursprüngliche Zylinderepithel durch Mehrschichtung in ein dickes Epithellager verwandelt werden (Epidermidalisierung); Erosion der Cervix, wie der Portio können in Heilung durch Bildung mehrschichtigen Epithels an Stelle des ursprünglichen zylindrischen übergehen; das Fehlen des in die Tiefe dringenden Prozesses schützt vor der irrtümlichen Annahme eines malignen Prozesses: hier (bei Heilung und Epidermidalisierung) nur einfache Umänderung, dort (bei Karzinom) abundante Produktion von in die Tiefe dringenden Epithelmassen. —

Epidermidalisierung und Heilung.

Ganz besonders wichtig ist die Kenntnis der epithelialen Umänderung an cervicalen polypösen Wucherungen: — die Epithelveränderung an Polypen ist überhaupt noch nicht genügend gewürdigt. — Die Cervicalpolypen ändern je weiter sie herabreichen und je weiter der Cervicalkanal ist, desto leichter und intensiver ihre ursprüngliche, Zylinderepithel tragende Oberfläche um: es kann die nach innen sehende Fläche noch Zylinderepithel oder nur dünne Schichten mehrschichtig umgeänderten Epithels tragen, während die auswärts gelegene Oberfläche schon dicke Epitheldecke zeigt, eine Epitheldecke, in der schließlich auch Papillen sich finden. — An der Umänderung des Zylinderepithels in mehrfach geschichtetes Plattenepithel nehmen nicht nur die Oberfläche, sondern auch die im Polypen befindlichen drüsigen Bildungen teil: auf dem Querschnitt besonders kann ein Bild durch die Umänderungen des Epithels entstehen, welches schwer von Karzinom, zumal für den weniger Geübten zu unterscheiden ist; — es können selbst zwiebelartige Schichtungen (Epithelperlen) durch die Wucherung des Epithels auftreten, so daß das Bild des Kankroids entsteht. —

Epitheliale Veränderungen an Polypen.

Das Urteil über Epithelbefunde an Cervicalpolypen, ob malign, ist sehr vorsichtig zu fällen: man kann noch nicht sicher von karzinomatösen Polypen sprechen, wenn nicht die Epithelwucherung über die Basis des Polypen hinausgegangen ist. — Es kann sehr wohl ein Epidermidalisierungsprozeß mit karzinomatöser Degeneration verwechselt werden. — Im Gegensatz zur wirklichen karzinomatösen Degeneration in Polypen (sei es der des Corpus oder der Cervix) wird bei Epidermidalisierung (aber bei einfacher Epithelumänderung) doch die Form der Drüse erhalten sein, während bei Karzinom der degenerative Wucherungsprozeß in die Augen springt; auch die Unregelmäßigkeit in dem Aufbau der Epithelien bei Karzinom im Gegensatz zur gleichmäßigen Umwandlung bei Epidermidalisierung ist diagnostisch zu verwerten. — Bei einiger Übung ist es leicht, eine sichere Diagnose zu stellen: nur in sehr seltenen Fällen wird der Zweifel nicht völlig beseitigt. —

Verwechslung der Epidermidalisierung mit Karzinom.

Das eigentümliche Verhalten des Epithels bei atrophischen Zuständen der Schleimhaut.

Besondere Schwierigkeiten (— die karzinomatöse Degeneration von nicht maligner Entartung zu scheiden —) können außer bei Epidermidalisierung oder bei Polypen, zumal der Corpus-

schleimhaut, ferner bei atrophischen Zuständen der Schleimhaut der Drüsen, die mit Umänderungen des Epithels, auch mit Wucherung desselben, mit eigentümlicher Desquamation verbunden sind, entstehen. — Die Drüse erweitert sich, die Tunica propria geht zugrunde, das Epithel kann an einzelnen Stellen des Lumens erhalten bleiben, an anderen Stellen ändert es sich um: das Zylinderepithel wird platt, färbt sich weniger, aus der Einschichtigkeit wird Mehrschichtigkeit (Fig. 249). — Das Bild gleicht den Opitz-Gebhardschen Drüsen bei Gra-

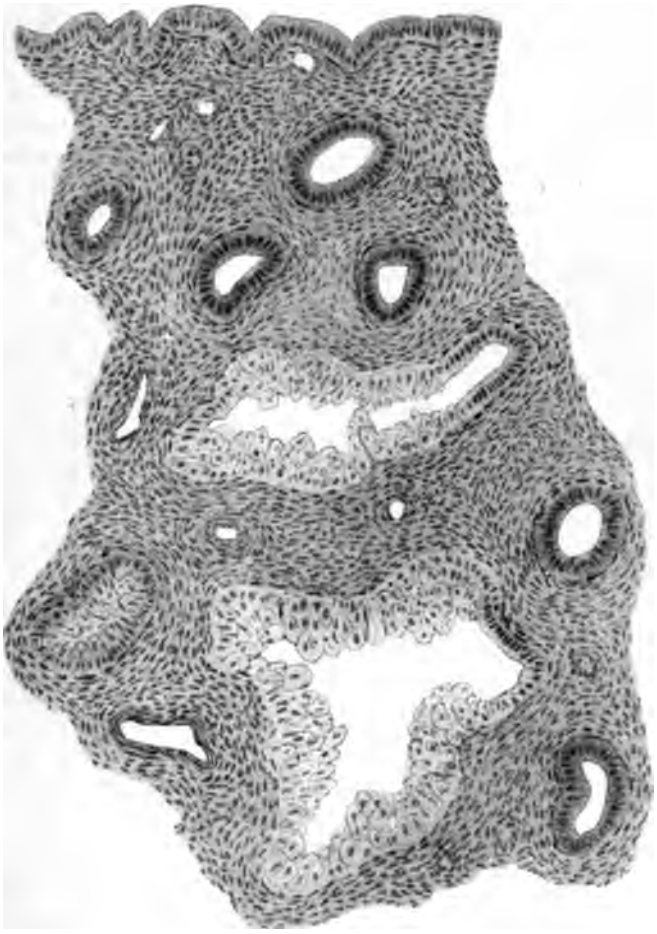

Fig. 249. Eigentümliche Drüsenveränderung, halb wie Graviditätsveränderung, halb wie Carcinoma glandulare; nekrobiotischer Prozeß mit Zellwucherung. (Orig.)

vidität. — Es treten bei verschiedenen, nicht jedesmal deutlich erkennbaren Ursachen (bei Atrophie, bei Schwangerschaft, bei besonderen Ernährungsstörungen, im Klimakterium), bei entzündlichen Prozessen, wie bei Stauungen (Hyperämie in Polypen) in den Epithelgebilden eigentümliche Epithelveränderungen und Epithelwucherungen auf, die leicht für bösartig angesehen werden können, es aber nicht sind. — Auch an der Oberfläche kann bei stark entzündlicher Reizung des darunterliegenden Gewebes (kleinzellige Infiltration des Gewebes) das einschichtig zylindrische Epithel in dickes mehrschichtiges Epithellager verwandelt werden, ohne bösartig zu werden; — so sieht man speziell bei Salpingitis (Fig. 250) das Oberflächenepithel gelegentlich

überall in mehrschichtiges Epithelstratum verwandelt; es entsteht bei entzündlicher Reizung eine Art von Mehrschichtigkeit, die man als Psoriasis, Pachydermie bezeichnen kann. —

Wenn nun auch durch das Hervorheben der Schwierigkeiten bei der Diagnose des Karzinoms leicht der Eindruck erzeugt wird, daß die anatomisch-mikroskopische Diagnose des Karzinoms mit besonderen, dem Anfänger unüberwindlichen Kautelen zu kämpfen hat, so ist demgegenüber hervorzuheben, einmal, daß Übung schnell eine richtige Diagnose zu stellen gestattet, daß zweitens neben den sehr vielen, leicht zu diagnostizierenden Fällen die zweifelhaften nur einen kleinen Bruchteil darstellen. —

Differentialdiagnose zwischen Karzinom, Syncytiom und Sarkom.

Was die Differentialdiagnose zwischen Karzinom und Syncytioma malignum einerseits und Syncytioma malignum und Sarkom anderseits anlangt, so sprechen (abgesehen von der klinischen Anamnese) für Syncytiom die großen syncytialen Massen; etwas schwieriger gestaltet sich die Situation bei dem Auseinanderhalten des Syncytioms von Sarkom. — Bei Sarkom und speziell dem Riesenzellensarkom wird im Gegensatz zu dem Syncytiom das wechselnd unregelmäßige Bild der zelligen Bestandteile ausschlaggebend für die Diagnose sein: bei Syncytiom das im ganzen gleichmäßige Bild der syncytialen Massen und der Ektodermzellen, bei Sarkom der Übergang von kleinzelligen zu großzelligen Elementen mit unregelmäßig großen Kernen. — Riesenzellen werden nicht wie früher sofort für Bestandteile von Sarkomen gehalten werden, sondern auch für Bestandteile des Syncytioms; — den Riesenzellen selbst ist nicht von vornherein anzusehen, ob sie epithelialen Ursprungs (d. h. syncytial), ob sie bindegewebiger Herkunft (d. h. sarkomatös) sind. — Es erübrigt über die Differentialdiagnose zwischen Karzinom und Sarkom zu sprechen: — bei der Wichtigkeit der Sarkome und ihrer Häufigkeit seien die Sarkome des Uterus eingehender behandelt.

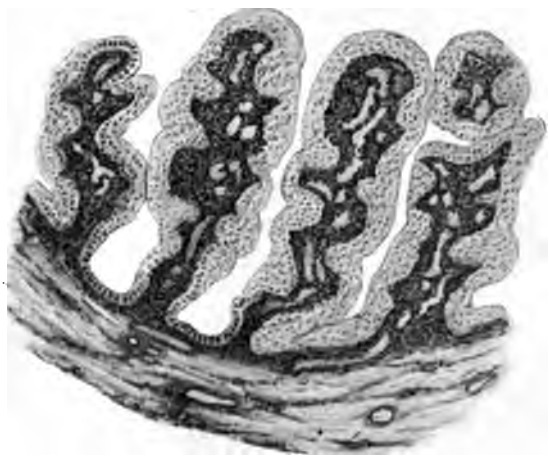

Fig. 250. Salpingitis; das einschichtige Zylinderepithel ist in ein mehrschichtiges Zellager verwandelt. (Orig.)

Die Sarkome des Uterus.

Sarkome des Uterus.

Bei **Besprechung der Sarkome des Uterus** ist ein strenges Innehalten an der Dreiteilung des Uterus (Portio, Cervix, Corpus) nicht nötig. — Das Sarkom ist eine bösartige Bindegewebsneubildung, während im Gegensatz zu ihm das Karzinom eine bösartige Epithelialneubildung darstellt. Bei Sarkom handelt es sich nicht nur um einfache, numerische Zunahme der Elemente (Hyperplasie), sondern neben der Vermehrung zugleich um eine Umwandlung des ursprünglichen Typus derselben (Atypie, Heteroplasie); die kleine Rund- oder Spindelzelle verwandelt sich in ein weit über das Gewöhnliche gehendes Element mit großem, oft unregelmäßigem Kern; der Kern ist oft um ein vielfaches größer, als die ursprüngliche Bindegewebszelle. Es findet ein exzessives Wachstum, unbegrenzte

Wucherung statt, die lokal zerstört und später auch Metastasen in entfernten Organen setzt (Heretopie). Die Wucherung ist keine überall gleichmäßige: größere und kleinere Elemente liegen nebeneinander; die Umwandlung des Typus der Zellen und die Ungleichartigkeit in ihrer Anordnung sind diagnostisch wichtig; in einzelnen Fällen erscheint das mikroskopische Präparat durch die unregelmäßig verteilten großen Kerne wie getigert, gesprenkelt, wie wenn dunkle Massen aufgestreut wären. Das Sarkom geht gewöhnlich gleichmäßig und allmählich aus dem Bindegewebe respektive der Bindesubstanz hervor; der Aufbau ist nicht scharf begrenzt, — es hat ein kontinuierlicher Übergang vom normalen respektive nicht bösartig veränderten zum sarkomatös entarteten statt; bei Karzinom findet sich ein diskontinuierlicher Aufbau; scharf abgegrenzt in alveolären Räumen liegt die wuchernde Epithelmasse. — Je nach der Art und Form, wie Größe der umgewandelten Zellen unterscheidet man

Atypie der Elemente bei Sarkom.

Bei dem Sarkom ist der Übergang vom Bindegewebe ein allmählicher, kontinuierlicher.



Fig. 251. Großzelliges Sarkom; allmählicher Übergang vom Bindegewebe zu den exzessiv großen Großkern-Elementen mit unregelmäßiger Anordnung. (Orig.)

Fig. 252. Spindelzelliges Sarkom (Myosarkom): Umwandlung der schmalen muskulösen Elemente in große spindelförmige Elemente mit sehr großem Kern. (Orig.)

einmal großzelliges Sarkom (Fig. 251); die Stromazellen, die Bindegewebselemente sind oft in exzessiv große, rundliche, ovale, unregelmäßig gestaltete Elemente verwandelt, die unregelmäßig angeordnet sind, größere und kleinere nebeneinander. Die Kerne sind gelegentlich enorm groß, rundlich oder unregelmäßig, — füllen öfters die Zellen fast aus. — Im Präparat lassen sich die Einzelelemente im ganzen gut voneinander durch ihre Konturen scheiden; — diese Form des Sarkoms findet sich bei den Schleimhautveränderungen an der Portio. — Die zweite Form, die ihren Urspung meist den Zellen der glatten Muskulatur verdankt, ist die des spindelzelligen Sarkoms (Fig. 252); die Bindegewebszellen respektive die schmalen mit stäbchenförmigem Kern versehenen Muskelfasern, die sich oft nur an ihrem Kern erkennen lassen, deren Zellenleib oft kaum sichtbar ist, — vergrößern sich zu großen, spindelförmigen lang-ovalen Elementen: der Kern wird groß, oval und erscheint unregelmäßig groß; sie gleichen oft den Muskelfasern des graviden Uterus. — Man erhält

Großzelliges Sarkom.

den Eindruck, daß z. B. die Muskelelemente sich direkt umwandeln; die Anordnung der schon deutlich sarkomatös degenerierten Elemente ist noch, dem Aufbau des Myoms entsprechend, bündelförmig, sich verflechtend, strahlig auslaufend (Myosarkom). — Ist mit der sarkomatösen Veränderung der Muskelfasern erhebliche Bindegewebswucherung verbunden, dann sind die großen sarkomatösen Elemente schwer zu isolieren, die Konturen schwer erkennbar, dann schließt man im mikroskopischen Präparat oft von den großen, unregelmäßigen Kernen direkt auf die sarkomatöse Umwandlung (Fibrosarkom). —

Riesenzellensarkom.

Als dritte Form ist das Riesenzellensarkom hervorzuheben: zwischen enormer Zellwucherung sind große vielkernige Zellmassen (Myeloplaques) verteilt; sind die übrigen Bindegewebselemente nicht erheblich vergrößert, dann kann, zumal bei etwas dickem Schnitt, die Gestalt (Kontur) der Riesenzellen verwischt werden; bei dieser Form des Sarkoms wird es also geboten erscheinen, mit möglichst dünnen Schnitten zu arbeiten. —

Lymphosarkom.

Als vierte, oft schwieriger zu diagnostizierende Form ist die des Kleinrundzellensarkoms, des Lymphosarkoms (Fig. 253) anzuführen, schwieriger besonders, wenn im Curettement nur kleine Stücke vorliegen: die sarkomatösen Elemente übertreffen kaum an Größe die Stromaelemente, sind ihnen an Aussehen gleich. Die Diagnose aus curettiertem Material wird dadurch gestellt, daß alle Schnitte der wiederholten Untersuchung nur Kleinrundzellenmaterial — keine Spur von Schleimhautdrüsen — aufweisen. — Bei sehr dünnen Schnitten, die auch hier besonders geboten sind, werden doch hier und da Unregelmäßigkeiten in der Kern- und Zellgröße die Diagnosestellung erleichtern. — In einzelnen Fällen ist die Anordnung der sarkomatösen Veränderung eigentümlich, strangförmig — die degenerierten Massen setzen sich scharf von der Umgebung ab — man ist nicht imstande, Übergänge zur Umgebung zu finden; es kann im Innern der strangförmigen Masse zur Lockerung der Elemente kommen, die Elemente können im Inneren fast epitheliales Aussehen erlangen; — das Bild des Sarkoms kann so alveolären Bau vortäuschen.

Fig. 253. Lymphzellensarkom (Kleinrundzellensarkom); zwischen den fast gleichgroßen Elementen einige größere Kerne, auch mehrkernige Elemente. (Orig.)

Das Verhalten der Drüsen im sarkomatösen Gewebe ist ein verschiedenes, meist gehen sie zugrunde; — sie können jedoch auch von anscheinend normalem Aussehen mitten im sarkomatösen Stroma liegen; oder drittens sie verändern sich, sie vergrößern sich, ihr Epithel verändert sich, wird mehrschichtig; die Drüsen werden karzinomatös; das Karzinom spielt dabei aber nicht die Hauptrolle; ja es erscheint, um den Ausdruck zu gebrauchen, das Karzinom „gegen seinen Willen entstanden"; es spielt mehr passive Rolle. — Diese Kombination findet sich öfters bei dem papillären (traubigen) Portio- respektive Cervixsarkom (Papillom); man spricht hierbei von Karzinosarkom. — Ähnlich ist das Bild bei

einer seltenen, höchst interessanten Form des Sarkoms der Uteruskörperschleimhaut; — es findet eine sarkomatöse Degeneration des Stromagewebes, das die Drüsen umgibt, statt; — bei der Betrachtung der Endometritis werden die Formen der Endometritis interstitialis periglandularis besprochen werden. — Aus der interstitiellen periglandulären Endometritis entsteht ein periglanduläres Sarkom; die Drüse ist im größeren oder kleineren Umkreis von einem

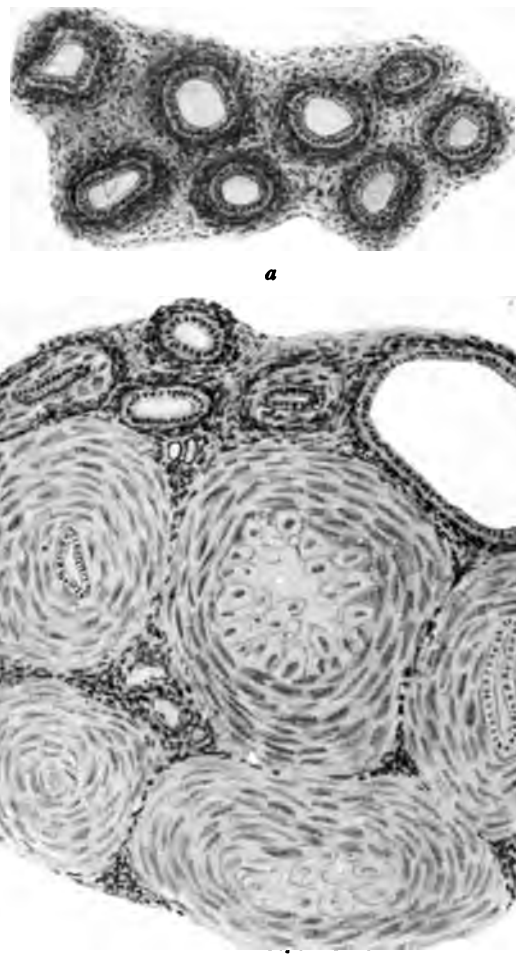

a

b

Fig. 254. *a*. Periglanduläre Endometritis. *b*. Sarkomatöse Degeneration des um die Uterindrüsen gelagerten Stroma mit Erhaltung oder Atrophie oder Wucherung der Drüsenepithelien. (Schnitt aus einem wegen Karzinom entfernten Uterus.) (Orig.)

Hofe sarkomatöser Stromazellen umgeben: es kann allmählich zu einem Konfluieren der ursprünglich isolierten Höfe kommen. — Interessant ist das Verhalten der Drüsenepithelien bei dieser Form des Sarkoms: einmal gehen sie allmählich zugrunde, es bleibt ein Raum mit Detritus übrig, der auch verschwinden kann; oder es findet zweitens eine Mehrschichtung der Epithelien statt; — die Drüsen werden anscheinend karzinomatös, — aber das Aussehen ist doch ein derartiges, daß der Eindruck erzeugt wird, das Sarkom bleibt das Wichtige. — Es ist also auch

gelegentlich ein Karzinosarkom an der Körperschleimhaut nachweisbar. — Diese periglanduläre Sarkomform ähnelt dem sogenannten Peritheliom, bei welchem sarkomatöse Degeneration um die Gefäße statthat.

Die Endotheliome.

Die Endotheliome.

Die Endotheliome sind Neubildungen, die von den Endothelien der Lymphgefäße ausgehen; sie werden von einigen Autoren zu den Sarkomen

Fig. 255. Endothelioma corp. ut.: Die Lymphendothelien vergrößern sich, ebenso die Lymphräume; die Endothelien vermehren sich, vergrößern sich bis zu Plattenepithelien. (Orig.)

Fig. 256. Endothelioma glandulare: Die Endothelien vergrößern sich, stellen sich auf, vermehren sich epithelartig, bilden mehrschichtige, völlig drüsig erscheinende Gebilde. (Orig.)

gerechnet und oft mit dem echten Karzinom, dem epithelialen Neoplasma verwechselt. — Am Uterus werden sie an der Portio, vor allem aber an der Cervix beobachtet; sie stellen die Entartung und Zerstörung dar, die man klinisch, wie im mikroskopischen Bild als „wurmstichige" bezeichnen kann; klinisch lassen sich leicht größere Gewebsteile durch die Curette entfernen; das Gewebe gibt leicht nach, ist wie durchlöchert, mikroskopisch sieht man netzförmig zusammenhängende, kanalartige Gebilde, die unregelmäßige Anschwellungen zeigen. — Die Endotheliome (Fig. 255) sind von den Lymph-

Die Endotheliome erscheinen „wurmstichig".

karzinomen zu trennen, bei denen die krebsigen Elemente einfach in den Lymphspalten fortgekrochen sind; oft sieht man hier noch das Endothel über den Krebszapfen erhalten. —

Endotheliome entstehen aus den Lymphgefäßen, speziell deren Epithelbesatz, dem Endothel; die schmalen, spindelförmigen, der Wand aufliegenden Elemente nehmen an Größe und Umfang zu, sie wuchern; die Lymphspalten, wie Lymphgefäße füllen sich mit kleinrundzelligem Material an, erweitern sich stellenweise erheblich, bilden solide Stränge, die durch feinste und feine Ausläufer untereinander zusammenhängen. — Bei der bösartigen Degeneration entstehen neben den kleinen Elementen größere; dieselben haben deutlich Zellenleib und Kern, — sie werden groß, plattenepithelartig; — es entsteht bei der Wucherung oft ein Lumen im Innern, in dem die großen Zellen neben dem wandständigen Epithellager in der Mitte wie desquamiert liegen. — Je größer diese zelligen Massen werden, desto mehr verliert sich das netzförmige, zackige Aussehen: sie erscheinen schließlich wie solide Krebszapfen. —

Bei entzündlichen Affektionen können die Lymphendothelien, die spindelförmig der Innenwand der Lymphgefäße aufliegen, oft nur den leicht vorspringenden Kern im Profilbild erkennen lassen, sich „aufrichten"; sie wuchern, die Zellen stellen sich mit ihren Kernen gegen die Richtung der Gefäße, — erscheinen so oft wie fein zylindrischer Epithelbesatz, ja die Lymphgefäße nehmen das Aussehen von Drüsenkanälen an, können durch Wucherung kleinere drüsige Gebilde liefern (Rob. Meyer: am Peritoneum). — Aus diesem Stadium des noch als benign anzusehenden Prozesses entwickelt sich die maligne Wucherung; unter starker zelliger Vermehrung der drüsigen Lymphstränge, unter starker Vergrößerung der Lumina, entstehen völlig drüsige Krebsnester; — es entwickelt sich aus dem Endotheliom ein Carcinoma glandulare lymphoides (Lymphadenoma malignum, Endotheliom glandulare) (Fig. 256). Wenn man nicht die Entwicklung aus Lymphgefäßen noch nachweisen könnte, würde man bei dem mikroskopischen Bild ein von wirklichen Drüsen ausgehendes Karzinom annehmen. —

Endothelioma glandulare.

Makroskopisch erscheint das Endothelioma glandulare wie ein Krebs der Cervix. — Vielleicht existieren mehr glanduläre Endotheliome, als bis jetzt bekannt. Interessant ist hierbei, daß diese bösartige Neubildung unter der guterhaltenen Oberfläche (als „Krebsknoten") „in der Tiefe" liegen kann. —

Kombination des Karzinoms und Endothelioms.

Das Endotheliom kombiniert sich gelegentlich mit Karzinom: da wo Karzinom aufhört, beginnt in der Tiefe, unter dem Karzinom gelegentlich das Bild des wurmstichigen Endothelioms: „wurmstichig" erscheint oft deskriptiv als ein passender Ausdruck; — es kann aber das Endotheliom in der Form des „Wurmstichigen" vollkommen für sich — selbständig — auftreten, so daß das Endotheliom „wurmstichig" und „drüsig" erscheinen kann. —

Außerordentlich selten sind Chondrome und Chondrosarkome an der Portio oder an der Cervix; sie können mit anderen bösartigen Tumoren nicht verwechselt werden; größere und kleinere, oft konfluierende wirkliche Knorpelstücke, die ihrerseits wie ein normaler Knorpel das Bild der Kapselbildung und Teilung zeigen, liegen im mehr oder weniger einfach gereizten oder direkt sarkomatös entarteten Gewebe; in letzterem Fall erhält man das Bild des Chondrosarkoms.

Die in den Sarkomen, wie ja auch in den Karzinomen vorkommenden sekundären Veränderungen — myxomatöse Degeneration, nekrobiotische Prozesse, Einschmelzungen, Apoplexien seien nur angedeutet. Die hin und wieder beobachteten Lipome oder auch die Knochen- oder Fett- und Drüsenbildung im Uterus, in Myomen gehören nicht hierher, da es sich hier um die mikroskopische Diagnose der malignen Erkrankungen des Uterus handelt.

Die bösartige Entartung der Vagina und Vulva.

Nach der Besprechung der mikroskopischen Diagnose der malignen Erkrankungen des Uterus (Portio, Cervix, Corpus) folgen die **bösartigen Entartungen** der **Vagina** und der **Vulva;** wie bei den Erkrankungen des Uterus kommen hier in erster Linie die krebsigen, dann die sarkomatösen Veränderungen in Betracht; tuberkulöse Affektionen seien nur kurz bei der Differentialdiagnose erwähnt. — Die Erkenntnis der bösartigen Entartungen ist an der Vagina und Vulva eine weniger schwierige, als an den höher gelegenen Teilen: das Auge, das Gefühl hilft zur Diagnose in ausgedehnterer Weise als dort mit. Die mikroskopische Untersuchung wird infolge meist nur eine bestätigende sein, — nur selten (bei zweifelhaften Affektionen) eine entscheidende. Es können sehr wohl speziell bei Ulcera in der Vagina oder an der Vulva Zweifel über die Natur derselben aufkommen: ob einfach entzündlich, ob tuberkulös, ob syphilitisch, ob karzinomatös, ob sarkomatös; verruköse Bildungen (nach längerem Tragen von Pessaren) kombiniert mit Blutungen und Ulcerationen oder auch allein, können Zweifel über die Benignität oder Malignität aufkommen lassen. Ist ein klinisch diagnostizierter Ulcus rodens karzinomatös oder nicht? — oft erscheinen einfache Dekubitalgeschwüre verdächtig. Das mikroskopische Bild der Exzision, die hier statt des Curettements geübt wird, läßt das Karzinom durch die vom Oberflächenepithel ausgehenden, progressiv in der Tiefe weiterwuchernden Epithelzapfen erkennen; im Gegensatz hierzu zeigen sich die entzündlichen nur durch kleinzellige Infiltration, die tuberkulösen durch Nachweis der Tuberkelbazillen und auch der Riesenzellen, die vielfach als spezifischer Bestandteil des Tuberkels gelten: sie zeigen ihre Kernlagerung meist ganz exzentrisch oder mehr peripher, kreisförmig, halbkreisförmig angeordnet. Über den Befund von Spirochaete pallida behufs Differentialdiagnose bei zweifelhaften Ulcerationen an der Portio liegen noch keine Beobachtungen vor. — Sarkomatöse Degeneration, sehr selten an der Vulva, öfters an der Vagina beobachtet, ist durch die exzessive Wucherung der Zellen und das Atypische in ihrem Auf-

Fig. 257. Hidroadenoma subcutaneum. (Halbschematisch.) (Orig.)

Ulcus rodens.

bau erkennbar (s. o.). — Das Karzinom der Vulva, wie Vagina ist meist einfach alveolär (solide Zapfen) oder kankroid (Epithelperlen). —

Fig. 258. Hidroadenoma polyposum. (Halbschematisch.) (Orig.)

Hidroadenome der Vulva.

An der Vulva kommt noch das Karzinom in Betracht, das von Talgdrüsen ausgeht; das histologische Bild ist klar, leicht zu erkennen. — Schwierigkeiten machen in betreff des Ursprungs und auch der Malignität die in der Vulva hin und wieder aufgefundenen, von Gebhard, Pick, Herm. Ruge beschriebenen Hidroadenome: sie sollen von den Schweißdrüsen der Vulva ausgehen, erinnern oft in ihrem Bau an maligne Adenom; sie haben oft nur zweischichtiges Epithel, können unter starker Metaplasie erhebliche Mehrschichtung, solide Epithelzapfen zeigen und so anscheinend krebsig erscheinen. Diese oder ähnliche Bildungen, scheinbar von derselben Matrix ausgehend, sitzen unter der oft intakten Oberfläche der Vulva (kleinbohnengroß) (Fig. 257) oder sitzen gestielt (polypös) (Fig. 258) oder drittens völlig fungös auf der Haut (Fig. 259). — Manches spricht dafür, daß diese Bildungen von den Talgdrüsen ausgehen; — trotz der Struktur des Karzinoms können sie wohl nur ausnahmsweise zu den bösartigen Neoplasmen gerechnet werden: viele Epithelialveränderungen in polypösen Wucherungen, die Opitz-Gebhardschen Drüsen sind trotz des Aussehens nicht bösartig: es gibt ja physiologische Typen für Karzinom, wie die Deciduazelle der physiologische Typus für Sarkom ist. — Das Karzinom der Bartholinischen Drüse kann drüsigen Bau zeigen, sich dadurch von dem der Vulva und Vagina unterscheiden. In der Vagina ist ferner der Adenome (Vaginaladenom) zu gedenken: es kommen völlig drüsige Wucherungen unter dem Epithel vor, die größere oder kleinere Räume zeigen, einschichtiges Epithel, das den cervicalen Charakter hat, tragen: die Drüsen liegen im subvaginalen Gewebe; — bei einem Fall (Tumor von Pflaumengröße am Introitus) trat (trotz des nicht bösartig erscheinenden mikroskopischen Bildes) „Rezidiv“ — anscheinend nur einfache Nachwucherung — auf; in einem anderen Fall — höher sitzend — erschien die überfaustgroße Neubildung wie Adenomyom, die einfachen, größeren und kleineren Drüsen von muskulären Schichten umgeben (Rob. Meyer-Weidling).

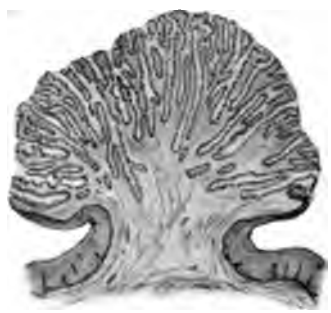

Fig. 259. Hidroadenoma fungosum; über die Herkunft der drei Formen sind noch eingehende Untersuchungen nötig. (Halbschematisch.) (Orig.)

Karzinom der Bartholinischen Drüse.

Vaginaladenome.

Die anatomische Diagnose der aus den Genitalien stammenden Polypen und Gewebsbröckel

(Myom, Myosarkom, Schleimhautpolyp).

Es sollen hier nicht nur die sich spontan ausstoßenden Massen, sondern auch diejenigen, die operativ entfernt worden sind, besprochen werden; — von der durch Untersuchung post operationem festgestellten Beschaffenheit hängt die Diagnose, die Prognose und auch die Therapie ab; es kommt z. B. bei Feststellung der Malignität eines Bröckels, bei der Feststellung der karzinomatös entarteten Basis eines Polypen noch hinterher die Totalexstirpation in Frage. Oft wird bei einiger Übung genaue makroskopische Untersuchung ausreichend sein, oft ist jedoch eine mikroskopische Untersuchung nicht zu umgehen: eine Untersuchung der aus dem Uterus stammenden Massen sollte niemals unterlassen werden. —

Aus dem Uterus können organisierte, nicht organisierte, — benigne oder maligne Massen, Schwangerschaftsprodukte oder Schwangerschaftsveränderungen ausgestoßen resp. entfernt werden. —

Unorganisierte Abgänge.

Über unorganisierte häutige Abgänge ist schon eingehend verhandelt worden: hier seien die festeren, klumpigeren Massen oder Bröckel besprochen: hierher gehören die seltenen kalkigen oder steinigen Konkremente, die spontan abgehen oder künstlich entfernt werden müssen. — Diese Massen stammen von nekrotischen, mit Kalkfetzen imprägnierten Wucherungen (Polypen, polypösen Myomen), auch von Blutgerinnseln, die sich an Placentarresten schichtweise festsetzten. Nach Säurebehandlung (Salzsäure, Pikrinsäure) läßt sich das ursprüngliche (zum Teil ja organisierte) Gewebe (Bindegewebe, Muskulatur, Fibrin) wiedererkennen. — Es kommen, selten freilich, im Uterus Corpora libera vor, welche die gelegentliche Duldsamkeit des Uterus gegen seinen Inhalt beweisen. —

Organisierte Abgänge.

Die organisierten häutigen Gebilde sind wie die unorganisierten schon früher besprochen worden; sie waren Schwangerschaftsveränderungen, hin und wieder aber unabhängig von der Gravidität entstanden. — Es kommen aber auch kompaktere, festere, selbst polypös erscheinende Massen zur Beobachtung, die ihren Ursprung den Schwangerschaftsprodukten verdanken. Diese oft bis kleinapfelgroßen Partikel lassen schon makroskopisch an den vorhandenen Zotten die Diagnose auf vorangegangene Schwangerschaft stellen: es handelt sich um die sogenannten Placentarpolypen. Ihre Gestalt kann rundlich, oval sein, mit glatter, selten rauher Oberfläche; auf dem Durchschnitt erinnern sie nicht selten durch die schichtenweise Anordnung an Thromben; gefäßhaltige, zottige Partien bilden das Zentrum dieser Gebilde. —

Placentarpolypen.

Reicht die makroskopische Untersuchung nicht aus, da gerade zottige Beschaffenheit so häufig zu falscher Diagnose führt, so ist der mikroskopische Nachweis der Zotten, der Nachweis von Deciduaresten, meist stark verfettet, entscheidend. Das Mikroskop wird imstande sein, auch die Zeit der Gravidität, aus der die Gebilde stammen, durch die Zottenkolben (Epithelialfortsätze) und durch eventuell vorhandene Langhansschicht zu bestimmen. — „Zottige" Massen, zottig aussehende, gangränes-zierte Myomfetzen können Chorionzotten vortäuschen; auch die Blutkoagulation kann anstatt in Klumpen in eigentümlich zottiger Form, in zottiger Verästelung auftreten, wodurch schon oft falsche Diagnosen bei makroskopischer, auch mikroskopischer Prüfung entsprungen sind. — Eine Reihe von bösartigen Tumoren können zottig sein. — Zu den Schwangerschaftsprodukten sind auch die gelegentlich zur Untersuchung kommenden ausgestoßenen Blasen, Beeren zu rechnen, die von Traubenmolen stammen und mit heftigen Blutungen abgehen. — Täuschungsbilder durch zottiges Aussehen.

Einen sehr wichtigen Teil der aus dem Uterus stammenden, meist operativ entfernten Massen bilden **A.** die Myome (die myomatösen Polypen) und **B.** die Schleimhautpolypen. Da wo Muskulatur ist, können Myome entstehen; also auch in der Cervix, wenn auch seltener als im Corpus; — Schleimhautpolypen kommen überall am Uterus vor, wo Schleimhaut sich findet. — Myome und Schleimhautpolypen.

A. Die Myome können in der Form der myomatösen Polypen zur Beobachtung kommen: sie kommen gestielt, mit mäßig dickem Stiel versehen vor (Myoma pendulans), sie können breitbasig aufsitzen. — Die mit mäßig dickem Stiel aufsitzenden, pendelnden, myomatösen Polypen sind meist ödematös, können erstens wirkliche Myombildung zeigen oder zweitens nur stark muskulös sein; sie sind meist von atrophischer Schleimhaut überzogen, während im Corpus uteri erhebliche Hyperplasie der Schleimhaut statthaben kann, bei Myomen gewöhnlich statthat.

Die letztere Form, die mehr muskulöse, gestielte Polypen anlangt, die auch bei geringer muskulöser Beteiligung dann besser fibromuskuläre (fibröse) Polypen genannt werden, sind oft pflaumengroß und darüber, können erheblich blutreich sein. Die durch den Stiel eintretende Muskulatur breitet sich unter allmählicher Verdünnung der einzelnen Bündel leicht strahlig, diffus aus. — Unter der atrophischen Schleimhaut finden sich reichlich fibröse Massen, die sich zwischen die vom Stiel her aufsteigenden und zerstreuenden Muskelzüge einschieben. — An diesen muskulären oder fibromuskulären gestielten Polypen beobachtet man benigne und maligne Degeneration: einmal kann nur an der Schleimhaut, speziell an den Drüsen derselben geringe oder erhebliche Wucherung statthaben; der Polyp wird drüsig durchsetzt (Polypus muscularis und fibromuscularis glandularis); die Drüsen behalten das Epithel ihrer Ursprungsstelle, corporales oder cervicales. — Zweitens kann karzinomatöse und auch sarkomatöse Degeneration sich finden: das Karzinom geht von der Oberfläche (den Schleimhautdrüsen) oder von den Myomatöse Polypen.

Benigne und maligne Degeneration der myomatösen Polypen.

in den Polyp eingedrungenen Drüsen aus; die Form ist meist alveolär, bildet solide Epithelzapfen. Selbstverständlich können sich auch maligne adenomatöse Wucherungen finden. —

Gewöhnlich ist der Stiel frei, so daß wirkliche Radikalentfernung der Karzinome zugleich mit der Entfernung der Polypen statthat; ja an der Basis können normale, nicht bösartig degenerierte Drüsen sich finden. — In den Polypen findet sich nicht selten eine Kombination des Karzinoms mit Sarkom: die Sarkomzellen sind meist großzellig mit großem, gut färbbarem Kern; die sarkomatösen Massen sind in den Polypen insulär verteilt. — Es scheint, als wenn sarkomatöse Degeneration leicht in polypösen Wucherungen Platz greift, wenn Ernährungsstörungen (Stauungen, mangelhafte Ernährung bei dünnem Stiel) sich mit Reizungen kombinieren. — Die erste Form der Polypen, welche wirkliche Myomentwicklung zeigen (Myoma polyposum), haben auf dem Durchschnitt außer der mehr oder weniger atrophischen Schleimhaut das meist scharf umgrenzte, feste, weißlich glänzende Gefüge des Myoms, in dem oft asbestartig glänzende Züge, sich verschiedentlich kreuzend, sichtbar sind. Es handelt sich um Längs-, Quer- und Schiefschnitt der muskulösen oder fibromuskulösen Wucherungen: die Längsbündel zeigen besonders den asbestartigen Glanz. — Die polypös aufsitzenden Myome sind meist kugelig oder plattgedrückt (Mandelgestalt).

Kombination von Karzinom und Sarkom im Polypen.

Die aus dem Uterus stammenden Myome, die entweder breitbasig unter der Schleimhaut oder im Uterus selbst, mehr oder weniger tief, sitzen, zeigen in ihrem Durchschnitt das schon geschilderte Aussehen: fester, derber, weißlicher, je größer der bindegewebige Teil, — mehr grau, graurötlich, weicher, je mehr der muskulöse Teil überwiegt. Es sind Myome, Myofibrome, Fibromyome entsprechend der Beteiligung des Bindegewebes resp. der Muskulatur zu unterscheiden. — An den größten Myomen, die ja meist durch Operation gewonnen sind, fällt zweierlei auf: einmal die oft das Myom umgebende, lamellös angeordnete, scheinbar in Lamellen aufgelöste Muskelschicht, zweitens der sehr oft stark gelappte Aufbau des Myoms; es lassen sich namentlich an der Peripherie größere oder kleinere, spindelförmig, walzenförmig geformte Abschnitte des Myoms ablösen; während im Zentrum des Myoms eine derartige Trennung nicht gut möglich ist, so wird doch der Anschein erweckt, als wären nur starke Verwachsungen zwischen ursprünglich locker angefügten multiplen Myomknoten eingetreten. — Dieser Aufbau erklärt sich durch das Wachstum des Myoms: es legen sich peripher immer neue, zuerst kleine, dann immer größer werdende Myome an das schon vorhandene Myom an: — das Myom wächst durch Apposition; — man sieht oft in den Lamellen der Muskulatur, die um das Myom sich gebildet haben, kleine, größere — linsengroße bis bohnengroße — Nervenganglien ähnliche Anschwellungen, deren ursprünglich zarte, dünne Verbindung mit dem Myom dicker und kürzer wird, bis eine engere Anlagerung statthat. Durch die Lamellenbildung der umgebenden Muskulatur, die wie im graviden Uterus auch Muskelrhomboide zeigt, wird das Myom

Myome des Uterus.

Myome, Myofibrome, Fibromyome.

Peripheres Wachstum neben zentraler Wucherung.

„ausschälbar". — An den kleinsten, submiliaren Anschwellungen der Muskellamellen, die allmählich größer werden, sich in Myome umwandeln, erscheint im mikroskopischen Bild nicht selten zuerst nur kleinzellige Wucherung (Granulationsgewebe), aus der schließlich muskulöse und bindegewebige Teile hervorgehen. — An den Myomen sind verschiedene Veränderungen möglich, benigne, maligne — oft schon makroskopisch deutlich, oft erst durch mikroskopische Untersuchung feststellbar.

Benigne Umwandlungen der Myome.

Unter den benignen Umwandlungen sind in erster Linie die drüsigen Veränderungen zu nennen: von der Schleimhaut aus wuchern Drüsen in die Myome hinein. Die drüsige Degeneration (Adenomyom) kann zu großen Gebilden, taubeneigroßen Cysten führen; von jedem drüsigen Gang oder Drüsenschlauch, der ins Myomgewebe eingedrungen ist, kann immer wieder neue Drüsenwucherung entstehen; selbst in tiefer sitzenden Myomen finden sich drüsige Einsenkungen kleineren Umfanges und kleinerer Ausdehnung. — Nebeneinander lagernde Myome können sich ganz verschieden verhalten, die einen können frei von Drüsen, die anderen von Drüsen durchsetzt sein. — Die Wand der Drüsen zeigt das Epithel ihres Ursprungs, also corporales, wenn sie von der Körperschleimhaut stammt; das Epithel zeigt sich oft stark flimmernd. — Das Epithel entscheidet, ob Cysten oder anscheinend drüsige Räume wirklich Drüsen sind, oder durch Einschmelzungen des Gewebes entstanden sind, oder ob die Cysten von Lymphspalten herrühren.

Nekrobiose der Myome.

— Sehr häufige Veränderungen benigner Natur sind nekrotische (nekrobiotische) Vorgänge: größere oder kleinere Teile, ganze Myome können unter Verfärbung, oft mit scharfen, gezackten Grenzen absterben: — im mikroskopischen Bilde sind schließlich nur noch einzelne — letzte — Gefäße färbbar; das übrige ist diffus, faserig, nicht mehr färbefähig. — Die nekrotischen Partien können neben mißfarbnem, rötlichen Aussehen — Rotweinfarbe — oft direkt gelblich, weißlich gefärbt sein; im mikroskopischen Bild ist nicht wirkliches „Fett", nur feinkörnige Masse, ödematöse Durchtränkung des Abgestorbenen nachweisbar.

Verkalkungen.

Oft finden sich Verkalkungen: weißliche, bröckelige Masse (aus kohlensaurem und phosphorsaurem Kalk bestehend); — die Kalksalze schlagen sich in den nekrotisierenden Gewebepartien nieder. — Interessant sind aber die nicht seltenen direkten Veränderungen *a)* in Knochengewebe: im mikroskopischen Bild (nach Entziehung der Kalksalze durch Pikrinsäure oder Salzsäure) sieht man die zierlichen Bilder der Knochenkörperchen mit ihren Haversischen Kanälchen, ihren Ausläufern. — Das Knochengewebe kann allein im Gewebe liegen, oft liegen verkalkte Partien in der Nähe; *b)* interessant ist das Vorkommen von wirklichem Fettgewebe: in einem großen Myom können zahlreiche, gelbe, wirkliche Fettzellen tragende Fettinseln liegen. —

Knochenbildung im Myom.

Fettgewebe im Myom.

Sarkomatöse Degeneration der Myome.

Unter den malignen Umwandlungen sind am wichtigsten und häufig vorkommend die sarkomatösen Veränderungen des Myoms; es wird kaum das ganze Myom zugleich ergriffen, größere oder kleinere Stellen, oft voneinander getrennt, weisen diese bösartige Degeneration auf. — Die sarkoma-

töse Umwandlung ist schon makroskopisch zu vermuten: das ursprünglich weißliche, durch die quer- und längsverlaufende Schicht derbfaserig, asbestartig glänzende Gefüge erhebt sich auf dem Durchschnitt leicht über die Oberfläche, wird gleichmäßig zartgrau, gleichmäßig samtartig. — Im mikroskopischen Bild sieht man im faserigen Gefüge die einzeln ausstrahlenden, sich verflechtenden Muskelzüge; die vom normalen Typus abweichende Veränderung der Kerne springt in die Augen; die schmalen, stäbchenförmigen Kerne, die den Zellenleib der Muskelzellen mehr ahnen als deutlich in seinen Konturen erkennen lassen, werden größer, exzessiv groß, breit, oval — unregelmäßig angeordnet, hier groß, dort klein; allmählich sieht man auch neben der spindelförmigen Vergrößerung der Elemente ein atypisches, exzessives Wachstum. — Neben dem Spindelzellensarkom beobachtet man Großrundzellensarkom: die großen, oft unregelmäßig gestalteten und unregelmäßig gelagerten Kerne erscheinen zwischen den kleineren wie Flecke. Das Bild ist unregelmäßig wie mit dunklen Körnchen besät. — In günstigen Präparaten sieht man den allmählichen Übergang von den normalen Elementen zu den sarkomatös entartenden. — Die karzinomatöse Degeneration der Myome ist gleichbedeutend mit der karzinomatösen Veränderung der in die Myome eingewucherten Drüsen. — (Karzinomatöse Veränderung der Adenomyome.) — Es kann freilich auch, allerdings ein selteneres Vorkommnis, karzinomatöse Wucherung der Umgebung in ein Myom eindringen. —

Spindelzellensarkom.

Großrundzellensarkom.

Zur anatomisch-mikroskopischen Untersuchung werden gelegentlich auch walzenförmige, solide, dunkelrotgefärbte, auch ringförmige Massen übergeben, die den Eindruck von polypösem, myomatösen Material machen; sie sind spontan abgegangen oder bei der Geburt mit dem Kindskopf zum Vorschein gekommen, eventuell von der vorderen oder hinteren Muttermundslippe künstlich abgetragen worden. — Bei sorgfältiger Betrachtung läßt sich makroskopisch schon die Natur dieser soliden Partikel feststellen als Teile der abgerissenen Lippe, als abgetrennte Port. vaginalis. — Man sieht an ihr eine Außenseite, mit Plattenepithel besetzt, eine Innenseite, die cervicale Falten zeigt. — Bei teilweise abgerissenen Lippenpartien, die längere Zeit nach der Geburt noch im Zusammenhang mit der Portio, in situ bleiben, tritt eine Umwandlung der Form und des Epithels ein, so daß erst eingehende mikroskopische Untersuchung feststellen kann, um was es sich handelt. —

Abgerissene Muttermundslippe.

B. Was die Schleimhautpolypen anlangt, so wiederholt sich in ihnen in bezug auf ihre Zusammensetzung die Beschaffenheit ihres Mutterbodens: Stroma und Parenchym sind dieselben, wie in diesem, es wechselt nur die Menge der Bestandteile. — Die Schleimhautpolypen, seien sie corporal, seien sie cervical, oder mögen sie von der Portio stammen, können glandulär oder mehr interstitiell sein; bei fast fehlenden Drüsen werden sie zu fibrösen Polypen. — In bezug auf die Benennung ist die Bezeichnung Polypus cervicalis oder corporalis, glandularis oder fibrosus der des Adenoms vorzuziehen. Adenoma cervicalis, corporalis oder corporis wird außerdem

Schleimhautpolypen.

Die Bezeichnung Polyp ist der mit Adenom vorzuziehen.

von den Autoren einmal nur für zirkumskripte (polypöse), ein andermal für diffuse drüsige Schleimhautwucherung gebraucht. Adenoma bezeichnet Drüsengeschwulst, — ein fibröser Polyp würde also eine Drüsengeschwulst ohne Drüse oder mit nur wenigen Drüsen sein. — Adenom hat als Benennung keinen Vorzug vor der Bezeichnung Polyp, bei dem durch Gewöhnung gar nicht an die eigentliche „Vielfüßigkeit" gedacht wird. — Ferner verbindet sich mit der Bezeichnung Adenoma infolge der Gewöhnung zu leicht die Vorstellung des Bösartigen. —

Glanduläre Polypen.

Die Polypen der Körperschleimhaut können drüsig sein, die Drüsen können ektatisch oder cystisch sein: sie tragen wie die Oberfläche sämtlich ein einschichtiges zylindrisches Epithel: in großen cystischen Erweiterungen findet sich ein mehr kubisches Epithel mit corporalem Charakter: Färbefähigkeit des Protoplasmas, zentralen Kernstand. — Es kann in den Drüsen der Polypen eine Vermehrung durch Teilung statthaben, sowie auch eine Neubildung von Drüsen durch Einsenkungen des Oberflächenepithels beobachtet wird. — Bei geringer Drüsenbeteiligung entstehen die mehr fibrösen Polypen: Polypus mucosus corporis interstitialis (glandularis). — Flach aufsitzende, flächenhaft ausgebreitete Wucherungen, die durch leichte Ektasierung der Drüsen makroskopisch oft dem Froschlaich ähnliches Aussehen erhalten, werden durch den Ausdruck Molluskum gekennzeichnet. — Veränderungen der Corpuspolypen können entstehen durch einfache epitheliale Mehrschichtung an der Oberfläche, die meist nur eine Seite des Polypen einnimmt, keine besondere Bedeutung hat, im ganzen selten vorkommt.

Epidermidalisierung der Polypen.

Gewöhnliche Epidermidalisierung. Modifikationen der Bilder des Polypen können durch starke Gefäßentwicklung, Blutungen entstehen. — Bösartige Entartung ist im ganzen selten: bei Karzinomen tritt Mehrschichtung des Epithels und Wucherung ein; das Bild ist meist das des alveolären Karzinoms, aber es kommt auch malignes Adenom vor. — Sarkomatöse Entartung von Schleimhautpolypen ist noch seltener, als die der krebsigen Entartung; auffallend häufig kommt jedoch diese Veränderung bei Vorgängen, die eine abnorme Ernährungsstörung voraussetzen lassen (Stauung, Druck), wie z. B. bei Pyometra, vor. —

Bösartige Entartung der Schleimhautpolypen ist selten.

Polypus cervicalis.

Die Schleimhautpolypen der Cervix können wie die der Körperschleimhaut mehr drüsig oder mehr fibrös (interstitiell) sein; es finden sich hier viel öfter Abschnürungen der Drüsen, als an Polypen des Körpers; die Cysten, Ektasien sind meist größer. Das Epithel ist in den Drüsen hochzylindrisch, in den Erweiterungen derselben kürzer; der Zellenleib ist nicht färbefähig, der Kernstand ist basal. Wie an den Cervicaldrüsen können auch im Polyp leistenartige Erhebungen vorkommen, die auf dem Querschnitt wie Papillen aussehen. — Viel häufiger als an den Körperpolypen verwandelt sich das Oberflächenepithel in mehrfachgeschichtetes Epithelstratum, das auch in die Drüsen eindringt, ja erheblich tief die Substanz der Polypen durchsetzen kann; bei erheblicher Erweiterung der Cervix oder beim Durchtritt des Cervicalpolypen durch den er-

Epidermidalisierung der Cervixpolypen.

weiterten Muttermund können selbst Epithelperlen, zwiebelartige Gebilde im Epithel entstehen und leicht den Eindruck des Bösartigen hervorrufen. — Querschnitte, Schiefschnitte geben oft recht verdächtig aussehende Bilder: es scheinen im Gewebe „Krebsnester", „Krebszapfen" zu liegen. — Die bösartige Entartung der Polypen ist selten, die Beurteilung des mikroskopischen Bildes der Polypen bedarf größter Vorsicht, wenn Epithelveränderungen vorliegen. Wie schon hervorgehoben, ist bei Polypen besonders die Beschaffenheit der Basis zu prüfen. — An der Oberfläche der Cervicalpolypen kann wie an der Schleimhaut der Cervix selbst papilläre Wucherung (— entsprechend der papillären Erosion —) statthaben; es können auch Neubildungen von Cervicaldrüsen durch Einsenkung des Oberflächenepithels entstehen. —

Die polypösen Wucherungen an der Portio sind eigentlich nicht als Schleimhautpolypen zu bezeichnen: sie entstehen aus den Erosionsdrüsen, die sich durch Epidermidalisierung abschnürten, durch Schleimansammlung vergrößerten und schließlich zu „Follikeln" wurden (Naboths-Eier). Durch Hervorwuchern können sich die sogen. Follikularpolypen bilden; häufig entstehen die Cervixpolypen in ähnlicher Weise. — Erhebliche, nennenswerte Veränderungen sind nicht hervorzuheben. — An der Portio werden gelegentlich derbe, zapfenartige, polypös gestaltete Gebilde gefunden, die das mehrfachgeschichtete Epithel der Portio auf der Außenseite, gelegentlich cervicales an der Innenseite tragen, deren Stroma aber ganz dem der Portio entspricht. — Diese Gebilde sind auf Abreißungen der einen Lippe respektive eines großen Teils derselben bei einer Geburt zurückzuführen (s. o.). Die traubenförmigen, polypös wuchernden, höchst bösartigen sarkomatösen Veränderungen (Blumenkohlgewächse) sind bei dem Krebs (siehe oben) besprochen worden. —

Follikularpolyp der Portio.

Urethralpolypen.

Gewebsbröckel aus der Blase.

Fig. 260. Bröckel aus der Blase: Blasenpapillom; in dem Stroma sind, soweit es sich übersehen läßt, noch keine krebsigen Invasionen vorhanden. (Verdächtiger Fall.) (Orig.)

Urethralpolypen zeigen oft erheblich dickes Epithelstratum, kryptenartige Einsenkungen; sie erwecken im mikroskopischen Bild leicht den Verdacht von krebsiger Entartung. Meist findet sich, da es sich um geschichtetes Zylinderepithel handelt, auf dem mehrfachgeschichteten Epithel Zylinderepithel (vergl. Fig. 49). Wie bei Polypen bedarf es bei der Diagnosestellung auch hier größter Vorsicht. — Der öfter zur Begutachtung vorgelegte sogenannte Fungus urethrae weist gewöhnlich Granulationsgewebe, ziemlich weite Gefäße, dünne Epithelschicht auf. — Gewebsbröckel aus der Blase können Schwierigkeiten in der Deutung hervorrufen (Fig. 260): es kommen papilläre Wucherungen (Papilloma vesic. urin.) zur Begutachtung vor, die auffallend dickes Epithel tragen, aber auf einfachem bindegewebigen Stock auf-

sitzen. Es ist oft schwer bei dem geringen vorliegenden Material zu entscheiden, ob epitheliale Wucherung progressiv in die Tiefe des Gewebes tritt, ob Karzinom vorliegt.

Es kommen gelegentlich noch eigentümliche Dinge, „Abgänge" zur Untersuchung, die aus den Genitalien stammen oder stammen sollen (verschiedenartige Fremdkörper); auch Parasiten (Oxyuren), die zufällig in die Genitalien gelangten: auf diese Dinge kann hier nicht näher eingegangen werden, so interessant gelegentlich auch der Befund sein mag. — Es sei nur noch einer gelegentlich an den Untersucher gestellten Frage gedacht: die Frage, ob strangartige, derbe, weißliche Partikel an per laparotomiam exstirpierten Myomen oder Uteris Ureter, Wurmfortsatz, Tube seien. Makroskopisch ist die Unterscheidung an den kleinen vorliegenden Stücken oft nicht möglich. Die Tube (Fig. 261) wird sich durch ihr einschichtiges zylindrisches Epithel vom Ureter (Fig. 262), der mehrfachgeschichtetes Plattenepithel trägt, unterscheiden; auch die Wand zeigt sich in der Anordnung der Muskulatur etwas verschieden. Für Processus vermiformis (Fig. 263) wird einmal der meist fäkale Inhalt, dann die in der Schleimhaut liegenden Drüsen und die follikelartigen Gebilde zur Differentialdiagnose sprechen. — Kleinere Abschnitte von Uterusmuskulatur, die mit fortgenommen z. B. am herausgeschnittenen Präparat einer stark veränderten und verwachsenen Tube haften können, werden durch das Bild der Muskelfasern und ihre Anordnung erkannt. Es ist wichtig, möglichst alles aus dem Uterus Ausgestoßene, aus dem Uterus Stammende genau makroskopisch zu untersuchen; bei geringstem Zweifel muß zur Klarstellung die mikroskopische Untersuchung mit herangezogen werden. — Der Geübte wird makroskopisch meist schon genügend sicher beurteilen können, was der weniger Geübte selbst mit Zuhilfenahme des Mikroskopes nur schwer erkennen kann. —

Fig. 261. Tube: einfach-zylindrisches Epithel. (Orig.)

Ureter — Tube — Processus vermiformis.

Fig. 262. Ureter: mehrfachgeschichtetes Epithel. (Orig.)

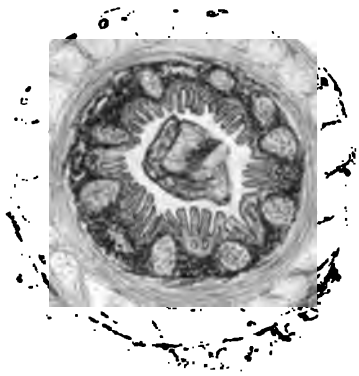

Die Bröckel, die bei der klinischen Untersuchung gefunden wurden.

Fig. 263. Processus vermiformis: Fäkalreste, Drüsen, Follikel. (Orig.)

Im Anschluß an die myomatösen und polypösen Massen sei noch die oft sehr wichtige Untersuchung der am Finger des untersuchenden Gynäkologen haften bleibenden Bröckel erwähnt. — Die makroskopische Betrachtung läßt wohl stets im Stich; sorgfältige mikroskopische Untersuchung des frischen oder sorgfältig vorbereiteten, eingebetteten Materials bewahrt vor oft recht mißlichem Irrtum. Die durch den Finger bei der Untersuchung gestellte Diagnose, z. B. Abortreste, kann sich als Täuschung ergeben; gerade bei beginnendem Karzinom — dessen Sitz am Orific. internum und dicht über demselben sich befindet —, kann dem erfahrensten Kliniker ohne mikroskopische Untersuchung der kleinen, dem Finger anhaftenden Bröckel eine Fehldiagnose begegnen.

Mikroskopische Diagnose aus einzelnen Zellen ist trügerisch.

Vor einem Fehler ist zu warnen, vor dem Fehler, nach dem Befund einzelner Zellen zu urteilen; — es gibt keine spezifischen Elemente, die z. B. absolut sicher auf Karzinom schließen lassen. — Für Karzinom sind die Blasenepithelien, für die Sarkomelemente die Deciduazellen der physiologische Typus. — In den seltensten Fällen können (Hand in Hand mit klinischer Beobachtung) aus einzelnen Epithelien gewisse Schlüsse gezogen werden; wenn z. B. aus der Cervix, ohne andere Verunreinigung, Massen entfernt werden, in denen große epitheliale Gebilde mit abnorm großem Kern gefunden werden, Elemente, die hier sonst nicht vorkommen, — also bei Ausschluß von Verunreinigung und Kenntnis der Zusammensetzung des Ortes, — dann können einmal gewisse Schlußfolgerungen aus Einzelelementen gezogen werden. — Aber nicht allein die Elemente der bösartigen Geschwülste haben ihren physiologischen Typus, sind also an sich nicht charakteristisch, auch die Struktur der bösartigen Neubildungen hat ihren physiologischen Typus; — die Schleimhaut der Tube (siehe oben) am abdominalen Teil gleicht dem malignen Adenom außerordentlich, könnte als Metastase desselben gelten. — Benigne Veränderungen einzelner Teile gleichen bösartigen Neubildungen an anderen Orten; das Bild der Ovarialcystome gleicht dem Drüsenkrebs anderer Orte; Veränderungen der Nasenschleimhaut (Nasenpolyp) (Fig. 264) könnten durch ihren Bau am anderen Orte für Karzinom gehalten werden; ebenso die papillären Harnröhrenveränderungen. — Die Diagnostik verlangt demnach nicht nur das Studium der normalen Zusammensetzung, sondern auch die Kenntnis der Veränderungen an den verschiedenen Orten; die bösartigen Degenerationen haben je nach dem Organ, das befallen wird, verschiedenartige Gestalt.

Blasenepithelien, Deciduazellen sind physiologische Typen für Karzinom, für Sarkom.

Physiologischer Typus für Karzinom.

Fig. 264. Nasenpolyp: stark verdicktes Plattenepithel (mehrschichtig) mit drüsenartigen Einstülpungen im stark entzündlich gereizten Gewebe. (Orig.)

Diagnose der Tubenerkrankungen.

Definition.

Von den Erkrankungen der Tube beanspruchen die entzündlichen die größte Bedeutung; sie sind sämtlich infektiösen Ursprungs. Mikroorganismen dringen von außen, am häufigsten von der Uterushöhle, seltener von der Bauchhöhle aus ein, siedeln sich in den Schleimhautfalten an und erzeugen eine reaktive Entzündung derselben, welche sich auf die Muskulatur und Serosa fortsetzt; zu gleicher Zeit kommt es im Innern der Tube zu einer Ablagerung

von Entzündungsprodukten, welche beim Verschluß der abdominellen Tubenöffnung sich ansammeln und die Tube ausdehnen.

Je nach der Art der eingedrungenen Organismen und je nach dem Grade und der Ausdehnung der Gewebsreaktionen und dem Alter der Prozesse sind die Krankheitsbilder sehr verschiedene. Da dieselben häufig nur verschiedene Stadien derselben Erkrankung sind, so wird man bei genügend langer Beobachtung eins aus dem anderen sich entwickeln sehen, so z. B. macht eine frische gonorrhoische Infektion der Tube eine eitrige Salpingitis, aus welcher sich bei reicherer Eiteransammlung durch Verschluß des abdominellen Tubenendes eine Pyosalpinx entwickelt, und diese geht nach Ablauf von Jahren durch Rückbildung der Gewebsreaktion sowie durch Zerfall und Resorption des Eiters in eine Hydrosalpinx über. In jedem Stadium kann die Erkrankung Gegenstand ärztlicher Hilfe werden; wir werden demnach die entzündliche Tubenerkrankung in die Einzelbilder auflösen müssen, deren Diagnose vom Arzt verlangt wird.

Die entzündlichen Tubenerkrankungen treten in folgenden Formen auf:

Salpingitis.

Anatomisches Bild. Bei der Salpingitis catarrhalis ist die Schleimhaut geschwollen, so daß dicke Falten das Lumen der Tube ausfüllen; die Muskulatur ist durch mäßige Infiltration nur leicht verdickt. Durch das abdominelle Ende der Tube geht die Entzündung auf das benachbarte Beckenperitoneum und auf die Serosa der Tube selbst über und führt zur Verlötung des abdominellen Endes und zur Verwachsung mit benachbarten Organen. Im Lumen der Tube finden sich geringe Mengen seröser Flüssigkeit. Bei der Salpingitis purulenta sind alle Entzündungsprozesse gesteigert. Die Schleimhaut ist viel stärker geschwollen, zuweilen geschwürig zerfallen. Die Muskulatur ist stark infiltriert, oft bis zur Daumendicke. Durch die Tubenwand hindurch und zum abdominellen Ende heraus erreicht die Infektion den serösen Überzug der Tube, sowie das Beckenperitoneum und führt einerseits zur Verklebung des Tubentrichters, anderseits zur Verlötung mit den Organen, welche den infizierten Stellen eben anliegen. Auf diese Weise entstehen Verwachsungen der Tube mit dem Netz, dem Darm, der Blase, dem Uterus, vor allem aber um das Infundibulum herum mit der Beckenwand. Nicht selten dringt die Entzündung in das der Tube anliegende Bindegewebe ein und erzeugt umschriebene Verdickungen desselben. Im Lumen der Tube findet sich meist etwas Eiter, entweder frisch serös, käsig, brockig oder eingedickt. Anatomisches Bild.

Auf diese Weise verdicken sich die normalen Tuben und bilden Stränge, welche dem normalen Verlauf der Tube entsprechend vom Uterushorn aus in einem nach außen konvexen Bogen nach hinten verlaufen.

Diagnose. Während die Palpation der normalen Tube erhebliche Schwierigkeiten macht und nur bei günstigen Bauchdecken gelingt, ist das Fühlen der kranken Tuben durch die Verdickung der Wand bedeutend erleichtert. Um sie Palpation der Tuben.

zu finden, verfährt man wie beim Suchen der normalen Tuben angegeben: man legt die innere und äußere Hand fest aufeinander, so daß die palpierenden Finger seitlich vom Uterus sich berühren, und bewegt sie senkrecht zum Verlauf der Tube hin und her; dabei fühlt man, wie zwischen den geschlossenen Fingern ein mehr oder weniger dicker Strang hindurchrollt. Wenn die Tube der vorderen Beckenwand sehr nahe verläuft, so ist es zuweilen nicht leicht, die Finger an dieser Stelle zum bimanuellen Palpieren zusammenzubringen; wenn man aber dann den Uterus mit der inneren Hand hebt und dadurch die Tube der vorderen Bauchwand nähert, dann fühlt man sie oft genug mit der äußeren Hand dicht unter den Bauchdecken als quer verlaufende Stränge. Beim Aufsuchen der Tuben muß man sich immer nahe dem Uterushorn halten, weil sie dort am härtesten sind, während gegen das abdominelle Ende zu der Strang meist weicher und in seiner Form unbestimmter wird; gelegentlich erleichtert man sich die Palpation gerade des uterinen Teiles dadurch, daß man ihn auf der Seitenkante des Uterus als Unterlage hin und her bewegt.

Der Palpationsbefund bei der Salpingitis wird sehr verschieden sein, je nachdem es sich um ganz akute Prozesse handelt oder um die Veränderungen, welche nach Ablauf derselben in den Tuben zurückbleiben. Bei akuten Zuständen gelingt es wegen der starken Schmerzhaftigkeit der Tube und des meist gleichzeitig mitbefallenen Peritoneum meistens nicht, die Tube selbst zu fühlen, sondern man muß sich mit dem Nachweis einer lokalisierten Schmerzhaftigkeit in der Tubengegend begnügen oder wird höchstens eine ganz unbestimmte und nicht abgrenzbare, weiche Konsistenz in derselben erkennen können; dementsprechend wird die Diagnose in diesem Stadium meist unsicher bleiben. Erst nach Ablauf einer gewissen Zeit, meistens einiger Tage, kann man die Tuben selbst fühlen und die entzündlichen Veränderungen durch die Palpation nachweisen; dieselben werden sich nach der Intensität der entzündlichen Reaktion verschieden verhalten.

Salpingitis catarrhalis.

Bei den leichtesten Formen der katarrhalischen Salpingitis findet man die Tube nur wenig verdickt, oft nur etwas härter als die normale und auf Druck etwas schmerzhaft; in chronischen Fällen ist ein Schmerz, welcher allein in dem Momente auftritt, wenn man die Tube zwischen den Fingern durchlaufen läßt, oft das einzig nachweisbare Zeichen. Je hochgradiger die Reaktionserscheinungen in der Wand, um so dicker und härter findet man die Stränge. Das Ovarium ist oft isoliert in dem Bogen, welchen die Tube bildet, oder dicht neben dem abdominellen Ende derselben abzugrenzen (Fig. 265). Verwachsungen fehlen zuweilen ganz oder sind meist spärlich und zart.

Salpingitis purulenta.

Bei der purulenten Salpingitis sind alle objektiven Veränderungen viel ausgeprägter und deshalb die Diagnose viel leichter. Man fühlt ohne Mühe die oft fingerdicke Tube in ihrem bogenförmigen, leicht geschlängelten Verlauf. Am deutlichsten tastet man immer den uterinen Teil der Tube, welcher breit und dick, zuweilen mit einzelnen Knoten, aus dem Uterushorn entspringt, während lateralwärts die Tube wegen ihrer Anfüllung mit Sekret und ihrer

Verwachsung mit der Beckenwand und dem Ovarium weniger deutlich ist (Fig. 266). Die Konsistenz der Tube ist sehr hart und fest; Schmerzhaftigkeit fehlt selten, richtet sich aber im allgemeinen nach der begleitenden Entzündung. Die äußere konvexe Kontur ist meist viel deutlicher zu tasten als die innere

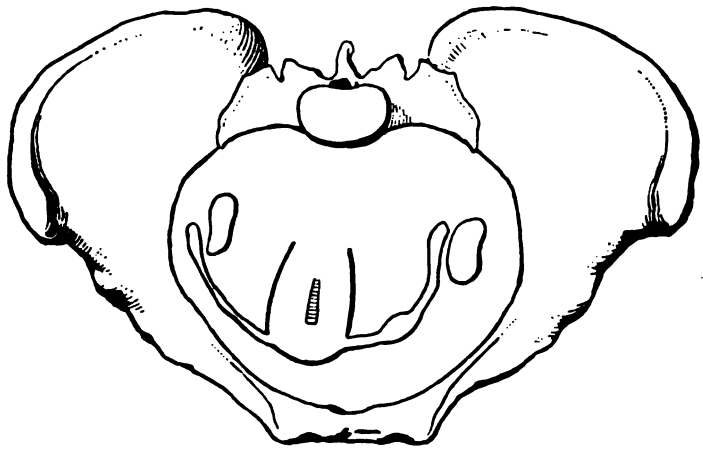

Fig. 265. Salpingitis catarrhalis. P.-B. $^1/_3$. (Orig.)
In der linken Tube eine knotenförmige Anschwellung; beide Ovarien sind abgrenzbar; nirgends Adhäsionen.

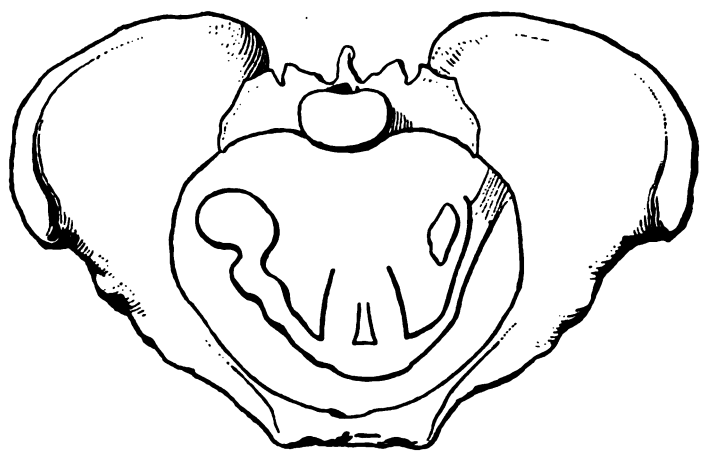

Fig. 266. Salpingitis purulenta. P.-B. $^1/_3$. (Orig.)
Rechte Tube ist stark geschlängelt; linke Tube verläuft gestreckt und ist an ihrem abdominellen Ende in Adhäsionen eingehüllt.

konkave, nach dem Uterus zugekehrte, weil von hier aus sich oft Entzündungen ins Lig. latum fortsetzen, welche dieselbe verwischen, und ferner wegen der vielfachen Verwachsungen mit dem Uterus. Das Ovarium ist selten isoliert zu tasten, zuweilen wohl zu vermuten, wenn man neben dem abdominellen Ende noch

einen isolierten Tumor abgrenzen kann. Die Diagnose der Tubenerkrankung wird durch einzelne Lageveränderungen des Uterus sehr erschwert; bei Retropositio uteri z. B. geht der Fundus mit den beiden Tuben so weit nach hinten, daß sie sehr schwer, oft nur in Narkose zu differenzieren sind. Bei Retroversio und Retroflexio gelingt es fast nie, die Tube in ihrem ganzen Teil zu palpieren; namentlich der für die Diagnose so wichtige uterine Teil ist nur schwer und nur durch starkes Empordrängen des hinteren Scheidengewölbes zu erreichen; dafür ist aber das nach vorne gekehrte kolbige Ende der Tube oft gut zu fühlen (Fig. 267). Vom Rektum aus wird man bei Retroflexio uteri oft noch zur sichereren Erkenntnis der Tubenerkrankung kommen. Zuweilen findet man bei Retroversion nur ein Stück aus dem Verlauf der verdickten Tube seitlich neben

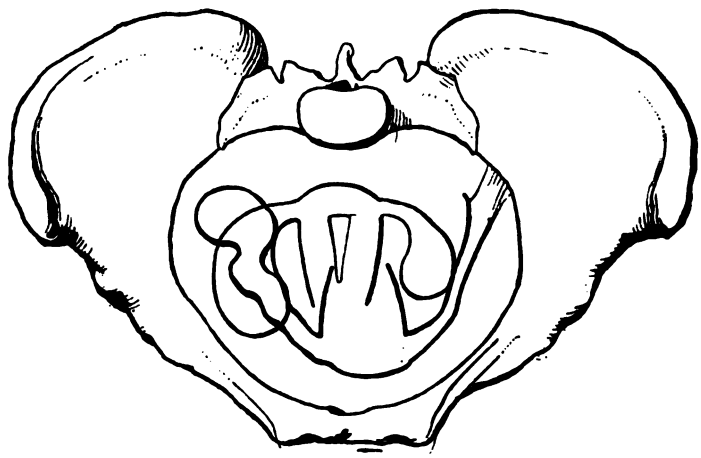

Fig. 267. Pyosalpinxe bei Retroversio uteri. P.-B. $^1/_3$. (Orig.)

dem Uterus liegen, welches aber durch eine längliche, fingerförmige Gestalt sich leicht als Tube erkennen läßt.

Differentialdiagnose. **Differentialdiagnose.** Die Diagnose auf Salpingitis ist bei einigermaßen deutlicher Anschwellung der Tube kaum zu verfehlen. Man muß sich zunächst vor Verwechslungen des normalen Eierstocks mit dem abdominellen Ende der verdickten Tube hüten. Wenn derselbe nämlich spindelförmig ist und allmählich in das Lig. ovarii übergeht, so nimmt er eine der Tube sehr ähnliche Gestalt an; da diese sich oben am Fundus inseriert, das Lig. ovarii aber tiefer, so wird man durch genaue Untersuchung der Uteruskante den Ort der Insertion bestimmen können, oder man tastet nach dem uterinen Teil der Tube, welcher bei jeder Erkrankung die deutlichsten Veränderungen zeigt. Verwechslungen mit para- und perimetritischen Strängen sind nur selten möglich, weil die kranken Tuben dicker und runder sind als Adhäsionsstränge, und weil diese meist multipel sind und nicht den charakteristischen Verlauf der Tuben zeigen. Anhäufung von Kotknollen in der Flexura sigmoidea, zuweilen

auch wohl die leere Darmschlinge, werden, natürlich nur auf der linken Seite, recht häufig für Tubenverdickungen gehalten, weil die einzelnen aneinander gereihten Knollen Schlängelung vortäuschen und die Lage der Tube einnehmen können. Immer aber ist die Flexura sigmoidea wegen des langen Mesenterium leichter verschieblich als die Tube, legt sich zuweilen auch vor den Uterus, und die Kotknollen lassen sich, wenn sie nicht zu hart sind, eindrücken und sind nicht schmerzhaft; schließlich kann man durch wiederholte Untersuchung, namentlich nach Darreichung von Abführmitteln, die Diagnose sichern.

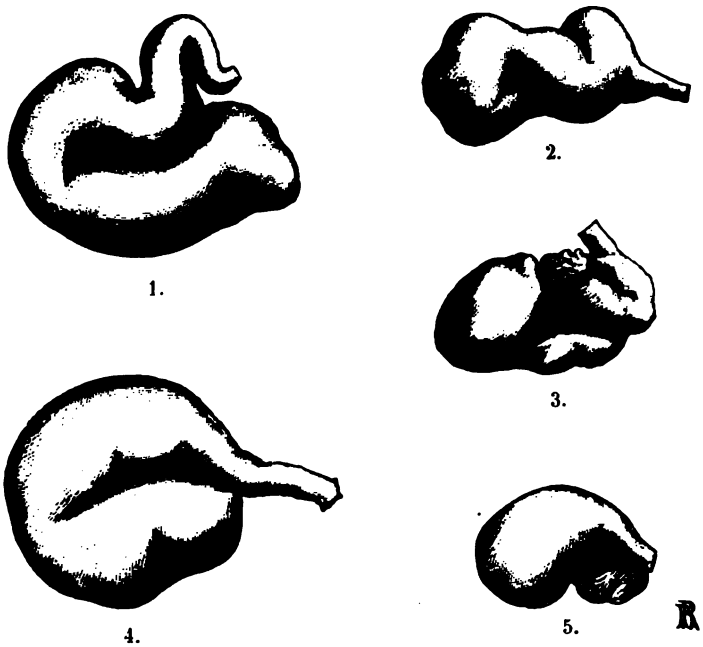

Fig. 268. Verschiedene Formen von Retentionstumoren der Tube. $^1/_3$.
(Nach Präparaten der Kgl. Universitäts-Frauenklinik in Berlin.)

Retentionstumoren.

Wenn durch perisalpingitische Entzündungen das abdominelle Ende der Tube geschlossen ist und die erkrankte Schleimhaut Entzündungsprodukte absondert, so sammeln sich diese im Lumen an und dehnen die Tube aus. Der abdominelle Teil der Tube kann am meisten Inhalt aufnehmen und wird am weitesten, während der uterine Teil nur sehr wenig dilatabel ist und der interstitielle nur selten an der Erweiterung teilnimmt. Die Wand des Tumors kann verschieden dick sein. Davon hängt auch die Ausdehnungsfähigkeit der Tube ab; je weniger dieselbe infiltriert ist, um so leichter gibt sie nach, und um so mehr kann sie gedehnt werden. Auf diese Weise entstehen große Verschiedenheiten in der Größe, Form und Konsistenz der Retentionstumoren (Fig. 268).

Palpationsbefunde.

Die Palpationsbefunde der Retentionstumoren, welche die Grundlage ihrer Diagnose bilden, sind sehr verschieden, je nachdem es sich um abgelaufene Prozesse mit dünnflüssigem Inhalt (Hydrosalpinx) oder mehr weniger frische und intensivere Prozesse mit Eiterabsonderung (Pyosalpinx) oder um Ansammlung von Blut in der Tube (Hämatosalpinx) handelt; dementsprechend werden die drei Zustände einzeln abgehandelt.

Fig. 269. Hydrosalpinx mit Ovarium. (Präparat der Kgl. Univ.-Frauenklinik in Königsberg.) (Orig.)

Fig. 270. Hydrosalpinx mit sackartiger Erweiterung des abdom. Endes. (Präparat der Kgl. Univ.-Frauenklinik in Königsberg.) (Orig.)

Hydrosalpinx. **Die Hydrosalpinx** stellt einen dünnwandigen Tumor dar, welcher meistens mit rein seröser Flüssigkeit gefüllt ist; seine Eigenschaften sind folgende:

Die Gestalt der Hydrosalpinx hängt im wesentlichen von der Verteilung der Flüssigkeit in derselben ab. Da der Inhalt sich in dem weiteren abdominellen Teil am leichtesten ansammeln kann, so wird die Grundform einer Hydrosalpinx immer die einer Keule mit sehr dickem Ende sein. Präformierte Schlängelungen der Tube mit Faltenbildungen im Lumen ändern die Gestalt, indem sie einzelne Abteilungen bilden, oder wenn sie zu vollständigem Verschluß führen, rundliche Tumoren aus dem abdominellen Teil entstehen lassen, gegen welche sich der uterine wenig gefüllte Teil scharf absetzt (Fig. 270). Von großem Einfluß auf die Form sind die Beziehungen der Tube zur Mesosalpinx; dieselbe ist für die Tube zu kurz und zwingt sie, wenn sie durch Flüssigkeit ausgedehnt wird, sich zu schlängeln, in ähnlicher Weise wie der Darm am Mesenterium; am häufigsten sitzen die Schlängelungen in der medianen Hälfte, welche wie durch einen Stiel am Uterus und Beckenboden festgehalten wird. Auf diese Weise entstehen die charakteristischen Windungen der Tubentumoren (Fig. 268_1 u. $_2$). Ausnahmsweise entwickelt sich die Hydrosalpinx zwischen den Blättern des Lig. latum; in diesem Falle kommt es niemals zu Schlängelungen (wenigstens nicht zu palpatorisch nachweisbaren) wie bei frei beweglicher Tube, sondern sie stellt dann einen rundlichen, von Peritoneum überzogenen Tumor dar mit ziemlich glatter Oberfläche. Wenn ein Teil des

Inhalts resorbiert wird, so kollabiert die Hydrosalpinx und fühlt sich flacher, bandartiger an.

Die Lage der Hydrosalpinx entspricht im allgemeinen der Lage der normalen Tube. Der uterine Teil findet sich immer an seiner Stelle, während

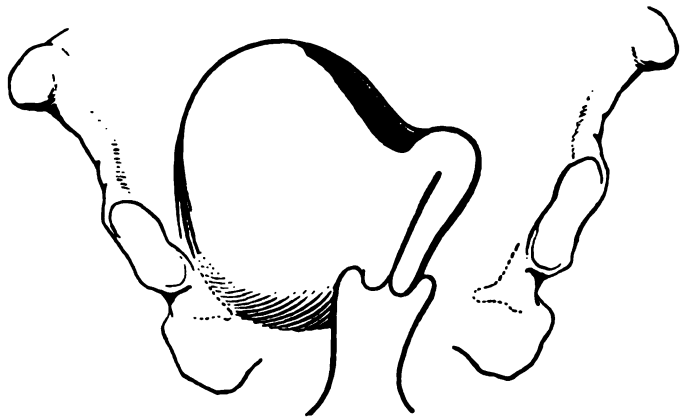

Fig. 271. Intraligamentäre rechtsseitige Hydrosalpinx. P.-B. $^1/_3$. (Orig.)
Der Tumor ist vom Uterus nicht abgrenzbar und an seiner Basis durch Exsudat fixiert; oben ist der verdickte uterine Tubenabschnitt deutlich tastbar.

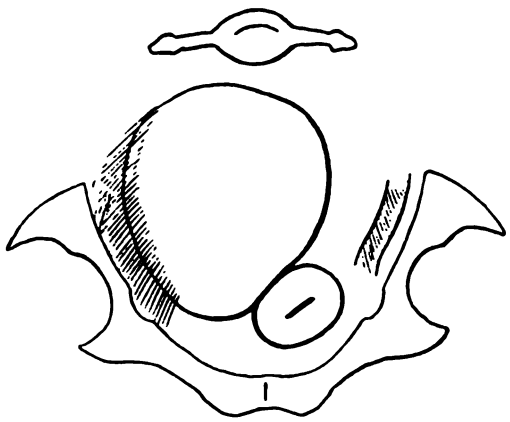

Fig. 272. Dieselbe auf einem horizontalen Querschnitt. P.-B. $^1/_3$. (Orig.)
Rechts ist der Tumor durch perimetritische Stränge am Becken fixiert; er hat die hintere Platte des Lig. latum emporgehoben und sich an die hintere Uterusfläche gelegt. Links ist nur undeutlich ein Stück schlaffer Tube fühlbar.

der dilatierte Tubentrichter sich tief in den Douglasschen Raum senkt oder an die Seitenkante oder auf die hintere Fläche des Uterus, in seltenen Fällen sogar oben auf den Fundus legen und dort verwachsen kann. Am häufigsten finden wir das abdominelle Ende vor der Articulatio sacro-iliaca in dem seitlichen Teil des Douglasschen Raumes; zuweilen biegt sich die Tube nach

vorne um und legt sich in die Excavatio vesico-uterina. Es sind übrigens große Variationen der Lage möglich, solange die Tube nicht durch Adhäsionen ihre Beweglichkeit verloren hat. Die intraligamentären Tubentumoren werden durch das Lig. latum neben dem Uterus festgehalten, füllen gewöhnlich das eigentliche Lig. latum aus und liegen dicht neben dem Corpus; werden sie größer, so wölben sie den freien Rand des Ligaments nach oben vor und überragen den Fundus; in die Tiefe des Parametrium wachsen sie selten herab (Fig. 271 u. 272).

Die Beweglichkeit richtet sich nach der begleitenden Pelveoperitonitis und ihren Folgezuständen. Es gibt Hydrosalpinxe, welche an ihrer Mesosalpinx beweglich sind wie ein Ovarialtumor an seinem Stiel und bei schlaffem Lig. latum eine große Verschieblichkeit gewinnen können; so z. B. sah ich eine Hydrosalpinx von etwa Faustgröße, welche sich leicht bis an den Rippenbogen hinaufschieben ließ; selbst intraligamentäre Tumoren können, wenn sie nur den medianen Teil des Ligaments freilassen, ziemlich beweglich werden. Immerhin sind dies Ausnahmen. Meistens treten sehr früh Peritonitiden auf, welche zu Adhäsionen, namentlich um das abdominelle Ende herum, führen und dasselbe da fixieren, wo es gerade liegt, an der Seitenkante oder auf der Hinterfläche des Uterus, auf dem Boden des Douglasschen Raums oder an der Beckenwand.

Von der Kürze und Straffheit der Adhäsionen mit der Beckenwand und dem parietalen Peritoneum wird es abhängen, ob der Tumor noch einen gewissen Grad von Beweglichkeit behält oder breit angelötet ist; Verwachsungen durch schrumpfende parametritische Exsudate sind selten.

Die Konsistenz einer Hydrosalpinx ist immer eine deutlich cystische, weil die Wand dünn und die Flüssigkeit leicht beweglich ist. Nur wenn die Tumoren klein sind, oder wenn sie von Exsudaten umgeben sind oder Därme darauf adhärent sind, ist es schwer, Fluktuation nachzuweisen. Die Spannung der Wand ist verschieden nach dem Grade der Füllung. Wenn ein Teil des Inhalts entleert oder resorbiert ist, so verliert der Tumor seine cystische Konsistenz; er wird schlaff, weich und fühlt sich zuweilen wie ein Band an.

Die Druckempfindlichkeit, welche man bei Tubenerkrankungen findet, wird durch die Hydrosalpinx an sich nicht bedingt, sondern richtet sich im allgemeinen nach der begleitenden Entzündung; bei frischen Zuständen pflegt sie sehr intensiv zu sein, bei alten kann sie vollständig fehlen.

Pyosalpinx. **Die Pyosalpingen** entstehen durch Retention größerer Eitermengen bei der Salpingitis purulenta; da geringe Eitermengen klinisch nicht nachweisbar sind, so spricht man von einer Pyosalpinx gegenüber einer Salpingitis purulenta erst dann, wenn das abdominelle Ende deutlich dilatiert ist. Die Eigenschaften der Pyosalpinx sind im großen und ganzen dieselben wie die der Hydrosalpinx, nur modifiziert durch die Intensität des Entzündungsprozesses, vor allem durch die Dicke der Wand. Die Tumoren sind im allgemeinen viel kleiner, weil der Eiter nicht in so großen Mengen produziert wird, und weil die stark verdickte Wand der Ausdehnung Widerstand leistet. Die Gestalt

der Pyosalpinx zeigt viel seltener starke Schlängelungen, weil die verdickte Wand sie nicht zuläßt, sondern gibt bei mäßiger Füllung am häufigsten die Keulenform wieder (Fig. 273), während sie bei größeren Eiterungen kugelig wird. Wenn Pyosalpingen sich intraligamentär entwickeln, so zeigen sie vollständige Kugelform und werden von den entzündlich verdickten Platten des Lig. latum so umhüllt, daß jede charakteristische Gestalt der Tube verloren geht. Die Lage der Pyosalpinx zeigt ebenfalls viel weniger Abwechslung als beim Hydrosalpinx, weil die vielfachen Verwachsungen dieselbe früh fixieren. Bei normal gelagertem Uterus findet man die Lage am häufigsten dem regelmäßigen Verlauf der Tube entsprechend, das abdominelle Ende nach hinten und unten gekehrt; dasselbe liegt fast immer an der hinteren Beckenwand, bald etwas höher, meist aber etwas tiefer im Douglasschen Raum oder an

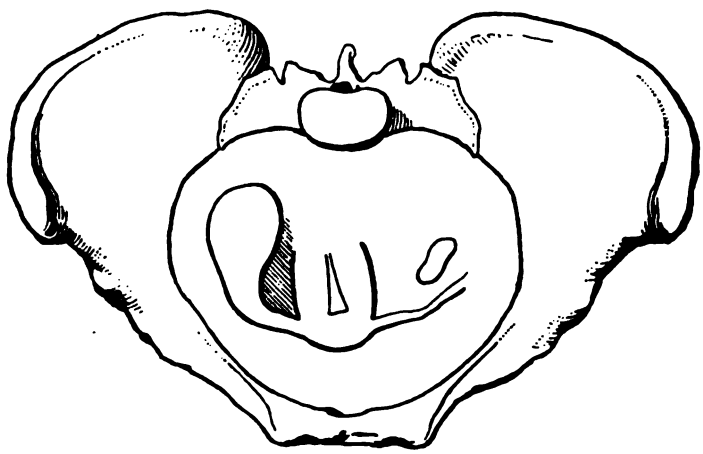

Fig. 273. Rechtsseitige Pyosalpinx. P.-B. $^1/_3$. (Orig.)
Keulenform der Pyosalpinx; zwischen ihr und der Uteruskante liegt etwas Exsudat.

der Seitenwand des Uterus. Cystische Konsistenz und Fluktuation sind nur bei großen Tumoren nachweisbar; mäßige Mengen Eiters können wegen der Dicke der Wand und der umgebenden Exsudate nicht nachgewiesen werden. Die Konsistenz der am häufigsten zur Beobachtung kommenden Pyosalpingen ist hart und unnachgiebig, nur am abdominellen Ende zeigt sie sich etwas weicher.

Die Beweglichkeit der Pyosalpingen richtet sich ebenfalls nach der Ausdehnung und Festigkeit der Verwachsungen. Pyosalpingen ohne alle Adhäsionen mit völlig freier Beweglichkeit sind selten; meistens treten um das abdominelle Ende herum sehr früh feste Verwachsungen ein, welche diesen Teil an der hinteren Beckenwand kurz und straff fixieren, während die vorderen Abschnitte mit dem Uterus zusammen ihre normale Beweglichkeit behalten können. Treten ausgedehnte Pelveoperitonitiden hinzu, so hüllt sich die ganze Tube in Adhäsionen mit dem Uterus, Peritoneum parietale, Blase, Rektum und

Ovarien. Dadurch wird die Beweglichkeit sehr beschränkt und bei breiten Beckenadhäsionen vollständig aufgehoben. Wenn sich parametritische Exsudate anschließen, so resultiert oft eine vollständige Anmauerung an das Becken (Fig. 274), und namentlich intraligamentäre Pyosalpingen können durch Parametriten vollständig unbeweglich werden. Die Druckempfindlichkeit bei Pyosalpinx richtet sich wesentlich, aber nicht ausschließlich, nach der begleitenden Pelveoperitonitis; in frischen Fällen ist sie sehr intensiv, bei alten kann sie vollständig fehlen.

Hämatosalpinx. **Die Hämatosalpinx** stellt eine Ansammlung von blutiger Flüssigkeit in einer am abdominellen Ende verschlossenen Tube dar und bildet sich in

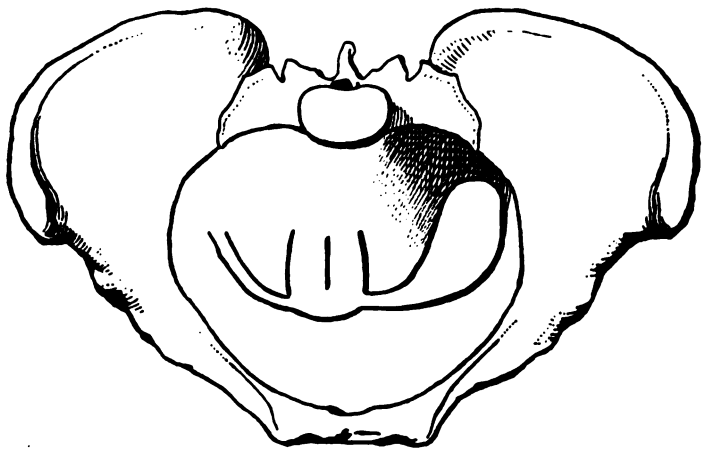

Fig. 274. Linksseitige Pyosalpinx mit einem unter ihrem abdominellen Ende ausgebreiteten parametritischen Exsudat. P.-B. $^1/_3$. (Orig.)
Rechte Tube etwas verdickt.

Verbindung mit Haematometra bei Gynatresien, durch Blutungen in eine Hydrosalpinx infolge von Torsion oder Traumen. Die Ansammlung von reinem Blut in der schwangeren Tube ist an dieser Stelle von der Besprechung ausgeschlossen (s. pag. 127). Die Eigenschaften der Hämatosalpinx sind nicht charakteristisch, sondern kommen denen der Hydrosalpinx sehr nahe, weil es sich auch bei ihnen um geringgradige Entzündungsprozesse, sei es ätiologischer, sei es konsekutiver Natur, handelt; nur die Konsistenz pflegt, wenn die Füllung sehr prall ist, oder wenn gar reines Blut in der Tube geronnen ist, wesentlich härter zu sein.

Diagnose.

Die Grundlage für die Diagnose eines Tubentumors ist der Nachweis eines neben dem Uterus gelegenen und von ihm abgrenzbaren Tumors; die Diagnose

des tubaren Ursprungs desselben beruht auf der genauen Eruierung der oben auseinandergesetzten Eigenschaften.

Verwertung der Eigenschaften.

Die Gestalt der Hydrosalpinx kann in einzelnen Fällen so charakteristisch sein, daß sie allein die Diagnose sichert. Man beachte vor allem die wurstförmige Gestalt und suche am uterinen Teil Schlängelungen zu erkennen. Dieselben treten zuweilen als nebeneinander liegende Knoten auf, welche den einzelnen Abschnitten der Tube entsprechen; namentlich die gegen die Bauchdecken vorspringenden Schlängelungen sind leicht zu erkennen, wenn man mit den äußeren Fingern darüber hinweggeht, während die nach unten gerichteten sich leichter der Palpation entziehen. Zuweilen liegen die Schlängelungen des uterinen Endes auf dem dilatierten abdominellen (Fig. 268_4), ähnlich wie bei Tuboovarialcysten. Wenn die Tubenwindungen sehr nahe aneinander liegen, so gehen sie für die Palpation verloren, und man fühlt dann nur einige Einziehungen an der Oberfläche eines rundlichen Tumors. Bei intraligamentärem Sitz verliert durch die Überkleidung mit dem Peritoneum der Tubentumor seine charakteristische Gestalt; wenn die Hydrosalpinx am Uterus adhärent ist, so stellt sie ebenfalls nur einen rundlichen, schwer abgrenzbaren Tumor ohne bezeichnende Formen dar, und das anliegende Ovarium, die umliegenden Exsudate und die Verwachsung mit den Därmen verwischen dieselben oft vollständig. Die Pyosalpinx erkennt man durch ihre Gestalt nur, wenn sie länglich ist mit kolbigem Ende; Schlängelungen sind viel seltener zu fühlen. Perimetritische Verwachsungen, parametritische Exsudate um das abdominelle Ende verdecken die Gestalt oft vollständig; liegt sie intraligamentär, oder ist sie mit dem Uterus verwachsen, so stellt sie einen rundlichen oder länglichen Tumor dar, welcher in seiner Gestalt nichts den Tubentumoren Eigentümliches mehr hat. Die Lage eines fraglichen Tumors kann für den tubaren Ursprung nur dann verwertet werden, wenn sie dem Verlauf der Tube entspricht und namentlich, wenn der Haupttumor an der Stelle des Infundibulum tubae im seitlichen Teile des Douglasschen Raumes liegt. Beweglichkeit und Konsistenz haben nichts für Tubentumoren Pathognomonisches.

Zu diesen Eigenschaften der Tumoren, welche gelegentlich wohl schon die Diagnose sichern können, kommen noch einige Zeichen hinzu, welche für dieselbe einen hohen Wert haben.

Tubenstrang.

Das Palpieren eines dicken Stranges vom Uterushorn zum Tumor ist ein untrügliches Zeichen eines Tubentumors. Der Strang ist der infiltrierte und nicht dilatierte uterine Teil der Tube, welcher bei entzündlichen Tubentumoren deshalb so konstant ist, weil die Entzündung vom Uterus aus zunächst diesen Teil der Tube befällt. Je infiltrierter die Wand, um so deutlicher fühlt man ihn, und nur bei alten Hydrosalpingen kann die Tubenwand durch Resorption wieder so dünn werden, daß er nicht mehr fühlbar ist. Man palpiert den Strang am deutlichsten, wenn man von innen den Uterus emporhebt und neben dem Uterushorn mit der äußeren Hand von vorne nach hinten hin und her geht. Lateralwärts wird er meist unbestimmter und verliert sich

in den Tumor oder verläuft noch ein Stück auf der Wand (Fig. 275); selbst bei intraligamentärer Entwicklung ist er deutlich (Fig. 271). Der Nachweis dieses Tubenstranges ist vor allem dann von Bedeutung, wenn die ganze Tube zusammen mit Eierstock, Därmen, Blase und Peritonealcysten einen undefinierbaren Tumor bildet. Ich halte den Nachweis einer Verdickung am uterinen Teil der Tube für das sicherste Zeichen eines Tubentumors.

Doppelseitigkeit.

Die Doppelseitigkeit der Affektion ist ein sehr wichtiges diagnostisches Moment, weil fast ausnahmslos gleichzeitig oder bald nacheinander beide Tuben befallen werden. Ein vollständiges Freibleiben der einen Seite bei deutlich ausgeprägter Veränderung der anderen gehört anatomisch zu den

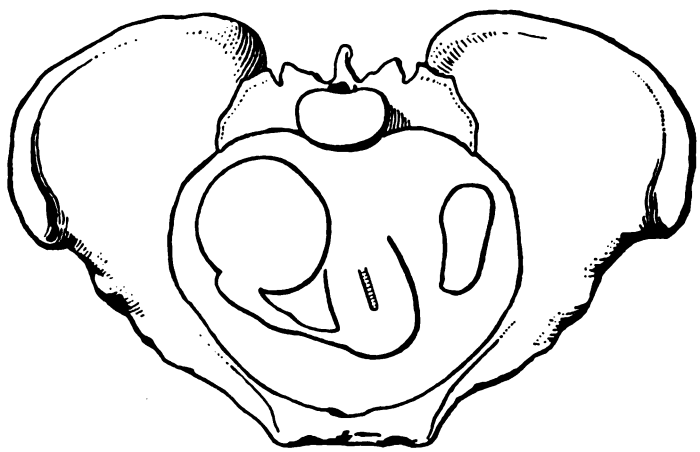

Fig. 275. Rechtsseitige Hydrosalpinx. P.-B. $^1/_3$. (Orig.)
Rechts ist deutlich der verdickte Tubenstrang fühlbar, welcher lateralwärts auf den Tumor übergeht. Links ist nur ein Stück eines schlaffen, wurstförmigen Tumors fühlbar.

größten Seltenheiten, aber auch klinisch überwiegt die deutlich nachweisbare Doppelseitigkeit ganz beträchtlich an Häufigkeit. Allerdings darf man nicht auf beiden Seiten gleichartige Tumoren erwarten; nur in einer beschränkten Zahl von Fällen findet man dieselben. Viel häufiger ist es, daß beide Seiten ungleiche Veränderungen zeigen infolge der verschiedenen Intensität und Ausdehnung des Prozesses. Neben Pyosalpinx der einen Seite findet man Hydrosalpinx auf der anderen, neben deutlichen Retentionstumoren mit eitrigem oder katarrhalischem Inhalt auf der einen Seite findet man nur Salpingitis auf der anderen; ja, wenn man neben einem Tumor auf der einen Seite nur unbestimmte Verdickung der anderen Adnexe oder nur eine besonders um das Uterushorn lokalisierte Fixation oder eine immer gerade auf die Gegend der Adnexe beschränkte Schmerzhaftigkeit findet, so kann dies als Doppelseitigkeit aufgefaßt werden, und damit einen sehr wichtigen Fingerzeig für den tubaren

Ursprung des fraglichen Tumors abgeben. Liegen größere Tubentumoren nebeneinander im Douglasschen Raum, so kann es schwer sein, zu bestimmen, ob es einer oder zwei sind; im letzteren Fall findet man meistens noch zwischen beiden eine deutliche Furche, oder die Tumoren, wofern ihre Hauptmasse an der Beckenwand liegt, verjüngen sich gegen die Mittellinie zu. Es liegt auf der Hand, daß dieses Zeichen nur einen bedingten Wert hat, denn Ovarialtumoren jeglicher Art sind nicht selten doppelseitig entwickelt; selbst Myome sind gelegentlich beiderseits am Uterus vorhanden; auch Exsudate lokalisieren sich doppelseitig; es gibt aber keine Erkrankung an den Adnexen, welche so überwiegend häufig doppelseitig ist, wie die Tubenerkrankung.

Peri- und parametritische Entzündungen spielen in der Diagnose der Tubenerkrankungen eine große Rolle, weil die Infektionen fast regelmäßig von der Tube auf das Beckenperitoneum und gelegentlich auch auf das Parametrium übergehen. Jede akute Pelveoperitonitis, namentlich wenn sie als Rezidiv auftritt, erregt den Verdacht auf eine Tubenerkrankung als Ursache. Wenn der bestimmte Nachweis der erkrankten Tube im akuten Stadium der

Peri- und parametritische Entzündungen.

Fig. 276. Uterus fundus mit doppelseitiger Salpingitis purulenta.

Pelveoperitonitis auch nicht möglich ist, so weist die lokalisierte Schmerzhaftigkeit in der Nähe der Adnexe doch immer auf die Tube hin. Wenn das akute Stadium abgelaufen ist, so bleiben unbestimmt palpable, äußerst empfindliche Tumoren in der Gegend der Adnexe zurück, welche aus den Tuben als Kern und den geschwellten Ovarien, adhärenten Darmschlingen und kleinen Peritonealcysten in der Umgebung bestehen. Je älter der Prozeß, um so mehr tritt die Tube in ihrer Gestalt hervor, und um sie herum bleiben die vielfachen Verwachsungen mit den Nachbarorganen und der Beckenwand, vor allem am abdominellen Ende, zurück. Parametritische Entzündungen treten zumeist nur bei eitrigen Tubenerkrankungen auf und führen im akuten Stadium zu schmerzhaften Exsudaten unter der Tube, vor allem unter dem Infundibulum, als deren Rest dann parametrane Narben zurückbleiben in Gestalt von diffusen, strangförmigen Verdickungen. In diesen verschiedenen Stadien ist die Pelveoperitonitis, seltener die Parametritis, eine fast regelmäßige Begleiterin der Tubenerkrankung und bildet, wenn sie sich in der Gegend der Adnexe lokalisiert, einen wichtigen Hinweis auf den tubaren Ursprung von sonst in der Deutung zweifelhaften Tumoren; denn

wenn auch bei Ovarialtumoren, Blutergüssen, Myomen entzündliche Komplikationen nicht fehlen, so sind sie bei weitem nicht so häufig und so ausgedehnt wie bei Tubentumoren. Nicht selten treten infolge der komplizierenden Pelveoperitonitis die Tubenentzündungen in einer Form auf, welche ihrer Diagnose besondere Schwierigkeiten bereitet, das sind die sog. **Adnextumoren** im engeren Sinne. Man versteht darunter, im Gegensatz zu den gut charakterisierbaren Retentionstumoren, kleinere Geschwulstbildungen neben dem oberen Teil des Corpus uteri, welche aus der verdickten und aufgeknäuelten Tube, dem entzündlich vergrößerten Ovarium, verklebten Netz- und Darmschlingen und kleineren, zwischen den peritonealen Adhäsionen gelegenen Exsudatmassen bestehen. Die feste Verklebung dieser Organe untereinander macht es unmöglich, die einzelnen Bestandteile durch Palpation voneinander abzugrenzen, so daß der tubare Ursprung nicht sicher nachgewiesen, sondern nur vermutet werden kann. Je schwerer zugänglich für die Palpation die veränderten Adnexe sind, um so weniger leicht wird man die Differenzierung durch genaue Untersuchung vornehmen können; während man bei normal gelagertem Uterus aus dem zuweilen palpablen, verdickten uterinen Ende der Tube den Adnextumor als tubaren erkennen kann, muß man bei der Retropositio, bei der Retroflexio sich mit dem allgemeinen Eindruck eines im oberen Teil der Adnexe gelegenen Tumors begnügen. Die Doppelseitigkeit aber, die Schmerzhaftigkeit, die vielfachen Verwachsungen mit der Umgebung, die festweiche, aber nicht cystische Konsistenz sind charakteristische Zeichen genug für einen tubaren Tumor.

Gonorrhoe. Der Nachweis eines gonorrhoischen Katarrhs kann ebenfalls auf die Diagnose eines Tubentumors hinführen, da Gonorrhoe die häufigste Ursache derselben ist; im Falle, daß die Gonorrhoe beim Weibe nicht sicher nachweisbar ist, kann auch die Gonorrhoe des Ehemannes diesen Teil des Beweises übernehmen.

Anamnese. Auch die Anamnese kann für die Diagnose mit herangezogen werden, da sie Anhaltspunkte für den entzündlichen Charakter der Geschwulst ergeben kann. Wenn aus ihr hervorgeht, daß die Tumoren aus einer abgelaufenen Beckenperitonitis entstanden sind, so kann man allerdings nicht mehr wie einen Verdacht auf Tubentumoren haben; wenn die Angaben aber lauten, daß die Attacken von Beckenperitonitis sich von Zeit zu Zeit wiederholen, während die Intervalle Gesundheit oder wenigstens Besserung zeigen, wenn also der Charakter der Peritonitis ein rezidivierender ist, so kann man mit einer gewissen Wahrscheinlichkeit den fraglichen Tumor für eine gonorrhoische Pyosalpinx halten. Die Angabe, daß die Erkrankung bald nach der Verheiratung begonnen, erhöht den Verdacht auf infektiöse Tubenerkrankung.

Die Symptome sind in keiner Form so charakteristisch, daß sie die Diagnose stützen können, nur die deutlich lateralsitzenden, sich immer wiederholenden Koliken können mit Wahrscheinlichkeit auf die Tube bezogen werden.

Probepunktion. Die Probepunktion ist ein diagnostisches Hilfsmittel, welches durch eine genaue Palpation ersetzt werden kann und soll. Die Probepunktion ist

trotz antiseptischer Vorsichtsmaßregeln nicht ungefährlich, da aseptische Tumoren durch dieselbe infiziert werden und vereitern können oder Pyosalpinxe einen Teil ihres Inhalts in die Bauchhöhle entleeren können. Da außerdem weder durch das Ablassen von Blut noch von seröser Flüssigkeit noch von Eiter mit Bestimmtheit ausgesagt werden kann, ob dieselben innerhalb der Tube oder neben ihr gesessen haben, so sind die Resultate der Probepunktion für eine genaue Diagnose unbrauchbar. Man tut am besten, für die Erkennung der Tubentumoren auf dieses Hilfsmittel zu verzichten, nur für die Untersuchung des Eiters auf Infektionsträger kann es gelegentlich wünschenswert sein, etwas Eiter zu aspirieren (s. pag. 52).

Differentialdiagnose.

Differentialdiagnose.

Die Differentialdiagnose der Retentionstumoren muß verschiedene Zustände berücksichtigen, je nachdem es sich um die Abgrenzungen gegen eine deutlich cystische Hydrosalpinx oder gegen die harte, dickwandige Pyosalpinx handelt.

Ovarialtumoren.

Die **Hydrosalpinx** wird am häufigsten mit cystischen Ovarialtumoren verwechselt. Beide Zustände können so ähnliche Befunde darbieten, daß selbst die Inspektion bei der Laparotomie den Ausgangspunkt des Tumors zuweilen im unklaren läßt. Namentlich bei intraligamentärer Entwicklung, wo der Tubentumor weder die Gestalt noch die Verbindung mit dem Uterus deutlich erkennen läßt, ist die Unterscheidung schwer. Der verdickte uterine Tubenabschnitt muß auch hier immer aufgesucht werden; daneben sprechen Doppelseitigkeit, vielfache Entzündungsprozesse in der Nachbarschaft zugunsten eines Tubentumors. Leichter sind die Unterschiede festzustellen bei freier gestielter Entwicklung der Hydrosalpinx; während der Ovarialtumor immer eine rundliche oder ovale Gestalt zeigt, frei beweglich oder doch nur von einzelnen Adhäsionen an seiner Basis umgeben ist, zeigt die Hydrosalpinx in den meisten Fällen, wenn auch nicht immer, die bekannte längliche, geschlängelte, keulenförmige Gestalt und ist gewöhnlich durch reichlichere perimetritische Adhäsionen mit der ganzen Nachbarschaft verbunden. Man trachte immer danach, die Tube zu palpieren; beim Ovarialtumor wird man sie häufig in ganzer Länge und normaler Dicke vor demselben nachweisen können, während sie bei Hydrosalpingen im uterinen Teil verdickt ist und sich lateralwärts auf dem Tumor verliert. Der Nachweis des Ovarium neben der Hydrosalpinx wird wegen der vielfachen Adhäsionen meistens nicht gelingen. Die obenerwähnten anamnestischen Momente, sowie der Nachweis der Gonorrhoe klären zuweilen den Tumor als einen tubaren auf.

Parovarialcyste.

Die Unterscheidung einer Hydrosalpinx von einer Parovarialcyste kann noch größere Schwierigkeiten bereiten, weil man bei ihr die Tube nicht abgrenzen und zuweilen neben dem Tumor deutlich den Eierstock fühlen kann.

Über die Abgrenzung der Hydrosalpinx gegen abgekapselte peritonitische Exsudate s. diese.

Viel häufiger wird die **Pyosalpinx** als Tubentumor verkannt, weil sie wegen ihrer dicken Wand mit einer Reihe von festen Tumoren verwechselt werden kann. So z. B. können Pyosalpinxe mit stark infiltrierter Wand und geringem Eiterinhalt für gestielte subseröse Myome gehalten werden, namentlich wenn die Tube aufgeknäuelt ist, ihre Windungen unter Exsudatmassen versteckt sind, oder wenn sie intraligamentär entwickelt ist. Bei genauer Palpation wird man das Myom immer an seiner runden Gestalt, an seiner freien Beweglichkeit und Schmerzlosigkeit erkennen müssen, während die Tubentumoren durch die umliegenden Exsudate diffuser in ihrer Begrenzung erscheinen, schmerzhaft sind und fest mit der Nachbarschaft verbunden zu sein pflegen; auch die Doppelseitigkeit und der Befund von zwei symmetrischen Tumoren sprechen für tubaren Ursprung. Die Beschaffenheit der Stielverbindung mit dem Uterus pflegt eine recht verschiedene zu sein; beim Pyosalpinx haben wir einen dünnen Stiel, welcher nur das Uterushorn mit dem Tumor verbindet, hingegen der andere Teil des letzteren sich nur von außen an den Uterus anlagert und von ihm abgrenzbar ist, während subseröse Myome mit ihrer ganzen dem Uterus zugekehrten Peripherie aus dem Uterus entspringen und dadurch eine viel breitere Stielverbindung zeigen. Ein wertvolles Hilfsmittel für den Nachweis der einzelnen Formen von Pyosalpinx ist die Leukocytose (s. pag. 44). Die Anamnese kann ebenfalls bei dieser Differentialdiagnose in der erwähnten Weise Aufschluß geben. Auch für diese Fälle ist die Probepunktion, obgleich sie mit Leichtigkeit die Unterscheidung zwischen einem soliden und einem eiterhaltigen Tumor treffen könnte, wegen ihrer Gefahren zu vermeiden.

Subseröse Myome.

Über die Unterscheidung der Pyosalpinx gegen parametritische Exsudate s. diese.

Die Tubargravidität kann natürlich am leichtesten Befunde erzeugen, welche den entzündlichen Tubenerkrankungen ähnlich werden; vor allem die Tubenmole, d. h. die Retention des abgestorbenen Eies mit Blutungen in das Lumen, erzeugt einen Palpationsbefund, welcher sich von der eitrigen Salpingitis oder von der Pyosalpinx oft kaum unterscheiden läßt. Wenn man bedenkt, daß Tubarschwangerschaft sich häufig auf dem Boden von alten entzündlichen Tubenerkrankungen entwickelt, oder daß anderseits aus nicht ganz zur Resorption gelangten Tubenschwangerschaften entzündliche Zustände zurückbleiben können, so wird man begreifen, daß für manche veraltete Fälle eine Unterscheidung unmöglich ist. Für die frischen Fälle dagegen muß man meistens die Differentialdiagnose für möglich erklären, und zwar auf Grund folgender Tatsachen: Die Tubenmole zeigt, wenn die Tube mit geronnenem Blut stark ausgedehnt ist, meistens noch eine viel auffallendere Härte als die Pyosalpinx; da ausgedehnte Entzündungen bei ihr fehlen, findet man gar keine oder nur sehr wenig Adhäsionen mit der Nachbarschaft, und sie ist fast schmerzlos. Charakteristisch ist für Tubenschwangerschaften meistens das Freibleiben des uterinen Endes, wenn nicht ausnahmsweise das Ei nahe dem Uterus sich implantiert hat, während dasselbe bei entzündlichen Tubenerkrankungen sich gerade durch seine Dicke

Tubargravidität.

und Härte auszeichnet; kann man mit Sicherheit das Freibleiben der anderen Seite nachweisen, so ist Gravidität in der Tube viel wahrscheinlicher als Entzündung. Die peritubare und gelegentlich auch die etwas seitlich gelegene retrouterine Hämatocele kann wegen der cystischen Konsistenz, wenigstens in frischen Stadien, häufiger mit Hydrosalpinx verwechselt werden. Je dünnwandiger der Tumor ist, je gleichmäßiger seine Konsistenz ist, und je deutlicher er fluktuiert, um so eher kann man eine Hydrosalpinx annehmen, während die Blutergüsse keine eigene Wand palpieren lassen, sondern diffuser in die Nachbarschaft übergehen, eine ungleichmäßige Konsistenz und vor allem meistens ein Hartwerden durch Gerinnung zeigen. Auch hier kann die Beschaffenheit des uterinen Endes der Tube den Aufschluß über die Diagnose geben. In allen Fällen, wo man Tubenschwangerschaft von Tubenentzündung unterscheiden soll, spielt die Anamnese in den bei beiden Affektionen geschilderten Punkten eine wichtige Rolle.

Perityphlitis.

Die Unterscheidung der rechtsseitigen Tubenaffektion gegen Perityphlitis oder Appendicitis spielt in der Praxis eine große Rolle. Fehldiagnosen sind nach beiden Seiten sehr häufig; in den letzten Jahren der ständig zunehmenden Bedeutung der Appendicitis wird diese Diagnose zweifellos zu häufig gestellt. Der Anlaß zu den Fehldiagnosen liegt nicht nur in der räumlichen Nachbarschaft beider Organe, sondern auch in der Abhängigkeit beider Prozesse voneinander und in der Kombination derselben; durch den adhärenten Proc. vermiformis kann eine Tube infiziert werden, und perityphlitische Exsudate können an dieselbe herantreten und sie in Mitleidenschaft ziehen; umgekehrt kann der Darmteil an der kranken Tube adhärent werden und erkranken, und können die perisalpingitischen Prozesse an das Typhlon gelangen. Dazu kommt, daß die Symptome bei beiden Affektionen sehr ähnlich sein können; denn sowohl rezidivierende Peritonitiden mit akutem Anfang, als auch andauernde Schmerzen an der befallenen Seite kommen beiden zu. Man wird aus den Symptomen deshalb nur dann etwas für die Diagnose entnehmen, wenn entweder Erscheinungen von seiten des Darms, z. B. Koliken, Stenosensymptome, oder gynäkologische Symptome, z. B. Blutungen, Fluor, Dysmenorrhoe, den Ausschlag nach einer Seite bringen. Die Unterscheidung beider Prozesse muß möglichst durch objektive Untersuchungen ermöglicht werden. Man wird zunächst durch äußere Untersuchung genau den Sitz der Exsudate zu bestimmen suchen; findet man denselben auf der Darmbeinschaufel, oder kann man vielleicht hier den infiltrierten und empfindlichen Wurmfortsatz direkt fühlen, so ist Typhlitis oder Appendicitis ziemlich sicher, wenn die Genitalien sich später als frei erweisen; mit der Anwendung des Druckschmerzes allein muß man vorsichtig sein, weil auch bei reinen Genitalaffektionen ein starkes Eindrücken der Bauchdecke an dieser Stelle als schmerzhaft empfunden wird. Die dann folgende kombinierte Untersuchung wird in einfachen Fällen sofort Klarheit bringen, wenn man den Tumor von oben her in das Becken hineintreten fühlt, während die Tubengegend selbst frei ist oder umgekehrt, wenn er sich deutlich in der Tube lokalisiert und etwa die anderen

Adnexe ebenfalls erkrankt sind. Schwierigkeiten machen diejenigen Fälle, wo die Darmexsudate an die Genitalien heranwandern oder umgekehrt; man wird dann gelegentlich doch den Ausgangspunkt des Leidens aus dem Verlauf oder aus dem Sitz des Zentrums der Exsudate erkennen. Die Kombinationen beider Prozesse, auch wenn sie nicht voneinander abhängen, machen dann Schwierigkeit, wenn zu alten Genitalaffektionen Darmprozesse oder umgekehrt hinzutreten; man wird immer geneigt sein, den alten Prozessen die neuen Symptome ebenfalls zuzuschreiben; nur eine immer wiederholte genaue lokale Untersuchung kann vor falschen Auffassungen schützen.

Diagnose einiger Besonderheiten.

Ätiologie. Nachdem die Diagnose auf entzündliche Tubenaffektion sichergestellt ist, erhebt sich die Frage nach der **Ätiologie** derselben. Über wissenschaftliche Zwecke hinaus ist diese Frage für den Praktiker deshalb von großer Wichtigkeit, weil die Prognose der Erkrankung und die Behandlung sehr wesentlich von der Art der Organismen, welche die Infektion erzeugt haben und von der spezifischen Gewebsreaktion abhängen.

Von Mikroorganismen, welche Tubenerkrankungen erzeugen können, sind bislang in der Tube gefunden worden: Gonokokken, Tuberkelbazillen, Streptokokken, Staphylokokken, Pneumokokken, Actinomyces. Die Untersuchung des Eiters der Tubensäcke ergibt folgendes Resultat über die Häufigkeit der wichtigsten Arten:

	Steril	Gonokokken	Tuberkelbazillen	Streptokokken	Staphylokokken
Wertheim II (114 mal)	57	39	—	11	5
Menge (112 mal)	75	28	9	4	1
Witte (39 mal)	24	7	—	4	2

Wenn auch die Untersuchungsresultate, namentlich im Hinblick auf die Tuberkelbazillen, sehr verschieden ausgefallen sind, so ergibt sich doch das beträchtliche Überwiegen der Gonorrhoe, was noch mehr in die Erscheinung tritt, wenn man bedenkt, daß in dem sterilen Eiter überwiegend häufig die besonders schnell zugrunde gehenden Gonokokken enthalten waren.

Für die Praxis haben nur die Gonorrhoe, die Tuberkulose und die septische Salpingitis Bedeutung. Eine Differentialdiagnose dieser drei Arten ist für die Mehrzahl der Fälle möglich; sie soll in erster Linie durch die objektive Untersuchung, ferner durch die Verwertung der Symptome und des ganzen Krankheitsverlaufs gemacht werden; versagen diese Mittel, so kann in besonders wichtigen Fällen die bakteriologische Untersuchung des aspirierten Eiters vorgenommen werden.

Die gonorrhoische Salpingitis kann, weil sie mit circa 80—85% die bei weitem häufigste aller Tubenentzündungen darstellt, schon von vornherein immer dann angenommen werden, wenn nicht ganz bestimmte Gründe

für eine andere Art der Infektion sprechen. Der Untersuchungsbefund bietet an den Tuben selbst nichts Charakteristisches und unterscheidet sich im besonderen nicht von der septischen Form, während die Tuberkulose sich oft von beiden abgrenzen läßt; findet man ausgedehnte parametritische Exsudate unter den Tuben, so ist gonorrhoische Ätiologie nicht wahrscheinlich; kleinere kommen auch bei diesen vor. Die sicher nachgewiesene Gonorrhoe der unteren Abschnitte der Genitalien, insbesondere des Uterus, ist ein zuverlässiger Hinweis auf die gleiche Ätiologie der Tubenerkrankung; doch darf man beim Fehlen derselben sich in der Annahme einer gonorrhoischen Pyosalpinx nicht irre machen lassen, da die Schleimhauterkrankungen ausheilen, oder die Infektion des Uterus symptomlos geblieben sein kann. Die Anamnese gibt meist wichtige Anhaltspunkte: wenn die Salpingitis entstanden ist im Anschluß an eine Menstruation, namentlich kurze Zeit nach dem Beginn des ehelichen Verkehrs, wenn sie mit immer rezidivierender Pelveoperitonitis einhergeht, so ist Gonorrhoe sehr wahrscheinlich. Die Gonorrhoe des Ehemanns kann ebenfalls diagnostisch mit verwertet werden.

Die septische Form, welche auf Infektion mit Staphylokokken und Streptokokken beruht und wohl auf circa 5—10% geschätzt werden kann, ist aus positiven Zeichen schwer zu diagnostizieren; als solche hebe ich hervor die Kombination mit ausgedehnten parametritischen Exsudaten und langdauernden Fieberzuständen, welche allein auf die Tuben bezogen werden müssen. Die Gonorrhoe macht meistens nur beim Entstehen mehrtägiges Fieber, welches sich bei Nachschüben wohl wiederholen kann, während bei septischer Salpingitis, vielleicht infolge immer neu produzierter und resorbierter Toxine, monatelanges Fieber bestehen kann, welches schließlich immer noch in Verbindung mit der Menstruation wiederzukehren pflegt. Die Anamnese ergibt wenig Anhaltspunkte; namentlich darf man den Anschluß an ein infektiöses Wochenbett nicht diagnostisch verwerten, da die Gonorrhoe sehr häufig sich im Wochenbett auf die Tuben fortsetzt, auch nicht die nach Ausräumung und Ausschabung des Uterus, nach Sondierung, uteriner Behandlung auftretende Tubeninfektion, da alle diese Manipulationen auch den Übergang der Gonokokken auf die Tube ermöglichen.

Die tuberkulöse Salpingitis ist durch Symptome, Verlauf und objektive Befunde so gut gezeichnet, daß ihre Diagnose meistens möglich sein wird; ihre Häufigkeit wird auf circa 5% geschätzt werden können. Der Befund an den Tuben selbst bietet freilich wenig Charakteristisches; da die Tuberkulose mit starker Infiltration der Wand einhergeht und erst spät zu eitriger Einschmelzung und selten zu wirklicher Eiterproduktion führt, so findet man bei Tuberkulose oft sehr stark infiltrierte Tuben, welche außerdem höckerig oder knollig erscheinen, wenn sich infantile Schlängelungen damit verbinden; wenn die Infektion vom Uterus her eindringt, so sind die Knoten am uterinen Ende am deutlichsten. Bei der Ausbildung von Pyosalpinx gehen diese Zeichen verloren. Da die Tubentuberkulose entweder vom Peritoneum herkommt oder

auf dasselbe übergeht, so findet man Zeichen der peritonealen Erkrankung fast regelmäßig in Gestalt von Ascites und peritonealen Knötchen (s. pag. 447). Ascites in Verbindung mit Tubenschwellung ist ein bei der Seltenheit der ebenfalls häufig Ascites erzeugenden Tubenneubildung ein fast sicheres Zeichen für Tuberkulose. Alle Zeichen von Tuberkulose an den Genitalien, z. B. Ulcera oder Endometritis tuberculosa, sichern die Diagnose. Tuberkulose anderer Organe machen die Diagnose der Tuberkulose sehr wahrscheinlich; man untersuche deshalb stets Lungen, Knochen und Gelenke, Darm, Haut; in einem Falle wurde ich durch Lupus faciei auf die Diagnose hingeführt. Symptome und Allgemeinbefinden geben wenig sichere Anhaltspunkte. Die Reaktion auf Tuberkulin wird in zweifelhaften Fällen Klärung bringen können. Aus der Anamnese können herangezogen werden Heredität, überstandene Skrophulose und Tuberkulose. Die einwandfreieste Diagnose durch die Untersuchung des Eiters auf Infektionsträger soll in Hinblick auf die Gefahr der Probepunktion nur dann versucht werden, wenn bei einem ernsten Zustand von dem Ausfall der Untersuchung ein wichtiger therapeutischer Eingriff abhängt, z. B. Inzision einer septischen Pyosalpinx. Das Resultat der Untersuchung wird dadurch sehr beeinträchtigt, daß in über der Hälfte aller Fälle, und zwar je älter der Prozeß ist, um so öfter, der Eiter steril sein wird.

Inhalt des Retentionstumors.

Für die Prognose des Krankheitsfalles und für die einzuschlagende Behandlung ist es nicht ohne Wichtigkeit, den **Inhalt** eines Tubentumors festzustellen, d. h. mit anderen Worten die drei Arten von Retentionstumoren voneinander zu unterscheiden. Die Unterscheidung von Hydro- und Pyosalpinx wird häufig möglich sein auf Grund der Palpationsbefunde, wenn man auch bedenken muß, daß das allmähliche Umwandeln einer in die andere Übergangsbilder schaffen muß. Für die Hydrosalpinx sprechen im allgemeinen Dünnwandigkeit, Fluktuation, Beweglichkeit, starke Schlängelungen, während die Pyosalpinx meist kleiner, härter, breiter fixiert, mit Exsudaten kombiniert, oft auch druckempfindlicher ist. Die Hämatosalpinx ist mit einiger Sicherheit nur dann zu diagnostizieren, wenn ihre häufigste Ätiologie, der Verschluß tiefer liegender Genitalabschnitte, nachzuweisen ist; eine abgelaufene Tubengravidität kann ebenfalls, wenn auch weniger sicher, diagnostisch für Hämatosalpinx verwertet werden. Ein wichtiges Mittel für die Erkennung des wichtigsten Tubeninhalts, des Eiters, ist die Leukocytose des Blutes.

Die von Dützmann, Pankow u. a. vorgenommene und in ihrer diagnostischen Bedeutung durch das Operationsresultat kontrollierte Leukocytenzählung hat ergeben, daß bei eitrigen Tubentumoren fast immer deutliche Leukocytose vorhanden ist; dagegen sind die absoluten Werte viel weniger hoch als bei frischen Abszessen und bewegen sich meistens um 15000 herum. Der Grund liegt wohl daran, daß nach Ablauf des akuten Prozesses die Leukocytose trotz bestehender Eiterung langsam zurückgeht, weil die Infektionsträger abgestorben sind. Man wird demnach niedrigere Zahlen diagnostisch verwerten müssen und nach Pankows Resultaten schon bei einer dauernden Erhöhung der Leukocyten auf 15000 (natürlich beim Ausschluß jeder anderen Ursache derselben) Eiter annehmen können, ihn aber selbst bei einer Zahl unter 10000 nicht sicher ausschließen können; die niedrigen Werte sind zum Teil auch auf

die Gonorrhoe an sich zu beziehen, welche wegen ihres lokalen Charakters eine wesentlich geringere Leukocytose erzeugt. Die Untersuchung von Dützmann und Pankow bei 10 tuberkulösen Pyosalpingen hat stets das Fehlen von Leukocytose ergeben, während bei Streptokokkeninfektion stets große Mengen Leukocyten gefunden wurden.

Auf Grund dieser Beobachtungen kann man unter gewissen Vorbehalten die Leukocytose für die Diagnose des Eiters in den Tuben heranziehen; es scheint fast so, als ob man in ihr ein differentialdiagnostisches Mittel gewonnen hätte, die verschiedenen Arten der Pyosalpinx zu differenzieren.

Die Probepunktion ist natürlich ein sehr sicheres Mittel, um den Inhalt festzustellen; aber auch für diesen Fall ist sie nur vorzunehmen, wenn alle anderen Mittel im Stich lassen und ein Eingriff von dem Ausfall der Untersuchung abhängt.

Diagnose der Perforation.

Die Perforation einer Pyosalpinx ist eine üble Komplikation, weil sie eine beständig stinkenden Eiter sezernierende Höhle erzeugt und dadurch der Kranken beträchtlichen Schaden und die lebhaftesten Unbequemlichkeiten schafft. Die Diagnose der eingetretenen und bevorstehenden Perforation ist deshalb nicht ohne Belang. Die Perforation erfolgt in den Mastdarm, in die Blase, Scheide und durch die Bauchdecken nach außen. Da der Perforation immer die Absetzung größerer Exsudate vorangeht, durch welche die Kommunikation mit den betreffenden Hohlorganen in fistulösen Gängen sich ausbildet, so tritt der Tubentumor in seiner charakteristischen Form nicht deutlich hervor, sondern größere, meist parametritische Exsudatmassen umgeben ihn und verbinden ihn mit dem Hohlorgan, in welches er sich geöffnet hat. Für die Diagnose einer Perforation ist zunächst der Nachweis des Eiterabgangs notwendig, sei es, daß er mit dem Stuhlgang, Urin, in die Vagina oder durch die Bauchdecken erfolgt; meist fließt er reichlich und zeichnet sich durch einen penetranten Geruch aus. Die Fistel in den Bauchdecken oder in der Vagina, wo sie zwischen den Falten leicht an ihrer infiltrierten Unterlage und an dem Eiteraustritt erkannt werden kann, muß sondiert und die Richtung der Sonde gegen die Tube hin beachtet werden. Die Perforationsöffnung im Rektum ist häufig so klein, daß man sie nicht fühlen kann; sie sitzt aber immer an der Stelle, wo das Exsudat der Mastdarmwand am innigsten anliegt. Für den Nachweis der Perforation in die Blase ist die Anwendung des Cystoskops notwendig.

Kolischer sah in einem solchen Fall eine spaltförmige, von gefransten Rändern umgebene Öffnung, aus der ein gelbliches der Länge nach kanneliertes Würstchen hervorsah, welches sich bei Druck auf den Adnextumor verlängerte, bis sich der Eiter löste und auf den Boden der Blase deponierte.

Die Diagnose einer perforierten Pyosalpinx beruht demnach auf dem Nachweis eines Tubentumors und Eiterabgangs aus einem Organ, mit welchem sie

sich breit verbindet; einem perforierten Exsudat gegenüber stellt man diese Diagnose, wenn der Tumor rundliche Konturen hat, und wenn der üble Geruch des Eiters für längere Retention desselben in einem größeren Sack spricht.

Die Diagnose der bevorstehenden Perforation wird sich durch ein Exsudat kundgeben, welches sich unter lebhaften Fieberbwegungen dem betreffenden Organ nähert. Diese Vorbereitung zur Perforation erfolgt an den Bauchdecken, der Scheide, dem Mastdarm, der Blase unter charakteristischen Veränderungen, welche bei der Abszedierung parametritischer Exsudate geschildert werden (s. pag. 473).

Tubenneubildungen.

Tubenneubildungen.

Neubildungen der Tuben sind sehr selten; es sind beobachtet worden von gutartigen Neubildungen: Papillome und Fibromyome; von malignen Neubildungen: Karzinome, Sarkome, Chorionepitheliome. Von ihnen haben praktische Bedeutung, in Hinblick auf ihre Häufigkeit, nur die Papillome und die Karzinome.

Die Papillome sind meistens einseitige, auf entzündlicher Grundlage entstehende Neubildungen der Tubenschleimhaut. Die neugebildeten Massen füllen das Innere der Tuben aus und können sie zu beträchtlichen Tumoren vergrößern. Die Wülste des Papilloms sondern, ebenso wie die Papillome des Uterus, seröse Flüssigkeit ab, welche sich entweder als frei bewegliche Flüssigkeit in der Bauchhöhle ansammelt oder bei verschlossenem abdominellen Ende zum Uterus herausläuft. Da diese Tumoren aus chronischen Entzündungen entstehen, so wird man vielleicht zur Diagnose kommen können, wenn chronische Adnextumoren zu wachsen beginnen unter Abscheidung von Ascites und den Erscheinungen des intermittierenden Abflusses seröser Flüssigkeit aus dem Uterus (Hydrops tubae profluens).

Die Karzinome machen ganz ähnliche Befunde wie die Papillome, für die malignen Arten der Geschwülste kann ein höheres Alter und die Kachexie verwertet werden.

Die Diagnose beider Neubildungen muß als äußerst schwierig gelten.

Diagnose der Pelveoperitonitis.

Definition.

Unter Pelveoperitonitis versteht man die Entzündung derjenigen Abschnitte des Peritoneum, welche als parietales Blatt die oberen Partien des kleinen Beckens, die Darmbeinschaufeln und die angrenzenden Teile der vorderen und hinteren Bauchwand und als viscerales Blatt den Uterus, die Tuben, die Basis der Ovarien, die Blase, den vorderen Teil des Rektum überziehen und neben dem Uterus die Ligg. lata bilden (s. pag. 65). Neben dem Begriff

Pelveoperitonitis sind gebräuchlich die Bezeichnungen Perimetritis für die Entzündung des serösen Überzugs des Uterus (meist wird dieser Begriff im weiteren Sinne gebraucht für die Entzündung des ganzen Beckenperitoneum im Gegensatz zu Parametritis), Perisalpingitis für die Entzündung des serösen Überzugs der Tuben und deren Nachbarschaft, Perioophoritis für die Entzündung in der Umgebung des Ovarium.

Die Pelveoperitonitis kann auftreten als Teilerscheinung der allgemeinen Peritonitis, welche von den Organen der Bauchhöhle ihren Ursprung nimmt, z. B. nach der Perforation des Magens, des Darms, der Gallenblase; diese Fälle sind hier auszuschließen. Für den Gynäkologen am wichtigsten sind diejenigen Formen der Peritonitis, welche sich an Erkrankungen der Beckenorgane anschließen; dieselben breiten sich entweder von hier aus allmählich auf das ganze Bauchfell aus und erzeugen die diffuse Peritonitis, oder sie spielen sich im Bereich des kleinen Beckens und seiner Nachbarschaft ab. Danach müßte man zunächst diffuse und zirkumskripte Peritonitis unterscheiden; da aber erstere im Bereich des ganzen Peritoneum zurückgehen und nur im kleinen Becken Residuen zurücklassen kann, welche den Entzündungsprodukten der letzteren vollständig gleichen, so ist die Trennung leider schwer durchzuführen und meistens nur auf der Höhe des Krankheitsprozesses möglich.

Die diffuse Peritonitis.

Die diffuse, von den Genitalorganen ausgehende Peritonitis entsteht meistens im kleinen Becken und breitet sich auf die ganze Abdominalhöhle aus; selten entwickelt sie sich primär im oberen Teile der Bauchhöhle, wenn große Tumoren der Ovarien oder des Uterus sie veranlassen. Die Ursache liegt entweder in der Infektion der Bauchhöhle mit Mikroorganismen oder in noch nicht näher gekannten chemischen oder mechanischen Einflüssen. Wir müssen deshalb diese beiden in der Ätiologie differenten Formen kennen, um so mehr als sie auch klinisch ganz differente Krankheitsbilder erzeugen.

I. **Die nichtinfektiöse Peritonitis** entsteht bei Ruptur und Torsion von Ovarialtumoren, bei papillären Kystomen, bei Ernährungsstörungen in Myomen und Ovarialtumoren; am ausgeprägtesten finden wir ihr Bild bei der Stieltorsion. Bei dieser Form beschränken sich die Krankheitserscheinungen auf das Abdomen, während alle, der septischen Form eigentümlichen Allgemeinerscheinungen fehlen. Man findet leichten Meteorismus, mäßige Druckempfindlichkeit, hin und wieder Erbrechen, Darmträgheit, während Puls, Temperatur und Allgemeinbefinden keine Veränderungen zeigen. Nicht selten fehlen auch die lokalen Erscheinungen, so daß man bei der Laparotomie von den sehr auffallenden, oft viel hochgradiger als bei den septischen Peritonitiden sich bildenden Veränderungen überrascht wird. Die Diagnose kann demnach nicht immer gestellt werden; am ehesten ist sie möglich, wenn sich bei Tumoren die erwähnten Symptome entwickeln; eine Abgrenzung von Ileus wird nicht immer möglich sein. Viel

häufiger tritt die nichtinfektiöse Peritonitis lokal auf und führt zu Verwachsungen bei Tumoren, zu Einkapselungen von Blut und extrauterinen Fruchtsäcken, zu Adhärenz von Uterus und Ovarien z. B. bei Lageveränderungen (s. pag. 230).

II. Die infektiöse Peritonitis. Wir unterscheiden nach der Art der Krankheitserreger

1. **Die septische Peritonitis** entsteht durch Infektion der Bauchhöhle durch Streptococcus und Staphylococcus pyogenes, seltener durch Pneumococcus und Bacterium coli im Anschluß an operative Eröffnung der Bauchhöhle; ferner bei Rupturen von Pyosalpingen, vereiterten Dermoidcysten, Fruchtsäcken und Hämatocelen; bei Perforation jauchender Karzinome usw.

Septische Peritonitis.

Eine weitergehende Einteilung der infektiösen Peritonitis nach der Art der septischen Organismen in Streptokokkenperitonitis, Coliperitonitis usw. ist für klinische Zwecke noch nicht durchführbar.

Das klassische Symptomenbild, auf welchem die Diagnose beruht, setzt sich aus lokalen Reizerscheinungen und Zeichen der allgemeinen Sepsis zusammen. Erstere bestehen in Meteorismus, Druckschmerz, Erbrechen, Singultus, Absetzen eines Exsudates; letztere in Fieber, schwacher und unregelmäßiger Herztätigkeit und Verfall der Kräfte. Die Diagnose unterliegt keiner Schwierigkeit, wenn alle oder wenigstens die Hauptsymptome vorhanden sind; das ist aber selten der Fall, und jedes der Kardinalsymptome kann fehlen. Das konstanteste der lokalen Symptome, zugleich auch das früheste, ist der Meteorismus, welcher von der eben nur nachweisbaren vermehrten Spannung der Bauchwand bis zur trommelförmigen Auftreibung des Abdomens in allen Stadien vorkommt. Bei jedem Nachlaß der Entzündung geht der Meteorismus zurück, bei jeder Exazerbation nimmt er dagegen zu; für die Diagnose und Prognose der Peritonitis bleibt er daher das wertvollste Zeichen. Viel unwichtiger für die Diagnose ist Druckschmerz; er kann namentlich bei den langsamer verlaufenden, exsudatreichen Formen vollständig fehlen, oder auch bei schwer septischen Entzündungen nicht zur Wahrnehmung kommen. Das Erbrechen fehlt fast niemals bei der diffusen septischen Peritonitis und tritt gewöhnlich als häufiges, leichtes Auswerfen flüssiger schwarzer Massen auf, welche meistens in geringer Menge, seltener in großen Massen aus dem Magen aufsteigen. Das inkonstanteste aller Symptome ist das Absetzen eines klinisch nachweisbaren Exsudates. Nur bei langsamer verlaufenden Formen kann man in den Lendengegenden wenig bewegbare Exsudatmassen erkennen; gelegentlich findet man auch größere, frei bewegliche Mengen wie beim Ascites.

Von den allgemeinen Erscheinungen ist diagnostisch am wertvollsten die erhöhte Pulsfrequenz; sie fehlt nie und ist meistens auch das erste Zeichen der beginnenden Entzündung. Bei schwer septischen Formen steigt der Puls sehr schnell, wird klein und bald unregelmäßig; in leichteren Formen erreicht er nur eine mäßige Höhe. Das Fieber ist ein viel unkonstanteres

Symptom. Es kann bei den schwersten, schnell zum Tode führenden Erkrankungen vollständig fehlen oder sehr unbedeutend sein; in anderen Fällen hält es sich in mäßiger Höhe und erreicht selten exzessive Grade; es hat keinen charakteristischen Verlauf. Der Allgemeineindruck der Kranken, namentlich das Gesicht, kann so bezeichnend sein, daß sich daraus Diagnose und Prognose zugleich ergibt; Unruhe und Angst im Gesicht, verzerrte Züge, große, angstvolle Augen verleihen den Peritonitischen ein eigenartiges Aussehen.

Tuberkulöse Peritonitis.

2. **Die tuberkulöse Peritonitis** ergreift meistens das ganze Peritoneum und führt zur Absetzung eines serösen Exsudats und zur Eruption von Tuberkelknötchen in der ganzen Bauchhöhle (Peritonitis tuberc. adhaesiva). Der tuberkulöse Ascites ist in den meisten Fällen flüssig und leicht beweglich; in anderen Fällen sackt er sich zwischen den Darmschlingen und der Bauchwand ab und erzeugt flache, unregelmäßig begrenzte, cystische Tumoren, deren Umgebung verklebte Darmschlingen bilden; in selteneren Fällen kommt es ohne Absetzung flüssigen Exsudats zur Verklebung der Peritonealblätter und zu Schrumpfungen und Verkürzungen des Mesenterium und des Netzes; recht häufig findet man eine oberhalb des Nabels quer verlaufende Resistenz, welche von dem zusammengebackenen Netz gebildet wird. Die Krankheit verläuft subakut oder chronisch mit mäßigem Fieber und oft ohne dasselbe sowie ohne Beteiligung des Allgemeinbefindens, gelegentlich aber mit stärkerer Abmagerung. Die Diagnose wird nicht immer sicher zu stellen sein. In allen Fällen von frei beweglichen Exsudaten wird sie zwischen tuberkulöser Peritonitis und Ascites schwanken; in Narkose wird es aber häufig gelingen, namentlich bei kombinierter Untersuchung von Mastdarm und Bauchdecken aus, die einzelnen Tuberkelknötchen zu fühlen oder durch Verschieben der beiden Peritonealblätter aufeinander ein Reiben, sog. „Schneeballknirschen“ zu erzeugen. Der Nachweis von verdickten, knotigen Tuben wird ebenso wie Tuberkulose in Darm, Lungen und Haut die Wahrscheinlichkeit einer tuberkulösen Peritonitis erhöhen; die Probeinjektion von Tuberkulin ist ein fast sicheres Mittel, um aus der lokalen und allgemeinen Reaktion die tuberkulöse Natur des Prozesses zu erkennen. Leichter wird die Diagnose, wenn man durch Perkussion und Palpation einen abgesackten Ascites nachweisen kann, weil die Tuberkulose die häufigste Ursache eines solchen ist. Heredität, Abmagerung und allgemeine Schwäche machen die Tuberkulose wahrscheinlich.

Gonorrhoische Peritonitis.

3. **Die gonorrhoische Peritonitis** entsteht durch den Übertritt der Gonokokken aus dem abdominalen Tubenende in die Bauchhöhle; sie zeichnet sich durch stürmische, akut einsetzende, lokale Erscheinungen bei hohem Fieber, durch das Fehlen von Intoxikationserscheinungen und durch ihren schnellen, immer günstigen Ablauf aus. Immerhin sind diese Unterschiede von der septischen Peritonitis zu einer Diagnose nicht präzis genug; man muß deshalb die Gonorrhoe der Genitalorgane oder Tubenerkrankungen als den Ausgangspunkt der Peritonitis nachzuweisen suchen. Die Anamnese kann der Diagnose durch das Zugeständnis einer frischen Infektion zu Hilfe kommen. Viel häufiger führt die

gonorrhoische Infektion der Peritonealhöhle zu zirkumskripter, mit Adhäsionsbildung einhergehender Pelveoperitonitis.

Karzinomatöse Peritonitis.

4. **Die karzinomatöse Peritonitis***) tritt im Anschluß an Karzinome des Uterus und der Ovarien auf und führt zur Absetzung eines meist frei beweglichen Ascites und zu Eruptionen von kleinen Knötchen und flächenhaften Verdickungen im Bereich des ganzen Peritoneum, welche im weiteren Verlauf zur Verklebung der Därme untereinander, zur Ausbildung von größeren Knoten auf dem Peritoneum, namentlich des Douglasschen Raumes und dem zusammengeschobenen Netz führt. Der Nachweis des Exsudates ist leicht, während das Palpieren der Knötchen erst bei einer gewissen Größe gelingt; am meisten Beachtung schenke man immer dem Douglasschen Raum, wo man am häufigsten multiple Knotenbildung, Verklebung der beiden Peritonealblätter und deutliches Schneeballenknirschen bei kombinierter Untersuchung vom Mastdarm aus nachweisen kann; das Netz ist demnächst der Punkt, wo wir am häufigsten metastatische Tumoren finden. Die Differentialdiagnose ist gegen eine tuberkulöse Peritonitis häufig nicht leicht zu stellen. Finden wir aber größere Tumoren an den Genitalien, namentlich mit den Zeichen maligner Degeneration oder deutliche Netztumoren oder größere Knoten im Douglasschen Raum, so handelt es sich sehr wahrscheinlich um Karzinomatose; doch können beide Bilder so ähnlich werden, daß sie selbst durch genaue Inspektion bei der Laparotomie schwer zu unterscheiden sind; hochgradige Kachexie und Schenkelödeme beobachten wir häufiger bei Karzinomen.

Pelveoperitonitis.

Pelveoperitonitis.

Weit häufiger als den diffusen Bauchfellentzündungen begegnen wir in der Gynäkologie den im kleinen Becken sich abspielenden Prozessen, der Pelveoperitonitis. Dieselbe nimmt meistens ihren Ausgangspunkt von den Genitalorganen und lokalisiert sich auf dem Peritoneum des kleinen Beckens und der Nachbarschaft, namentlich der Bauchdecken; sie kommt in allen Stadien zur Beobachtung, vom akuten Beginn bis zum Residuum der alten Schwarte oder Adhäsion. Der akute Beginn der Pelveoperitonitis zeichnet sich nur durch lebhafte Entzündungserscheinungen von seiten des Peritoneum aus, während es im weiteren Verlauf entweder zur Absetzung eines eiterigen oder serösen Exsudates im Bereich eines kleinen Beckens oder zur Verklebung der entzündeten Peritonealblätter kommt. Vom diagnostischen Standpunkt aus müssen wir deshalb drei verschiedene Krankheitsbilder unterscheiden:

Die frische Pelveoperitonitis, das pelveoperitonitische Exsudat und die peritonitischen Verwachsungen.

*) Wir rechnen diese Form zu den infektiösen, wenn auch das Virus des Karzinoms noch nicht bekannt ist.

Mit dem Begriff der **frischen Pelveoperitonitis** fasse ich das akute Stadium der exsudativen und adhäsiven Peritonitis, die Rezidive von Pelveoperitonitiden und ferner die frischen, zirkumskripten Entzündungen, wie sie um die einzelnen Genitalorgane herum sich lokalisieren, zusammen. Der gemeinsame diagnostische Gesichtspunkt dieser Art von Entzündungen ist also das frühe Stadium, welches noch nicht zu der Absetzung eines Entzündungsproduktes geführt hat; die akute Perimetritis, Perisalpingitis, Perioophoritis sind als Teilerscheinungen derselben zu nennen. Der Hauptbefund, auf welchen sich die Diagnose dieses Stadiums gründet, ist die Druckempfindlichkeit des Peritoneum, welche wir bei Betastung der Bauchdecken von außen verbunden mit reflektorischer Anspannung der Bauchmuskulatur oder von innen bei Betastung der mit Peritoneum bekleideten Abschnitte des Beckens oder beim Bewegen des Uterus oder der Adnexe nachweisen können. Beim akuten Stadium der exsudativen oder adhäsiven Peritonitis treten häufig lokale Reizerscheinungen in Gestalt von leichtem Meteorismus, Tenesmus vesicae, gelegentlich auch Erbrechen und Singultus hinzu; leichte Fieberbewegungen finden sich ebenfalls häufig; der spontane Schmerz des entzündeten Peritoneum kann dabei so heftig sein, daß die Kranke keine Bewegung zu machen imstande ist. In diesem Stadium ist die Diagnose nicht zu verfehlen, trotzdem auch hier kein eigentlicher Palpationsbefund besteht und eine genaue Abtastung der Beckenorgane unmöglich ist. Viel schwieriger ist die Diagnose, wenn bei den ganz zirkumskripten Prozessen alle Reizerscheinungen fehlen und nur allein peritonealer Druckschmerz vorhanden ist; namentlich ist die Unterscheidung zwischen einem entzündlichen und nervösen Schmerz oft sehr schwer zu stellen. Man muß in diesen Fällen beachten, ob man es mit einer nervösen, hyperästhetischen Kranken zu tun hat, welche bei der leisesten Berührung der Bauchdecken zusammenzuckt, als ob sie eine schwere Peritonitis habe, und vor allem bei der inneren Untersuchung stets im Auge behalten, daß Angst, Aufregung, ein ungeschickter Fingerdruck eine peritonitische Schmerzhaftigkeit vortäuschen können. Nur wenn man stets an denselben Stellen bei vorsichtiger Berührung oder bei Verschiebung der an sich nicht schmerzhaften Genitalorgane lokalen Druckschmerz findet, kann man auch ohne den Nachweis eines Entzündungsproduktes die Diagnose auf Perimetritis stellen, während der nervöse Schmerz des Peritoneum, sei es, daß er als eine Hyperaesthesia peritonei auftritt oder nur durch eine starke Hyperästhesie der Haut, wie wir sie z. B. bei Lumboabdominalneuralgien finden, vorgetäuscht wird, etwas Wechselndes hat, von äußeren Eindrücken abhängt, oft zu dem erzeugten Druck in gar keinem Verhältnis steht.

Frische Pelveoperitonitis.

Die Diagnose der Pelveoperitonitis bewegt sich auf einem viel sichereren Gebiet, wenn dieselbe zur Absetzung eines Entzündungsproduktes geführt hat, weil dadurch ein objektiver Befund geschaffen wird.

Das pelveoperitonitische Exsudat, welches wesentlich der Infektion mit Strepto- und Staphylokokken seine Entstehung verdankt, stellt einen

Pelveoperitonitisches Exsudat.

Erguß von seröser, serös eitriger oder rein eitriger Flüssigkeit dar; derselbe kapselt sich am häufigsten im Douglasschen Raum ab und füllt denselben, wenn er frei von Adhäsionen war, gleichmäßig aus. Der Uterus wird durch das Exsudat an die vordere Beckenwand gedrängt, so daß man die Port. vaginalis dicht hinter der Symphyse, bei größerem Exsudat am oberen Rand derselben fühlt, während das Corpus uteri mit seinen Adnexen dem Exsudat so innig aufliegt, daß es zuweilen schwer abgrenzbar ist. Hinter dem Uterus

Fig. 277. Pelveoperitonitisches Exsudat. P.-B. $^1/_3$. (Orig.)
Im Douglas ein faustgroßes Exsudat in breiter Verbindung mit der ganzen hinteren Wand des in Retroversion und Anteposition liegenden Uterus; breite Verbindung mit der hinteren Beckenwand.

palpiert man das Exsudat als einen Tumor, welcher den oberen Teil des kleinen Beckens ausfüllt, sich zuweilen weit über den Beckeneingang nach oben erhebt und sich seitlich vom Uterus oder über ihm an die vordere Bauchwand legt. Die obere Hälfte der hinteren Vaginalwand ist stark nach unten, oft bis nahe an den Introitus gedrängt, und durch sie hindurch palpiert man die untere Kontur des Exsudates, je nach der Spannung, unter welcher es im Douglasschen Raum steht, entweder rund oder stumpfkantig. Vorne legt sich das Exsudat breit an die hintere Wand des Uterus, meist bis zum Fundus heran, und hinten tritt es in innige Verbindung mit der vorderen Kreuzbeinwand,

während die seitlichen Beckenwandungen nur bei größeren Tumoren erreicht werden (Fig. 277 u. 278). Das Dach des Exsudates wird durch Darmschlingen gebildet, welche die obere Kontur unbestimmt machen und häufig als flache, mit gurrenden Gasen gefüllte Bänder zu tasten sind. Die Konsistenz des Exsudates ist im frischen Stadium immer eine fluktuierende; doch kann sie schwanken zwischen weicher Nachgiebigkeit und praller Elastizität, je nach der Spannung, unter welcher das Exsudat steht. In der Umgebung des Exsudates bilden sich Reizerscheinungen aus, deren Intensität verschieden ist, je nachdem wir einen serösen oder eitrigen Erguß haben. Bei Douglas-Abszessen z. B. finden wir die Vaginalschleimhaut bläulich, weich und aufgelockert, mit pulsierenden Gefäßen; die Mastdarmschleimhaut ist ödematös geschwollen und sondert glasigen Schleim ab, welcher zum Anus herausläuft; an

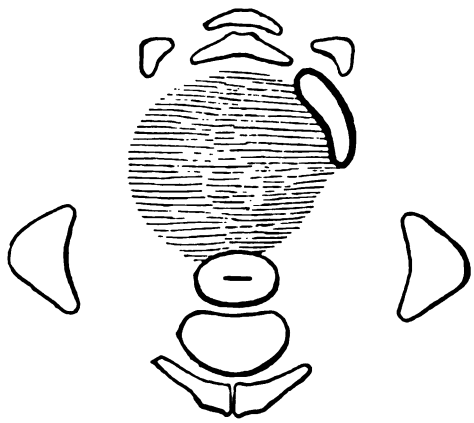

Fig. 278. Dasselbe auf dem Querschnitt. P.-B. $^1/_3$. (Orig.)
Das Rektum ist durch das Exsudat stark nach links gedrängt, aber nicht umgriffen; Rektalwand nach innen vorgewölbt.

der oberen Peripherie finden wir diffuse Verdickungen zwischen den bedeckenden Darmschlingen. Bei serösen Exsudaten sind diese reaktiven Erscheinungen viel seltener oder können vollständig fehlen.

Dieser typische Palpationsbefund wird sehr wesentlich geändert, wenn die Absetzung des Exsudates nicht im Douglasschen Raum stattfindet, sondern bei Verklebung desselben in den seitlichen Taschen der Peritonealhöhle vor und hinter dem Lig. latum oder in der Excavatio vesicouterina erfolgt. Von der Vagina her fühlt man in diesen Fällen nichts, und bimanuell lassen sich nur ganz undeutliche Resistenzen mit Fluktuation nachweisen ohne scharfe Begrenzung. Häufig findet man zwischen Adhäsionen abgekapselte Flüssigkeitsansammlungen von seröser Beschaffenheit, namentlich bei Adnextumoren, sog. Adhäsionscysten. Wenn dieselben dem Finger überhaupt zugänglich sind, so fühlt man sie als schlaffe, cystische Resistenzen ohne jede deutliche Begrenzung; stehen diese Flüssigkeitsmengen unter stärkerem

Adhäsionscysten.

Druck, so machen sie den Eindruck cystischer Tumoren; so z. B. hielt ich ein faustgroßes Konglomerat solcher Adhäsionscysten für einen Hydrosalpinx. Zuweilen entstehen auch Abkapselungen von Eiter nach überstandener, diffuser, septischer Peritonitis oder auch von seröser Flüssigkeit im oberen Teil der Bauchhöhle. Nur bei einer gewissen Größe und günstigen Lage dicht unter den Bauchdecken ist es möglich, dieselben sicher nachzuweisen: sie zeichnen sich durch unregelmäßige Gestalt, sehr undeutliche Begrenzung und schlaffe Spannung aus.

Die Differentialdiagnose zwischen einem serösen und eitrigen Exsudate in allen diesen Fällen kann man auf Grund der Reaktion in der Umgebung stellen. Je weicher und sukkulenter die Vaginalschleimhaut, je schmerzhafter und dicker die Infiltrationen der Umgebung, um so eher kann man Eiter vermuten. Fieber ist ein inkonstantes Symptom und kann, namentlich bei älteren Eiteransammlungen, fehlen, dagegen kann ein hochgradiger Leukocytengehalt (nach Pankow schwankend zwischen 14—20000) des Blutes für Eiteransammlung sprechen.

Differentialdiagnose.

Differentialdiagnose. Das retrouterine Exsudat im frischen Stadium kann wegen seiner stets deutlichen Fluktuation nur mit cystischen Tumoren verwechselt werden. Von Tumoren der Adnexe kommen zunächst nur solche in Frage, welche sich tief in den Douglasschen Raum hinein entwickeln können, vor allem gestielte Ovarialtumoren, während Hydrosalpingen meist etwas höher und seitlich liegen und deshalb eher asymmetrischen Exsudaten ähnlich werden können. Ein retrouteriner Ovarialtumor mit Anteposition des Uterus kann nur dann mit retrouterinen Exsudaten verwechselt werden, wenn er durch breite Verwachsungen mit der Nachbarschaft seine scharfen Grenzen verloren hat; aber auch in diesen Fällen wird man aus der genauen Palpation der Kontur am ehesten zur Diagnose kommen, beim Ovarialtumor muß man überall eine eigene Wand palpieren können (Fig. 146), während dieselbe bei Exsudaten fehlt und durch die umgebenden Organe selbst ersetzt wird; am besten bildet man sich über diesen Befund ein Urteil, wenn man von der Seite her zwischen hinterer Uteruswand und Tumor einzudringen sucht und darauf achtet, ob beide voneinander abzugrenzen oder in breiter, inniger Anlagerung miteinander verbunden sind, oder wenn man die obere Peripherie palpiert, welche in dem einen Falle eine scharfe, bestimmte Kontur, im anderen eine undeutliche Begrenzung durch Darmschlingen zeigt. Vom Rektum aus kann man zuweilen bemerkenswerte Unterschiede feststellen; bei Neubildungen, wenigstens gutartiger Natur, wird der Mastdarm nur verdrängt und vielleicht etwas eingewölbt, während entzündliche Prozesse, namentlich wenn sie auf das subperitoneale Bindegewebe übergehen, den Mastdarm schleifenförmig umgreifen. Größere Schwierigkeiten machen schlaffe Hydrosalpingen, welche einen Teil des Beckens ausfüllen. Allerdings haben auch sie wie die Ovarialtumoren eine eigene Wand, doch ist dieselbe wegen ihrer Dünnheit und der viel reichlicheren Verwachsungen mit der hinteren Uteruswand und mit den

Darmschlingen viel schwerer nachzuweisen als die Wand des Ovarialtumors. Hat man Gelegenheit, die Kranke längere Zeit zu beobachten, so wird man aus der langsamen Resorption oder aus der spontanen Eiterentleerung die Diagnose auf ein Exsudat stellen können, während Hydrosalpingen meistens stationär bleiben und Ovarialtumoren sogar langsam wachsen; schlechtes Allgemeinbefinden, Fieber wird für entzündliche Prozesse sprechen.

Am schwierigsten ist die Unterscheidung von einer typischen Haematocele retrouterina. Die Lage und Gestalt des Tumors sowie die breite Verbindung mit dem Uterus und Becken ist genau dieselbe, wie beim Exsudat, weil das flüssige Blut sich ebenfalls im Douglasschen Raum ansammelt und durch Abkapselung und Organisation seiner Peripherie dieselben innigen Verbindungen mit den anderen Organen eingeht. Der einzige Palpationsunterschied liegt in der Konsistenz. Wenn das Blut gerinnt, so wird die Konsistenz ungleichmäßig und läßt cystische Partien mit weichen Massen abwechselnd erkennen; wenn das Blut aber flüssig bleibt, so kann sie genau wie bei einem Exsudat sein. Da das Blut nur geringe Reizerscheinungen in der Umgebung macht, so wird der Befund dem eines serösen Exsudats ähnlicher sein; wenn die Hämatocele aber in Verjauchung übergeht, so steigern sich die Entzündungserscheinungen in der Umgebung und erzeugen dasselbe Bild wie der Beckenabszeß. In vielen Fällen gewinnt man einen sicheren Anhaltspunkt für diese Unterscheidung in der Anamnese. Wenn dieselbe ergibt, daß eine kurz dauernde Amenorrhoe vorhergegangen, daß ein akuter Anfang mit starken, sich mehrfach wiederholenden Leibkrämpfen ohne Fieber stattgefunden hat, so ist eine Hämatocele (ex graviditate tubaria) wahrscheinlich, während ein akuter Anfang mit hohem Fieber und peritonitischen Reizerscheinungen für Exsudat spricht; seröse Exsudate entwickeln sich meistens ohne Fieber und Schmerzen. Ein anämisches, leicht ikterisches Aussehen sowie andauernde uterine Blutungen sprechen für Hämatocele. Ein wichtiges Unterscheidungsmittel zwischen pelveoperitonitischem Abszeß und nicht verjauchter Hämatocele scheint durch die Leukocytenzählung gewonnen zu sein. Bei letzterer ist die Zahl der Leukocyten, solange die Kranken noch sehr anämisch sind, normal; sobald Verjauchung eintritt, steigt sie an zu hohen Werten; bei serösen Exsudaten wird der Unterschied weniger deutlich. Am sichersten kommt man zur richtigen Diagnose zwischen der Hämatocele, dem serösen und eitrigen Exsudat durch Probepunktion. In diesen Fällen, wo es sich nur um Durchstechung des hinteren Scheidengewölbes und nicht um eine Organverletzung handelt, ist eine aseptische Punktion ohne Nachteil. Man führt dieselbe nach sorgfältiger Desinfektion der Scheide mittelst einer Aspirationsspritze mit dünner Kanüle in der Art aus, daß man unter Führung des Fingers die Nadel hinter der Port. vaginalis in den tiefsten Teil des retrouterinen Tumors einstößt. Aber auch hier soll die Punktion nur ein Notbehelf in der Diagnose bleiben.

Über den diagnostischen Wert der Probepunktion vom hinteren Scheidengewölbe belehrt uns ein Aufsatz von Franz. Er teilt mit, daß unter 81 Fällen der Haller Klinik

die Diagnose bestätigt wurde	56 mal,
eine zweifelhafte Diagnose gesichert . .	5 mal,
eine falsche Diagnose berichtigt	10 mal,
irregeführt hat die Punktion	6 mal,
ergebnislos war sie	4 mal.

Daraus geht hervor, daß die Probepunktion den anderen Methoden nicht überlegen ist; den 10 Erfolgen stehen 10 Mißerfolge gegenüber.

Daß diese Methode auch in dem einfachsten Falle, wo es sich nur um Durchstoßung des Scheidengewölbes handelt, selbst in einer Klinik nicht unbedenklich ist, beweist der Umstand, daß danach eine schwere, fünf leichte Infektionen aufgetreten sind und in einem weiteren Falle ein Zusammenhang des späteren Todes mit der Probepunktion nicht unwahrscheinlich ist.

Dieses Resultat bewahrheitet meinen Rat, die Anwendung der Probepunktion möglichst einzuschränken.

Die Verwechslung eines retrouterinen Exsudats mit einer Retroflexio uteri gravidi kommt seltner vor als bei einer Hämatocele, weil die Anamnese eine weniger täuschende ist. Die Unterscheidung beider beruht auf denselben Grundsätzen, wie sie bei der Hämatocele auseinandergesetzt worden sind (s. pag. 146).

Peritonitische Verwachsungen.

Die peritonitischen Verwachsungen sind entweder Residuen alter, eingedickter, perforierter oder entleerter Exsudate oder das Produkt einer adhäsiven Pelveoperitonitis; sie stellen im ersteren Fall dicke, schwielige Narben, partielle Verödungen oder flächenhafte Schrumpfungen einzelner Abschnitte des Peritoneum dar; im letzteren Falle sind es Membranen und Adhäsionsstränge, welche die Organe einhüllen oder miteinander und mit der Beckenwand verbinden.

Die Diagnose dieser Entzündungsprodukte beruht auf der direkten Palpation schwartiger, diffuser Verdickungen im Douglasschen Raum, welche zur vollständigen oder partiellen Verödung desselben mit Retroposition des Uterus geführt haben. Durch Empordrängen des hinteren Scheidengewölbes und noch besser vom Mastdarm aus tastet man diese Verdickungen; zieht man den Uterus nach vorne, so folgt die vordere Rektalwand nach. Die flächenhaften Schrumpfungen des Peritoneum erkennt man an der Verdickung und mangelhaften Dehnbarkeit desselben. Die eigentlichen peritonitischen Adhäsionen fühlt man als Membranen und Stränge, welche sich zwischen Stellen mit peritonealer Bekleidung ausspannen, vor allem im Douglasschen Raum und in der Nachbarschaft der Adnexe. Man erkennt sie, indem man das Scheidengewölbe hoch hinaufdrängt, als zarte, dünne, unter den Fingern oft leicht zerreißbare Stränge, welche bei der Berührung meist schmerzhaft sind. Ein weiteres Zeichen für eine peritonitische Verwachsung ist die Fixation von sonst mobilen Organen, vor allem von Uterus, Tuben, Ovarien und Därmen. Wenn der Uterus seine Beweglichkeit nach irgendeiner Richtung verloren hat, oder wenn der retroflektierte Uterus sich nicht heben läßt, so kann man eine peritonitische Verwachsung diagnostizieren, sofern die Unbeweglichkeit vor allem Teile betrifft, welche mit Peritoneum überzogen sind; wenn das deszendierte

Ovarium sich nicht aus dem Douglas herausheben oder das normal gelagerte Ovarium sich an der Beckenwand nicht ausgiebig verschieben läßt, so handelt es sich um das Resultat einer perioophoritischen Entzündung; wenn an bestimmten Stellen von Tumoren sich stets unverschiebliche Darmschlingen nachweisen lassen oder dauernd solche im Douglasschen Raum liegen, so spricht das für peritonitische Fixation derselben. Peritonitische Verwachsungen lassen sich weiter vermuten aus lokalem Druckschmerz an Stellen, welche Peritoneum tragen. Wenn man z. B. bei größeren Ovarialtumoren bestimmte Stellen immer schmerzhaft findet, so spricht das für eine lokale Peritonitis, und hier findet man auch bei der Laparotomie meistens zirkumskripte peritonitische Verwachsungen.

Diagnose der Parametritis.

Unter Parametritis verstehen wir die Entzündung des Beckenbindegewebes, welches zwischen Peritoneum und Levator ani gelegen, den Raum im kleinen Becken zwischen den einzelnen Organen ausfüllt und dieselben umkleidet (pag. 73); Teilerscheinungen der Parametritis sind die Paracystitis und Paraproctitis, Entzündungen derjenigen Abschnitte des Beckenbindegewebes, welche Blase und Mastdarm umgeben. Die Parametritis entsteht bei weitem am häufigsten in dem die Genitalien umspinnenden Beckenbindegewebe; von hier aus kann sie sich auf entfernte Bindegewebslager ausbreiten, welche in kontinuierlichem Zusammenhang mit dem Parametrium stehen, z. B. das Cavum praeperitoneale Retzii, das Bindegewebe auf der Darmbeinschaufel in Verbindung mit dem retroperitonealen Gewebe. Umgekehrt können aber auch Entzündungen des Bindegewebes, welche von entfernteren Organen ihren Ausgangspunkt nehmen, z. B. Paratyphlitis, Paranephritis, in das Beckenbindegewebe hinabsteigen und hier ähnliche Zustände erzeugen, wie die primäre Parametritis. Definition.

Die Parametritis tritt in zwei ganz verschiedenen Formen auf: als exsudative und retrahierende Entzündung.

I. Das parametritische Exsudat.

Das parametritische Exsudat ist das Produkt der Gewebsreaktion auf das Eindringen von Mikroorganismen.

Die in Frage kommenden Organismen sind fast ausschließlich Strepto- und Staphylokokken, selten Gonokokken und Bacterium coli; in vereinzelten Fällen Tuberkulose und Actinomyces. Inwiefern das klinische Bild des Exsudats durch die Art der Organismen beeinflußt ist, werden wir später sehen.

Die Gewebsreaktion führt zur Absetzung einer gelatinösen, sulzigen Flüssigkeit in den Bindegewebsmaschen und stellt im frischen Stadium eine sehr

unbestimmt begrenzte, weich elastische Schwellung des befallenen Abschnitts dar. Erst wenn das Ödem in der Umgebung resorbiert und die abgesetzte Flüssigkeit geronnen ist, kommt das Exsudat in seiner charakteristischen Beschaffenheit als harter Tumor zum Vorschein; als solcher bleibt es lange bestehen und wird durch weitere Eindickung immer härter und fester. Durch Resorption kann es vollständig verschwinden und normales weiches Bindegewebe zurücklassen; oder es bleibt eine schwielige Verdickung bestehen, welche zu Schrumpfungen des Gewebes mit Lageveränderung des Uterus führt. Wenn sich das Exsudat ausbreitet, so machen immer neue Abschnitte des Beckenbindegewebes diese Veränderungen durch, während an anderen Stellen schon Resorption eintreten kann; tritt eitrige Schmelzung ein, so bilden sich an ver-

Fig. 279. Parametritisches Exsudat im linken hinteren Quadranten. P.-B. $^1/_3$. (Orig.)

Das Exsudat geht im retrocervicalen Gewebe auf die andere Seite über, umgreift und verengert den Mastdarm.

schiedenen Stellen des Exsudats kleine Abszesse, welche allmählich zu größeren Eiteransammlungen konfluieren und meistens einen bestimmten Weg nach außen gehen.

Diagnose.

Diagnose. Die Diagnose des parametritischen Exsudats beruht auf dem Nachweis eines Tumors im Beckenbindegewebe, an welchem eine Reihe von Eigenschaften für die Erkennung wichtig sind.

Lage des Exsudats. **Lage** des Exsudats. Der Tumor muß sich stets an einer Stelle finden, wo parametranes Bindegewebe oder eines der Ausläufer desselben liegt. Am häufigsten tritt das Exsudat in den hinteren seitlichen Abschnitten des horizontalen Bindegewebslagers auf und bildet hier einen Tumor seitlich und hinter dem Uterus; im Anschluß daran setzt sich häufig ein Teil des Exsudats im retrouterinen Gewebe auf die andere Seite des Beckens fort und

bildet auf diese Weise eine Schleife, welche den Mastdarm umgreift (Fig. 279). Seltener ist das retrouterine Gewebe allein der Sitz des Exsudats; in diesem Falle haben wir einen ziemlich genau median gelegenen retrouterinen Tumor, welcher nach den Seiten sich abflacht und zerfasert, dagegen aber nach unten ins Septum recto-vaginale sich erstreckt und gewöhnlich in halber Höhe der hinteren Scheidenwand mit einer scharfen Kante endet (Fig. 280). Puerperale Exsudate sitzen häufig zwischen den Blättern des eigent-

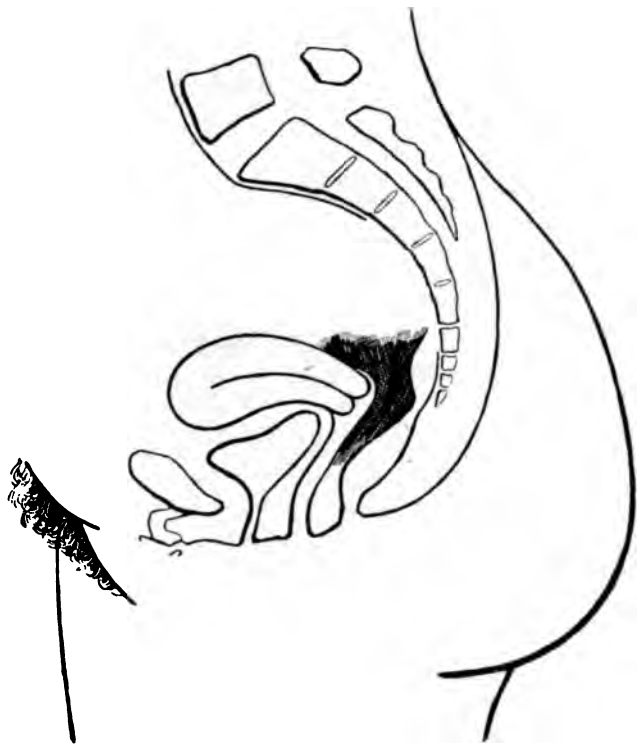

Fig. 280. Parametritisches Exsudat im Septum recto-vaginale. P.-B. $^1/_3$. (Orig.)
Das Exsudat, Fig. 279, auf dem Medianschnitt; es reicht bis 4 cm an den Introitus herunter; starke Verengerung des Mastdarms.

lichen Lig. latum und bilden dann oberhalb des Beckeneingangs große Tumoren neben dem Uterus, welche oft gar nicht ins eigentliche Parametrium herunterreichen und von innen deshalb nicht zu palpieren sind; lateralwärts gehen sie im Lig. infundibulo-pelvicum an die Beckenwand heran (Fig. 281). Wenn das Bindegewebe auf der Darmbeinschaufel der Sitz des Exsudats ist, so entstehen flache, derselben breit aufliegende Tumoren, welche mit dem Uterus durch das Lig. latum in Strangform oder auch gar nicht mehr verbunden sind, so daß sie oft den Eindruck selbständiger Tumoren machen. Wenn sie sich von hier aus weiter nach oben ausbreiten, so gelangen sie ins

Bindegewebe der seitlichen und hinteren Bauchwand, während sie sich nach vorne oberhalb des Lig. Poupartii an die vordere Bauchwand heranbegeben.

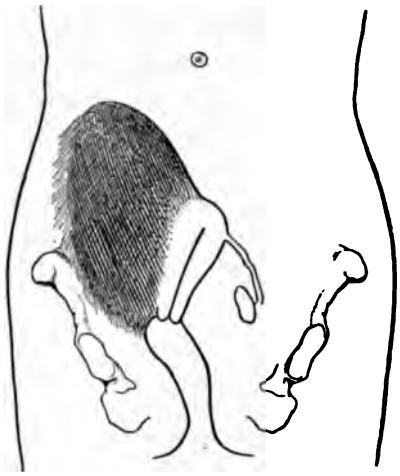

Fig. 281. Puerperales intraligamentäres Exsudat. P.-B. $^1/_6$. (Orig.)
Der Uterus ist durch das Exsudat an seinem puerperalen Herabsteigen gehindert; Fundus in der Mitte zwischen Nabel und Symphyse, Port. vaginalis in der Höhe des Beckeneingangs. Das rechte Lig. latum von einem kindskopfgroßen Exsudat eingenommen, welches das horizontale Parametrium frei läßt; breite Verbindung mit der Darmbeinschaufel.

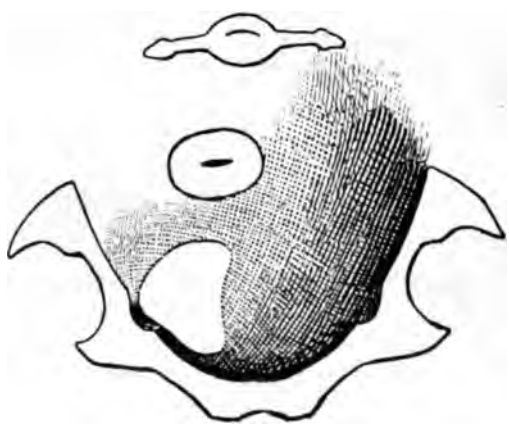

Fig. 282. Parametritisches Exsudat im linken vorderen Quadranten und Parametrium anterius. P.-B. $^1/_3$. (Orig.)
Das Exsudat ist in breiter Verbindung mit der vorderen und linken Beckenwand, disloziert die Blase nach rechts und breitet sich zwischen ihr und der vorderen Cervixwand auf die andere Seite aus.

Aus dem Parametrium kommen die Exsudate durch Abheben des vorderen Blattes des Lig. latum in das lockere Bindegewebe, welches die Blase umgibt, und ins Cavum praeperitoneale Retzii (Fig. 282) und schreiten von

hier aus in dem subperitonealen Fettgewebe der vorderen Bauchwand nach oben. Diese Bauchdeckenexsudate überschreiten die Gegend des Nabels nicht, weil in dieser Höhe das lockere Bindegewebe zwischen Peritoneum und Fascie verschwindet. Ebensowenig pflegen sie die Mittellinie zu überschreiten, so daß sie im ganzen flache Verdickungen in einer Hälfte der vorderen Bauchwand darstellen. Am seltensten finden wir Exsudationen im Parametrium anterius, demjenigen Abschnitt des Bindegewebes, welcher zwischen Cervix und Blase gelegen ist; sie bilden strangförmige, nach oben bis zur halben Höhe des Uterus reichende Tumoren, welche seitwärts im horizontalen Bindegewebslager verschwinden (Fig. 283). Wenn parametrane Exsudate vereitern, so sucht sich der Eiter eigene Wege, auf welchen das feste Exsudat fortschreitet; so z. B. verläßt

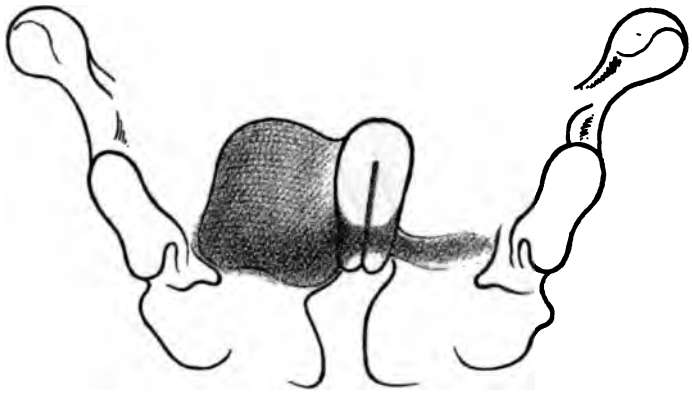

Fig. 283. Parametritisches Exsudat im Lig. latum dextr. und Parametrium anterius. P.-B. $^1/_3$. (Orig.)

Das Exsudat füllt das ganze Lig. latum dextr. aus und erreicht die Beckenwand; nach vorn setzt es sich in einen daumendicken Strang fort, welcher vor der Cervix, zwischen ihr und Blase, nach der anderen Beckenseite zieht und dort, sich allmählich auflösend, die Beckenwand erreicht. Die Verbindung vorn am Uterus reicht soweit, als das Peritoneum locker mit demselben verbunden ist.

der Eiter nicht selten die Beckenhöhle durch die Incisura ischiadica und kommt unter den freien Rand des Glutaeus maximus auf der Hinterbacke als Abszeß zum Vorschein; zuweilen sinkt auch der Eiter im paravaginalen und paraproctalen Gewebe herunter und erscheint am Damm.

Die **Gestalt** des Exsudats ist eine außerordentlich verschiedene je nach der Form des Bindegewebslagers, in welchem es sich ausbreitet. Wo das Peritoneum die Begrenzung des Exsudats bildet, pflegt die Gestalt vollständig rund zu sein, während an den Stellen, wo dasselbe in das gesunde Bindegewebe übergeht, die Begrenzung unregelmäßig und diffus, die Gestalt flach und ausstrahlend ist; grenzt das Exsudat an Organe, z. B. Becken, Uterus, Mastdarm, so bilden dieselben eine scharfe Begrenzung und werden oft von dem Exsudat umgeben. Die Exsudate des horizontalen Bindegewebslagers sind

Gestalt des Exsudats.

flach und gehen namentlich in dem unteren Abschnitt breit auseinander, umgeben den Mastdarm, steigen neben dem Scheidengewölbe herunter und breiten sich an der Beckenwand aus. Die intraligamentären Exsudate sind oben, so weit sie von den auseinander gedrängten Blättern des Lig. latum überzogen sind, vollständig rund, während sie unten breit werden und sich allmählich im horizontalen Bindegewebslager auflösen. Die Exsudate an der seitlichen und hinteren Bauchwand stellen ganz flach ausgebreitete Verdickungen derselben dar, während die Exsudate in der vorderen Bauchwand dadurch eine eigentümliche Gestalt gewinnen, daß sie nach oben immer dünner werden und mit einer scharfen Kante enden, nach unten dagegen immer breiter und massiger erscheinen und sich im horizontalen Bindegewebslager auflösen. Die

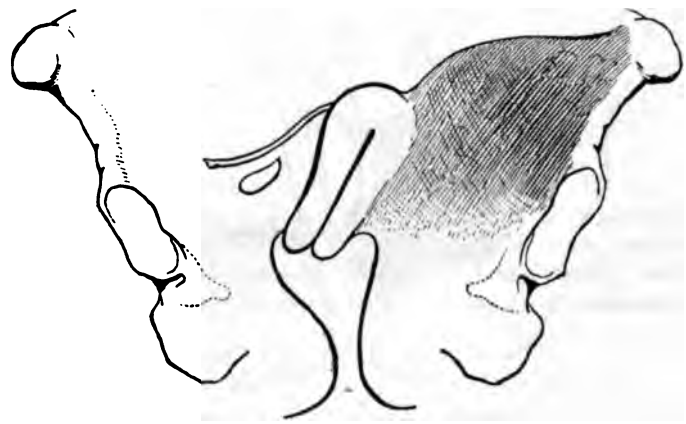

Fig. 284. Parametritisches Exsudat im linken Lig. latum und auf der Darmbeinschaufel. P.-B. $^1/_3$.

Das Exsudat läßt das horizontale Bindegewebe ganz frei; sehr breite Verbindung mit der Darmbeinschaufel; medianer Teil des Exsudats mit dem Uterus sehr beweglich.

größeren Exsudate in den Douglasfalten sind ebenfalls, so weit sie vom Peritoneum überzogen werden, rund, während sie nach unten breiter werden.

Verbindung des Exsudats mit der Nachbarschaft.

Die **Verbindung** des Exsudats mit der Nachbarschaft ist eine der wichtigsten Eigenschaften desselben, weil es sich durch dieselbe am meisten von allen Tumoren unterscheidet. Wenn die Entzündung in ihrem Fortschreiten das Becken oder irgendein Organ erreicht, so breitet sie sich um dasselbe und an demselben in den Bindegewebsmaschen aus und erzeugt dann beim Gerinnen eine breite, innige Verbindung mit demselben. Die Exsudate der lateralen Abschnitte des Parametrium legen sich ganz breit an die seitliche Beckenwand heran (Fig. 282). Die Verbindung mit dem Uterus ist ebenfalls eine sehr innige, findet aber natürlich nur an Stellen statt, an welche parametranes Bindegewebe herantritt. Die Exsudate im horizontalen Bindegewebe gehen z. B. ganz breit an die seitliche und hintere Fläche der Cervix heran, umgreifen dieselbe häufiger hinten, seltener vorne und umgeben sie zuweilen ringförmig.

Die intraligamentären Exsudate treten an die Seitenkante heran, umgreifen dieselbe aber ebenfalls oft und gehen unter Abheben des locker anliegenden Peritoneum auf die vordere und hintere Fläche über (Fig. 284 und 285); nach oben am Uterus findet das Exsudat sein Ende in der Grenzlinie zwischen der lockeren und festen Anheftung des Peritoneum und erreicht deshalb niemals den Fundus. Wenn das Exsudat mit der Vagina in Verbindung tritt, was am häufigsten hinten geschieht, so liegt es derselben so innig auf, daß die Vaginalwand unverschieblich auf demselben ist; wenn es sich nicht um größere Tumoren, sondern nur um flache Infiltrationen handelt, so machen sie durch ihre innige Verbindung mit der hinteren Scheidenwand den Eindruck, als ob diese selbst sehr fest und unnachgiebig wäre. Am charakteristischsten ist die Verbindung mit dem Mastdarm. Das Exsudat umgibt auf der Seite der

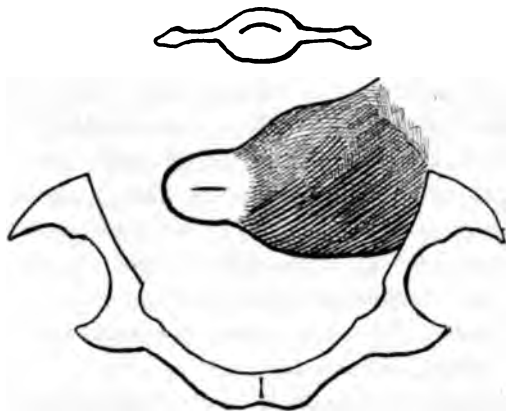

Fig. 285. Dasselbe, auf dem Querschnitt. P.-B. $^1/_8$.
Breite Verbindung mit der linken Uteruskante unter Umgreifen und Abheben der hinteren Ligamentspalte.

Erkrankung denselben innig und erzeugt einen starren Halbring, welcher nach außen sich allmählich in die flache Exsudation fortsetzt; ergreift das Exsudat auch das retrouterine Gewebe und den anderen Quadranten, so schließt sich der Ring um den Mastdarm und erzeugt bei der Schrumpfung eine so starke Verengerung desselben, daß man sie kaum mit einem Finger passieren kann. Um diese Verbindung mit dem Mastdarm zu fühlen, muß man den Finger hoch durch die Kohlrauschsche Falte hindurchführen; die Schleimhaut ist auf dem Exsudat unverschieblich. Über Veränderungen, welche die Verbindung des Exsudats mit der Blase erzeugt, s. pag. 473.

Die **Beweglichkeit** der parametritischen Exsudate richtet sich nach ihrer Verbindung mit dem Becken. Je weiter dieselbe ist, um so unbeweglicher wird der Tumor, während anderseits die medianen Partien eines solchen Exsudats einen geringen Grad von Beweglichkeit behalten können (Fig. 284). Intraligamentäre Exsudate, welche mit dem Becken keine Verbindung mehr be- Beweglichkeit.

sitzen, können sogar einen recht hohen Grad von Beweglichkeit zusammen mit dem Uterus zeigen.

Konsistenz

Eine für das Exsudat charakteristische **Konsistenz** gibt es nicht: jeder Konsistenzgrad von einer weichen Sukkulenz bis zur Knochenhärte kommt vor. Frische Exsudate fühlen sich weich und elastisch und etwas nachgiebig an; aber schon nach einigen Tagen läßt die Sukkulenz nach und macht einer harten Unnachgiebigkeit Platz. Die Härte nimmt schnell zu und wird allmählich immer fester und narbiger.

Schmerzhaftigkeit

Die **Schmerzhaftigkeit** ist kein diagnostisch verwertbares Zeichen: man beobachtet im Gegenteil, daß die großen parametranen Exsudate ziemlich schmerzlos sind, ausgenommen die Fälle, welche mit Perimetritis und Tubentumoren kompliziert sind.

Anamnese.

Die Anamnese kann mehrfach wichtige Anhaltspunkte erbringen. Da die Parametritis immer auf Infektion beruht, so wird man nach einer Gelegenheitsursache für dieselbe forschen, d. h. Geburt, Abort, operative Eingriffe an den Genitalien, intrauterine Behandlung, schädliche Einflüsse während der Menstruation. In zweifelhaften Fällen kann man die Diagnose wohl durch eine positive Angabe dieser Art stützen, namentlich wenn der zeitliche Zusammenhang der Erkrankung mit der Infektionsgelegenheit nachgewiesen werden kann. Ferner ist der akute Anfang der Erkrankung, namentlich mit Schüttelfrost und einem sich daran anschließenden fieberhaften Verlauf ein sicheres Zeichen für die entzündliche Natur des fraglichen Leidens; dabei ist zu beachten, daß eine negative Angabe dieselbe nicht ausschließt, weil das Fieber so kurz sein kann, daß die Kranke es nicht beachtet.

Beobachtung.

Die Beobachtung der Kranken kann ebenfalls zur Diagnose mithelfen; Fieber deutet auf eine entzündliche Affektion; bei Parametritis hat dasselbe meistens einen stark remittierenden Charakter und spricht bei längerer Dauer für weitere Ausbreitung des Prozesses. Örtlich wird im frischen Stadium eine schnelle Ausbreitung und im Stadium der Resorption, der allmählichen Verkleinerung des Tumors für eine Exsudation sprechen. Allgemeinbefinden und Symptome können uns keine Anhaltspunkte bieten.

Differentialdiagnose.

Differentialdiagnose

Die Differentialdiagnose der parametritischen Exsudate spielt wegen der Häufigkeit derselben und wegen der Verschiedenheit der Palpationsbefunde, welche sie erzeugen, eine große Rolle. Verwechslungen werden im allgemeinen mit allen harten Tumoren in der Umgebung des Uterus eintreten können.

Subseröse Myome

Eingedickte Exsudate können zuweilen Bilder erzeugen, welche subserösen Myomen sehr ähnlich werden, vor allem führen intraligamentäre Exsudate wegen ihrer runden Gestalt und ihrer breiten Verbindung mit dem Uterus sehr leicht zu dieser Verwechslung. Für die Unterscheidung beider achte man immer auf die Kontur; dieselbe ist bei einem Myom überall rund, nur nicht am Stiel,

während parametritische Exsudate allerdings oben, wo sie von den beiden Blättern des Lig. latum überzogen sind, vollständig rund sein können (namentlich wenn komplizierende Perimetritis mit Darmverwachsungen fehlt), unten und lateralwärts dagegen nicht rund sind, sondern, indem sie der Ausbreitung des Bindegewebes folgen, auseinander gehen, breit werden und sich fest mit der Beckenwand verbinden. Ein weiterer Unterschied liegt in dem Zusammenhang mit dem Uterus; bei Myomen läßt sich immer eine gestielte, oft allerdings sehr breite Verbindung erkennen, während Exsudate sich viel inniger mit dem Uterus verbinden, indem sie unter Abheben des locker anhaftenden Peritoneum sich um ihn herumgießen und sich gleichzeitig an die vordere oder hintere Wand des Uterus anlagern; Fortsetzungen des Exsudats in das Septum recto-vaginale oder andere Bindegewebslager klären häufig die Diagnose. In allen zweifelhaften Fällen untersuche man per rectum; bei Myom wird man dann auch unten eine runde Kontur und eine deutliche Abgrenzung gegen die Beckenwand konstatieren können, während bei Exsudaten auf diese Weise die breite Anlagerung an die Beckenwand am leichtesten zu erkennen ist; bei Kombination von Exsudaten und Myomen wird die Diagnose sehr schwer. Bei intraligamentären Exsudaten ist die Unterscheidung der beiden Zustände dann viel schwieriger, wenn sie das horizontale Bindegewebe vollständig frei lassen und die charakteristische breite Auflösung an der unteren Kontur vermissen lassen; nur einige bindegewebige Stränge sind hier zuweilen für die Diagnose noch verwertbar. Die Beweglichkeit des Tumors spricht nicht ohne weiteres für ein Myom, weil auch die intraligamentären Exsudate, wenn sie die Beckenwand nicht erreichen, mit dem Uterus zusammen beweglich sind, während die im horizontalen Bindegewebe abgesetzten Entzündungen durch die fehlende Beweglichkeit sich allerdings sehr von den Myomen unterscheiden.

Intraperitoneale Exsudate können mit Myomen viel schwerer verwechselt werden, weil sie flüssigen Inhalt haben und denselben lange Zeit bewahren; erst wenn sie sich eindicken, gewinnen sie eine feste Konsistenz; aber mit dem Härterwerden tritt zugleich eine Unregelmäßigkeit in der Kontur ein, welche die Diagnose wieder erleichtert. Auch in der Differentialdiagnose gegen intraperitoneale Exsudate spricht die runde Kontur immer zugunsten eines Myoms, vor allem an der oberen Peripherie, wo die adhärierenden Darmschlingen eine sehr unregelmäßige Begrenzung bei ersteren zu schaffen pflegen, während unten die Kontur auch bei Exsudaten durch das Peritoneum des Douglasschen Raumes rund werden kann.

Symptome sind für die Differentialdiagnose zwischen Myomen und Exsudaten ziemlich wertlos, selbst die Schmerzhaftigkeit kann bei alten Exsudaten vollständig fehlen; dagegen ergibt die Anamnese in dem akuten, fieberhaften Anfang einen brauchbaren Hinweis auf die Diagnose eines Exsudats. Eine hohe Bedeutung bei der Differentialdiagnose dieser beiden Zustände hat die Beobachtung der Kranken. Myome behalten ihre Größe oder wachsen sehr langsam, verkleinern sich jedenfalls nie oder nur unter besonders günstigen

Umständen sehr langsam, während Exsudate oft in sehr kurzer Zeit, namentlich unter Zuhilfenahme resorbierender Behandlung, vollständig verschwinden, sich wesentlich verkleinern oder in ihrer Gestalt sich derart verändern können, daß man aus der Kontur und Verbindung mit den Nachbarorganen dieselbe jetzt viel leichter erkennen kann. In zweifelhaften Fällen wird deshalb die nach ein bis zwei Monaten wiederholte Untersuchung die Diagnose sichern.

Die Leukocytenzählung bringt hier nicht immer den gehofften Aufschluß. Myome machen freilich an sich niemals Leukocytose, und bei Exsudaten im frischen und subakuten Stadium wird man sie niemals vermissen; alte, abgelaufene Exsudate aber, welche gerade leicht für Myome gehalten werden, haben keinen Einfluß mehr auf die Leukocytenzahl.

Fritsch teilt einen, für die Wichtigkeit dieser Differentialdiagnose sprechenden Fall mit; er erzählt: Ich habe vor vielen Jahren einmal bei einer weit hergereisten nicht fiebernden Kranken wegen starker Blutung bei „kindskopfgroßem Myom" des Uterus die Kastration gemacht. Die Kranke verließ die Klinik gesund. Nach 10 Wochen begann starkes Fieber. Ich eröffnete an der typischen Stelle über dem Poupartschen Band eine Parametritis, der Eiter floß ab, der Tumor verschwand. Es hatte sicher eine Verwechslung mit einem alten Exsudat vorgelegen und die Kastration war völlig zwecklos.

Die diagnostische Abgrenzung der parametritischen Exsudate gegen Pyosalpinxe ist häufig eine schwierig zu lösende Aufgabe. Früher wurden beide Zustände meistens miteinander verwechselt wegen der Ähnlichkeit der Anamnese, Symptome und des Palpationsbefundes, und noch heute werden zweifellos von dem weniger geübten Untersucher die meisten Pyosalpinxe für Exsudate gehalten. Die Frage, ob es sich nur um ein Exsudat oder um einen Tubentumor handelt, oder ob neben dem Exsudat noch die Tube erkrankt ist, ob eine erkrankte Tube den Mittelpunkt eines Exsudats darstellt, stellt zuweilen noch heute große Anforderung an unsere diagnostischen Fertigkeiten. Von der Konsistenz, wie man a priori wohl annehmen sollte, darf man keine Aufklärung erwarten, da Pyosalpinxe, selbst wenn sie nicht unbeträchtliche Mengen von Eiter enthalten, nicht fluktuieren, sondern sich ebenso hart wie die Exsudate anfühlen; wichtig ist dagegen die Lage des Tumors zum Uterus. Exsudate liegen im allgemeinen tiefer, neben der Cervix und drängen zuweilen das Scheidengewölbe herab; auch wenn sie im Lig. latum neben dem Corpus uteri abgesetzt sind, ergreifen sie außerdem meistens doch auch die unteren Teile desselben und verbreiten sich ins horizontale Bindegewebe; der hohe Sitz des Tumors neben dem Fundus und an der hinteren Wand des Corpus spricht sehr zugunsten einer Tubenerkrankung. Die Exsudate sind meistens flacher und diffuser, während die Tubentumoren, namentlich an ihrer oberen Kontur, rundlich sind und, auch wenn sie mit Exsudaten kombiniert sind, doch irgendwo noch eine Rundung erkennen lassen. Von unten her und auch vom Mastdarm aus ist die Unterscheidung zwischen beiden oft deshalb so schwer zu treffen, weil gerade unter der Basis der Pyosalpinx am häufigsten sich Exsudate anhäufen. Pyosalpinxe haben gewöhnlich einen höheren Grad von Beweglichkeit

mit dem Uterus als Exsudate. Wenn man auf beiden Seiten neben dem Fundus uteri Tumoren von den oben beschriebenen Eigenschaften erkennen kann, ist eine doppelseitige Tubenaffektion höchst wahrscheinlich.

Hämatome im Beckenbindegewebe erzeugen Palpationsbefunde, welche den Exsudaten so ähnlich sind, daß sie nicht immer sicher von ihnen unterschieden werden können. Das Blut, welches bei nicht operativ entstandenen Hämatomen meistens durch Platzen einer großen Vene oder seltener durch Ruptur einer schwangeren Tube ins Beckenbindegewebe ergossen wird, zerwühlt und zerreißt dasselbe und folgt den Ausläufern in ähnlicher Weise wie das Exsudat. Der Sitz des Hämatoms ist am häufigsten neben dem Uterus im Lig. latum, von hier aus erstreckt es sich bis ans Becken, umgreift oft den Uterus, namentlich an seiner hinteren Fläche (Fig. 286) und geht dann ins

Hämatome im Lig. latum.

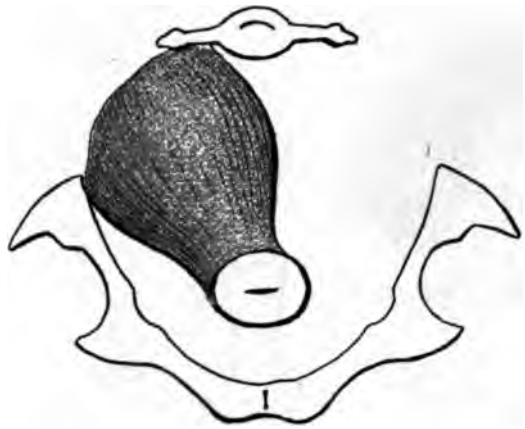

Fig. 286. Hämatom im rechten Lig. latum. P.-B. $^1/_3$. (Orig.)

Der Tumor ist in breiter Verbindung mit der rechten Seitenkante des Uterus unter Vorwölben und partiellem Abheben der hinteren Platte. Konsistenz wechselnd fest und weich; horizontales Bindegewebe frei. — Vor vier Wochen Fall; unregelmäßige Blutung. Diagnose durch Aspiration von Blut bestätigt.

Parametrium der anderen Seite; größere Hämatome breiten sich auf der Darmbeinschaufel aus oder erzeugen Tumoren oberhalb des Beckeneingangs. Die Konsistenz ist anfangs weich und elastisch, durch Gerinnung wird sie bald härter, aber doch meistens nicht so gleichmäßig fest wie beim Exsudat; flüssige und feste Partien wechseln häufig miteinander ab, zuweilen ist das Knirschen von Blutgerinnseln fühlbar. Die Verbindung der Hämatome mit dem Becken und Uterus pflegt meistens nicht so breit und innig zu sein, wie beim Exsudat. Die Hauptunterschiede zwischen Hämatom und Exsudat beruhen demnach einmal in der Konsistenz, welche bei Exsudaten immer viel gleichmäßiger fest ist, anderseits in der Form, welche bei Hämatomen im allgemeinen einen rundlichen Tumor darstellt und seltener weite Ausläufer in die Nachbarschaft aussendet, während Exsudate flacher und diffuser zu sein pflegen und hie und

da sich breit mit den Nachbarorganen verbinden; ältere Hämatome zeigen oft eine buckelige Oberfläche und gewinnen durch Resorption ihrer Ausläufer bald eine mehr rundliche Gestalt; bei Exsudaten treten diese Veränderungen später immer undeutlicher hervor. Zuweilen ist der Palpationsbefund für die Differentialdiagnose nicht sicher genug, um so mehr, als zu den Blutergüssen entzündliche Verdickungen des Bindegewebes hinzuzutreten pflegen; sodann muß die Anamnese zu Hilfe genommen werden. Dieselbe ergibt, daß die Exsudate meistens akut mit Fieber, auch wohl mit Schüttelfrost beginnen, während die Hämatome ihre Entstehung meistens einem nachweisbaren Trauma, namentlich während der Menstruation, verdanken. Fieber fehlt, dagegen treten häufig langdauernde Blutungen und Spannungsschmerzen hinzu. Bei größeren Hämatomen vermißt man nicht die Anämie, gelegentlich mit leichtem Ikterus verbunden.

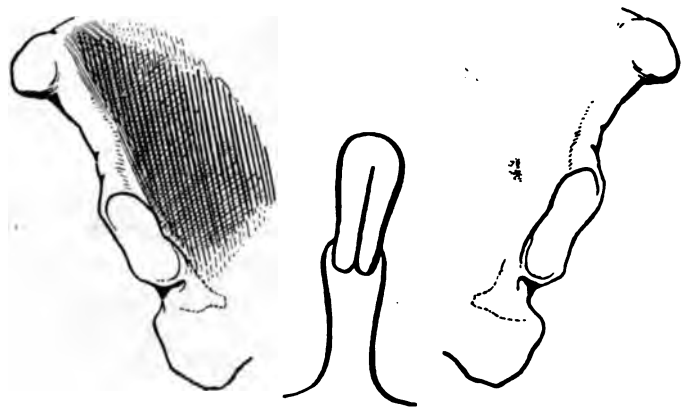

Fig. 287. Paratyphlitisches Exsudat. P.-B. $^1/_3$. (Orig.)
Faustgroßer Tumor, auf der Darmbeinschaufel fest adhärent; er ragt etwas ins Becken hinein, bleibt aber weit vom Uterus entfernt. Konsistenz in der Peripherie sehr hart, oben durch den aufliegenden Darm weich.

Die Leukocytenzählung gibt oft den Ausschlag in der Diagnose insofern, als bei Hämatomen, wenn die Kranken nicht sehr anämisch sind, Leukocytose immer fehlt, bei Exsudaten allerdings in wechselndem Grade immer vorhanden ist.

Peri- und paratyphlitische Exsudate.

Peri- und paratyphlitische Exsudate, namentlich älteren Datums, können leicht mit parametritischen Exsudaten auf der Darmbeinschaufel verwechselt werden, um so mehr als sie sich so weit ins Lig. latum senken können, daß sie sich dem Uterus nähern. Bedenkt man nun, daß anderseits bei parametritischen Exsudaten, welche sich nach oben auf die Darmbeinschaufel erstreckt haben, durch Resorption die Verbindung mit dem Uterus verschwinden kann, so sieht man, daß ganz ähnliche Befunde entstehen können; für ein paratyphlitisches Exsudat spricht aber doch am meisten der Umstand, daß die Hauptmasse auf der Darmbeinschaufel liegt, während der mediane Teil des Lig. latum vollständig weich und frei ist (Fig. 287). Weiter

zeichnen sich die perityphlitischen Exsudate dadurch aus, daß sie gegen die Bauchhöhle zu durch das darauf liegende Coecum eine sehr weiche und unbestimmte Kontur haben und gedämpft tympanitischen Schall geben; die paratyphlitischen Exsudate hüllen das Coecum mehr ein, während die parametritischen eher flach auf der Darmbeinschaufel liegen. In der Anamnese der Kranken treten bei Perityphlitis, namentlich anfänglich, Darmerscheinungen (Meteorismus, Koliken, langdauernde Obstipation) und mehrfache Rezidive akuter Entzündungen mit ähnlichen Symptomen hervor; wenn man die Entstehung des Exsudats zu beobachten Gelegenheit hat, so wird man den Blinddarm als Ausgangspunkt an dem lokalisierten Druckschmerz auf dem Darmbeinteller und der ersten Absetzung des Exsudats an dieser Stelle erkennen, während die unmittelbare Umgebung der Genitalien frei ist.

Karzinomatöse Infiltrationen des Beckenbindegewebes, wie sie im Anschluß an Karzinome von Uterus, Vagina, Ovarium, Blase, Mastdarm sich entwickeln, erzeugen ähnliche Palpationsbefunde, wie die Exsudate an den betreffenden Stellen, weil es sich auch bei ihnen um eine Durchsetzung der Bindegewebsmassen mit harten Massen handelt; dadurch entstehen zirkumskripte oder ausgedehnte Tumoren in den Bindegewebslagern des eigentlichen Parametrium oder des Paracolpium und Paraproktium. In allen Fällen, wo sich die fragliche Infiltration direkt an einen von der Vagina aus fühlbaren Karzinomherd anschließt oder sich unter einem schon auf Malignität verdächtigen Ovarialtumor entwickelt hat, wird man leicht auf die karzinomatöse Natur der Infiltration hingeleitet. Anders ist es bei Blasen- und Mastdarmkarzinom, weil man namentlich bei fehlenden Symptomen diese Organe nicht prinzipiell untersucht. Die Mastdarmkarzinome erzeugen durch Übergang in das Gewebe zwischen Mastdarm und hinterer Cervixwand Tumoren genau an der Stelle der retrocervicalen Exsudate; nicht selten habe ich solche Mastdarmkarzinome für Exsudate halten sehen, bis die Rektaluntersuchung durch Auffinden des primären Herdes den Fall klärte.

Cas. 29. Frau M. kommt aus Rußland, weil ihr ein Arzt gesagt, daß sie eine Geschwulst unter der Gebärmutter habe, und der andere eine Retroflexio uteri diagnostizierte und sie habe aufrichten wollen. Befund: Vom hinteren Scheidengewölbe aus fühlt man einen harten Tumor, welcher etwas breiter als ein Corpus uteri mit der Cervix sich breit verbindet, der Vaginalwand eng aufliegt und ziemlich unbeweglich mit der Beckenwand verbunden ist. Eine Retroflexio uteri ist sofort auszuschließen, da das kleine senile Corpus vor dem Tumor zu fühlen ist. Die Rektaluntersuchung ergibt ein ausgedehntes, wesentlich periproktales Karzinom, welches im retrouterinen Parametrium sich bis an die Cervix verbreitet hat. Der Ausgangspunkt desselben ist ein im Parametr. poster. sitzendes Rezidiv nach der Exstirpation der doppelseitigen karzinomatösen Ovarialtumoren.

Ähnliche Befunde bilden sich im parametranen Gewebe, wo das Karzinom die Blasenwand durchbricht.

Schwierigkeiten entstehen in dieser Richtung auch bei Rezidiven, wo ebenfalls der primäre Herd fehlt und die voraufgegangene Operation die Annahme eines alten Entzündungsherdes nahe legt. In allen Fällen, wo der räumliche

Zusammenhang mit dem primären Herd nicht die richtige Diagnose vermittelt, muß man sich an die Eigenschaften halten. Die karzinomatösen Tumoren haben eine harte, knorpelige Konsistenz, während Exsudate mehr fibrös, derb sind; die Gestalt läßt bei Karzinomen die Neigung zu konzentrischem Wachstum, die Höcker, mehr rundliche Konturen, das Fehlen von flachen Ausläufern erkennen. Spontane, neuralgiforme Symptome, Kachexie, Schenkelödeme kommen nur dem Karzinom zu.

Peritonitisches Exsudat.

Die Unterscheidung eines peri- und parametritischen Exsudats ist zuweilen eine schwierige Aufgabe und gelingt trotz allen diagnostischen Scharfsinns nicht immer, schon aus dem Grunde, weil sich häufig beide miteinander kombinieren; es existieren aber wohl eine Reihe von Unterscheidungsmitteln, welche in den meisten Fällen die differentielle Diagnose ermöglichen. Der Sitz des Exsudats entscheidet am häufigsten für die Natur des Exsudats, da seitlich gelegene Tumoren meistens dem Bindegewebe, median hinter dem Uterus liegende aber dem Douglasschen Raum angehören. Deshalb geben eigentlich nur die retrouterinen Exsudate, welche sowohl im Douglas als auch im retrocervicalen Parametrium entstehen können, Anlaß zu Verwechslungen. Von der Lage des Exsudats hängt die Verschiebung des Uterus ab; starke Lateropositionen deuten auf seitlich gelegene parametritische Exsudate, Antepositionen auf Tumoren des Douglas, ev. des retrocervicalen Gewebes hin. Das parametritische Exsudat entwickelt sich unterhalb des Douglasschen Raums, liegt deshalb im ganzen etwas tiefer und der hinteren Vaginalwand näher; infolgedessen ist diese auf dem Tumor meistens unverschieblich, während sie bei reinen Douglasexsudaten, wenn das dazwischen liegende Bindegewebe frei ist, immer noch einen gewissen Grad von Verschieblichkeit behält. In den meisten Fällen entscheidet die untere Kontur; bei peritonitischen Exsudaten ist sie entsprechend dem Douglasschen Raum rund oder oval, jedenfalls scharf abgesetzt, während die retrouterinen Bindegewebsexsudate nach unten hin sich ins Septum recto-vaginale fortsetzen und dadurch ein scharf zugespitztes unteres Ende haben, weiter herunter reichen als das Douglasexsudat und weiter seitwärts an die Beckenwand heranreichen als diese. Den größten Wert lege ich auf die Beziehung des Exsudats zum Mastdarm. Da der Mastdarm in der Höhe des Douglasschen Raums extraperitoneal liegt und nur vom paraproktitischen Bindegewebe umgeben ist, so wird jeder Tumor im Douglasschen Raum, sei es ein Exsudat oder eine Hämatocele, den Mastdarm nur beiseite drängen, aber ihn nicht umgeben; parametritische Exsudate treten aber in viel innigere Beziehung zum Mastdarm, indem sie ihn umgreifen, ringförmig verengern und sich mit der Mastdarmschleimhaut unverschieblich verbinden. Die Untersuchung vom Mastdarm aus gibt über diese sehr differenten Befunde allein Aufschluß; wenn der Tumor nur von einer Seite her die Mastdarmwand vorwölbt und das Darmrohr an die Beckenwand verdrängt, während die Schleimhaut noch darüber verschieblich ist, so handelt es sich meist nur um Douglasexsudate, während

das ringförmige Umgreifen, die allseitige Verengerung oder das wie mit einem Locheisen ausgeschlagene runde Loch im Exsudat, ebenso die unverschiebliche Schleimhaut für parametritisches Exsudat spricht. Auch die Beziehungen zur hinteren Uteruswand können entscheidend sein. Das pelveo-peritonitische Exsudat kennt keine Grenzen und verbindet sich mit der hinteren Uteruswand, so weit sie Peritoneum trägt, also bis an den Fundus und darüber hinaus; das extraperitoneal gelegene Exsudat aber hört auf an der Grenzlinie der lockeren Anheftung des Peritoneum und läßt die obere Hälfte des Corpus frei. Die Konsistenz des Exsudats ist bei nicht zu alten Fällen sehr charakteristisch; peritonitische Exsudate sind meist weich, cystisch, fluktuierend, während die parametritischen sehr früh hart und unnachgiebig werden; nur bei älteren eingedickten Exsudaten ist die Unterscheidung schwieriger. Aus dem Krankheitsverlauf kann man hervorheben, daß peritoneale Exsudate häufiger unter Erbrechen, Meteorismus, spontanen Schmerzen sich ausbilden, während diese Erscheinungen, selbst jeder Schmerz bei der Parametritis meistens fehlen.

Diagnose einiger Besonderheiten.

Die Prognose des parametritischen Exsudats hängt davon ab, ob die Exsudation zum Stillstand kommt und durch Resorption sich zurückbildet, oder ob unter dem Einfluß besonders virulenter Keime, oder ungenügender allgemeiner und lokaler Widerstandsfähigkeit das Exsudat vereitert. Da in letzterem Fall chirurgische Hilfe intervenieren muß, wenn der Eiter nicht von selbst seinen Ausweg nach außen oder in ein Hohlorgan sucht, so wird der beobachtende Arzt sich immer vor die Fragen gestellt sehen:

ob das Exsudat in Resorption begriffen ist,
ob das Exsudat vereitert ist,
ob sich eine Perforation vorbereitet oder etwa schon eingetreten ist.

Diese Fragen lassen sich durch eingehende Untersuchung oder längere Beobachtung meistens richtig beantworten.

Die Diagnose der **Resorption** läßt sich objektiv stellen aus gewissen Veränderungen in der Gestalt des Exsudats. Da die Resorption an der Peripherie und an den dünnsten Stellen stets am lebhaftesten ist, so ziehen sich die Exsudate in der Gestalt gegen die Hauptmasse, welche am längsten der Resorption widersteht, zusammen, z. B. gegen die Beckenwand zu oder bei intraligamentären Exsudaten gegen den Uterus hin, während anderseits durch die Resorption einzelner Verbindungsstücke die Gestalt in mehrere Abschnitte sich auflösen kann. — Durch die Resorption höhlen die Exsudate die Vagina mehr aus, indem sie das Scheidengewölbe nach oben ziehen; vom Rektum fühlt man statt der Vorwölbungen festere Einschnürungen. Noch auffallender sind die Veränderungen in der Verbindung mit den Nachbarorganen. Da die Resorption an der Peripherie beginnt, so werden zunächst die Ausläufer ein-

gezogen, und dadurch verschwinden die dünneren Verbindungen mit den einzelnen Organen, während die dickeren Massen zunächst nachbleiben. Auf diese Weise kommt es bei Exsudaten im horizontalen Teil des Parametrium vor, daß sie keine Verbindung mit dem Uterus mehr haben, sondern sie liegen breit dem Becken an, dreieckig, flach, während der mediane Teil des Beckenbindegewebes schon frei ist; geht die Resorption noch weiter, so ziehen sich diese Exsudate immer noch mehr nach der Beckenwand zurück und täuschen Beckenanomalien vor, z. B. schräg verengtes Becken, Exostosen und Beckentumoren. Seltener kommt es vor, daß die Verbindung mit dem Becken zuerst verschwindet und die Exsudate sich gegen den Uterus zurückziehen; am häufigsten noch bei intraligamentären Exsudaten (Fig. 288); dieselben er-

Fig. 288. Intraligamentäres parametritisches Exsudat in Resorption. P.-B. $^1/_3$. (Orig.)

Die Hauptmasse des Exsudats nimmt noch die Mitte des Ligaments ein; die Verbindung mit dem Uterus ist schon dünner, und diejenige mit dem Becken ist bis auf einen dicken Strang im Lig. infundib.-pelv. verschwunden.

scheinen dann als rundliche Tumoren an der seitlichen Uteruswand und täuschen Myome vor. Parametritische Exsudate, welche auf den Darmbeinschaufeln oder in den Bauchdecken liegen, verlieren durch Resorption ihre dünne Verbindung mit dem Uterus und erscheinen als Exsudate, deren Provenienz aus dem parametranen Gewebe schwer nachweisbar ist. Das Allgemeinbefinden ist während der Resorption meist gut; die Kranken zeigen ein gesundes, wenn auch geschwächtes Aussehen, haben guten Appetit und keine lokalen Beschwerden. Fieber fehlt meistens vollständig; zuweilen bestehen geringe Temperatursteigerungen.

Vereiterung des Exsudats.

Die **Vereiterung** des Exsudats beginnt multipel in kleinen Herden; dieselben konfluieren allmählich und bilden im Innern des Exsudats kleinere und größere Eiterherde, welche langsam durch weitere Einschmelzung des Gewebes an die Oberfläche treten. Solange die Eiterung sich in der Tiefe des Exsudats

entwickelt, verrät sie sich durch keinerlei objektive Veränderung desselben; vor allem ist in diesem Stadium niemals Fluktuation nachweisbar, weil viel zu dicke, harte Massen den Herd einschließen; gelegentlich kann man wohl bei stärkerem Druck eine gewisse Empfindlichkeit nachweisen und eine Zunahme in der Hyperämie der benachbarten Schleimhäute.

Die Diagnose dieses Stadiums der Vereiterung muß wesentlich aus dem Allgemeinbefinden gestellt werden. Die Kranken magern ab, werden schwächer, verlieren den Appetit, sehen blaß und welk aus; alles durch den Einfluß der resorbierten Toxine. Dabei fehlt Fieber fast niemals; da frische Exsudate unter geeigneter Behandlung selten vereitern, so sieht man bei ihnen das Fieber meistens nach 6—10 Tagen abfallen, bis dann nach mehr oder weniger langem afebrilen Zeitraum das Fieber wieder anhebt und nun durch seinen stark remittierenden oder intermittierenden Charakter für Vereiterung sehr bezeichnend ist. Seltener tritt Vereiterung von vornherein auf; wenn aber das Fieber länger als etwa 14 Tage dauert, ohne daß die sich noch ausbreitende Exsudation dasselbe erklärt, so ist Vereiterung sehr wahrscheinlich.

Einen wichtigen Anhaltspunkt für die Diagnose der Vereiterung haben wir in der mit derselben einhergehenden Leukocytose gewonnen.

Die Resultate, welche an 24 reinen parametritischen Exsudaten mit der Leukocytenzählung in meiner Klinik gewonnen worden sind, sind folgende:

Bei 12 sicher vereiterten Exsudaten (Eiter nachgewiesen durch Inzision oder Perforation)

war der Maximalwert der Leukocyten 34 000,
der Minimalwert „ 11 500.

Die höchsten Werte verteilen sich wie folgt:

0—10 000 L.	0 mal
10—20 000 L.	6 mal
20—30 000 L.	4 mal
30—40 000 L.	2 mal.

Die niedrigsten Werte verteilen sich (bei mehr als einmal gezählten Fällen) wie folgt:

0—10 000 L.	0 mal
10—20 000 L.	8 mal
20—30 000 L.	1 mal
30—40 000 L.	0 mal.

Daraus folgt, daß bei sicherer Vereiterung die Leukocyten niemals unter 10 000 sinken, sich in ungefähr der Hälfte der Fälle über 20 000 erheben, fast stets aber unter 20 000 sinken können.

Bei 12 sicher nicht vereiterten Exsudaten (vollständige Resorption nachgewiesen)

war der Maximalwert 24 800,
der Minimalwert 7 000.

Die höchsten Werte der Leukocyten verteilen sich wie folgt:

0—10 000 L.	1 mal
10—20 000 L.	9 mal
20—30 000 L.	2 mal
30—40 000 L.	0 mal.

Die Minimalwerte (bei den mehr als einmal gezählten Fällen) verteilen sich wie folgt:

0—10000 L.	1 mal
10—20000 L.	4 mal
20—30000 L.	0 mal
30—40000 L.	0 mal.

Daraus folgt, daß bei nicht zur Vereiterung kommenden Exsudaten die Leukocyten niemals über 30000 (höchstwahrscheinlich nicht über 25000 steigen), daß sie sich selten über 20000 erheben, daß sie meistens zwischen 10- und 20000 betragen, daß der Normalwert nur selten erreicht wird.

Für die Diagnose der Vereiterung läßt sich aus meinen Zählungen folgendes herleiten: Vereiterung ist sicher, wenn die Leukocyten 30000, und sehr wahrscheinlich, wenn sie 20000 erreichen. Bei einem Wert von 10—20000 ist Vereiterung ebenso wahrscheinlich wie Resorption; bei einem Leukocytenwert unter 10000 ist Vereiterung ausgeschlossen; die Leukocytose gibt demnach sichere Entscheidung nur in ihren extremen Werten, in ihren Mittelwerten dagegen nicht. Es ist selbstverständlich, daß bei einer kritischen Verwertung der Leukocytenbefunde alle anderen zur Vermehrung derselben führenden Zustände, z. B. frisches Wochenbett, Anämie usw. auszuschließen und alle physiologischen Vermehrungen in Anschlag zu bringen sind; ferner muß berücksichtigt werden, daß eine starke Leukocytenvermehrung bei frischem Exsudate ebenfalls nur als Reaktion auf die Infektion aufzufassen ist und noch nicht für Vereiterung spricht; ferner, daß auch die Mittelwerte immer mehr für die Diagnose der Vereiterung verwertbar sind, je länger sie anhalten. —

Die Leukocytenvermehrung hat bei fieberlosen Fällen einen besonderen diagnostischen Wert; unter meinen sicher vereiterten Exsudaten war eines mit normaler Temperatur bei einer Vermehrung von 13000, eines hatte bei Temperatur bis 38° 22000 L. Auch bei niederer Temperatursteigerung, welche nicht sicher für Vereiterung spricht, war einmal der Leukocytenbefund mit 34000 entscheidend.

Die Leukocytenzählung ist demnach innerhalb gewisser Grenzen ein brauchbares Hilfsmittel für die Diagnose der Vereiterung der parametritischen Exsudate.

Perforation des Exsudats. Wenn der in dem Exsudat sich ansammelnde Eiter die Peripherie desselben eingeschmolzen hat, so bricht er nach außen durch; dabei wählt er sich einen Weg, welcher ihm durch Bindegewebslager von leichterer Struktur vorgezeichnet ist; er nimmt den kürzesten Weg mit dem geringsten Widerstand. Dadurch entstehen eine Reihe von bestimmten Perforationsstellen, welche für die jeweilige Lage der Exsudate charakteristisch sind, so z. B. perforieren die auf der Darmbeinschaufel liegenden Exsudate oberhalb des Poupartschen Bandes; dieselbe Stelle wählen die hochliegenden intraligamentären Exsudate, indem sie unter Emporheben des vorderen Blattes des Lig. latum derselben zustreben. Die hinten im Parametrium liegenden Exsudate perforieren in den Mastdarm oder selten auf der Hinterbacke am unteren Rand des M. glutaeus maximus, wohin sie durch die Incisura ischiadica major gelangt sind. Die Exsudate im vorderen paravesikalen Gewebe perforieren meistens in die Blase. Exsudate im retrocervicalen Gewebe in die Scheide oder gelegentlich am Damm, welchen sie durch Abwärtswanderung längs der Scheide erreichen.

Während der sich vorbereitenden Perforation bilden sich Veränderungen an den betreffenden Organen aus, welche die Diagnose dieses Zustandes ermöglichen.

Die Perforation durch die Bauchdecken führt zu den Erscheinungen des einfachen subkutanen Abszesses mit Rötung der Haut, Vorwölbung und Fluktuation; vorher kann man gelegentlich Gewebslücken palpieren.

Der Perforation durch den Mastdarm gehen meist einige Tage Beschwerden in Gestalt beständigen Stuhldrangs, Abgangs von reichlichem, glasigem Schleim voraus. In dieser Zeit fühlt man die Mastdarmschleimhaut gespannt über dem sich stark vorwölbenden Exsudat mit vollständig ausgeglichenen Falten, ödematös

Fig. 289. Blasenschleimhaut bei Perforation eines Exsudats.
Die Schleimhaut ist stark gefaltet und mit bullösem Ödem besetzt.
(Modifiziert nach Zangemeister.)

Fig. 290. Cystoskopisches Bild eines in die Blase perforierten Exsudats.
Auf der in das Blasenlumen vorgewölbten rechten Wand erhebt sich eine Kugel, aus deren Spitze sich Eiter entleert.
(Modifiziert nach Zangemeister.)

verquollen. Das Exsudat erscheint an einer Stelle weich und eindrückbar. Unmittelbar nach der Perforation wird eine große Quantität Eiter entleert, später meistens in kleinen Mengen mit dem Stuhlgang. Die Perforationsöffnung ist oft so klein und fistulös, daß man sie selbst nicht fühlt, sondern nur an ihren Rändern oder als kleine Einziehung erkennt.

Der Perforation durch die Scheide geht meistens eine stärkere Vorwölbung der hinteren Wand voraus, welche sich weich und sukkulent anfühlt und livid verfärbt ist. Nach dem Eiterabgang kollabiert der Tumor, und die Perforationsöffnung versteckt sich oft als kleine Öffnung zwischen den Falten des hinteren Scheidengewölbes, wo sie dann später an dem Eiteraustritt im Spekulum erkannt wird.

Die Perforation durch die Blase gibt sich durch sehr markante Veränderungen in der Blasenwand kund. Die Exsudate erzeugen, wenn sie Tumoren in der Nähe der Blase bilden, Vorwölbungen der Wand bis zu spaltförmigen Verengerungen, welche zunächst noch von glatter Schleimhaut überzogen sein können; sobald aber die Entzündung der Blasenwand sich nähert und zu

Zirkulationsstörungen in derselben führt, legt sich die Schleimhaut in dicke Falten von normaler Farbe; in anderen Fällen werden die Falten ödematös, glasig gequollen und sind mit kleinen Bläschen, welche durch Epithelabhebung entstanden sind, bedeckt; namentlich die letzteren mit ihrer Transparenz erzeugen wunderbare cystoskopische Bilder (Fig. 289). Kolischer nennt es mit Recht bullöses Ödem.

Cas. 30. Fr. L. Links unmittelbar an der Blase liegt ein schwach faustgroßer, harter Tumor in inniger Verbindung mit der linken Wand. Die cystoskopische Untersuchung ergab eine sonst normale Blasenschleimhaut, nur die dem Exsudat unmittelbar anliegende Partie zeigte auffallende Veränderungen. Die Wand ist nach innen vorgewölbt und die Schleimhaut liegt in dicken, meist parallelen Falten; einzelne erscheinen glasig durchschimmernd und sind mit kleinen transparenten Bläschen bedeckt. Die Schleimhaut ist blaß, an einzelnen Stellen mit kleinen Petechien bedeckt.

Wenn die Perforation erfolgt ist, so entleert sich Eiter mit dem Urin, anfangs in größerer Menge, später nur als Bodensatz bemerkbar. Das cystoskopische Bild ändert sich dementsprechend; man beobachtet entweder ein größeres Loch mit zerfetztem Rand oder eine kleine auf einer Vorwölbung liegende fistulöse Öffnung, aus welcher der Eiter in schwachem Strom austritt (Fig. 290); vor und nach der Perforation bestehen lebhafte Blasenbeschwerden.

Die Diagnose der **verschiedenen Arten der Parametritis** im Hinblick auf die sie erzeugenden Mikroorganismen und gewisse von den Gelegenheitsursachen abhängende Eigentümlichkeiten, ist nicht unwichtig, weil die Prognose derselben hierdurch zum nicht geringen Teil bedingt wird.

Die septische puerperale Parametritis, welche durch Infektion mit Strepto- und Staphylokokken entsteht, zeichnet sich durch große Neigung zur Ausbreitung aus, welche durch die Auflockerung des Gewebes und die lebhafte Saftströmung ermöglicht wird; sie führt zu großen, ausgedehnten Exsudaten, welche sich mit Vorliebe im Lig. latum lokalisieren und von da auf die Darmbeinschaufel wandern. Bei geeigneter Behandlung ist die Tendenz zur Vereiterung gering; meist tritt schnelle und vollständige Resorption ein.

Die septische nichtpuerperale Parametritis lokalisiert sich selten im Lig. latum und auf der Darmbeinschaufel, sondern in der unmittelbaren Nachbarschaft des Organs oder der Wunde, von denen sie ihren Ausgang genommen; sie hat eine viel geringere Tendenz zur Wanderung, ihre Exsudate sind dementsprechend kleiner. Die Vereiterung ist viel häufiger als bei der puerperalen Form. Die Resorption tritt später ein, verläuft sehr langsam und ist nur selten eine vollständige.

Die gonorrhoische Parametritis hat die geringste Tendenz zur Ausbreitung und führt unter schleichendem Verlauf meist zu kleinen Exsudaten; dieselben unterscheiden sich palpatorisch in nichts von den vorigen, resorbieren sich aber außerordentlich langsam und unvollständig. Die Diagnose auf diese Ätiologie ist nur aus der Kombination mit Pyosalpinx und durch den Nachweis der Gonorrhoe in den Genitalien zu stellen.

II. Parametritis retrahens.

Die Parametritis retrahens ist eine chronische Entzündung des Becken- Definition.
bindegewebes, welche sich von vornherein in Verdichtungen und Schrumpfungen äußert; sie lokalisiert sich fast ausschließlich in den hinteren Abschnitten des Parametrium, speziell in den beiden Douglasfalten (Parametritis post.). Eine Tendenz zur Ausbreitung ist selten, doch wird häufig zugleich mit den Douglasfalten das benachbarte Bindegewebe befallen; das Bindegewebe im Lig. infundibulo-pelvicum erkrankt meistens gleichzeitig aus derselben Ursache. Die stete Folge dieser retrahierenden Parametritis sind Lageveränderungen des Uterus durch Zug an der Cervix; dieselben beherrschen häufig das

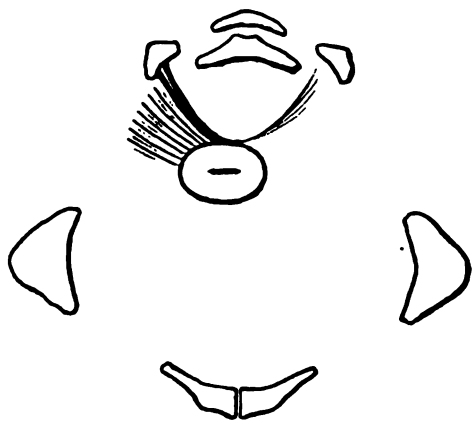

Fig. 291. Parametritis retrahens. P.-B. $^1/_3$. (Orig.)
Die rechte Douglasfalte und das davor liegende Bindegewebe ist geschrumpft und hat zur Verlagerung der Cervix nach rechts geführt.

Palpationsbild. Wenn es sich um eine doppelseitige Parametritis retrahens handelt, so findet sich der Uterus in Retroposition; ist nur ein Parametrium erkrankt oder wenigstens vorwiegend affiziert, so ist die Cervix nach hinten und nach dieser Seite verzogen, und es entstehen Lateroversionen des Uterus, seltener Positionen mit Torsionen. Wenn das Bindegewebe im Lig. infundibulo-pelvicum erkrankt, so schrumpft es und fixiert den Eierstock an der Beckenwand; ich nenne diesen Zustand Paraoophoritis. In seltenen Fällen ist das ganze horizontal ausgebreitete Bindegewebslager retrahiert und geschrumpft, zugleich mit einer Atrophie aller Genitalorgane (Parametritis atrophicans, Freund sen.).

Diagnose. Bei der kombinierten Untersuchung fällt immer zuerst die Diagnose.
Lageveränderung des Uterus auf. Wenn man dann feststellt, daß der Uterus in derselben fixiert ist, so untersucht man weiter, ob die Fixation im Bereich des Corpus oder der Cervix sitzt. Bei unkomplizierter Para-

metritis retrahens findet man den ganzen Douglasschen Raum frei und das Corpus nach allen Seiten beweglich; drängt man dann aber das hintere Scheidengewölbe nach oben und disloziert die Cervix nach vorne, so findet man dieselben hinten oder an einer Seite fixiert (Fig. 291) und erzeugt zugleich durch Spannung der fixierenden Stränge Schmerzen; aus der Richtung, in welcher die Bewegung der Cervix behindert und schmerzhaft ist, kann man auf den Sitz der Entzündung schließen. Das Parametrium auf der befallenen Seite ist stark verkürzt und verdickt, in frischeren Fällen etwas teigig geschwollen, in alten straff und sehnig; das Scheidengewölbe ist oft unnachgiebig, als ob es selbst infiltriert wäre. Bei doppelseitiger typischer Param. post. findet man das ganze hintere Scheidengewölbe straff, und wenn man mit den inneren Fingern durch Verdrängen der Port. vaginalis nach vorne die Douglasfalten spannt und zugleich das Vaginalgewölbe nach oben drängt, kann man deutlich zwei straffe Stränge fühlen, welche im spitzen Winkel hinter der Cervix zusammenstoßen; ungleich besser fühlt man dieselben noch, wenn man vom Rektum aus, namentlich in Narkose, hoch nach oben geht; sie erscheinen dann als straffe Falten, welche hinter der Cervix konfluieren, an welche sich nach vorne meistens einzelne diffuse Stränge anschließen. Die Diagnose der Param. post. ist zweifellos durch Rektaluntersuchung am leichtesten zu stellen. Bei der Paraoophoritis findet man das Ovarium an der Beckenwand nur an dem einen Strange des geschrumpften Lig. infundibulo-pelvicum fixiert, wodurch ihnen noch eine gewisse Beweglichkeit gelassen wird; der Zug an dem geschrumpften Ligament macht Schmerzen. Außerordentlich häufig finden wir beide Douglasfalten und beide Ligg. infundibulo-pelvica erkrankt, wahrscheinlich durch gleichzeitigen Übergang chronisch entzündlicher Zustände vom Uterus auf jene vier Lymphgefäßgebiete; dann kann man vier charakteristische, schmerzhafte Zonen nachweisen, beiderseits in den Douglasfalten und dem Gewebe zwischen jedem Eierstock und Beckenwand.

Bei der narbigen Schrumpfung des ganzen Beckenbindegewebes (Parametritis atrophicans) findet man das ganze horizontale Bindegewebslager straff und sehnig, oft bretthart; dabei ist der Uterus etwas nach oben gezogen und vollständig fixiert, er erscheint klein und atrophisch.

Auch aus der Parametritis exsudativa können nach Perforation, Entleerung oder unvollständiger Resorption narbige, schwielige Verdickungen im Bindegewebe zurückbleiben, welche zur Lageveränderung des Uterus führen; dieselben sind aber nicht so streng auf den hinteren Quadranten und auf die Douglasfalten lokalisiert, sondern finden sich überall, wo Exsudate vorkommen, außerdem sind sie nicht so strangförmig, sondern flach, diffus, meist ganz fest und unnachgiebig und nehmen größere Abschnitte im Parametrium ein.

Die Diagnose dieser alltäglichen und wegen ihrer vielfachen Beschwerden außerordentlich lästigen Erkrankung wird wegen ihrer geringfügigen Palpationsbefunde von dem Nichtfachmann gewöhnlich nicht gestellt. Da der Arzt gröbere, ihm geläufige Veränderungen der Genitalien nicht findet, so werden die

Kranken als nervös und hysterisch bezeichnet und dementsprechend behandelt. Die Kenntnis der Symptome führt aber schon gelegentlich auf die Diagnose der Erkrankung hin: die Kranken klagen wesentlich über Schmerzen bei Situationen und Beschäftigungen, welche den Uterus verschieben, weil dabei die erkrankten Ligamente gezerrt werden. So z. B. klagen die Kranken über Schmerzen beim Auftreten, Springen, Heben, Hochlangen, Ausstrecken, Umdrehen, bei der Kohabitation, bei der Defäkation. In diesen Fällen ist eine genaue Untersuchung auf die Erkrankung der erwähnten Ligamente vorzunehmen, indem man das hintere Scheidengewölbe unter gleichzeitigem Vorwärtspressen der Port. vaginalis nach oben drängt. Ebenso sind die seitlichen Partien des Parametrium und die beiden Ligg. infundibulo-pelvica zu untersuchen. Weit häufiger, als man es glaubt, findet man in diesen geringfügigen, zu der Größe der Beschwerden in keinem Zusammenhange stehenden Veränderungen die Ursache derselben; zuweilen muß man sich beim Fehlen von Gewebsveränderungen mit der Feststellung eines genau lokalisierten Druckschmerzes begnügen.

Differentialdiagnose. Die Fehler, welche der Arzt bei der Diagnose dieser häufigsten aller Unterleibsaffektionen macht, liegen mehr in dem Übersehen derselben als in der Verwechslung mit anderen Zuständen. Doch kommen auch diese vor; häufig wird der Schmerz, welchen man beim Bewegen der Port. vaginalis an den erkrankten Douglasfalten erzeugt, fälschlich auf die Port. vaginalis selbst oder auf das Scheidengewölbe oder auf den Uterus bezogen, um so mehr als man die feinen Ligamentveränderungen nicht fühlt; ebenso wird der im Lig. infundibulo-pelvicum erzeugte Schmerz fälschlich auf das Ovarium bezogen, welches man im Moment des Anspannens zwischen den Fingern hält. Nicht selten handelt es sich um die Unterscheidung der para- und perimetritischen Stränge. Sie beruht zunächst auf ihrer Lage; letztere finden sich in der ganzen Umgebung des Uterus, vor allem in der Nähe der Adnexe, während erstere immer nur in der Umgebung der Cervix sitzen und dem Scheidengewölbe sehr nahe aufliegen; erstere sind meist sehr zahlreich, während bei der Parametritis post. nur die beiden Stränge der Douglasfalten zu fühlen sind; parametritische Stränge sind sehr straff, sehnig, narbig, unzerreißbar, während perimetritische zart, oft spinnwebendünn sind und unter dem Fingerdruck leicht zerbrechen. Die Fixation des Corpus oder der Cervix, je nachdem dieselbe an Stellen sitzt, welche Peritoneum oder Bindegewebe tragen, kann ebenfalls für die Differentialdiagnose verwertet werden.

Diagnose der Katarrhe.

Definition. Definition. Katarrhe oder Entzündungen der Schleimhäute nennen wir eine Gruppe von Erkrankungen, welche sich anatomisch durch Hyperämie und Ablagerung von Entzündungsprodukten in Gestalt von Exsudaten oder jungen Zellen in die Schleimhäute oder auf deren Oberfläche kennzeichnen und bei chronischen Zuständen mit Vermehrung und Vergrößerung der die Schleimhaut zusammensetzenden Elemente einhergehen. Klinisch liegt ihr Charakter in einer vermehrten Tätigkeit der Schleimhaut und deren einzelner Bestandteile und in einer Reihe von Beschwerden, welche direkt oder reflektorisch von der veränderten Schleimhaut oder deren Entzündungsprodukten ausgelöst werden.

Einteilung. Einteilung. Katarrhe können in allen Schleimhautabschnitten von der Vulva aufwärts bis zum abdominellen Tubenende auftreten. Wir trennen dieselben in:

Vulvitis, d. i. Katarrh der Schleimhaut des Vestibulum und Introitus vaginae,

Kolpitis oder Vaginitis, d. i. Katarrh der Schleimhaut der Scheide vom Hymen aufwärts bis zum Os externum cervicis,

Endometritis, d. i. Katarrh der Schleimhaut des Uterus vom Os externum aufwärts bis zum Os tubae uterinum, welche man weiter teilt in

Endometritis cervicis oder Catarrhus cervicis, wenn die Schleimhaut vom Os externum bis zum Os internum, und

Endometritis corporis oder Catarrhus corporis, wenn sie vom Os externum bis zum Os tubae uterinum erkrankt ist,

Endosalpingitis, d. i. die Entzündung der Schleimhaut der Tube.

Der Katarrh befällt selten einen dieser Abschnitte allein, sondern häufig mehrere zusammen und hat weiter eine große Neigung, sich von unten nach oben auszubreiten oder, wenn er oben begonnen hat, auch noch sekundär tiefer gelegene Abschnitte zu befallen. Aus diesem Grunde muß der Katarrh der Schleimhaut durchaus als etwas Zusammenhängendes betrachtet werden. Da die einzelnen Schleimhautabschnitte aber anatomisch und physiologisch sehr different sind, so treten auch ihre Erkrankungen anatomisch und klinisch unter ganz verschiedenen Bildern auf. Aus diesem Grunde müssen wir zunächst die einzelnen Abschnitte getrennt behandeln, wollen aber später eine Betrachtung vom gemeinsamen Standpunkte folgen lassen.

Indem ich von oben her beginne, scheide ich an dieser Stelle die Endosalpingitis aus, weil sie den wichtigsten Bestandteil der Tubenerkrankungen überhaupt darstellt und bei diesen schon abgehandelt worden ist.

Endometritis.

Unter dem Begriff Endometritis fassen wir eine ganze Reihe von Zuständen zusammen, welche anatomisch und klinisch ganz differente Bilder darstellen und eine so verschiedene Ätiologie, pathologische Anatomie und Symptomatologie zeigen, daß nur noch die Lokalisation im Endometrium das einzige Bindeglied zwischen ihnen darstellt. Für didaktische sowohl, als auch für praktische Zwecke wäre eine **Einteilung** deshalb dringend erwünscht. Abgesehen von der selbstverständlichen Einteilung in akute und chronische, zirkumskripte und diffuse Formen hat man eine solche auch nach allgemeinen Prinzipien versucht. Am naturgemäßesten ist der anatomische Standpunkt, wie ihn Ruge seiner Gliederung in End. glandularis, End. interstitialis und End. diffusa untergelegt hat, welcher noch andere Formen als End. deciduae, End. post abortum und End. exfoliativa sich anreihen. Für diagnostische sowohl wie für die Zwecke der allgemeinen Praxis ist dieser Standpunkt nicht brauchbar, einmal deshalb, weil er immer die anatomische Untersuchung voraussetzt, welche wir nicht zu diagnostischen Zwecken vornehmen, sondern immer erst nach der Behandlung ausführen können, und weiter, weil diesen verschiedenen anatomischen Bildern keine bestimmten klinischen Zustände entsprechen. Von einem ganz anderen Standpunkt geht Winckel aus, indem er die Endometritis nach der Ätiologie einteilt. Es ist zweifellos, daß dieses Einteilungsprinzip vom wissenschaftlichen Standpunkt aus das richtigste ist, aber abgesehen davon, daß eine große Zahl seiner zwölf Formen noch nicht einwandsfrei feststeht, ist dieser Standpunkt für die Diagnostik vorläufig unbrauchbar, weil die Erkennung der Ursachen teils unmöglich, teils nur durch komplizierte Methoden ausführbar ist. Für die Praxis wäre eine Einteilung brauchbar nach den drei Hauptsymptomen, Blutungen, Schmerzen, Ausfluß, in End. haemorrhagica, dysmenorrhoica, catarrhalis, wenn nicht eine große Anzahl von Fällen mehrere Symptome in gleicher Stärke zeigte, oder wenn nicht häufig ein Wechsel in denselben beobachtet würde. Nach dem heutigen Standpunkt unserer diagnostischen Wissenschaft halte ich es für richtiger, auf jede Einteilung zu verzichten und statt dessen den Begriff der Endometritis als ein Ganzes aufzufassen; so weit wir jetzt schon die Diagnose einzelner Formen, z. B. End. gonorrhoica, End. exfoliativa, End. fungosa, aus dem Gesamtbild abtrennen können, werde ich es an geeigneter Stelle tun.

Diagnose.

Bei der Diagnose der Endometritis müssen wir einen anderen Weg einschlagen als bei übrigen Krankheiten. Wir müssen hier mehr oder weniger auf den objektiven Befund verzichten und statt dessen die Symptome für die Diagnose heranziehen. Der Grund hierfür liegt darin, daß die Endometritis einen eigentlichen Palpationsbefund

überhaupt nicht bietet, sondern nur unbedeutende Veränderungen in der Uterushöhle aufweist, während anderseits die Symptome in so charakteristischer Weise auftreten und ein so scharfes klinisches Bild bieten können, daß die Diagnose häufig ohne Untersuchung der Kranken möglich ist. Ich will deshalb bei der Diagnose der Endometritis umgekehrt verfahren und die Symptome vor dem objektiven Befund abhandeln, will aber zuvor betonen, daß man sich bei der Verwertung derselben nicht ganz auf die Angaben der Kranken verlassen soll, sondern sie, wenigstens was Blutungen und Ausfluß anbetrifft, so viel als möglich objektiv nachweisen soll.

Blutungen. Das hervorragendste Symptom ist die Blutung, welche vorwiegend als Menorrhagie, seltener intermenstruell auftritt. Die Menses verändern sich zunächst durch die Menge des ausgeschiedenen Blutes. Da man von einer normalen Blutmenge bei der Menstruation nicht sprechen kann — dieselbe schwankt bei ganz gesunden Frauen beträchtlich —, so ist es schwer, das „zuviel" einer menstruellen Blutung zu definieren. Wenn die Kranken angeben, daß die Menstruationen wesentlich stärker geworden sind als früher, oder daß sie mehrere, oft 8 bis 14 Tage gebrauchen, bis sie sich von dem Blutverlust erholt haben, oder daß sie „sehr stark" bluten, daß es „gießt", „stürzt", daß sie „wegschwimmen", so liegen pathologische Blutungen vor. Stückenbildung durch Gerinnung des Blutes kommt ebenfalls nur bei zu starken Blutungen vor. Ferner verlängert sich die Dauer der Menstruation bei Endometritis; da es auch hierfür kein absolutes Maß gibt, sondern individuelle Schwankungen von 2 bis 8 Tagen bei gesunden Frauen vorkommen, so kann man aus dieser Angabe erst dann etwas Pathologisches entnehmen, wenn die Regel noch länger dauert, oder schließlich gar nicht mehr aufhört, oder wesentlich länger als früher dauert. Der Eintritt der Menstruation erfolgt nur selten zur normalen Zeit, meistens anteponierend, statt 4 Wochen alle 3 Wochen, alle 14 Tage, „zweimal in einem Monat". Damit alternierend treten zuweilen auch Amenorrhoen von 2 bis 3 Monaten auf, namentlich nach starken Blutungen. Intermenstruelle Blutungen sind im ganzen seltener, kommen aber vor nach den Kohabitationen, psychischen Erregungen und körperlichen Anstrengungen. Über die Dauer des Leidens bekommen wir gewöhnlich die Angabe, daß es sich langsam, unter allmählicher Steigerung innerhalb Monaten und Jahren entwickelt hat; seltener hört man, daß nach normalen Menstruationen unvermittelt starke Menorrhagien aufgetreten sind.

Ausfluß. Ein selteneres, aber diagnostisch nicht unwichtigeres Symptom der Endometritis corporis ist der Ausfluß. Während bei normalem Endometrium ein eigentliches Sekret vollständig fehlt, findet man bei reinem Corpuskatarrh ein serös eiteriges Sekret; in akuten Zuständen ist der Ausfluß serös eiterig, mit Blut untermischt, wird dann zuweilen rein eiterig, nimmt aber bei den chronisch katarrhalischen Formen wieder etwas dünnflüssigeres, eiteriges Aussehen an. Schleimbeimengungen fehlen bei reinem Corpuskatarrh vollständig und treten nur auf, wenn die Cervix ebenfalls erkrankt ist. Die

Menge des Ausflusses kann sehr verschieden reichlich sein; es gibt gewisse Formen von Endometritis mit heftigen Symptomen, welche nur sehr wenig Sekret liefern, während es in anderen Fällen wieder sehr stark fließen kann; die reichlichsten Sekretionen beobachtet man bei gonorrhoischen Formen, namentlich in der Schwangerschaft. Vor und nach der Regel findet meistens eine Steigerung der Sekretion statt; nicht selten kommt es vor, daß sie vollständig oder wenigstens eine Zeitlang fehlt. Meistens ist der Ausfluß geruchlos, zuweilen aber nimmt er durch die Stoffwechselprodukte der Organismen sehr üblen Geruch an. Wenn neben der Endometritis Katarrhe der Cervix und der Vagina bestehen, so vermischt sich das Corpussekret mit den Sekreten beider und verliert seine charakteristischen Eigenschaften. Eine besondere Schwierigkeit hat es, namentlich in den eben genannten Fällen, den Ausfluß als Corpussekret zu erkennen. Zunächst ist es schon durchaus nicht leicht, zu bestimmen, ob ein Fluor, welcher in der Vagina liegt, von der Schleimhaut derselben abgesondert wird oder aus dem Uterus abgeflossen ist, um so mehr, als das Sekret des Corpus und das der Vagina sich ziemlich ähnlich sein können. Trifft man bei der Inspektion im Spekulum gerade einen Moment, wo das Sekret aus dem äußeren Muttermund ausfließt, so ist diese Frage entschieden; in der Mehrzahl der Fälle wird man aber auch hierfür besondere Hilfsmittel nötig haben; soll aber nun weiter entschieden werden, ob das Uterussekret ein Produkt des Corpus oder der Cervix ist, so muß man es unter allen Umständen getrennt vom Scheidensekret auffangen, um es auf seine Eigenschaften untersuchen zu können. Dieses Hilfsmittel für die Diagnose ist der Schultzesche Probetampon (Fig. 292); derselbe ist aus loser Watte, möglichst breit und nicht sehr dick geformt und mit einem kreuzweise gelegten Faden gebunden; eine Verlängerung des Fadens zum Zweck des Herausziehens ist besser nicht vorhanden. Man wende den Tampon folgendermaßen an: Im Simonschen Spekulum legt man sich die Portio frei, reinigt ihre Außenfläche und die ganze Vagina von anhaftendem Sekret, vermeidet aber dabei eine Blutung der Schleimhaut, weil eine Vermischung des aufgefangenen Sekrets mit Blut die Beurteilung seiner Eigenschaften stört. Man legt dann den Tampon so vor die Portio, daß der Muttermund gerade dem Kreuzpunkte des Fadens gegenüber sich befindet, und drückt ihn fest rund herum ins Scheidengewölbe, so daß er seine Lage möglichst wenig ändern kann. Wenn die Sekretion sehr reichlich ist, so wird der Tampon zu früh gelockert; ist die Scheide sehr weit und erschlafft, so fällt er leicht heraus: in solchen Fällen legt man besser noch einen zweiten Tampon davor. Nach 24 Stunden nimmt man den Tampon heraus, indem man ihn unter Einführung der Simonschen Specula frei legt und an seinem unteren Ende mit der Zange faßt.



Fig. 292. Schultzescher Probetampon.

Anm. Schultze selbst empfiehlt, den Wattetampon mit 20—25% Lösung von Tannin in Glyzerin zu tränken. Nach vielfachen Kontrollversuchen habe ich mich davon überzeugt, daß es aus folgenden Gründen besser ist, einen Tampon von trockener Watte zu nehmen: Zunächst wirkt die starke Wassersekretion infolge des Glyzerins störend, weil sie das Urteil nimmt über den Wassergehalt des Sekrets, und weil kleine Mengen Schleims sich so eindicken, daß man sie nicht sicher erkennen kann. Durch das Tanninglyzerin wird ferner die Scheide zur Abstoßung von reichlichen Plattenepithelien gereizt; diese mischen sich überall dem Sekret bei, trüben es und machen die Entscheidung schwer, wie weit die Abstoßung auf den Katarrh zurückzuführen ist; Schleim und Eiter sind dadurch schwer zu unterscheiden, so daß es nicht leicht ist, zu erkennen, ob das Cervixsekret glashell oder durch Eiter und Epithelien getrübt ist.

Bei normalen Genitalien wird man auf der Stelle des Tampons, welche vor dem äußeren Muttermund gelegen, eine kleine Quantität glashellen Schleims mit geringer gelblicher Verfärbung der Watte finden, während man die Peripherie des Tampons mit einer leicht glänzenden Schicht abgestoßener Vaginalepithelien bedeckt findet. Mit Hilfe des Tampons ist es leicht zu entscheiden, ob das Sekret aus dem Uterus stammt oder aus der Vagina; ersteres liegt immer in der Nähe des Fadenkreuzpunktes, während das Vaginalsekret diese Stelle freiläßt und die Peripherie bedeckt. Viel schwerer ist die Frage zu beantworten, ob die Cervix oder das Corpus die Quelle des Sekrets ist; bis zu einem gewissen Grade kann man es aus der Qualität des Sekrets. Jeder Schleim entstammt der Cervix, während reiner Eiter aus dem Corpus abgesondert wird; dabei ist allerdings zu bemerken, daß sowohl Erosionen als auch reiner Cervixschleim in ihrer Umgebung die Stelle der Watte, welche ihnen anlag, leicht gelblicheiterig färben. Am schwersten ist die Entscheidung zu treffen, wenn man Schleim und Eiter auf dem Probetampon findet; hat man beide in sehr inniger Vermischung, so ist es wahrscheinlich, daß beide gleichzeitig in der Cervix abgesondert sind, daß es sich also um einen eiterigen Cervixkatarrh handelt; hat man aber reinen Eiter und reinen Schleim nicht miteinander vermischt, so ist es sicher, hat man bei chronischen Fällen auffallend viel mehr Eiter, als dem Schleim entspricht, so ist es wahrscheinlich, daß das Corpus neben der Cervix erkrankt ist. Wenn an der Port. vaginalis Erosionsbildung, Ovula Nabothi, Ectropium sich finden, so ist es wahrscheinlich, daß Cervicalkatarrh besteht, während anderseits das Fehlen dieser Veränderungen ihn nicht ausschließt. Die Menge des Eiters, welche wir beim Corpuskatarrh auf dem Probetampon finden, ist sehr verschieden und kann bei sicher bestehender Erkrankung zuweilen gänzlich fehlen; man darf deshalb niemals auf Grund eines einmaligen negativen Befundes einen Corpuskatarrh ausschließen, sondern muß die Untersuchung wiederholen, namentlich zu Zeiten, wo die Sekretion stärker zu sein pflegt, z. B. vor und nach der Regel, zur Zeit des Mittelschmerzes. Eine mikroskopische Untersuchung des Sekrets auf Eitergehalt ist unnötig; bei Verdacht auf Uterusgonorrhoe hat man aber in demselben ein gutes Material für den Gonokokkennachweis.

Ein weiteres für die Diagnose brauchbares Symptom sind uterine Schmerzen; dieselben haben den Charakter von Wehen und werden von den Kranken als „ruckweise" auftretende, krampfhafte Schmerzen geschildert oder als dumpfer Druck in Verbindung mit Drängen nach unten und auf die Blase empfunden. Meistens wird die Gegend des Uterus direkt als Ort des Schmerzes angegeben, während andere Frauen den Schmerz mehr in die Nabelgegend, zuweilen auch unter die Rippenbögen verlegen. Diese wehenartigen Schmerzen sind zweifellos auf Uteruskontraktionen zurückzuführen, welche durch die Entzündung des Endometrium, zuweilen auch der ganzen Uteruswand, schmerzhaft werden. Charakteristisch für die Endometritis werden diese wehenartigen Schmerzen erst, wenn sie in Verbindung mit der Funktion der Uterusschleimhaut, also bei der Menstruation, auftreten, während uterine Krämpfe häufig aus anderen Ursachen vor und während der Regel sich einzustellen pflegen. Über die Eigenart der endometritischen Dysmenorrhoe vergleiche das Kapitel: „Die Ursachen der Dysmenorrhoe" in der analytischen Diagnostik. Bedeutend seltener tritt der uterine Schmerz bei Endometritis als Mittelschmerz auf, d. h. in der Mitte zwischen beiden Regeln, ca. 14 Tage vor der neuen, oft im Zusammenhang mit den periodisch auftretenden Sekretionen; gelegentlich treten auch solche Schmerzzustände ganz unregelmäßig in der intermenstruellen Zeit auf, meistens wohl durch Sekretverhaltung erzeugt. Anstatt über ausgeprägte Schmerzen klagen die Frauen nicht selten über allerlei andere unangenehme Sensationen in den Unterleibsorganen, z. B. andauerndes Drängen nach unten, Gefühl einer „Schwellung", „Dicksein im Unterleib"; sie „fühlen ihre Gebärmutter", haben Drängen zum Stuhl und vermehrten Urindrang, klagen über Schmerzen im Unterleib, im Rücken und in beiden Beinen. Diese Beschwerden steigern sich ganz auffallend einige Tage vor der Regel oder treten dann überhaupt erst auf, sind jedenfalls an den Menstruationsprozeß gebunden. Gegenüber der Menorrhagie und dem Fluor ist der uterine Schmerz ein rein subjektives Symptom, für dessen Beurteilung wir allein auf das Empfinden und die Angaben der Kranken angewiesen sind; man sei deshalb in der Deutung vorsichtig und suche gerade bei den Formen der Endometritis, wo Schmerz das einzige Symptom ist, einen objektiven Befund zu gewinnen.

Uterine Schmerzen.

Außer diesen Symptomen, welche in ihrer Bestimmtheit eine wesentliche, oft die einzige Stütze für die Diagnose der Endometritis bieten, ist noch ein anderer Symptomenkomplex zu erwähnen, welcher sich im Nervensystem und in der Psyche abspielt; derselbe wird dadurch für die Diagnose der Endometritis wichtig, daß er bei der Funktion der Uterusschleimhaut, der Menstruation, am intensivsten auftritt. Die Kranken beginnen schon vier bis sechs Tage vor der Regel sich matt, elend, „ganz kaput" zu fühlen, klagen über Ziehen und Abgeschlagenheit in allen Gliedern, sind nervös, leicht ärgerlich, reizbar, leicht aufgeregt, schreckhaft, schlafen schlecht, unruhig und mit Träumen, zeigen oft ein ganz anderes Temperament und anderen Charakter; sonst ruhige und friedliche Frauen klagen darüber, daß sie während dieser Zeit zanksüchtig und

Prämenstruelle Symptome.

böse sind, „daß es nicht mit ihnen auszuhalten ist"; sie fühlen beständige Unruhe in den Gedanken und sind unfähig, dieselben zu konzentrieren. Zuweilen findet man schwere melancholische Verstimmung, Mangel an Lebensfreude bis zum schwersten Lebensüberdruß. Alle diese psychischen Erscheinungen finden sich gelegentlich in vermindertem Maße auch in der intermenstruellen Zeit. Diese prämenstruellen Symptome stellen die ins Übermaß gesteigerten Beschwerden dar, an welchen auch gesunde Frauen vor und bei dem Unwohlsein leiden können, und finden ihre Erklärung in der prämenstruellen Anschoppung des kranken Endometrium oder bei infektiösen Katarrhen in der gesteigerten Toxinwirkung. Eine Abgrenzung gegen das Normale, namentlich im psychischen Gebiet, ist schwer. Ferner muß man betonen, daß diese Zustände nicht ausschließlich Symptome einer Endometritis sind, sondern auch bei Metritis, Tuben- und Eierstockserkrankungen in ähnlicher Weise vorkommen; immerhin sind sie bei der Endometritis und namentlich bei der katarrhalischen Form am ausgeprägtesten und behalten damit für die Diagnose den Wert, daß sie auf Erkrankungen der Uterusschleimhaut hinweisen. Magenerscheinungen, vor allem Übelkeit und Erbrechen, welche häufig Begleiterscheinungen der Endometritis sind, können zuweilen als einzige Beschwerde ohne jedes Unterleibssymptom auftreten; sie verlangen deshalb Beachtung des Endometrium, wenn man den Ursprung in Magenerkrankungen ausschließen muß.

Objektiver Befund bei Endometritis.

Die bislang erwähnten Symptome haben für die Diagnose der Endometritis einen hohen, aber keinen pathognomonischen Wert; mit Ausnahme des sicher nachgewiesenen korporalen Ausflusses sind sie Symptome, welche auch anderen Leiden angehören. Wir müssen deshalb unter allen Umständen danach trachten, der Diagnose einen objektiven Befund zugrunde zu legen. Man erhält denselben durch Untersuchung der Uterushöhle mit der Sonde; der Finger ist für den Nachweis der unbedeutenden Veränderungen der Uterusschleimhaut viel weniger geeignet, als der spitze Knopf einer leicht geführten Sonde. In einer großen Zahl von Fällen ist die Uterushöhle stark erweitert, wie man mit der Sonde durch die Exkursionen und Drehungen derselben nach allen Seiten leicht erkennen kann. Weite der Höhle findet sich allerdings so häufig bei abnormem Inhalt des Uterus, bei Polypen, Aborten oder bei schlechten Rückbildungszuständen nach Abort und Geburten oder bei chronischen Erschlaffungszuständen der Muskulatur, daß dieser objektive Befund nur einen sehr beschränkten Wert hat. Wichtiger sind die Rauhigkeiten, welche sich am häufigsten im Fundus und den angrenzenden Teilen des Corpus finden; auch dieser Befund ist kein pathognomonischer, einerseits, weil sich Rauhigkeiten auch beim Karzinom und bei der Deciduaretention finden und auch das normale Endometrium gelegentlich wohl leichte Unebenheiten zeigt, anderseits, weil die Schleimhaut bei hochgradigen hyperplastischen Zuständen zuweilen vollständig glatt ist. Gelegentlich hat man wohl das Gefühl, als ob man mit der Sonde in die weiche Uterusschleimhaut einsänke wie der Fuß in weiches Moos; auch stärkerer Blutabgang nach dem Sondieren deutet auf Veränderungen

im Endometrium hin. Das Gefühl der Rauhigkeiten ist am ausgeprägtesten bei fungösen Formen der Endometritis und entsteht durch das Herübergleiten des Sondenknopfes über die einzelnen Höcker der Schleimhaut. Ein sehr wichtiger objektiver Befund ist eine starke Druckempfindlichkeit des Endometrium bei der Sondierung; dieselbe ist am häufigsten lokalisiert auf den Fundus uteri oder auf die Stellen, welche auch mit Rauhigkeiten besetzt sind, und äußert sich als intensives Stechen oder als krampfhafter Schmerz in der Uterusgegend, im Nabel oder Kreuz; der Schmerz ist zuweilen so intensiv, daß die Kranken schreien, sich der Sondierung entziehen oder ohnmächtig werden. Der Wert dieses Symptoms wird dadurch eingeschränkt, daß sehr nervöse, ängstliche, hyperästhetische Frauen auch bei gesundem Endometrium Schmerz empfinden, und daß peri- und parametritische Schmerzen, welche beim Sondieren entstehen, häufig für endometritische gehalten werden. Um dieser Verwechslung zu entgehen, denke man daran, daß erstere durch die Dislokation des Uterus beim Eingleiten der Sonde und die damit verbundene Zerrung an den Adhäsionssträngen entstehen, während der endometritische Schmerz erst in dem Moment erzeugt wird, wo der Sondenknopf die Schleimhaut berührt; in zweifelhaften Fällen lasse man deshalb die Sonde einen Augenblick ruhig in der Höhle liegen und schiebe sie dann vorsichtig gegen die Schleimhaut vor. Die Sonde darf nicht zur Diagnose aller Formen der Endometritis herangezogen werden. Am meisten eignet sie sich für die mit starken Blutungen und Dysmenorrhoen einhergehenden; in den Fällen, wo Ausfluß, namentlich eiteriger Natur, hervortritt, unterlasse man die Sondierung und in allen auf Gonorrhoe verdächtigen Fällen ist sie streng zu widerraten. Da Endometritis sich häufig mit Peri- und Parametritis sowie mit Adnexerkrankungen verbindet, so untersuche man vor Anwendung der Sonde sorgfältig die Umgebung des Uterus.

Einen eigentlichen bimanuellen Palpationsbefund gibt die Endometritis nicht, mit Ausnahme einer vielleicht geringen Auflockerung an der Schleimhaut der Port. vaginalis, namentlich bei fungösen Formen und recht häufig einer geringen Verdickung des Corpus wegen gleichzeitiger Metritis. Die kombinierte Untersuchung hat bei der Diagnose der Endometritis vielmehr die Aufgabe, alle anderen Ursachen für die eben erörterten Symptome, also wesentlich Karzinome, Myome, Adnexerkrankungen, Entzündungen, auszuschließen; sie erbringt demnach durch den Nachweis eines negativen Palpationsbefundes, d. h. des normalen Untersuchungsbefundes, eine Unterstützung der Diagnose auf Endometritis.

Am einwandfreiesten gelingt die Diagnose auf Endometritis durch die anatomische Untersuchung der Uterusschleinmhaut. Bei dem geringen diagnostischen Wert, welchen die einzelnen Symptome wegen ihrer Ubiquität haben, und bei dem negativen Untersuchungsbefund, welchen die Endometritis bietet, wäre es gewiß erwünscht, durch diese Methode mehr Sicherheit in die Diagnose zu bringen. Der allgemeinen Anwendung einer Probeausschabung und selbst nur dem Herausholen einiger Schleimhautpartikel für

die Diagnose der Endometritis steht namentlich von seiten der Praktiker der Umstand entgegen, daß neben sehr großen Unbequemlichkeiten der Kranken nicht selten ein Schade wird zugefügt werden können durch Verletzung der Uteruswand sowohl wie durch Infektion. Man muß deshalb, abgesehen vielleicht von einigen besonders wichtigen Fällen, von dieser Methode abraten und sie nur dann für zulässig erachten, wenn ein Verdacht auf maligne Erkrankung vorliegt. Dagegen soll aber unmittelbar nach der zu therapeutischen Zwecken vorgenommenen Ausschabung die anatomische Untersuchung der Schleimhaut vorgenommen und die weitere Behandlung nach dem Resultat derselben eingerichtet werden. Dasselbe gilt von der Austastung des Uterus durch die künstlich dilatierte Cervix. Auch diese Methode bringt zu viel Unbequemlichkeiten und nicht selten Infektion, um sie zur allgemeinen Diagnose für die Endometritis zu empfehlen. Dazu kommt, daß der palpierende Finger nicht immer imstande ist, die Rauhigkeiten zu erkennen, welche man mit der Sonde recht wohl fühlen kann; (zuweilen fühlt allerdings auch der Finger sehr deutlich die höckerige Oberfläche der geschwollenen weichen Schleimhaut.) Nur wenn man besondere Ursachen für die Endometritis im Uterus erwartet, namentlich submuköse Myome, soll die Austastung vorgenommen werden.

Differentialdiagnose.

Da der Palpationsbefund bei Endometritis ein vollständig negativer ist, so wird er auch nicht zu Fehldiagnosen Anlaß geben können; inwieweit der Sondenbefund, namentlich beim Nachweis der Schmerzhaftigkeit, auf falsche Bahnen lenken kann, haben wir oben erwähnt. Die klinische Differentialdiagnose muß bei der Endometritis von den Symptomen ausgehen, weil diese auch die Grundlage der Diagnose bilden.

Es wird also im wesentlichen darauf ankommen, nachzuweisen, ob die Blutungen nicht durch andere Ursachen, z. B. Karzinome, Myome, Tubenentzündungen usw. zu erklären sind. Wenn man alle diese durch einen wohlcharakterisierten Untersuchungsbefund sich auszeichnenden Erkrankungen ausgeschlossen, d. h. den für Endometritis bezeichnenden negativen Untersuchungsbefund erhoben hat, wird man weiter zu eruieren haben, ob die Blutungen nicht etwa rein symptomatischer Natur sind, z. B. bei inneren Leiden, oder nur auf Zirkulationsstörungen lokaler oder allgemeiner Natur beruhen. Die Erforschung der Ursache für uterine Blutung ist so schwierig und so wichtig, daß ich sie zu einem besonderen Abschnitt der analytischen Diagnostik gemacht habe. Da in demselben zu ersehen ist, unter welchen Umständen man die Endometritis für dieselbe verantwortlich machen kann, will ich an dieser Stelle nicht darauf eingehen.

Ähnlich verfährt man bei den weiteren Symptomen der Endometritis, den uterinen Schmerzen. Auch hier wird man durch genaue kombinierte Untersuchung zunächst alle Ursachen für Dysmenorrhoe ausschließen müssen.

welche sich durch einen charakteristischen Untersuchungsbefund auszeichnen, z. B. Myome, Tubar- und Ovarialerkrankungen und erst, wenn der negative Palpationsbefund festgestellt ist, sich zu fragen haben, ob Endometritis oder andere lokale oder allgemeine Störungen die Dysmenorrhoe verursachen. Auch diese Frage habe ich wegen ihrer Wichtigkeit zu einem besonderen Gegenstand der analytischen Diagnostik gemacht und unterlasse es, an dieser Stelle darauf einzugehen.

In den Fällen, wo die Diagnose auf Endometritis wesentlich aus vermehrtem Ausfluß zu stellen ist, wird man die Aufgabe haben, mit Hilfe des Probetampons den Uterus als Quelle desselben nachzuweisen und an demselben die charakteristische Qualität des serös-eiterigen Sekrets zu erkennen (s. pag. 482). Gegenüber der auf vorübergehenden Funktionsstörungen beruhenden Hypersekretion wird man die Endometritis aus der Dauer des Symptoms und aus der Verbindung mit lokalen und allgemeinen Beschwerden (siehe oben) diagnostizieren können.

Die anatomische Differentialdiagnose der Endometritis siehe pag. 517.

Diagnose der Art der Endometritis.

Ich habe oben auseinandergesetzt, aus welchen Gründen es in diagnostischer Hinsicht besser ist, keine Einteilung der Endometritis vorzunehmen, sondern sie als ein Ganzes vom einheitlichen Standpunkt aufzufassen. Nun aber lassen sich doch aus dem Gesamtbild eine Reihe von Formen aussondern, welche sowohl ätiologisch und anatomisch als auch klinisch so bestimmt charakterisiert sind, daß man sie als besondere Krankheitszustände des Endometrium hinstellen kann. Für den Arzt ist es wichtig, diese Formen zu kennen und im gegebenen Fall auch zu diagnostizieren; soweit es möglich ist, werde ich deshalb versuchen, diese einzelnen Arten zu definieren und ihre diagnostischen Zeichen aufzustellen.

Endometritis acuta septica (non puerperalis).

Endometritis acuta septica (non puerperalis) ist eine infektiöse Entzündung des Endometrium, welche durch Eindringen von Mikroorganismen (Streptokokken, Staphylokokken, Bacterium coli, Saprophyten) in die Uterusschleimhaut entsteht. Die Diagnose beruht in erster Linie auf reichlichem Ausfluß aus dem Corpus, welcher serös, blutig, eiterig, durch beigemischte Gewebsstücke schmutzig und oft übelriechend, jauchig ist, in zweiter Linie auf gestörtem Allgemeinbefinden, vor allem Fieber. Ein eigentlicher Palpationsbefund findet sich hierbei nicht, außer einer mäßigen Druckempfindlichkeit des Uterus, geringer Auflockerung der Port. vaginalis und Vagina.

Endometritis catarrhalis.

Die **Endometritis catarrhalis** ist eine chronisch verlaufende Entzündung, deren Ätiologie ebenfalls in einer Infektion der Uterushöhle mit Organismen zu suchen ist (wahrscheinlich handelt es sich um die oben erwähnten Organismen der Wundinfektion); häufig wohl aus der vorgenannten Form zurückbleibend.

Die anatomischen Veränderungen bestehen nur in einer Hyperämie und Infiltration der Schleimhaut. Die Diagnose beruht vor allem auf dem sicher nachgewiesenen Corpussekret von serös-eiteriger Beschaffenheit und in vielen Fällen auf ganz ausgesprochenen prämenstruellen Symptomen, während Menorrhagien und Dysmenorrhoen seltener hervortreten. Der Palpationsbefund ist negativ, desgleichen der Sondenbefund; Rauhigkeit und Schmerzhaftigkeit am Endometrium fehlen ziemlich regelmäßig. Bei diesen Formen ist der Probetampon ein unentbehrliches Hilfsmittel.

Endometritis gonorrhoica.

Endometritis gonorrhoica, welche durch Infektion mit Gonokokken entsteht, ist eine meistens akut beginnende und chronisch verlaufende Entzündung mit stark eiteriger Sekretion; der anatomische Charakter entspricht ungefähr dem der End. catarrhalis. Die klinische Diagnose beruht auf dem Nachweis einer Eitersekretion des Corpus mit positivem Gonokokkenbefund oder wenigstens mit dem sicheren klinischen Nachweis der Gonorrhoe an anderen Stellen der Genitalien (s. pag. 499). Blutungen treten namentlich im akuten Stadium auf, können aber im chronischen fehlen; prämenstruelle Symptome sind fast niemals vorhanden. Ein objektiver Befund fehlt; Sondenuntersuchung ist nicht gestattet; dagegen kann man bei gleichzeitig bestehender Tubenerkrankung eine gonorrhoische Endometritis vermuten.

Endometritis tuberculosa.

Die **Endometritis tuberculosa** entsteht durch die Infektion der Uterusschleimhaut mit Tuberkelbazillen. Die Diagnose ist einwandfrei nur zu stellen durch den Nachweis von Tuberkelknötchen und -bazillen in ausgekratzten Stückchen der Schleimhaut. Eine Vermutung kann man wohl haben, wenn endometritische Symptome bestehen bei einer tuberkulösen Kranken, namentlich wenn man tuberkulöse Peritonitis und Salpingitis oder tuberkulöse Geschwüre an der Port. vaginalis nachweist. Die Symptome haben nichts Charakteristisches, mit Ausnahme vielleicht eines käsig brockigen Ausflusses; häufig findet man Amenorrhoe bei den weit vorgeschrittenen Formen.

Endometritis fungosa.

Die **Endometritis fungosa** ist anatomisch gekennzeichnet durch starke Wucherung der Schleimhaut mit chronisch interstitiellem, glandulärem und diffusem Charakter; klinisch unterscheidet sie sich von den anderen Formen durch die starken, sich immer wiederholenden Menorrhagien, während Dysmenorrhoen seltener sind und Fluor regelmäßig fehlt. Die Diagnose beruht auf den Menorrhagien in Verbindung mit dem Nachweis von Rauhigkeiten am Fundus, weiter Uterushöhle und gelegentlich auch Auflockerung der Schleimhaut an der Port. vaginalis. Schmerzhaftigkeit des Endometrium besteht meistens nicht; der Probetampon ergibt nichts; Probeauskratzung ist nur gestattet bei Verdacht auf Malignität. Die Diagnose wird häufig erst sicher gestellt durch die mikroskopische Untersuchung der zu therapeutischen Zwecken ausgekratzten Schleimhautstücke. Die Umgebung des Uterus ist meistens frei von Erkrankungen.

Endometritis dysmenorrhoica.

Die **Endometritis dysmenorrhoica** ist klinisch charakterisiert durch vorwiegend, meistens sogar ausschließlich auftretende uterine Schmerzen, nament-

lich Dysmenorrhoen und Mittelschmerz, und durch das Fehlen von Blutungen und Ausfluß. Anatomisch handelt es sich meistens um chronische interstitielle exsudative Prozesse; aber auch glanduläre Formen finden sich hierbei. Die Diagnose beruht auf der uterinen Dysmenorrhoe und auf dem Nachweis einer starken Druckempfindlichkeit des Endometrium, von Rauhigkeiten, gelegentlich auch enger Höhle mit der Sonde. Der Probetampon ergibt nichts, der Palpationsbefund ist negativ.

Endometri exfoliativ

Die **Endometritis exfoliativa** (Dysmenorrhoea membranacea) stellt eine chronische Entzündung der Uterusschleimhaut dar, deren klinisches Zeichen meistens in schweren Dysmenorrhoen und immer im Abgang der Uterusschleimhaut in Stücken oder zusammenhängenden Membranen am zweiten bis fünften Tag der Menstruation besteht.

Die Diagnose beruht auf dem Abgang einer organisierten Haut während der Menstruation. Bei der Differentialdiagnose sind zunächst alle häutigen Gerinnsel und krupösen Membranen auszuschließen, welche sich durch ihre Brüchigkeit und ihren spontanen Zerfall, namentlich im Wasser, auszeichnen. Wenn die ausgestoßene Haut wirklich als organisierte Schleimhaut erkannt ist, so kann es sich nur um eine Decidua menstrualis oder Decidua graviditatis uterinae oder extrauterinae handeln. Die Unterscheidung zwischen diesen kann schwer sein; wenn mehrere Male bei den zur rechten Zeit eintretenden Menstruationen Häute ausgestoßen werden, so handelt es sich um eine Endometritis; wird aber nur einmal oder immer nur nach längeren Zwischenräumen eine Haut ausgestoßen, nachdem außerdem die Menstruation, vielleicht auch nur einige Tage, ausgeblieben ist, so ist ein Abort oder eine Extrauterinschwangerschaft wahrscheinlicher. In vielen Fällen kann nur durch mikroskopische Untersuchung die Diagnose sicher gestellt werden (s. pag. 505).

Anm.: Die End. exfoliativa steht durch ihre Symptome und anatomischen Veränderungen der End. dysmenorrhoica am nächsten und stellt nur eine besondere Art derselben dar; ich habe die End. dysmenorrhoica nach längerem Bestehen sich zur End. exfoliativa steigern sehen.

Endometrit deciduae

Endometritis deciduae ist die entzündliche Erkrankung der Uterusschleimhaut während der Schwangerschaft. Die Diagnose dieser Form von Endometritis unterliegt besonders großen Schwierigkeiten, weil die Untersuchung der Uterushöhle zu dieser Zeit nicht möglich ist; man ist deshalb allein auf die Symptomatologie angewiesen. Die Symptome bestehen ebenfalls in Blutungen, Ausfluß und uterinen Schmerzen. Die Blutungen treten oft so früh auf, daß keine Schwangerschaftsamenorrhoe nachweisbar ist, und dauern lange, oft bis zu mehreren Monaten; sie sind wechselnd stark, liefern bald frischeres venöses, bald längere Zeit retiniertes Blut von bräunlicher Farbe, mit Schleim untermischt; oft geht nur rosa gefärbter Schleim ab. Der Ausfluß aus der Corpushöhle ist meistens rein eiterig und namentlich bei gonorrhoischen Formen sehr reichlich; gelegentlich geht auch wässeriger Fluor in größeren Massen ab (Hydrorrhoea uteri gravidi); der Fluor muß mittels des

Probetampons als ein uteriner nachgewiesen werden. Schmerzen treten entweder andauernd auf mit deutlich uterinem Charakter oder als Schwangerschaftswehen; letztere sind entschieden das wichtigste Symptom der End. deciduae und bilden monatelang eine Hauptklage der Kranken. Alle diese Symptome, namentlich Blutungen und Fluor, treten vorwiegend in der ersten Hälfte der Schwangerschaft auf und verschwinden, wenn die Verklebung der Decidua vera und reflexa eingetreten ist. Die Diagnose der End. deciduae wird dadurch unterstützt, daß schon vor der Schwangerschaft eine Endometritis sicher diagnostiziert werden konnte oder wenigstens durch die Angaben der Schwangeren sehr wahrscheinlich gemacht wird; sie ist klinisch unmöglich in den Fällen, wo gar keine Symptome in der Schwangerschaft bestehen oder vor derselben bestanden haben. Der Abort ist dann der einzige Ausdruck der Erkrankung in diesen nicht ganz seltenen Fällen; er macht die Endometritis aber erst dann wahrscheinlich, wenn er sich wiederholt, und namentlich in frühen Monaten. Die anatomische Untersuchung der ausgestoßenen Eihäute ist die einzig sichere Gelegenheit zur Diagnose; sie muß deshalb makroskopisch sowohl wie mikroskopisch in allen Fällen vorgenommen werden, wo ein Verdacht auf diese Krankheit besteht (s. pag. 183).

Catarrhus cervicis.

Definition: Unter Cervicalkatarrh oder End. cervicis verstehen wir die Entzündung der Cervixschleimhaut vom Os externum aufwärts bis zum Os internum, in deren Verlauf aber auch entzündliche Erscheinungen auf der Außenfläche der Port. vaginalis auftreten können.

Diagnose. Die Diagnose des Cervicalkatarrhs ist leichter als die der Endometritis, weil man häufig wenigstens einen Teil der erkrankten Schleimhaut übersehen kann, und weil die an der Außenfläche der Port. vaginalis leicht erkennbaren Schleimhautveränderungen nur im Gefolge des Cervixkatarrhs auftreten. Die Inspektion der Cervixschleimhaut im Simonschen Spekulum, welche durch Anhaken und Ectropionierung beider Lippen noch übersichtlicher gemacht werden kann, ergibt eine hochrote Farbe von sammetartigem, weichem Glanz. Daran schließt sich dann immer die genaue Besichtigung der Außenfläche der Port. vaginalis, wo sich die erwähnten Veränderungen entwickeln, welche als ein sicheres Zeichen eines bestehenden oder schon abgeheilten Cervixkatarrhs aufzufassen sind; es sind Erosionen, Ovula Nabothi, Schleimpolypen, Ectropium mit Metritis colli.

Erosionen. Die Erosionen sind Veränderungen der die Port. vaginalis bedeckenden Schleimhaut, welche in dem Zutagetreten von Zylinderepithel nach Abwerfen des dicken Plattenepithels bestehen; ihre Diagnose ist sehr leicht. Um das meistens etwas offenstehende Os externum herum sieht man statt des hellvioletten Plattenepithels eine verschieden große, glänzende Fläche in unmittel-

barem Zusammenhang mit dem Cervicalkanal. Die Farbe wechselt von zartem Hellrot bei lokaler oder allgemeiner Anämie bis zum intensivsten Scharlachrot bei frischen Katarrhen oder selbst Blaurot bei Komplikation mit Schwangerschaft; die Oberfläche ist leicht rauh, oft gefurcht; die Peripherie nicht scharf umschrieben, sondern unregelmäßig gegen das umgebende Plattenepithel abgesetzt. Bei Heilungsvorgängen sieht man in der Mitte der Erosion gelegentlich Epithelinseln, oder sie ist schon vollständig mit zartem Plattenepithel überkleidet, bleibt dann aber als geheilte Erosion viel blauroter als das dickere normale Epithel. Der Oberfläche haftet schleimiges Sekret an; oft sind die Erosionen gelblich belegt und zeigen oberflächliche Ulcerationen bei Epithelverlusten; sie bluten leicht, zuweilen spontan, aber immer beim Abwischen. Man trennt die Erosio simplex mit einer gleichmäßigen, ziemlich glatten Oberfläche ohne tiefe Einsenkungen und die Erosio papillaris, welche eine unregelmäßig höckerige oder leistenförmig vorspringende Oberfläche zeigt mit tiefen, regelmäßigen Einsenkungen des Drüsengewebes in die Portio, und die Erosio follicularis, welche auf der ganzen Oberfläche, vorwiegend am Rande, Follikel als gelbe Pünktchen oder kleine, linsengroße Cysten zeigt, welche beim Anstechen eingedickten Schleim entleeren oder als Reste von geplatzten Cysten kleine rundliche Dellen bilden.

Ovula Nabothi.

Die Ovula Nabothi sind kleine Retentionscysten, welche sich aus dem Fundus der Drüsen der Cervixschleimhaut oder der Erosion entwickeln, nachdem der Ausführungsgang abgeschnürt ist. Sie liegen anfangs tiefer, kommen aber durch Ausdehnung bald an die Oberfläche und finden sich am häufigsten an der Peripherie heilender Erosionen. Man fühlt sie deutlich als kleine zirkumskripte Höcker, welche, namentlich wenn sie konglobiert stehen, das Niveau der Portio überragen; man sieht sie als kleine umschriebene Hervorragungen der Schleimhaut mit durchscheinendem hellen oder gelblichen Inhalt. Bleiben diese Retentionscysten in der Tiefe, so erzeugen sie umschriebene oder auch allgemeine Verdickungen der Port. vaginalis; verbinden sich damit Hypertrophien im interglandulären Gewebe, so bezeichnet man diese Veränderungen als follikuläre Hypertrophien.

Schleimpolypen.

In Verbindung mit dem chronischen Cervicalkatarrh finden sich Schleimpolypen, welche aus zirkumskripten Hyperplasien der Cervixschleimhaut bestehen. Wenn dieselben im unteren Teil der Cervix sitzen oder sich aus dem äußeren Muttermund herausdrängen, so werden sie fühlbar und sichtbar; sie erscheinen dann in verschiedener Größe, ungefähr von Erbsen- bis zu Hühnereigröße, und sitzen an einem Stiel von verschiedener Länge. Die Oberfläche ist selten glatt, meistens gelappt, zeigt Andeutung von Teilungen in mehrere Abschnitte, Lakunenbildungen, größere oder kleinere Retentionscysten; ihre Konsistenz ist weich; ihre Schleimhaut ist glänzend, hochrot, leicht blutend, mit sezerniertem Schleim bedeckt. Wenn sie lange in die Scheide hineinhängen, so bedecken sie sich wohl mit Plattenepithel, behalten aber immer wie die heilenden Erosionen eine bläulichrote Farbe.

Metritis colli und Ectropium.

Durch die Palpation leicht zu erkennen sind die Folgezustände des Cervixkatarrhs, welche sich als chronisch indurative Prozesse in der Cervixsubstanz abspielen und als Metritis colli bezeichnet werden. Dieser Prozeß macht die ganze Cervix derb und fest, fibrös und unnachgiebig und die Gestalt der Portio dick und plump. Bestehen beiderseitige Portiorisse, so drängt sich das hypertrophierte submuköse Gewebe aus dem Cervicalkanal heraus und erzeugt das Ectropium; dasselbe ist leicht zu erkennen an der breiten, dicken, plumpen Port. vaginalis mit den pilzförmig umgestülpten Lippen, von denen namentlich die vordere oft rüsselförmig verlängert ist. Im Spekulum sieht man die beiderseitigen Risse und die frei liegende Cervixschleimhaut mit den Veränderungen des Katarrhs und den vom Rande her beginnenden Epidermoidalisierungen. Bei einseitigen Rissen fühlt und sieht man das Os externum einseitig bis ans Scheidengewölbe verlängert, die beiden Ränder des Risses verdickt und ectropioniert und die Cervixschleimhaut einseitig frei liegend.

Ein besonderes Bild entsteht beim Cervicalkatarrh Nulliparer mit verengtem Os externum. Der kleine äußere Muttermund erscheint als schwarzer Punkt, weil das Licht aus der schleimgefüllten Cervix nicht wieder reflektiert wird. Der Schleim wird retiniert, dickt sich ein und dilatiert den Cervicalkanal; mit der Sonde kann man leicht die ampullenförmige Erweiterung erkennen und durch Druck auf die Cervix dicke Schleimmassen entleeren.

Untersuchung des Sekrets.

In allen Fällen von Cervicalkatarrh, besonders aber in jenen, wo die eben beschriebenen Veränderungen fehlen, spielt die Untersuchung des Sekrets eine große Rolle. Ohne Anomalien in der Sekretion darf man keinen Cervicalkatarrh diagnostizieren. Man verschafft sich das Cervixsekret für die Untersuchung, indem man die Port. vaginalis im Spekulum einstellt und das Abfließen aus dem äußeren Muttermund beobachtet oder mit den beiden Simonschen Platten die Cervix komprimiert. Besser verfährt man auch hier, namentlich bei geringen Sekretmengen so, daß man einen Probetampon einlegt; nach 24 Stunden findet man auf demselben eine für die Diagnose genügende Menge Sekret oder sieht nach dem Entfernen desselben eine größere Quantität abfließen. Das normale Cervixsekret ist ein glasheller, fadenziehender Schleim. Beim Katarrh ist das Sekret zunächst quantitativ verändert; es fließen größere Mengen ab, welche sich in der Vagina ansammeln oder äußere Genitalien und Wäsche beständig benetzen: anderseits aber kann sich das Sekret auch eindicken, so daß gar nichts oder nur einzelne Brocken abgehen. Ausschlaggebend ist für die Diagnose die Qualität, d. i. sein Schleimgehalt. Die Cervix ist der einzige Abschnitt der Genitalien, welcher wirklichen Schleim absondert; und wo sich deshalb Schleim in abnormer Menge findet, ist die Cervix allein oder vorwiegend erkrankt. Das Cervixsekret ist fadenziehend, spinnt schleimige Fäden vom äußeren Muttermundsrand zum Spekulum oder läßt sich in langen Fäden mit der Watte abwischen: es kann rein wasserhell sein, ohne jede Trübung, häufiger aber leicht graulich verfärbt durch Bei-

mengung von Epithelien und Leukocyten. Am häufigsten, namentlich bei allen infektiösen Katarrhen, ist der Schleim mit Eiter vermischt; durch ihn wird der Schleim verfärbt vom leicht gelblichen Anflug bis zur stark gelbgrünen Farbe; zuweilen ist der Eitergehalt so reichlich, daß der Schleim und damit die Kohärenz des Sekrets ganz zurücktritt; bisweilen findet man etwas Blut im Sekret. Schwer ist die Diagnose aus dem Sekret beim Katarrh Nulliparer mit engem Muttermund.

Differentialdiagnose. Bei reichlicher Sekretion aus dem Cervicalkanal handelt es sich darum, ob sie das Symptom einer Entzündung, also einer wirklichen Schleimhautveränderung, ist, oder ob sie nur das Produkt einer funktionellen Störung, eine Hypersekretion, ist. Die oben genannten entzündlichen Veränderungen der Cervixschleimhaut, vor allem Erosionen und Ovula Nabothi, sprechen immer für Katarrh, ebenso jede Beimengung von Eiter: finden wir aber nur eine Absonderung von wasserhellem Schleim, so ist die Frage schwieriger zu beantworten. Reine Hypersekretion beobachten wir z. B. in der Gravidität, bei Tumoren der Cervix, bei Entzündungen in der Nachbarschaft derselben, bei kongestiven Zuständen des Unterleibs und sehr häufig bei Chlorose. Differentialdiagnose.

Die Erosionen können mit mancherlei anderen Affektionen an der Port. vaginalis verwechselt werden. Sehr häufig hält man bei Ectropium die nach außen sehende Cervixschleimhaut für Erosion, weil man bei der Betrachtung im Spekulum das Os externum als die Grenze zwischen Cervicalkanal und Außenfläche der Port. vaginalis übersieht. Auf seine Lage kommt es bei dieser Diagnose an; alles, was nach außen von ihm liegt, ist Erosion, was er einschließt, ist Cervixschleimhaut. Um seine Lage zu bestimmen, faßt man jede Lippe an der Außenfläche mit einer Kugelzange und formiert wieder durch Zusammenlegen beider die Gestalt der Portio. Dabei verschwindet die Cervixschleimhaut nach innen; bei reinen Erosionen ist das Os externum meistens viel kleiner und die Gestalt der Portio nicht pilzförmig. Eine gewisse Ähnlichkeit mit Erosionen gewinnen die zirkumskripten Rötungen, wie sie bei Kolpitis an der Außenfläche der Portio entstehen; sie liegen aber gewöhnlich nicht konzentrisch um den Muttermund, sehen nicht so sammetartig glänzend aus wie Erosionen, sondern stellen nur eine gerötete Schleimhautpartie mit verdünntem Epithel dar; sie bluten außerordentlich leicht und sezernieren auf dem Probetampon ebenfalls geringe Eitermengen.

Differentialdiagnose der Erosionen gegen karzinomatöse, tuberkulöse, syphilitische Geschwüre s. pag. 326 u. ff.

Kolpitis.

Definition. Unter Kolpitis verstehen wir die katarrhalische Entzündung der Schleimhaut der Scheide vom Hymen aufwärts bis zum Os externum.

Schleimhautveränderungen.

Die Diagnose der Kolpitis beruht auf den Schleimhautveränderungen und auf der Beschaffenheit des vaginalen Sekrets; sie ist leicht mit Ausnahme der Fälle, wo bei Kindern, erhaltenem Hymen oder Vaginismus die Einführung des Spekulums nicht möglich ist. Die Schleimhaut zeigt bei den akuten Formen eine diffuse Rötung von dem leichtesten Grade bis zur flammenden Scharlachröte, zuweilen auch mit leichtem Stich ins Bläuliche. Die Verfärbung findet sich gleichmäßig in der ganzen Scheide; nur bei den sekundären Kolpitiden, welche sich an infektiöse Cervixkatarrhe anschließen, ist die Verfärbung oft auf die Teile der hinteren Scheidenwand beschränkt, welche dem äußeren Muttermund anliegen. Meistens verbindet sich mit der diffusen Röte eine streifenförmige und fleckige Hyperämie, welche durch eine besonders starke Injektion des Papillarkörpers entsteht; man sieht namentlich in den oberen Teilen der Vagina ausgesprochene rote Flecke — sie sieht wie mit roter Tinte bespritzt aus — oder gerötete Streifen, der Höhe der Falten entsprechend; bei milderen und chronischen Formen sind diese roten Flecken das einzige Zeichen der Schleimhautveränderung. Hebt man mit dem Spekulum die Vaginalwände auseinander, so tritt wohl auch ein Tröpfchen Blut aus den gerötеten Stellen hervor, oder es blutet, wenn man herüberwischt, oder man sieht Ecchymosen. Am deutlichsten sind Flecken und Ecchymosen beim stark verdünnten Plattenepithel seniler Frauen; Blutungen bei der Untersuchung sind oft die Folge dieser zirkumskripten Hyperämien. Bei intensiveren Entzündungen schwillt der Papillarkörper an, und Falten sowohl wie Papillen überragen dann das Niveau der Schleimhaut. Am auffallendsten sind diese Veränderungen, wenn Schwangerschaft dazukommt; die entzündliche Schwellung in Verbindung mit Schwangerschaftshypertrophie erzeugt dann dicke, körnige Wucherungen auf der Schleimhaut (Colpitis granularis). Gelegentlich entwickeln sich in den entzündeten Papillen chronisch hypertrophische Zustände, welche zu Condylomata acuminata führen; sie bilden kleine warzige Erhabenheiten von höckeriger, weißlicher Oberfläche und kommen gewöhnlich vereinzelt in der Vagina oder auf der Außenfläche der Port. vaginalis vor; in einem Falle sah ich aus jeder Papille kleine Wärzchen hervorsprießen. Auf der Außenfläche der Port. vaginalis finden sich ebenfalls rote Flecken, welche leicht bluten und ihr Epithel abstoßen (Erosion nach vaginalem Typus). Bei Schwangeren, seltener im ungeschwängerten Zustand, kommt es unter dem Einfluß von gasbildenden Organismen zur Entwicklung von Gasbläschen in der Schleimhaut (Colpitis emphysematosa), welche sich, einzeln oder in Häufchen stehend, meistens auf der hinteren Wand finden. Im Spekulum kann man sie von geschwellten Papillen sehr leicht durch die dünne, abgehobene Epitheldecke unterscheiden; unter Wasser angestochen, entleeren sie Gas.

In den seltenen Fällen von diphtheritischer Kolpitis erscheint die Wand zirkumskript oder diffus schwarzgrau oder grün verfärbt mit blauroten Abschnitten untermischt, und löst sich in weiterem Verlauf in Fetzen ab.

Der Palpationsbefund tritt in der Bedeutung gegen die Inspektion

zurück. Man fühlt bei diffusen, akuten Katarrhen eine gleichmäßig weiche, sammetartige Schleimhaut, welche bei akuten Katarrhen recht empfindlich ist, ebenso lassen sich Schwellungen der Papillen, namentlich in der Gravidität, und die Bläschen der Colpitis emphysematosa ohne Schwierigkeit erkennen. Einen eigenartigen Befund hat man bei der Colpitis senilis durch die vielfachen Verklebungen der beiden Scheidengewölbe in Gestalt von narbenartigen Zügen oder Obliteration im Scheidengewölbe; bei mäßigem Fingerdruck geben dieselben unter einiger Blutung leicht nach.

Untersuchung des Sekrets.

Wichtiger für die Diagnose ist die Untersuchung des Sekrets. Während die normale Vagina nur sehr geringe Mengen Plattenepithelien abstößt, finden wir bei jeder Form des Scheidenkatarrhs qualitative und quantitative Veränderungen des Sekrets. Diese Veränderungen bestehen einmal in einer übermäßigen Abstoßung von Plattenepithelien, welche weiße Massen bilden und beim Fehlen jeder Flüssigkeit als dicke, weiße Brocken auf der Oberfläche der Schleimhaut liegen bleiben; nach dem Entfernen derselben sieht man darunter die stark gerötete Schleimhaut. In anderen Fällen bildet sich durch Absonderung von Serum aus den Gefäßschlingen der Papillen Flüssigkeit, welche durch Vermischung mit den abgestoßenen Epithelien weißlich serös, mehr oder weniger dickflüssig erscheint. In gleichzeitig abgesondertem Cervixschleim bilden die Epithelien weiße Brocken; die seröse Flüssigkeit entstammt der Vagina, während jeder Schleim cervicalen Ursprungs ist: Das milchig seröse Sekret ist für die Vagina charakteristisch. Bei akuten, namentlich infektiösen Formen tritt Eiterabsonderung hinzu, welche dem Sekret einen Stich ins Gelbliche gibt. Je akuter der Prozeß, um so gelber und eiteriger das Sekret; am massenhaftesten wird reiner Eiter bei gonorrhoischer Colpitis granularis in der Schwangerschaft abgesondert; bei Anwesenheit von gasbildenden Organismen wird das Sekret schwammig. Das eiterige Sekret ist nicht mehr für die Vagina allein charakteristisch, sondern kann auch dem Uterus entstammen. In den meisten Fällen wird ja die Besichtigung der Schleimhaut Aufschluß geben, ob die Vagina an der Absonderung beteiligt ist; in zweifelhaften Fällen aber muß man den Uterus durch einen Probetampon abschließen. Bei Kolpitis ist der Tampon mehr oder weniger stark von Flüssigkeit durchtränkt und die der Vagina anliegende Fläche von Eiter bedeckt; bei fleckiger Kolpitis zeigt der Tampon jedem Fleck entsprechend ein gelbes Pünktchen.

Differentialdiagnose gegen Hypersekretion.

Differentialdiagnose. Die Abgrenzung der Kolpitis gegen einfache Hypersekretion macht gewisse Schwierigkeiten; wir finden die letztere in der Gravidität, bei Entzündungen, Exsudaten und Tumoren in der Nähe der Vagina, bei Chlorosen und Anämien, nach übermäßigen Reizungen durch Kohabitation und Onanie. Jede Beimengung von Eiter oder auch starke Hyperämien der Schleimhaut sprechen eher für entzündliche Veränderungen der Schleimhaut.

Soor. Der Soor der Scheidenschleimhaut erzeugt ähnliche Bilder, wie die mit Epitheldesquamation einhergehende Kolpitis. Er kommt am häufigsten in der Schwangerschaft vor und bildet ebenfalls weißliche Flecken auf der Mukosa, welche aber nicht sehr ausgedehnt sind, sondern meistens auf der Höhe der Falten sitzen; sie lassen sich nicht so leicht abwischen, sondern haften in den obersten Schichten der Epithelien und erzeugen deshalb bei stärkeren Abwischungen Blutungen. Die mikroskopische Untersuchung dieser weißen Fleckchen in verdünnter Kalilauge läßt im einen Fall nur große Plattenepithelien, im anderen Fall deutlich das Mycel des Oidium albicans erkennen.

In seltenen Fällen exfoliiert sich bei Kolpitis ein Teil der Scheidenschleimhaut und geht in zusammenhängenden Fetzen ab (häufig tritt dies nach Jodätzung ein). Eine Verwechslung dieser Häute mit den aus dem Uterus ausgestoßenen ist nicht möglich, weil sie keine vollständige Schleimhaut, sondern nur eine Schicht von Plattenepithelien darstellen; bei mikroskopischer Untersuchung sind die großen Zellen mit ihrem zentralen Kern leicht zu erkennen.

Vulvitis.

Vulvitis catarrhalis. Unter **Vulvitis catarrhalis** verstehen wir eine entzündliche Erkrankung der Schleimhaut an der Innenfläche der großen Labien, an den kleinen Labien, an der Clitoris, sowie im Vestibulum bis zum Hymen; mit derselben kombinieren sich häufig Entzündungen der Schleimhautkanäle, welche in das Vestibulum einmünden, d. i. die Urethra, die Ausführungsgänge der Bartholinischen Drüsen und die Skeneschen Gänge. Die Diagnose beruht fast ausschließlich auf den Schleimhautveränderungen, welche durch Inspektion leicht zu erkennen sind; die Schleimhaut ist bei frischen, namentlich infektiösen Fällen diffus gerötet, hell- oder scharlachrot, namentlich am Introitus; bei chronischen Fällen erscheint sie blasser, zeigt aber rote Flecken und Streifen auf dem Hymenalrand, in unmittelbarer Umgebung der Harnröhrenmündung, an der Außenseite des Hymen und am Ausführungsgang der Bartholinischen Drüsen. Die Schleimhaut blutet bei intensiver Berührung (z. B. Einführen eines Spekulums) leicht, namentlich an diesen gerötеten Stellen; beim Berühren der entzündeten Partien treten häufig Kontraktionen in dem Constrictor cunni und der Beckenbodenmuskulatur auf. Bei akuten Fällen findet man Schwellung auch der großen und kleinen Labien.

Das Sekret ist bei akuten Fällen eiterig und mit dem fadenziehenden klebrigen Schleim der Bartholinischen Drüsen vermischt. Bei der Vulvitis maculosa fehlt jede Absonderung, und nur abgestoßene Plattenepithelien bedecken in kleinen Brocken die Schleimhaut; dagegen läßt sich aus den kleinen Schleimhautrecessus zuweilen milchiges oder eiteriges Sekret ausdrücken.

Vulvitis pruriginosa. Die **Vulvitis pruriginosa** (Pruritus vulvae) ist eine chronische Entzündung der Vulvarschleimhaut, deren hervorstechendes Symptom ein inten-

siver Juckreiz ist. In frischen Fällen zeigt die Schleimhaut keine Veränderungen, bei länger dauernden Zuständen erscheint als Folgeerscheinung des Kratzens und Reibens die Schleimhaut sowie die umgebende Haut auffallend erschlafft, welk und faltig, namentlich am Praeputium clitoridis, und zeichnet sich durch eine bleigraue Farbe aus; dazwischen sieht man Kratzeffekte. Der Pruritus hat einen sekundären Charakter und entsteht durch den dauernden Reiz abnormer Sekrete, z. B. Endometritis, Karzinom, Menstrualblut, oder des mit abnormen Bestandteilen vermischten Urins, z. B. Diabetes mellitus, Nephritis, Ikterus, oder von Parasiten; in seltenen Fällen liegt seine Ursache in venöser Hyperämie bei Tumoren, wie bei Herzfehlern. Der wichtigste Teil der Diagnose liegt demnach in dem Auffinden der Ursache des Pruritus, weil die Beseitigung derselben die Hauptaufgabe der Behandlung ist. Am häufigsten sind endometritische Sekrete und Diabetes. Namentlich unterlasse man es niemals bei ausgeprägter Vulvitis den Urin auf Zucker zu untersuchen; sehr häufig wird der Diabetes zuerst in der gynäkologischen Sprechstunde entdeckt.

Die **Kraurosis vulvae** ist ein atrophischer Zustand im Corium der Schleimhaut der großen und kleinen Labien und des Introitus. Dadurch erscheinen die großen Labien flach, während die kleinen Labien ganz fehlen können oder nur als flache Längsstreifen angedeutet sind; die Clitoris ist klein und liegt meist ganz unter den atrophischen Schleimhautfalten versteckt; der Introitus ist eng. Die Schleimhaut ist weißlich und graufleckig, atrophisch. Der Unterschied der Kraurosis vulvae gegen die Vulvitis pruriginosa liegt in der Verengung des Introitus und in dem atrophischen Zustand der Haut gegenüber der Erschlaffung derselben bei dieser. Kraurosis vulvae.

Diagnose der Ausbreitung des Katarrhs.

Die katarrhalische Erkrankung eines jeden Abschnittes der Genitalorgane ist ein durch seinen Befund und durch seine Symptome abgegrenztes Gebiet; häufig vermischen sich aber die Befunde miteinander, sei es im Sekret, sei es in den Schleimhautveränderungen, weil mehrere Abschnitte gleichzeitig befallen werden, oder weil sich der Katarrh von dem primär befallenen Abschnitt auf die Nachbarorgane fortpflanzt; daraus erwächst dem Arzt die weitere Aufgabe, die Ausbreitung des Katarrhs an den Genitalien festzustellen. Namentlich im Hinblick auf die Behandlung des Katarrhs ist es von größter Bedeutung, zu ermitteln, ob neben der Vagina auch der Uterus oder neben der Cervix auch das Corpus erkrankt ist; denn der höchst erkrankte Teil muß womöglich immer mit in die Behandlung hineingezogen werden, wenn er nicht nach Beseitigung des Katarrhs in den unteren Abschnitten dieselben immer aufs neue wieder infizieren soll. Den praktischen Zwecken dient am meisten die Untersuchung von unten nach oben. Bei Kranken, welche mit der Klage über Ausfluß zum Arzt kommen, verschafft man sich zunächst ein Urteil über die Menge des Sekrets durch die Besichtigung der Wäsche und

äußeren Genitalien; dabei achte man auf die Folgen des ätzenden Sekrets an der Vulva und Innenfläche der Schenkel in Gestalt von Rötung, Ekzem und Hautgeschwüren. Man beginne dann mit der Inspektion der Vulva und schließe bei positivem Befund, namentlich bei akuter Entzündung, die Untersuchung der Urethra, der Bartholinischen Drüsen und kleinen Schleimhautkanälchen sofort an. Bei gonorrhoischen Katarrhen muß man auch eine etwaige Infektion des Rektum feststellen durch die Angabe von Eiterabgang und Rektalsymptomen, sowie durch Inspektion desselben mittelst des Mastdarmspiegels. Dann folgt im Spekulum die Untersuchung der Vagina, der Außenfläche der Port. vaginalis und der Cervixschleimhaut, so weit sie dem Auge zugänglich ist. Von großer Bedeutung ist nun die Frage, ob der Katarrh auf die Vagina beschränkt oder ob der Uterus miterkrankt ist. Findet man bei wiederholter Untersuchung in der Vagina nur weißes Sekret, sei es milchig, serös oder brockig, so kann man eine Erkrankung des Uterus ausschließen; wenn man Schleim in der Vagina findet, ist die Cervix sicher erkrankt; wenn dagegen das in der Vagina liegende Sekret eitrig ist, sei es rein eitrig oder serös eitrig, so kann es der Vagina entstammen, kann aber auch aus dem Corpus uteri in die Vagina hineingeflossen sein. Über ersteres wird man durch die Besichtigung der Vaginalschleimhaut leicht Klarheit gewinnen; ob nebenbei der Uterus sezerniert, kann dadurch entschieden werden, daß man pathologisches Sekret aus dem Os externum austreten sieht. Ein besseres Hilfsmittel zur Entscheidung dieser Frage ist der Schultzesche Probetampon; derselbe muß in allen Fällen angewandt werden, wo man Eiter in der Vagina findet. Die Frage, ob neben der Vagina auch der Uterus erkrankt ist, ist mittelst desselben im allgemeinen leicht zu entscheiden. Viel größere Schwierigkeiten macht aber die Feststellung, ob nur das Corpus uteri oder die Cervix allein oder beide zusammen sich an dem Katarrh beteiligen. In charakteristischen Fällen gelingt es leicht, zu erkennen, ob das Sekret auf dem Probetampon rein eitrig oder serös eitrig (Corpuskatarrh) oder rein schleimig (Cervixkatarrh) ist; in den meisten Fällen finden wir es aber gemischt aus Eiter und Schleim, und dann ist es schwer zu entscheiden, woher es stammt (s. pag. 482); für die wichtige Frage also, ob der Katarrh am Os internum Halt gemacht oder auch das Corpus mitergriffen hat, läßt der Probetampon oft im Stich. Eine Erkrankung des Corpus wird dann durch folgende Symptome wahrscheinlich gemacht: Starke Dysmenorrhoen oder heftige prämenstruelle Beschwerden, wie sie oben geschildert, deuten auf Endometritiden hin. Stärkere Menorrhagien sind bei frischen und namentlich eitrigen Cervicalkatarrhen nicht immer als das Symptom eines auf das Corpus ausgebreiteten Katarrhs, sondern oft nur als ein Ausdruck der gleichzeitigen Hyperämie des Uterus aufzufassen; als solche kommen und gehen sie mit dem akuten Stadium. Wenn sie aber längere Zeit in das chronische Stadium hinein bestehen bleiben, so machen sie eine gleichzeitige Erkrankung des Corpus sehr wahrscheinlich. Wenn man neben einem Cervicalkatarrh Tubenerkrankungen findet, so hat die In-

fektion sicher das Corpus passiert, braucht aber nicht immer zur dauernden Veränderung der Schleimhaut geführt zu haben. Die Untersuchung der Uterushöhle mit der Sonde kann für die Diagnose der Corpuserkrankung in den meisten Fällen nicht herangezogen werden, weil sie gefährlich ist.

Diagnose der Gonorrhoe.

Nachdem der Sitz und die Ausbreitung des Katarrhs in den Genitalorganen und deren Nachbarteilen festgestellt worden ist, erhebt sich die weitere Frage, ob derselbe gonorrhoischer Natur ist. Wenn auch andere Ursachen, namentlich in Hinblick auf Prophylaxe und Behandlung, der Bedeutung nicht entbehren, so kulminiert doch die Wichtigkeit der ätiologischen Diagnose in dem Nachweis der Gonorrhoe wegen der Häufigkeit, der Gefahr der Aszendenz, der Übertragungsmöglichkeit und der abweichenden Behandlungsgrundzüge dieser Infektionskrankheit.

Die Diagnose auf Gonorrhoe kann gestellt werden durch den Nachweis der Erreger der Gonorrhoe, der Gonokokken, und aus spezifischen, durch dieselben hervorgebrachten Veränderungen in den befallenen Schleimhäuten.

Der **positive Gonokokkenbefund** ist der einwandfreieste Beweis für eine gonorrhoische Infektion und kann in seiner Bedeutung durch kein klinisches Zeichen ersetzt werden. Die biologischen Verhältnisse des Gonococcus aber und die eigenartigen Verhältnisse an den Schleimhäuten weiblicher Genitalorgane beeinträchtigen den Wert der bakterioskopischen Diagnose sehr. Zunächst sind für den Nachweis des Gonococcus nur diejenigen Schleimhäute geeignet, wo er allein oder nur mit wenig anderen Organismen vergesellschaftet lebt. Am leichtesten kann man ihn nachweisen in dem Sekret der Urethra, bei Vulvovaginitis der Kinder, im Cervixsekret der Nulliparen; viel schwerer schon gelingt der Nachweis im Cervixsekret der Multiparen mit offenstehendem Os externum und nur selten im Scheidensekret Erwachsener. Noch eine wichtige Einschränkung erfährt die bakterioskopische Diagnose durch das schnelle Zugrundegehen und die schnelle Elimination der Gonokokken aus dem befallenen Gewebe. Schon nach kurzer Zeit nehmen die Gonokokken an Zahl beträchtlich ab, und die restierenden können sich in den tieferen Epithellagen aufhalten oder in den Buchten und Falten der Schleimhäute (namentlich der Cervix) so verstecken, daß sie nicht mehr nachgewiesen werden können. Bei besonderen Gelegenheiten vermehren sie sich plötzlich wieder, so z. B. während der Menstruation, im Wochenbett, nach stark mechanischer Reizung der befallenen Schleimhäute. Hieraus folgt für die bakterioskopische Diagnose, daß ein negativer Gonokokkenbefund nichts gegen die gonorrhoische Natur eines Schleimhautkatarrhs beweist. Erst wenn mehrfache Untersuchungen, namentlich nach der Menstruation, ev. im Wochenbett, oder nach mechanischer oder chemischer Provokation, immer wieder das Fehlen des Gonococcus ergaben, hat man kein Recht mehr zur

Diagnose der Gonorrhoe. Der Nachweis des Gonococcus soll danach in allen Fällen, wo es auf die Feststellung dieser Ätiologie ankommt, versucht werden; für forensische Fälle und für die Feststellung der Infektionsfähigkeit der Sekrete muß er gefordert werden.

Man gewinnt das Sekret aus der Urethra, indem man sie von der Vagina her mit dem Zeigefinger langsam vorstreifend ausdrückt, nachdem einige Stunden vorher kein Urin gelassen ist; das Cervicalsekret entnimmt man mit der Platinöse direkt aus dem Cervicalkanal. Über die Methode des Gonokokkennachweises s. pag. 49.

Die **klinische Diagnose der Gonorrhoe** beruht auf dem Nachweis von Gewebsveränderungen, welche die Gonokokken erzeugt haben; dieselben können keine pathognomonische Bedeutung gewinnen, wenn sie auch durch andere Organismen oder Reize hervorgebracht werden können. Je nach der Präponderanz der gonorrhoischen Ätiologie bei diesen Gewebsveränderungen lassen sich dieselben in sichere, wahrscheinliche und unsichere Zeichen der Gonorrhoe einteilen.

I. Sichere Zeichen der Gonorrhoe sind solche Gewebserkrankungen, welche ausschließlich (oder wenigstens fast ausschließlich) durch Gonokokken gereizt werden;

a) die frische eitrige Urethritis; Infektion mit anderen Organismen, z. B. Bacterium coli, sind äußerst selten;

b) eitrige Prozesse der Bartholinischen Drüse; als solche bezeichne ich die frische Adenitis, bei welcher aus dem Ausführungsgang Eiter auszudrücken ist; frische, schmerzhafte Anschwellungen der Drüse, welche durch Retention von Eiter bei verschlossenem Ausführungsgang entstehen und Abszesse an den Bartholinischen Drüsen. (Vereiterung der Bartholinischen Drüsen durch andere Organismen sind so selten, daß sie keine Rolle spielen.)

II. Wahrscheinliche Zeichen sind solche Gewebsveränderungen, welche wohl durch andere Organismen oder Reize hervorgerufen werden können, aber bei weitem häufig gonorrhoischer Natur sind; dazu gehören:

1. ältere Urethritiden mit mäßig reichlichem, milchigem Sekret und ev. mit periurethralen Infiltrationszuständen;

2. kleinere, harte, nicht empfindliche Anschwellungen der Bartholinischen Drüsen: Cysten der Bartholinischen Drüsen; flohstichartige Rötung der den Ausführungsgang umgebenden Schleimhaut (Macula gonorrhoica);

3. Condylomata acuminata;

4. akute Colpitiden mit reichlich eitriger Sekretion, namentlich mit starker Schwellung der Falten und Papillen;

5. akute Cervicalkatarrhe mit überwiegend eitriger Sekretion;

6. Pyosalpinx, deren andersartige Natur, z. B. Tuberkulose, nicht sicher festgestellt worden ist.

III. Unsichere Zeichen sind solche Gewebsveränderungen, welche ebensowohl bei Gonorrhoe als aus anderer Ursache vorkommen können; dazu gehören:

1. geringe milchige Sekretion aus der Urethra und aus den Skeneschen Gängen;
2. fleckige Rötung auf der Höhe der Falten und Karunkeln der Urethra, in der Nähe der Urethra, um die Skeneschen Gänge;
3. Colpitis maculosa (s. pag. 494).
4. Cervicalkatarrhe mit schleimig eitriger Sekretion;
5. eitrige Endometritis;
6. Hydrosalpingen;
7. Adnextumoren (s. pag. 436);
8. Perisalpingitis und -oophoritis.

Je nach dem Wert der klinischen Zeichen stuft sich auch die Bedeutung der bakterioskopischen Diagnose ab. Bei den sicheren Zeichen ist sie für die Diagnose absolut unnötig und kann nur die klinisch sicher zu stellende Diagnose bestätigen; bei den wahrscheinlichen Zeichen ist sie sehr erwünscht zur Stütze der Diagnose; bei den unsicheren Zeichen ist eine sichere Diagnose ohne sie nicht möglich. Leider läßt aber die bakterioskopische Diagnose schon bei der Gruppe der wahrscheinlichen Zeichen sehr häufig im Stich und bei den unsicheren Zeichen, wo man sie am nötigsten hätte, versagt sie fast immer. Man muß demnach das Urteil über die bakterioskopische Diagnose dahin zusammenfassen, daß sie meistens unnötig ist, wo sie gelingt, und wo sie nötig wäre, selten ein positives Resultat gibt. Trotzdem soll man sich dieses Gonokokkennachweises auch für rein diagnostische Zwecke nicht begeben.

Aus der Anamnese hat einen absolut positiven Wert die Angabe, daß ein Neugeborenes an Ophthalmoblenorrhoe erkrankt ist. Die Mitteilung, daß die Erkrankung mit akuten Symptomen von seiten der Vulva und Urethra unmittelbar nach der Kohabitation oder nach der Hochzeit begonnen hat, macht eine gonorrhoische Infektion sehr wahrscheinlich, die noch bestehende frische Gonorrhoe des Ehemanns spricht sehr für die gonorrhoische Natur der Erkrankung; weniger bedeutungsvoll ist die Angabe der früher überstandenen Gonorrhoe.

Die mikroskopische Diagnose der Endometritis.

Ohne genaue Kenntnis der Veränderungen, die das Endometrium bei entzündlicher Affektion erleidet, ist die mikroskopische Diagnose von curettiertem Material nicht möglich. — Es können bei mangelnder Übung benigne Veränderungen für bösartige — und umgekehrt — gehalten werden; die Therapie kann infolgedessen verhängnisvoll für die Patientin werden; es wird zum Schaden der

Notwendigkeit der Untersuchung des Curettements.

Patientin eine unrichtige Prognose gestellt; auch das Ansehen des Arztes wird geschädigt. — Eine mikroskopische Untersuchung des curettierten Materials sollte niemals unterbleiben, da der klinisch untersuchende Arzt gelegentlich auf Grund der Anamnese, des Befundes, sowie der makroskopischen Betrachtung des Curettements bösartige Veränderungen annimmt, während in Wirklichkeit gutartige Zustände bestehen — und umgekehrt. — Zur sicheren Diagnose ist die mikroskopische Untersuchung in vielen Fällen allein ausschlaggebend. —

In **erster** Linie wird die Endometritis des Corpus uteri als die wichtigste und am häufigsten zur Beobachtung kommende Affektion betrachtet werden; in **zweiter** Linie folgt die Besprechung der Endometritis cervicalis. —

Endometritis corporis.

Was die Diagnostik der **Endometritis corporis** anbetrifft, so setzt sie die Kenntnis der Zusammensetzung des normalen Endometrium corporis uteri

a *b*

Fig. 293. Schema: *a.* Querschnitt von 5 normalen Uterindrüsen; *b.* durch zellige Vermehrung des Stromas sind die Drüsen auseinandergerückt und komprimiert.

voraus: von letzterem kommen die beiden Bestandteile, **a)** das Epithel und dessen Gebilde, **b)** das Stroma in Betracht; — beide Bestandteile können für sich getrennt, oder auch kombiniert — der eine mehr der andere weniger — an der entzündlichen Affektion teilnehmen. — Die entzündliche Affektion des Epithels und seiner Gebilde (Uterindrüsen) (Endometritis glandularis), wie die des Stromas (Endometritis interstitialis) haben eins gemeinsam: sie beruhen im wesentlichsten auf Zellvermehrung; — es ist wichtig, sich den Effekt der zelligen Vermehrung bei jeder der verschiedenen Arten der Endometritiden klar zu machen. —

A. Bei der akuten, gewöhnlichen Form der **Endometritis interstitialis** (interglandularis) findet eine oft erhebliche zellige Vermehrung statt; an Stelle der einfachen Zahl Stromazellen, die sich normal zwischen den Drüsen befinden, entsteht das Zwei-, Drei-, ja Zehnfache der Elemente und darüber.

Der Effekt dieser Zellvermehrung ist, daß einmal die Drüsen auseinandergedrängt werden, zweitens, daß die Drüsen, die ja rings von Stroma umgeben sind, durch die Zellwucherung im Stroma komprimiert werden; am leichtesten

ist die Veränderung an Querschnitten zu übersehen (Fig. 293). — Durch die akute Zellvermehrung entsteht eine Verdickung der gesamten Schleimhaut. Im mikroskopischen Bild werden bei der akuten interstitiellen Endometritis die vermehrten Stromazellen als rundliche Elemente, die von ihrem Kern ausgefüllt, keinen Zellenleib erkennen lassen, dicht nebeneinander liegen; — die Drüsen erscheinen im Vergleich zum Normalen im mikroskopischen Bild verändert (Fig. 293 *b*): komprimiert und auseinandergedrängt. Das Bild ändert sich noch auffallender bei der mehr chronischen Endometritis interstitialis, oder wenn mehrfache Rezidive auftreten, dadurch, daß statt der kleinzelligen Zellanhäufung viele spindelförmige Elemente erscheinen, die das Bild des Narbigen, des Fibrösen, schließlich des Cirrhösen zeigen. Die chronische interstitielle Endometritis zeigt statt der gleichmäßigen Anordnung des akuten Prozesses eine unregelmäßige: bindegewebige Züge vermischt mit rundzelligem Material (Fig. 295). — Neben der auf Zellwucherung beruhenden Endometritis interstitialis, wo Rundzelle an Rundzelle liegt, kommen entzündliche Affektionen vor, die mehr exsudativen Charakter wahrnehmen lassen. Zwischen die rundlichen Stromazellen ist eiweißartige Flüssigkeit ergossen, die im mikroskopischen Präparate infolge der vorangehenden Behandlung feinkoaguliert, feinkörnig erscheint (Fig. 296). In den extremen Fällen der exsudativen Endometritis scheinen die Stromazellen weit voneinandergedrängt, die Zellen des Stromas erscheinen dabei oft etwas zusammengedrückt, kleiner an Umfang. — Im mikroskopischen Bild zeigt sich zwischen der mehr zellreichen Endometritis interstitialis und der exsudativen Form durch die Färbefähigkeit der Zellen im Gegensatz zum nichtfärbbaren Exsudat sofort ein ins Auge springender Unterschied: die zellreiche Form ist dunkelrot (bei Alaunkarmin), die exsudative durch die kaum färbbaren Exsudate wenig tingiert, durchscheinend. —

Endometritis interstitialis acuta.

Endometritis interstitialis chronica.

Fig. 294. Akute interstitielle Endometritis:
Die vermehrten Stromazellen liegen dicht nebeneinander; die Drüsen erscheinen vermindert.

Fig. 295. Chronische interstitielle Endometritis.

Endometritis interstitialis exsudativa.

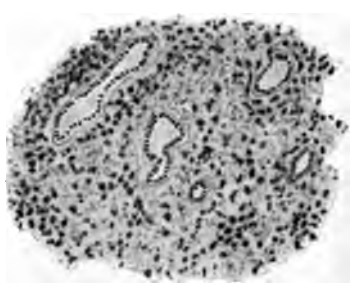

Fig. 296. Interstitielle exsudative Endometritis:
Feinkörniges Exsudat drängt die Stromazellen auseinander.

Im mikroskopischen Präparat der exsudativen Endometritis treten durch das die Zellen auseinanderdrängende Exsudat die Zellen des Stromas oft noch deutlicher hervor: man sieht spindelförmige, sternförmige Elemente mit zahlreichen Ausläufern, die mit anderen zusammenhängen und dadurch ein feines Maschengerüst offenbaren. — Die exsudativen Formen der Endometritis interstitialis werden meist bei dysmenorrhoischen Affektionen gefunden, am exquisitesten treten sie bei den dysmenorrhoischen Membranen auf.

Kombination der einzelnen Formen.

Fig. 297. Kombination, stark interstitielle, periglanduläre Endometritis mit exsudativer Endometritis.

Fig. 298. Schema: 1. Normale Stromazelle; 2. Zelle bei Dysmenorrhoe membranacea in der tiefsten Schicht; 3. Umwandlung der Stromazelle in deciduaähnliche Elemente.

Das bindegewebige Gerüst des Stromas, von den Ausläufern der Stromazellen gebildet (siehe normalen Befund), kann gelegentlich erheblich verdickt, fibrös erscheinen. —

Wenn auch im großen und ganzen am Endometrium überall derselbe entzündliche Prozeß zu denselben mikroskopischen Bildern führt, so kann gelegentlich einmal hier mehr der interstitielle cellulare, dort mehr der exsudative Charakter hervortreten. — Besonders interessant hierfür ist die sog. Endometritis interstitialis periglandularis (vergl. Fig. 297 und Fig. 254 *a*): man sieht starke cellulare Anhäufung des interstitiellen Gewebes nur direkt um die Drüsen, während das weiter abgelegene Gewebe mehr das exsudative Aussehen zeigt. — Beginnt gelegentlich — ein freilich seltenes Vorkommnis — sarkomatöse Entartung in dieser die Drüsen umgebenden interstitiellen Zellschicht, so erhält man ein periglanduläres Sarkom (vergl. Fig. 254 *b*). Im mikroskopischen Schnitt erscheint die exsudative Endometritis dadurch, daß unregelmäßig hier größte Zellanhäufung, dort mehr Exsudat vorliegt, oft etwas „fleckig". —

Endometritis interstitialis periglandularis.

Eine zweite Modifikation, die bei der Endometritis interstitialis neben der Zellvermehrung der Stromaelemente und neben der exsudativen Form beobachtet wird, ist die Einwirkung des entzündlichen Prozesses auf die Gestalt der Stromazellen. — Die Stromazelle ist und bleibt auch bei den entzündlichen Vorgängen meist die kleine Rundzelle, die ganz vom Kern ausgefüllt ist, infolge keinen Zellenleib zeigt; der Kern ist stark färbbar. — Bei stark entzündlichen, besonders bei exsudativen Prozessen (— aber auch bei starker Drüsenwucherung der Schleimhaut —) wird gelegentlich die Stromazelle größer, erhält einen deutlichen Zellenleib, der Kern wird leicht oval, ist nicht mehr so intensiv färbe-

Gestaltsveränderung der Stromazellen bei Endometritis interstitialis.

fähig, oft fein granuliert. — Diese Umwandlung der Stromazelle in ein deutlichen Zellenleib erkennbares Element findet sich, wie erwähnt, auch bei Endometritis glandularis, oft in der gewucherten Schleimhaut bei Myomen; — namentlich sind hier die Veränderungen der Zellen in den oberen Schleimhautschichten deutlich und nehmen durch die spindelförmige Gestalt oft das Aussehen von Deciduazellen an: die Stromazelle wird deciduazellenähnlich.

Die Stromazellen werden deciduaähnlich.

Ähnliche Veränderungen lernt man in den dysmenorrhoischen Membranen kennen; während in den oberen Schichten der gewöhnlich zur Beobachtung kommenden Präparate exsudative interstitielle Endometritis mit ihren kleiner erscheinenden Rundzellen sich findet, sieht man hier in den tiefen Partien der Schleimhaut, oft direkt an den Fetzen der Abrißstelle, kleinere, rundliche, ovale Elemente mit deutlichem Zellenleib und rundlichem Kern; der Zellenleib ist wenig färbbar. — In seltenen Fällen nimmt die Vergrößerung der Stromazellen einen solchen Grad an, daß im ersten Augenblick diese Veränderung nicht von Schwangerschaftsveränderungen unterschieden werden kann; diese Form ist direkt als Endometritis interstitialis deciduacellularis zu bezeichnen (Fig. 299). — Es kann eine der schwierigsten Aufgaben sein, gelegentlich eine sichere mikroskopische Diagnose zu stellen (vergl. Differentialdiagnose bei Schwangerschaftsveränderungen); die oft nicht völlige Regelmäßigkeit der Elemente erleichtert die Diagnose der nicht graviden Veränderung.

Histologie der dysmenorrhoischen Membranen.

Fig. 299. Die Stromazellen sind (bei dysmenorrhoischer Membran) gelegentlich decidual verändert.

Die exsudative interstitielle Form scheint öfter als andere — anstatt in Heilung oder in die chronische Form überzugehen — zur Atrophie der Schleimhaut zu führen; — letztere wird auffallend dünn — die drüsigen Gebilde werden durch Schwund an einzelnen Stellen verschoben, abgeknickt; — es tritt das Bild der frühzeitigen Seneszenz ein; — das Curettement, welches wegen bestimmter klinischer Beschwerden speziell um diagnostische Anhaltspunkte zu erhalten, ausgeführt wurde, liefert in diesen Fällen außerordentlich geringes Untersuchungsmaterial. —

Senescentia praecox.

B. Bei der **Endometritis glandularis** handelt es sich um eine numerische Zunahme der epithelialen Zellen, der Zellen, die entweder die Oberfläche der Uterinschleimhaut bekleiden, oder als Epithelialgebilde, als Uterindrüsen die Schleimhaut durchsetzen. — Um den Effekt der Epithelvermehrung besser übersehen zu können, geht man von dem Schema der Epithelwucherung aus: eine Anzahl Epithelialzellen (Zylinderzellen, Fig. 300 *a*) kann bei der Vermehrung, die stets

a *b* *c*

Fig. 300. Vermehrung der Drüsenepithelien *(a)*, führt zur Vergrößerung der Basis *(b)*, eventuell zu stärkeren Krümmungen derselben *(c)*.

nebeneinander statthat, nicht dieselbe Basis behalten: letztere muß, um die vermehrten Zellen aufnehmen zu können, — selbst wenn sie etwas schmaler als die ersten normalen sind — größer, länger werden (Fig. 300 *b*); bei weiterer Vermehrung wird eine noch größere Basis für die Zellen nötig werden; dieselbe wird durch mehr oder weniger große Krümmung (Ausbiegung) der Basis erreicht werden (Fig. 300 *c*). — An der Oberfläche des Endometrium wird sich die Epithelvermehrung durch leichte Erhebungen und Einsenkungen, die natürlich Hand in Hand mit leichten Erhebungen des Schleimhautgewebes einhergehen, kenntlich machen: die Oberfläche wird leicht papillär. — An den Uterindrüsen wird die Epithelvermehrung, da dieselbe ja nach allen Richtungen erfolgt, zweierlei Effekte haben: einmal wird die Drüse verlängert, zweitens wird sie auf dem Querschnitt sichtbar erweitert (Fig. 302). — Makroskopisch resultiert aus der Wucherung der Epithelien eine Dickenzunahme der Schleimhaut; im mikroskopischen Bild wird, abgesehen von der Verlängerung, durch die Erweiterung des Drüsenlumens der Abstand zwischen den Drüsen im Verhältnis zum normalen geringer (Fig. 302 *c*). Findet durch die Zellenvermehrung eine mehr oder weniger große Krümmung der Basis (Ausbiegung) statt, dann bildet sich hier neben der Verlängerung und Erweiterung der Drüsen eine Schlängelung, eine gleichmäßige Ausbiegung und Einbiegung. Im mikroskopischen Bild sieht man die Schlängelung (Aus- und Einbiegung) außerordentlich gleichmäßig vor sich gehen: die Drüsen, die ja im großen und ganzen parallel zueinander laufen, behalten diese Richtung auch bei der durch Zell-

Die Epithelvermehrung bei Endometritis glandularis ergibt an der Oberfläche papilläre Beschaffenheit,

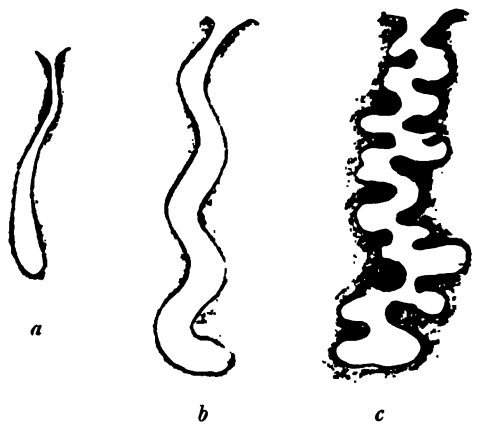

Fig. 301. Die Zellvermehrung führt zur Verlängerung und Erweiterung *(b)* der normalen Drüsen *(a)* sowie zur Schlängelung *(b* und *c)*.

an den Uterindrüsen Erweiterung und Verlängerung.

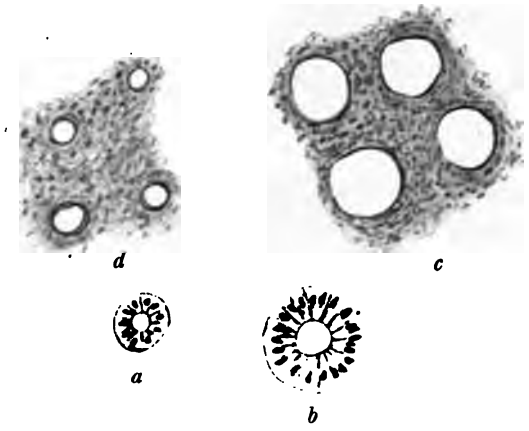

Fig. 302. Schema: Die Uterindrüse *(a)* wird durch Zellvermehrung weiter und größer *(b)*; der Abstand der Drüsen wird im Verhältnis zum normalen *(d)* anscheinend geringer *(c)*.

Endometritis glandularis mit Schlängelung.

vermehrung bewirkten Schlängelung bei (Fig. 303); — neben der einfachen Schlängelung, die sozusagen in Pendelbewegungsrichtung, also in einer Ebene erfolgt, kann auch noch spiralförmige, oder wie sie gewöhnlich genannt wird, korkzieherartig gewundene Figur durch die Drüsen beschrieben werden. — Die Drüsen nähern sich dadurch scheinbar einander, daß das Lumen durch Zellvermehrung auch erweitert wird. — Im mikroskopischen Bild können die Drüsen in größter Ausdehnung parallel verlaufen, — bei korkzieherartig gewundenem Verlauf der Drüsen werden die Drüsen selbstverständlich nicht in ihrer ganzen Länge, da sie nicht in einer Ebene liegen, geschnitten sichtbar gemacht werden: es können nur die einzelnen Abschnitte im Präparat erscheinen. — Sind die Epithelvermehrungen sehr erheblich, dann sind die Aus- und Einbiegungen auch erheblicher und auf kürzerer Strecke vorhanden. Das Bild der Schlängelung geht in das des papillären über; die Epithelschicht erhält ein papilläres Aussehen, erscheint durch die leistenartigen Ausbuchtungen (Vorsprünge) auf dem Längsschnitt sägeförmig (Fig. 304), auf dem Querschnitt als ein sternförmiges, ausgezacktes Bild.

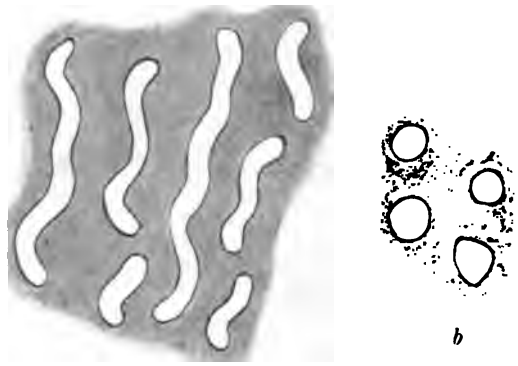

a *b*

Fig. 303. Die Vermehrung der Drüsenepithelien führt zur Schlängelung der Drüsen; Längsschnitt *(a)*, Querschnitt *(b)*.

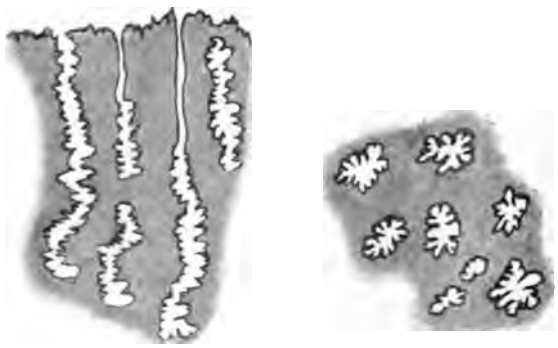

a *b*

Fig. 304. Die Vermehrung der Drüsenepithelien führt zur Sägeform; *a*. Längsschnitt, *b*. Querschnitt.

In diesen drei Formen präsentiert sich die Endometritis glandularis: Verlängerung, Erweiterung, Schlängelung oder Sägeformbildung; während die beiden ersten Formen meist gleichmäßig die ganze Dicke der Schleimhaut einnehmen, kommt bei der Sägeform eine Abweichung noch dadurch zustande, daß die Wucherung der Epithelien und damit der papilläre Aufbau gewöhnlich nur in der Tiefe statthat; — der obere Teil der Drüsen erscheint unverändert, eher dünner als normal, wie ausgezogen, während in der Tiefe der Schleimhaut die sägeförmige Erweiterung statthat (vergl. Fig. 304 *a*); die

Endometritis glandularis mit Sägeform.

Schleimhaut erscheint in der Tiefe oft spongiös (Endometritis glandularis profunda); selbstverständlich kann bei der Endometritis glandularis profunda auch der Typus der Schlängelung, wie der der Erweiterung vorkommen. —

Fig. 305. Die Vermehrung der Drüsenepithelien führt zur Hyperplasie: 1. Einwuchern in die Schleimhaut, 2. Teilung, Verästelung der Drüsen, 3. Einwachsen in die Muskulatur.

Endometritis hypertrophica.

Die eben beschriebene Endometritis glandularis, die, wie alle entzündlichen Endometritiden, auf Zellenvermehrung beruht, die zu Erweiterung und Verlängerung, zur Schlängelung, zur Sägeform der Drüse führt, bezeichnet man, da es sich lediglich um eine Vergrößerung der Drüse handelt, als eine Hypertrophie; diese Endometritis glandularis ist also eine Endometritis glandularis hypertrophica. —

Neben der Hypertrophie, neben der Vergrößerung des Drüsenapparates, ist noch eine Vermehrung der Drüsen, eine Hyperplasie, zu verzeichnen; — die Hyperplasie wird kaum ohne Hypertrophie, die letztere aber auch ohne erstere vorkommen. —

Endometritis hyperplastica.

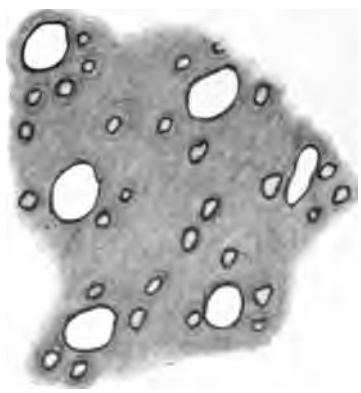

Fig. 306. Endometritis glandularis hyperplastica: Die sich teilenden Drüsen zeigen zuerst kleine Teilungsdrüsen.

Die Hyperplasie der Drüse beruht auf demselben Vorgang, wie die Hypertrophie, auf Zellenvermehrung: die Zellenvermehrung führt aber zur Vermehrung der Drüsenschläuche, sei es durch wirkliche Vermehrung der Drüsen, sei es durch Teilung der Drüsen, sei es, daß die Drüsen über ihr eigenes Gebiet in andere Gewebe (in die Muskulatur) hineinwachsen (Fig. 305_3). — Bei der wirklichen Vermehrung der Drüsen wächst das Epithel an der Oberfläche ins Gewebe hinein (Fig. 305_1), bildet neue Drüsen; dieser Vorgang der Hyperplasie wird besonders an polypösen Wucherungen beobachtet; — zur Vermehrung von Drüsenschläuchen kommt es durch Ausstülpungen der Drüsenschläuche, Herauswachsen derselben (Eversion) im Verlauf des Drüsenschaftes (Fig. 305_2); an dem Herausgewachsenen kann von neuem ein Herauswachsen (weitere Teilung) statthaben. Anfänglich sind

die Ausstülpungen kleiner an Umfang als die ursprüngliche Drüse; man sieht deshalb im Anfang des Prozesses auf dem Querschnitt neben den größeren Lumina eine Anzahl kleinerer gruppiert. An Stelle eines Drüsenquerschnittes sind viele getreten (Fig. 306). — Eine dritte Form der Hyperplasie ist das Hineinwachsen in die Muskulatur; die Uterindrüsen, die im normalen Organ in der Regel scharf an der Muskulatur abschneiden, schieben sich zwischen die Bündel der Muskulatur als dünne Schleimhautdrüsen hinein, auch wenn in der tiefsten Schleimhautlage stärkere papilläre (sägeförmige) Wucherung statthat. — Dieses Einwachsen der epithelialen Uteringebilde in die Muskulatur kann erheblich sein, 1—2 cm und darüber betragen; es geschieht an verschiedenen Stellen gruppenweise. —

Zur Erkenntnis der entzündlichen Vorgänge ist es zweckmäßig, die hypertrophischen von den hyperplastischen Zuständen zu unterscheiden; wenn auch nicht in jedem Falle die Hypertrophie von der Hyperplasie scharf

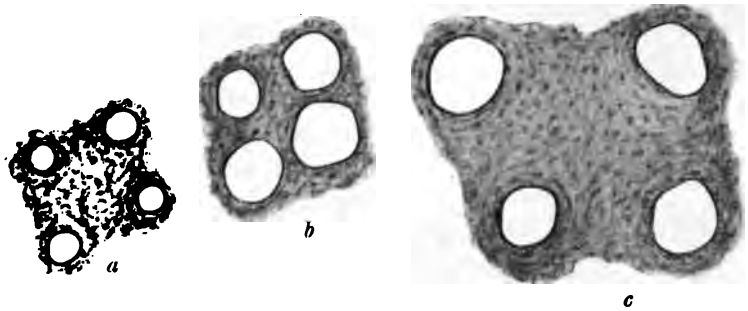

Fig. 307. Kombination der glandulären Endometritis mit der interstitiellen: Bei der reinen glandulären Endometritis *(b)* liegen die Drüsen anscheinend näher aneinander, als normal *(a)*; bei der Kombination mit interstitieller Entzündung sind die Drüsen voneinandergedrängt *(c)*.

getrennt werden kann, so sind doch meist genügend Merkmale gegeben, um die Verschiedenheiten, die durch die Zellwucherung entstehen, auch durch die Benennung auseinanderzuhalten. —

Reine Formen der glandulären Endometritis, seien sie hypertrophisch oder hyperplastisch, reine Formen der Endometritis interstitialis kommen selten vor. Gewöhnlich handelt es sich um Kombinationen: meist werden die epithelialen und die bindegewebigen Teile der Uterusmucosa gemeinschaftlich durch die entzündlichen Vorgänge getroffen; es wird eine glanduläre Endometritis sich mit der interstitiellen und umgekehrt vergesellschaften. — Makroskopisch wird sich ebenso wie bei den reinen Formen, vielleicht nur in höherem Maße die Schleimhaut verdickt zeigen. — Mikroskopisch läßt sich die Kombination dadurch erkennen, daß z. B. bei Endometritis glandularis interstitialis die Abstände der durch die Entzündung erweiterten Drüsen voneinander größer sind, als wenn der interstitielle Teil nicht in Mitleidenschaft gezogen wäre (Fig. 307 *b* und *c*). — Bei einer interstitiellen Endometritis wird eine Beteiligung des Drüsenapparates am entzündlichen Prozeß anzunehmen sein, wenn

Kombinationen der einzelnen Formen der Endometritis.

die Drüsen nicht nur auseinandergedrängt sind, sondern auch starke Erweiterung, Schlängelung oder Sägeform zeigen; sind die Drüsen beteiligt, dann wird von einer Endometritis interstitialis glandularis gesprochen. Eine weitere Kombination kann durch das Hinzutreten der exsudativen Form entstehen (Endometritis interstitialis glandularis exsudativa). — Auch bei der Kombination der verschiedenen Formen der Endometritis können gelegentlich mehr die oberflächlichen, ein andermal die tieferen Partien der Schleimhaut ergriffen sein; man sieht sehr oft bei der glandulären Endometritis die tiefen Schichten der Schleimhaut mehr drüsig, die oberflächlichen mehr interstitiell verändert. Es entsteht dadurch eine Kombination, die mit Endometritis glandularis profunda interstitialis superficialis zu bezeichnen wäre. — Die Schleimhaut erhält bei dieser Kombination das Bild der kompakten Schicht oben, der spongiösen Schicht in der Tiefe; die Schleimhaut ähnelt dadurch der Decidua vera in den ersten Monaten. — Eine Endometritis, die oberflächlich mehr drüsig, in der Tiefe mehr interstitiell ist, ist wohl kaum beobachtet. —

Verschiedene Kombinationen zwischen den interstitiellen, glandulären, exsudativen, profunden und superfiziellen Prozessen.

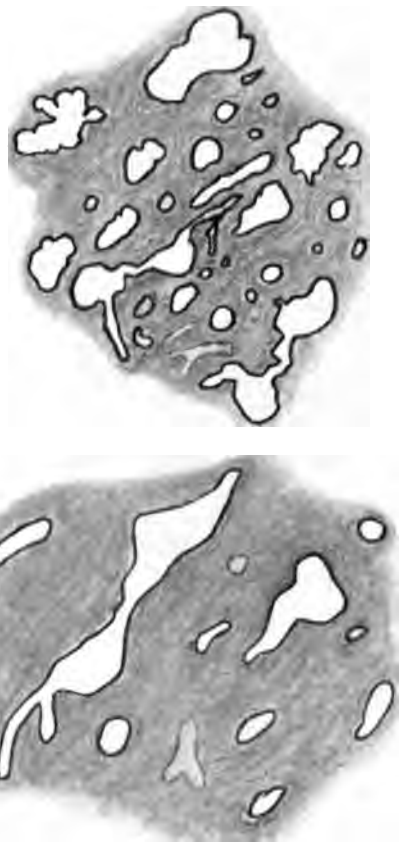

Fig. 308. Endometritis glandularis interstitialis ectatica (chronica) *(a)* und Endometritis interstitialis glandularis ectatica *(b)*; hier ist mehr der interstitielle, dort mehr der glanduläre Teil beteiligt (Endometritis fungosa).

Auch für die kombinierte Form der Endometritis ist der Satz gültig, daß die gesamte Schleimhaut im großen und ganzen demselben entzündlichen Prozeß anheimfällt, im großen und ganzen auch überall dieselben mikroskopischen Bilder zeigen wird. — Bisher war nur die Rede von den entzündlichen Vorgängen akuter oder subakuter Art: sie können sich zurückbilden, sie können völlig ausheilen. Meist werden freilich an den Drüsen, wie am interstitiellen Teil, doch größere oder kleinere Unregelmäßigkeiten zurückbleiben: es können an den Drüsen Erweiterungen persistieren, im interstitiellen Gewebe Stellen mit vermehrter Zellenzahl zurückbleiben. — Nachschübe, wirkliche Rezidive werden selbstverständlicherweise auf dem nicht mehr ganz intakten Boden größere und weitere Veränderungen schaffen als der erste

Rezidive der entzündlichen Prozesse.

akute, entzündliche Prozeß. — Im interstitiellen Gewebe werden bei Rezidiven mehr faserige Züge, mehr spindelförmige Elemente auftreten, die dem mikroskopischen Bild den Charakter der chronischen Entzündung geben; sie sind als Folge der unvollständigen Heilung und Rückbildung anzusehen; sie bilden narbige Retraktionen. —

Bei den chronisch-entzündlichen Prozessen stößt man, wie erwähnt, im Stroma auf spindelförmige, faserige, narbige Züge; — die Drüsen erleiden durch die narbige Verziehung im bindegewebigen Teil der Schleimhaut Abknickungen, Abschnürungen; — es entstehen durch Schleim- und Flüssigkeitsansammlung größere, sackartige Erweiterungen (Ektasien), ja es können durch völlige Abschnürung Cysten entstehen. Die Ektasien führen zur Beeinträchtigung der Nachbarschaft und so führt eine Schädigung leicht neue Veränderungen hinzu (Endometritis glandularis ectatica [cystica] interstitialis chronica) (Fig. 308). — Wenn der entzündliche Reiz nicht ruht, wenn neue Nachschübe, neue Zellwucherungen stattfinden, dann können an den Cysten, an den Ektasien neue Drüsenschläuche durch Auswachsen (Eversion) entstehen: man erhält das Bild von zahlreichen Wurzelschößlingen (Fig. 309); — am Schafte einer Drüse entstehen eine Reihe von Erweiterungen, Ektasien. —

Chronisch entzündliche Prozesse führen zu Ektasien, Cysten.

Fig. 309. Endometritis ectatica chronica: Von erweiterten Drüsen gehen neue Wucherungen, „Wurzelschößlinge", aus.

Makroskopisch kann die Dicke der Schleimhaut eine sehr große werden: $^1/_2$—1 ja $1^1/_2$ cm dick wulstet sich die Schleimhaut am Durchschnitt des Organes „pilzförmig" vor; — es entsteht das Bild der Endometritis fungosa; schon makroskopisch kann die Schleimhaut durch die vielen Drüsenerweiterungen siebförmig, spongiös (wirklich schwammartig) erscheinen. — Bei der Beurteilung, ob akuter oder mehr chronischer Prozeß, kann das mikroskopische Bild der Ektasien wie der Cysten entscheidend sein; beide sprechen für mehr chronische oder rezidivierende Vorgänge.

Endometritis fungosa.

Bei der Rückbildung der entzündlichen, der akuten, wie der chronischen glandulären Endometritis kann es wie bei der Endometritis interstitialis Hand in Hand mit ihr zur Atrophie der Schleimhaut kommen; — es bleibt eine dünne, narbige Bindegewebszüge zeigende Schleimhaut zurück, in der nur kleine Drüsenreste liegen; letztere sind schmal, unregelmäßig gestaltet, oft in Auflösung begriffen — (Endometritis atrophicans). Die so veränderte Schleimhaut ist kaum von dem Endometrium atrophicum (senile) zu unterscheiden; es ist eine Senescentia praecox anzunehmen, die gelegentlich schon Mitte der dreißiger Jahre auftritt. —

Endometritis atrophicans.

Senescentia praecox.

Wie bei der Endometritis interstitialis durch den entzündlichen Prozeß an den kleinzelligen Stromaelementen eigentümliche Abweichungen von dem gewöhnlichen Bilde auftreten, so sieht man auch bei dem entzündlichen Prozeß, der die Epithelialgebilde trifft (bei der Endometritis glandularis), an dem Epithel gelegentlich eigenartige Veränderungen. — In erster Linie ist die oft

Scheinbare Mehrschichtung des Epithels.

scheinbare Mehrschichtung des Epithels zu beachten: während bei den epithelialen, entzündlichen Wucherungen die Zellvermehrung durch Zunahme nebeneinander sich charakterisiert, — während bei selbst sehr erheblicher Wucherung die Einschichtigkeit gewahrt bleibt, sieht man gelegentlich Mehrschichtung. Freilich bleibt die Epithelschicht dabei regelmäßig, gleichmäßig zweigeschichtet; bei genauerer Untersuchung ist diese Zweischichtung durch die eigentümliche Gruppierung der Zellen erklärt: Zelle mit breiterer Basis und schmalem Kopf liegt neben Zelle mit schmaler Basis und breitem Kopfende. Der Kern der ersteren liegt niedriger, der der anderen Zelle höher; — diese Formation ist die Folge des Ausgleiches und Ausweichens der schnell sich vermehrenden Elemente (Fig. 310). Nur in seltenen Fällen findet man wirkliche Zweischichtung. — Eine weitere Veränderung der bei entzündlichen Prozessen stark wuchernden Epithelien ist die Veränderung der Färbefähigkeit: der Kern färbt sich noch kräftig, aber weniger intensiv, der Zellenleib ist oft ungefärbt; — es entsteht dadurch eine gewisse Ähnlichkeit mit Cervicalepithel. — Eine höchst interessante, oft bei der Sägeform beobachtete Epithelumwandlung ist die, die den Opitz-Gebhardschen Schwangerschaftsdrüsen völlig gleicht. — Das zylindrische Epithel wird rundlicher, türmt sich an den papillär vorspringenden Leisten mehrschichtig auf, wird fast plattenepithelartig; — die Epithelien gruppieren sich büschelförmig, lockern sich; es ist oft das Bild der Desquamation vorhanden. Die Zellen färben sich weniger intensiv, oft sehr wenig. — Es entsteht anscheinend eine Metaplasie des Zylinderepithels und durch die Mehrschichtung kann selbst der Verdacht des beginnenden Karzinoms erweckt werden. — Genau dasselbe Bild wird durch den Schwangerschaftsreiz erzeugt, so daß diese Drüsenveränderung wohl etwas Charakteristisches für Schwangerschaft, aber nichts Pathognostisches hat (vergl. Fig. 248). — Während grade bei der Endometritis glandularis mit Sägeform (Endometritis glandularis papillaris) diese eigentümliche Drüsenveränderung nicht selten beobachtet wird, ihr sogar durch das relativ häufige Vorkommen eigentümlich ist, kommen auch ähnliche Veränderungen an Drüsen bei einfachen entzündlichen Vorgängen vor: Mehrschichtung, Umwandlung des Zylinderepithels in Plattenepithel (Metaplasie), — dabei kann das Epithel der Drüse an größeren Stellen der Drüsenwand zylindrisch bleiben; die Tunica propria geht verloren

Fig. 310. Scheinbare Mehrschichtung (Zweischichtung) des Epithels, durch gegenseitiges Anpassen der Elemente bei starker Vermehrung entstanden.

Veränderung der Färbbarkeit.

Die Drüsen nehmen oft das Aussehen von Schwangerschaftsdrüsen an.

(vgl. Fig. 249). — Es drängt sich der Verdacht der karzinomatösen Veränderung auf; im Grunde liegt nach der bisherigen Erfahrung ein nekrobiotischer Prozeß vor, bei dem besonders die Vergrößerung — ein eigentümliches Aufquellen — der Drüsen mit ihren Epithelien bemerkenswert ist. — Eine Epithelveränderung, die sich in größeren Cysten findet, wo das Epithel kurzzylindrisch, kubisch, ja wie Plattenepithel werden kann, ist den Druckverhältnissen und der Erweiterung zuzuschreiben.

Atrophierende, nekrobiotische Prozesse an den Drüsen.

Es ist für die mikroskopische Diagnostik außerordentlich wichtig, diese angeführten Epithelveränderungen kennen zu lernen, um nicht einmal Graviditä t oder ein andermal Karzinom zu diagnostizieren.

Die Beteiligung der Gefäße (der Arterien, wie der Venen) ist, soweit sich aus dem mikroskopischen Bilde schließen läßt, sehr verschieden. Man erhält in vielen Fällen den Eindruck, als spielten die Blutgefäße gar keine Rolle; die erheblichsten, entzündlichen Wucherungen zeigen nicht entsprechende Blutgefäßentwicklung. In einzelnen Präparaten treten dagegen umgekehrt deutlich Erweiterungen der Gefäße zum Vorschein, oft ist an der Dicke der Gefäßwand die Beteiligung der arteriellen Gefäße zu sehen; man sieht dann weinrankenartige, cirsoide Anordnung derselben in der Schleimhaut, die sich im mikroskopischen Präparat durch zierliche Anordnung der Umbiegungen der Gefäße und der oft durchschnittenen, nebeneinanderliegenden Gefäße kenntlich macht. — Die hämorrhagische Endometritis zeigt neben weiten Gefäßlumina an den oberflächlichen Schichten vielfache Blutaustretungen — kleine Apoplexien neben blutiger Infiltration: Bilder, wie sie die Menstruation erkennen läßt, ja selbst kleine subepitheliale Hämatome kommen dabei zur Beobachtung. —

Gefäßbeteiligung.

Endometritis haemorrhagica.

Lymphgefäßbeteiligung ist an den mikroskopischen Präparaten schwer festzustellen; in leichten Erkrankungsfällen sind weite Lymphgefäße oder Lymphspalten nachweisbar, von denen in schweren Fällen nichts mehr zu erkennen ist. Gelegentlich (— aber doch dann meist bei bösartiger Degeneration —) sind die Lymphgefäße „thrombosiert", in spaltförmiger Anordnung, netzförmig zusammenhängend, kleinzellig erfüllt sichtbar. —

Lymphgefäßbeteiligung.

Was die Nomenklatur anlangt, so muß das Bestreben sein, durch die Benennung auch die Veränderung gleich so zu kennzeichnen, daß dem Zuhörer sofort das entsprechende mikroskopische und auch makroskopische Bild klar vor Augen tritt. Nach der Untersuchung über die Endometritis wird man von einer Endometritis interstitialis und einer Endometritis glandularis sprechen; — bei Kombination sind dann die Bezeichnungen Endometritis interstitialis glandularis am Platz (wenn die interstitielle Veränderung überwiegt), Endometritis glandularis interstitialis (wenn die drüsige Veränderung mehr hervortritt). — Es reihen sich hier die Benennungen für spezielle Zustände an, wie Endometritis interstitialis resp. glandularis exsudativa — eventuell haemorrhagica; ferner bezeichnen die Ausdrücke Endometritis glandularis ectatica, cystica — hypertrophica eventuell hyperplastica die entsprechenden, hinzutretenden Prozesse; es kommen schließlich hinzu zur Bezeichnung der älteren oder jüngeren („frischen") Zustände: acuta, chronica, subacuta. —

Nomenklatur.

Bei den Veränderungen, bei denen es nicht möglich ist, sicher abzuschätzen, ob mehr interstitielle, ob mehr glanduläre Vermehrung besteht, ist die Benennung Endometritis diffusa passend. —

In praxi wird es sich freilich oft gar nicht darum handeln, eine genau beschreibende wissenschaftliche mikroskopische Diagnose zu erhalten — so wichtig dieselbe auch für richtige Erkenntnis ist —: es handelt sich in praxi nur um die Beurteilung: ob gutartig — ob bösartig — ob und welche therapeutischen Maßnahmen nötig sind; — es ist jedoch trotzdem nicht zu vergessen, daß auch die Prognose in bezug auf die Rezidivfähigkeit bei gutartiger Veränderung nach dem mikroskopischen Bilde gestellt werden kann: bestimmte glanduläre, ektatische, hyperplastische Endometritiden besitzen eine fast unheimliche Rezidivfähigkeit; selbst nach kürzester Zeit sind dieselben Beschwerden wieder vorhanden; — es kann selbst bei immer wiederkehrender Blutung trotz des benignen (mikroskopisch sich gutartig erweisenden) Charakters der Schleimhaut die Totalexstirpation in Frage kommen, ja nötig werden. — Aber besonders bei den „gutartigen" erheblichen Rezidiven, die selbst zur Exstirpation des Organs führen, soll doch stets mikroskopische Untersuchung statthaben, um wenigstens die Prognose post operationem sicher stellen zu können: die Prognose nach Totalexstirpation wird ja bei einfacher Endometritis sicher günstig gestellt werden, während die Prognose nach Totalexstirpation wegen bösartiger Degeneration in Hinblick auf bösartige Metastasen doch immerhin etwas Besorgnis erregen muß. — Die makroskopische Beurteilung der Menge des Curettierten, sei sie groß oder gering, entscheidet allein niemals über die Diagnose, nur unsicher über die Therapie, nur zweifelhaft über die Prognose. —

Endometritis fungosa.

Außer den oben angeführten Benennungen sind noch einige im Gebrauch, die nur mit Einschränkung zulässig sind: die sog. Endometritis fungosa; — sie kennzeichnet den klinisch-makroskopischen Zustand der Schleimhaut genau; am durchschnittenen Organ quillt pilzartig (fungusartig) die über 1 cm dick gewucherte Schleimhaut über die Schnittfläche hervor. — Das Curettement ergibt oft „händevoll" Material. — Der Ausdruck „fungös" ist makroskopisch deskriptiv; aber erst durch nähere mikroskopische Untersuchung stellt sich sicher heraus, ob eine klinisch als Endometritis fungosa diagnostizierte Affektion bösartig ist; umgekehrt könnte eine fungös erscheinende Endometritis klinisch bösartig erscheinen, aber mikroskopisch für gutartig befunden werden. — Man kann eine Endometritis nach der mikroskopischen Untersuchung wohl zur Abkürzung fungös bezeichnen, dann aber zu ihrer Charakterisierung zusetzen: glandularis interstitialis, oder interstitialis glandularis hyperplastica, respektive ectatica, cystica, eventuell haemorrhagica, oder auch exsudativa. — Der Zusatz chronica erscheint dann nicht nötig, wenn ectatica schon angeführt ist, da mehrfache Ektasien an sich schon auf länger dauernde Prozesse hinweisen.

Adenoma benignum corporis uteri.

Die Bezeichnung Adenom wurde öfter für die Endometritis glandularis verwandt; es verbindet sich jedoch leicht mit diesem Ausdruck das Bösartige, mindestens das Verdächtige; es wurde deshalb (im Gegensatz zum Bösartigen) die Bezeichnung Adenoma benignum eingeführt; — anderseits wird durch die Endsilbe -oma meist eine Geschwulstform bezeichnet; — einige Autoren gebrauchen den Ausdruck nicht für die gleichmäßige Schleimhautwucherung, sondern nur für polypöse Wucherungen, für Polypen. — Die Bezeichnung Adenom (Adenoma benignum) hat keinen Beifall gefunden. —

Wenn es für die mikroskopische Diagnostik der Endometritis notwendig war, die Veränderungen, die die gesamte Uterinschleimhaut erleidet, kennen zu lernen, so bedarf es für die mikroskopische Diagnostik noch besonderer Berücksichtigung, wenn es sich nicht um die Diagnose an der gesamten Mucosa (der Uterusschleimhaut in situ) handelt, sondern wenn curettierte, eradierte Massen zur Begutachtung vorliegen; — aus größeren oder kleineren Bröckeln muß erst das Bild der gesamten Uterinschleimhaut konstruiert werden. Beim Curettement werden Partikel aus der Oberfläche neben denen aus der Tiefe liegen, — es werden sich Flach- und Schiefschnitte neben Längs- und Querschnitten zur Beurteilung im mikroskopischen Bilde befinden. Es ist hier nötig, viele Schnitte anzufertigen, um sich zu überzeugen, daß auch an allen Partikeln z. B. keine malignen Veränderungen vorliegen. — Wenn man in Betracht zieht, daß ein Präparat aus der Tiefe der Schleimhaut stark glandulär, ein anderes desselben Curettements stark interstitiell erscheint, so wird man die Endometritis glandularis profunda interstitialis superficialis diagnostizieren, die so oft z. B. bei Myomen beobachtet wird. — Berücksichtigt man diese Momente, so wird es nicht schwer sein, aus der mikroskopischen Kenntnis der Mucosa in situ auch die Diagnostik des Curettements auszuüben. —

Diagnostik der Mucosa in situ und die Diagnostik des Curettements.

Es erübrigt noch auf die Verwechslungen und die Irrtümer aufmerksam zu machen, die der mikroskopischen Diagnostik der Endometritis erwachsen können; es kommt bei verschiedenen Veränderungen und verschiedenen Bildern zu Zweifeln, was man vor sich hat. Differentialdiagnostisch sind einmal die Veränderungen im Stroma, zweitens die der epithelialen Gebilde zu besprechen. — Schwierigkeiten der Diagnostik entstehen einmal durch die bei entzündlichen Vorgängen stark vergrößerten Rundzellen des Stromas; sie nehmen durch ihre Größe, durch ihren deutlich sichtbaren Zellenleib mehr decidualen Charakter an, ja erscheinen gelegentlich direkt decidual; die Einzelzelle ist oft nicht von der bei Gravidität veränderten Stromazelle zu unterscheiden. Bei Endometritis interstitialis liegen die vergrößerten Zellen meist nicht so gleichmäßig in der ganzen Schleimhaut verteilt wie bei der wirklichen Decidua; in vielen Fällen trifft man sie nur in den oberflächlichen Schichten der Schleimhaut; sie sind auch nicht so gleichmäßig in größere Elemente mit großem Kern umgewandelt, wie bei der Decidua; — die hier und da hervortretende Unregelmäßigkeit bei Endometritis interstitialis führt zur Unterscheidung. Auch die Intercellularsubstanz erscheint in der Gravidität mehr homogen, die Zellen liegen wie in weiche Masse eingesenkt, während bei Endometritis interstitialis die Intercellularsubstanz mehr faserig, feinfaserig erscheint: die Zellen liegen lockerer im Gewebe. — In den Fällen, wo bei Endometritis interstitialis die ganze Schleimhaut stark vergrößerte deciduaähnliche Elemente trägt, ist die Differentialdiagnose zwischen Schwangerschaftsveränderung und Entzündungsprodukt gelegentlich sehr schwer, aber, wie schon erwähnt, entscheidet schließlich die doch hier und da bei Endometritis interstitialis (deciduacellaris) vorhandene, noch nachweisbare Ungleichmäßigkeit des Aufbaues.

Differentialdiagnose bei Veränderungen der Stromaelemente.

Die Stromazelle wird deciduaähnlich.

Die durch die entzündlichen Vorgänge in der Uterinschleimhaut bei Endometritis interstitialis veränderten deciduaartigen Zellen haben auch Anlaß zur Verwechslung mit sarkomatösen Degenerationen gegeben. Man muß einmal die gelegentliche Umwandlung der Stromazellen in größere, ziemlich gleichmäßig angeordnete, einen deutlichen Zellenleib tragende Zellen in Betracht ziehen, zweitens das atypische Verhalten bei Sarkom berücksichtigen — um diesem diagnostischen Fehler zu entgehen. — Wie schwerwiegend das Verkennen der gelegentlich sich zeigenden Zellenveränderung ist, läßt sich aus dem Hinweis auf die Maßnahmen entnehmen, die aus der Diagnose des Sarkoms sich notwendigerweise ergeben; auch die Prognose ist ja eine ganz andere, als bei der zu den gutartigen Veränderungen zu zählenden Zellenveränderung. —

Verwechslung der Stromaveränderung mit Sarkom.

In den anderen Fällen, in denen fast die gesamte Uterinschleimhaut decidual verändert ist — wo besonders die Differentialdiagnose zwischen Gravidität und Entzündung sich schwieriger gestaltet —, ist eine Verwechslung mit Sarkom nicht so leicht zu befürchten; auch hier entscheidet das Fehlen des Atypischen im Vergleich zum Sarkom. —

Schwierigkeiten entstehen der Diagnostik zweitens durch die bei Endometritis glandularis gelegentlich entstehenden epithelialen Veränderungen: während für gewöhnlich selbst in den erheblichsten entzündlichen Veränderungen die typische Einschichtigkeit des Epithels gewahrt bleibt, sieht man eigentümliche Epithelwucherungen, Auftürmungen, Mehrschichtungen; die Epithelien nehmen andere Form an (Metaplasie), die Färbefähigkeit wird eine andere — auch vergesellschaftet sich nicht selten mit dieser Veränderung auch Drüsenvergrößerung. — Nach zweifacher Richtung hin sind aus dieser eigentümlichen bei Endometritis glandularis (mit Sägeform) entstehenden Epithelveränderung Irrtümer hervorgegangen: einmal der Irrtum, derartige Umänderungen für spezifische Schwangerschaftsveränderungen zu erklären; bei Schwangerschaft kommen ja derartige Veränderungen sogar häufig vor, zweitens (und das interessiert hier vor allem) diese Epithelveränderungen für Karzinom zu halten (vergl. Abschnitt: Die Diagnose der malignen Erkrankungen und Abschnitt: Die Diagnose der Schwangerschaft). — Übung, sowie der Umstand, daß diese eigentümlichen Epithelveränderungen der Drüse meist doch nicht über ein gewisses Stadium hinausgehen, nicht irgendwie wirkliche Krebsnester bilden, die bei Krebs sicher an einer Stelle doch entstehen würden, schützt vor dem Irrtum. — Derartige Epithelveränderungen sollen den Untersucher sofort mahnen, an Graviditätsveränderungen, an einfache entzündliche Prozesse, und auch an beginnenden Krebs zu denken. —

Differentialdiagnose bei Veränderungen der Epithelelemente.

Differentialdiagnose zwischen Endometritis, Gravidität und Karzinom.

Es kann ferner wohl zu Irrtümern in der Diagnose kommen, wenn bei starker Epithelwucherung, bei Endometritis glandularis scheinbar die Einschichtigkeit verloren geht —, Doppelschichtung auftritt (vergl. Fig. 310). Es werden freilich dünne Schnitte schon genügend aufklären; es wird aber auch das eigentümlich regelmäßige, sich nicht ändernde Bild der Doppelschichtung, die also nicht zu starker Mehrschichtung führt, differentialdiagnostisch zu verwerten

sein. — Hierdurch unterscheidet sich nicht unbedeutend das Carcinoma glandulare der Cervix, speziell das Adenoma malignum cervicale von dem Karzinom des Corpus. Im Corpus spricht eine gleichmäßige Doppelschichtung nicht sofort für maligne Degeneration, während bei Karzinom der Cervix sehr wohl eine gleichmäßige Doppel- oder Dreischichtung der Elemente vorkommt, die nicht zu weiterer Mehrschichtung führt; in der Cervix gibt es ein Karzinom mit Einschichtigkeit (Adenoma malignum), ein Adenoma malignum mit mehrschichtigem (2—3) Zylinderepithel, und ein Adenoma malignum mit mehrschichtigem (2—3), mehr rundlich kubischem Epithel (vergl. Fig. 233, 234 u. 235).

Es können ferner Verwechslungen mit Karzinom durch Schiefschnitte, durch Flachschnitte durch die Drüsen hervorgerufen werden: es entstehen scheinbar solide Zellnester, oder Zellgebilde, die mehrschichtig und dadurch bösartig erscheinen (Fig. 311). Der einmalige Hinweis und die Betrachtung der Entstehung am Schema genügt zur Diagnostik: es wird auch der ganz regelmäßige zellige Aufbau Aufschluß geben, die eigentümlich rundliche oder ovale Abgrenzung gegen die Umgebung. —

Fig. 311. Schiefschnitt (Flachschnitt) durch den Fundus einer Uterindrüse: Der Schnitt geht durch die Epithellage, ohne das Lumen zu treffen.

Es kommen schließlich noch die differentialdiagnostischen Schwierigkeiten in Betracht, die die papillären Einstülpungen bei der Endometritis glandularis mit beginnendem malignem Adenom erzeugen könnten, sowie die bei starker Drüsenvermehrung sehr dicht gelagerten Drüsenschläuche; der bei Endometritis glandularis sehr oft in der Tiefe der Schleimhaut liegende, als Pars spongiosa bezeichnete Teil kann in der Tat (zumal bei mangelnder Übersicht mehrerer Schnitte und vernachlässigter Anwendung schwacher Vergrößerung) zu Verwechslungen führen. Bei dem alleinigen Gebrauch starker Vergrößerung kann bei Betrachtung dieser Pars spongiosa wohl der Irrtum entstehen, daß man die dicht aneinanderliegenden Drüsen schon allein für Karzinom hält.

Differentialdiagnose zwischen der Endometritis glandularis und dem Adenoma invertens.

Differentialdiagnostische Schwierigkeiten können entstehen, wenn man eine sehr stark ausgeprägte Endometritis glandularis papillaris (Sägeform) vor sich hat; es könnte sich fragen, ob nicht beginnendes invertierendes Adenoma malignum vorliegt. — Es ist in der Tat, da das Adenoma malignum genau das Entwicklungsstadium, wie die Endometritis glandularis papillaris durchmacht, schwer, das Adenoma malignum invertens im Beginn zu erkennen. — Es wird bei der Beurteilung auf die Färbefähigkeit des Epithels ankommen: bei Adenoma malignum wird eher eine eigentümlich diffuse Tingierung, bei Endometritis glandularis eher ein Nachlaß der Tink-

tionsfähigkeit der Epithelien zu berücksichtigen sein. — Bei dem Adenoma malignum invertens geht schließlich der Typus der Drüse zugrunde, bei Endometritis bleibt das Individuum der Drüse erhalten; — bei Adenoma malignum sieht man keine Drüsen, kein Drüsenlumen mehr, sondern nur Epithelstränge (dos-à-dos) aneinanderliegen. — Die evertierende Form des Adenoma malignum ist ebenfalls im Beginn schwer von der Endometritis glandularis hyperplastica evertens zu unterscheiden: bei der evertierenden Form des Adenoma malignum wird eher hier und da schon beginnende Mehrschichtung als die Differentialdiagnose unterstützend verwandt werden können. — Bei Schwierigkeiten wird die Prüfung vieler Schnitte nötig werden. — Eine Fehlerquelle für die irrige Diagnose entsteht dem Anfänger durch die eigentümlichen Bilder, die sich durch das Abschneiden der in das Drüsenlumen hineinwuchernden Epithelleisten zeigen: es scheinen Drüsen in Drüsen zu liegen. — Bei näherer Betrachtung sieht man in der Drüse Bildungen liegen, die außen Zylinderepithel tragen, also

Differentialdiagnose zwischen der Endometritis glandularis und dem Adenoma evertens.

a *b* *c* *d*

Fig. 312. Drüse mit papillärem Vorsprung: Der Vorsprung bleibt (bei anderem Schnitt) als isoliertes Gebilde im Lumen *(b, c)*; *d.* zirkumskripte intraglanduläre (verruköse) papilläre Wucherung.

nur drüsig aussehen, Drüsen vortäuschen. Das Schema ergibt die Entstehung dieser Gebilde (Fig. 312 *a*, *b*, *c*). — Es können gelegentlich erheblichere Wucherungen (intraglanduläre Exkreszenzen) vorkommen, ähnlich wie an einzelnen Orten (z. B. an der Mamma) intracanaliculäre Wucherungen beobachtet werden. — Das Bild als solches könnte als Beginn der malignen Degeneration angesehen werden: bei dem isolierten Vorkommen ist diese Wucherung nur als hyperplastischer, nicht maligner Prozeß zu deuten (intraglanduläre verruköse Wucherung) (Fig. 312 *d*). Interessant bleibt hier bei der Betrachtung der differentialdiagnostischen Schwierigkeiten, wie die bösartige und die benigne Wucherung ursprünglich denselben Entwicklungsgang gehen: das Adenoma malignum hat, wie die Endometritis glandularis, sein invertierendes und sein evertierendes Stadium. —

Intraglanduläre Wucherungen.

Daß die Heterotopie epithelialer Gebilde nicht ohne weiteres für Karzinom spricht, ist schon auseinandergesetzt: grade die Lehre der Endometritis zeigt, wie weit epitheliale Gebilde die ursprünglichen Grenzen verlassen, tief in die Muskulatur eindringen können, ohne malign zu sein; die Lehre der bösartigen Geschwülste zeigt auch umgekehrt, daß Heterotopie für die Beurteilung und zumal im Anfangsstadium nicht unbedingt erforderlich ist; es gibt Karzinome und Sarkome, die die Schleimhautgrenze noch nicht überschritten haben (vergl. hierzu auch die syncytiale Durchsetzung der Uterusmuskulatur). —

Epitheliale Gebilde wachsen in die Nachbarschaft, ohne malign zu sein.

Die entzündlichen Endometritiden sind bis jetzt nur anatomisch resp. histologisch eingeteilt worden; eine besondere Einteilung der verschiedenen Formen nach ätiologischen Gesichtspunkten ist nicht sicher durchzuführen. — Nur eine Form kann nach ihrer Zusammensetzung auf bestimmte Krankheitserreger zurückgeführt werden: die Endometritis interstitialis tuberculosa. —

Endometrit tuberculosa.

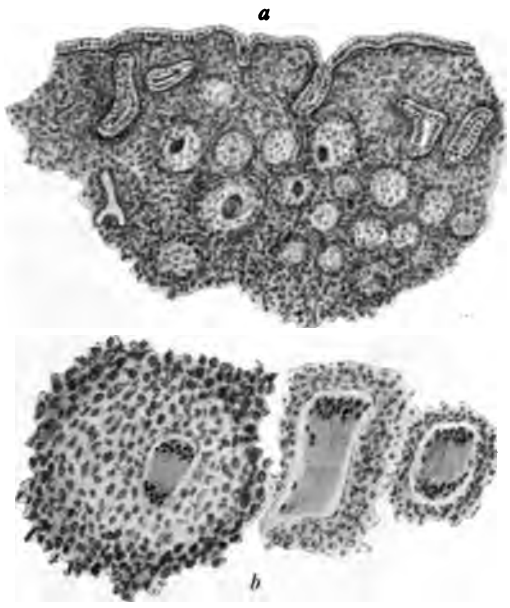

Fig. 313. Endometritis tuberculosa: *a.* stark entzündlich infiltrierte Schleimhaut, in der heller erscheinende Herde liegen, in denen sich Riesenzellen finden; *b.* diese Herde bei stärkerer Vergrößerung.

Es handelt sich hierbei im mikroskopischen Bild nicht nur um zirkumskripte entzündliche Herde, sondern um Riesenzellen mit wandständigen Kernen in zirkumskripten rundzelligen Herden (Fig. 313 *b*). — Es gelingt nicht jedesmal, Tuberkelbazillen durch Färbung nachzuweisen: — aber das histologische Bild spricht für die tuberkulöse Natur der Affektion. — Diese entzündlichen zirkumskripten Herde können sich gelegentlich recht zahlreich in der Mucosa finden. — Bemerkenswert (und noch weiterer Beobachtung vorbehalten) ist es, daß nach Curettement und nach anatomisch gestellter Diagnose der Tuberkulose in einzelnen Fällen eine ganz auffallende Besserung des klinischen Befindens in den anscheinend ungünstigen Fällen eintrat. —

Endometritis cervicalis.

Nach der Betrachtung der **Endometritis** corporis folgt die der **Cervix;** es besteht ein wesentlicher Unterschied zwischen beiden; bei den entzündlichen Affektionen des Corpus entstehen mehr formative, bei denen der Cervix mehr sekretorische Produkte. — Es zeigt sich an der Cervix ja auch unzweifelhafte, entzündliche Wucherung und Infiltration des Stromas; es folgt der entzündliche Prozeß oft von der Oberfläche her, den Drüsen, umgibt sie, so daß direkt von einer periglandulären Cervicitis gesprochen werden kann. — Neben den interstitiellen Formen beobachtet man unzweifelhafte epitheliale Vermehrung, Vermehrung der Drüsen, sei es durch Einsenkung des Epithels von oben her, sei es durch Verästelungen vom Stamm aus (vergl. Fig. 236 das Adenoma der Cervix im Abschnitt: Die malignen Erkrankungen des Uterus). — Die epithelialen Gebilde können wie die Erosions-

Endometritis cervicalis glandularis, interstitialis, periglandularis.

drüsen der Portio gelegentlich in große Tiefe wuchern. — Die Neigung zu starker Sekretion bei entzündlicher Reizung führt in der Cervix in ganz anderem Umfang, als im Corpus, zu Ektasien, zu Erweiterungen: die erweiterten, abgeschnürten Drüsen führen zu sichtbaren Produkten, liefern große, erbsengroße, ja in der Portio bis über kirschengroße blasige Gebilde, mit zähem, glasigen oder leicht milchigen Schleim gefüllt (Ovula Nabothi oder Follikel genannt) (Fig. 314).

Ovula Nabothi (Follikel).

Fig. 314. Erosio follicularis (Naboths-Eier): Die Erosionsdrüsen wie Cervicaldrüsen erweitern sich, bilden Follikel; Follikel in der Schleimhaut sind die Anfänge für die „Follikularpolypen". *a*. Übersichtsbild, *b*. etwas vergrößert.

Es treten an der Cervix oberflächliche Epithelwucherungen, Hand in Hand mit Bindegewebswucherung auf, die der Oberfläche ein leicht papilläres, samtartiges Aussehen geben (entsprechend der Erosio papillaris der Portio [Fig. 315] Endometritis cervicalis papillaris); — dann sind häufig polypöse Wucherungen zu beobachten, die oft durch die follikulären Wucherungen der Drüsen primär angeregt werden (Follikularpolyp und Schleimhautpolyp). — Die Schleimhautpolypen werden, wenn größere cystische Räume in ihnen sind, mit dem Namen der Follikularpolypen belegt; sie zeigen oft erhebliche drüsige

Endometritis cervicalis papillaris.

Wucherungen im Innern, Neubildungen von Drüsen an der Oberfläche; — die Oberfläche ist oft exquisit papillär. — Höchst interessant sind die Umbildungen des Epithels: die Epidermidalisierung, die ausführlich bei der Erosion besprochen ist. — Epidermidalisierung wie bei den Erosionen.

Wirkliche Ulcera, die an der Corpusmucosa nicht beobachtet werden, können an der Cervix, wie an der Portio erhebliche Blutungen verursachen, da die entzündliche Infiltration oft sehr gefäßreich ist; — wie an der Portio kann ein Ulcus simplex auch noch Erosionsdrüsen enthalten, aber im großen und ganzen sind Ulcusbildungen und Erosionen getrennte Affektionen (vaginale Ulcera cervicis.

Fig. 315. Erosio papillaris: Aus Erosionsdrüsen wachsen hier papilläre Exkreszenzen hervor, die schließlich die Oberfläche erreichen; in derselben Weise entsteht auch papilläre Wucherung an der Oberfläche.

und cervicale Bildungen). — Der klinische Verdacht auf Karzinom kann bei dieser Affektion nur sicher histologisch klar gestellt werden: — der histologische Befund der entzündlichen Infiltration entscheidet: letztere freilich jedesmal als luetische oder tuberkulöse zu erkennen, ist nicht möglich. — Im Beginn kann es schwierig sein, Adenoma malignum von einer hyperplastisch-drüsigen Cervixwucherung zu unterscheiden; — es ist oft die Änderung der Färbefähigkeit der Epithelzellen ein höchst wichtiges diagnostisches Hilfsmittel; es ist hierauf auch schon hingewiesen worden. — Wenn die Cervixepithelien, die Epithelien der Erosion sich diffus färben und dabei ihren charakteristischen Kernstand verlieren, dann besteht auch bei Einschichtigkeit der Epithelien dringender Verdacht auf beginnende Malignität. — Sind erst Mehrschichtungen eingetreten und gleichmäßiges Fortwuchern der epithelialen

Neugebilde (s. Adenoma malignum cervicis), dann hört die Schwierigkeit in der Diagnose auf. — Differentialdiagnostisch ist es wichtig, nicht jede epitheliale Umänderung im Polypen sofort für Karzinom zu halten (s. o.); epidermidalisierende (nicht maligne) Umbildungen des Epithels kommen an Polypen besonders oft und in erheblicher Tiefwucherung (bis zur Basis der Polypen) vor. —

Atrophie der Cervix: Kalkablagerung in der Schleimhaut.

Das Endometrium cervicale verfällt, wie das des Corpus im Greisenalter, der Atrophie; sämtliche Bestandteile nehmen daran teil; — in den atrophisch vorspringenden Falten können weißliche Kalkablagerungen vorkommen. —

Diagnose der Mißbildungen der inneren Genitalien.

Von den Mißbildungen an den weiblichen Genitalien kommen beim erwachsenen Weibe in erster Linie diejenigen des Uterus und der Vagina in Betracht, während die Entwicklungsstörungen an den Eierstöcken und Tuben einesteils so selten und so wenig studiert sind, anderenteils so unsichere klinische Befunde liefern, daß sie nicht mit Bestimmtheit erkannt werden können; auch die Mißbildungen an den äußeren Genitalien will ich an dieser Stelle nicht berücksichtigen, weil sie so einfach durch die Inspektion zu beurteilen sind, daß sie einer eingehenden diagnostischen Besprechung nicht benötigen.

Entwicklung der weiblichen Genitalien.

Die Diagnose dieser Mißbildungen setzt ein richtiges Verständnis von der Entwicklung der weiblichen Genitalien voraus; soweit dieselbe für die Diagnose der vorliegenden Veränderungen in Betracht kommt, will ich sie deshalb vorausschicken.

Die inneren Genitalien entwickeln sich aus der Keimdrüse und den beiden Müllerschen Gängen, während der Wolffsche Gang bis auf unbedeutende Rudimente verschwindet. Die Keimdrüsen entwickeln sich an der Innenseite der beiden Wolffschen Körper, welche zu beiden Seiten der fötalen Wirbelsäule liegen, während die Wolffschen Gänge seitlich von derselben nach unten verlaufen. Die Müllerschen Gänge werden am proximalen Teil des Wolffschen Körpers angelegt und wachsen von hier an der ventralen Wand des Wolffschen Ganges abwärts, indem sie im oberen Teil nach außen, im distalen Teil nach innen von ihm liegen; dabei nähern sie sich allmählich, bis sie mit ihrem untersten Teil dicht aneinander liegen. Sie haben also demnach einen nach unten konvergierenden Verlauf, welcher dadurch noch viel ausgeprägter wird, daß das obere Ende bei dem Descensus ovarii mit dem Eierstock zusammen nach abwärts geht; das untere Ende des Müllerschen Ganges mündet in den Sinus urogenitalis. Ungefähr in der Mitte ihres Verlaufs tritt zuerst eine Verschmelzung der Müllerschen Gänge ein, welche allmählich von oben nach unten fortschreitet, während die oberen Enden paarig

bleiben. Allmählich verschwindet an den verschmolzenen Teilen die Zwischenwand, und so bildet sich aus beiden ein gemeinsamer Kanal. Aus den Müllerschen Gängen bilden sich Tube, Uterus und Vagina. Die oberen paarigen Abschnitte werden zu den Tuben, während die mittleren und distalen Abschnitte zu einem unpaaren Uterus und einer Scheide verschmelzen; die Grenze zwischen dem paarigen und unpaaren Teil bildet der Ansatzpunkt des Lig. rotundum. Aus den fötalen Keimdrüsen bilden sich die Eierstöcke, während aus dem proximalen Abschnitt des Wolffschen Ganges das rudimentäre Epoophoron (Parovarium) wird und die distalen Teile als sogenannte Gartnersche Gänge bis in die Gegend der Cervix nachgewiesen worden sind.

Die äußeren Genitalien entwickeln sich aus dem median gelegenen Geschlechtshöcker und aus den beiden seitlich gelegenen Genitalfalten, zwischen welchen die Genitalfurche verläuft; zwischen den Genitalfalten liegt die Kloakenmündung, welche sich durch die Entwicklung des Dammes in den Sinus urogenitalis und Anus scheidet. Aus dem Genitalhöcker wird die Clitoris, aus den beiden seitlichen Genitalfalten die großen Labien, aus der Genitalrinne die Rima pudendi, deren Seitenränder die kleinen Labien bilden. Der Damm bildet sich durch medianes Zusammenwachsen der beiden Genitalfalten, während das Septum rectovaginale als ein medianer Sporn von oben her gegen den Damm herunterwächst.

Die Grenze zwischen der Entwicklungssphäre des Müllerschen Ganges und der Beteiligung der äußeren Haut liegt im Hymen, welcher sich aus dem untersten, blinden Ende des Müllerschen Ganges bildet und die Grenze zwischen ihm und dem Sinus urogenitalis darstellt.

Einteilung. Die von Fürst, Nagel, v. Winkel aufgestellten, auf den verschiedenen Entwicklungsstadien der inneren Genitalien beruhenden Systeme haben für die diagnostischen Zwecke keinen Wert. Für den Arzt, welcher den Mißbildungen gegenübertritt, sind andere Gesichtspunkte notwendig; ohne den Verhältnissen Zwang anzutun, lassen sich für den Zweck der Diagnose zwei Gruppen formieren, welche in sich und gegeneinander geschlossen sind. Die erste Gruppe umfaßt alle Fälle von ungenügender Entwicklung der inneren Genitalien, während die andere die Doppelbildungen in sich begreift. Der Grund für die einheitliche Zusammenfassung der ersten Gruppe liegt darin, daß es sich hier um Frauen handelt, welche unter den Funktionsstörungen dieser ungenügenden Ausbildung (Amenorrhoe, Sterilität, Molimina menstrualia, Impotentia coeundi) leiden und deswegen den Arzt befragen; von diesen Störungen ausgehend handelt es sich um den Nachweis einer Entwicklungsstörung als Ursache derselben und um die Erkennung der Art derselben. Die zweite Gruppe, die Doppelmißbildungen, stellt ausnahmslos nur zufällige Befunde bei sonst gesunden Frauen dar, und nur in denjenigen Fällen, wo sich Atresien mit ihnen verbinden, entwickeln sich bestimmte Beschwerden. Einteilung.

I. Diagnose der Verkümmerungen des Uterus und der Vagina.

Diese Gruppe umfaßt alle Fälle von gänzlichem Mangel, von rudimentärer Anlage und ungenügender Entwicklung des Uterus in Verbindung mit Mangel oder ungenügender Ausbildung der Vagina; die Ovarien und Tuben sind in der Mehrzahl der Fälle vollständig entwickelt, und die äußeren Genitalien zeigen meistens eine normale Ausbildung. Es handelt sich hier also um eine ungenügende Entwicklung der in richtiger Weise verschmolzenen Müllerschen Gänge, während anderseits die Umbildung der Keimdrüsen und die Entwicklung der äußeren Genitalen keine Störungen erlitten haben. Die ärztliche Aufgabe liegt bei diesen Mißbildungen, wie oben gesagt, meistens darin, die Ursache einer absoluten Amenorrhoe, seltener die einer Sterilität oder einer Impotentia coeundi herauszufinden.

Vulva. Die Untersuchung beginnt mit einer Inspektion der Vulva. Man beachte zunächst die Behaarung und den Entwicklungszustand der großen und kleinen Labien sowie der Clitoris; in den meisten Fällen, selbst bei den schwersten Entwicklungsfehlern des Uterus und der Vagina, finden wir die äußeren Genitalien vollständig normal, weil sie mit der Entwicklung des Müllerschen Ganges nichts zu tun haben. Man beachte ferner die Form der großen Labien und taste danach, ob sich in denselben nicht hodenähnliche Körper finden, weil sich unter den Frauen mit obigen Beschwerden gelegentlich männliche Hermaphroditen (s. pag. 527) verbergen. Man achte weiter auf den Zustand der Urethra, welche sich allerdings an der Mißbildung nicht beteiligt, aber durch Kohabitationsversuche bei mangelnder Scheide oft derartig erweitert ist, daß der Finger ohne Mühe in die Blase eindringt.

Vagina. Der Untersuchungsbefund an der Vagina hängt zunächst von der Beschaffenheit des Introitus ab. Wenn derselbe vollständig verschlossen ist, so kann es sich bei schweren Verkümmerungen um ein vollständiges Fehlen der Vagina oder in leichten Fällen nur um eine Atresia hymenaica bei normal gebildeter Vagina handeln; man unterscheidet beide am besten durch die Rektaluntersuchung. Bei vollständigem Defekt der Vagina fühlt man kein Vaginalrohr, sondern nur einzelne dünne, fibröse Stränge, zuweilen selbst diese nicht; man erleichtert sich das Auffinden des Vaginalrudiments dadurch, daß man einen Katheter in die Blase einführt und auf diesem tastet. Handelt es sich nur um einen Hymenalverschluß bei sonst vollständig entwickelten Genitalien, so haben wir fast ausnahmslos einen Haematokolpos; derselbe ist bei der Inspektion an einer starken Vorwölbung des verschlossenen Hymen und an dem bläulichen Durchscheinen des Menstrualblutes, vom Mastdarm aber oder bimanuell als ein mehr oder weniger praller, rundlicher, das ganze Becken bis zum Introitus ausfüllender Tumor zu erkennen, auf welchem oben der ebenfalls dilatierte Uterus, oft auch beiderseitige Hämatosalpinx zu fühlen ist. In seltenen Fällen findet man hinter der Atresia hymenaica eine nicht durch Blut ausgedehnte Scheide, welche an den aufeinander liegenden verschieblichen Wan-

dungen zu erkennen ist. Wenn der Introitus offen steht, so führt man den Finger ein und bestimmt die Länge des Vaginalschlauches. Sehr oft findet man anstatt der Scheide nur einen kurzen Blindsack. Derselbe ist nur sehr kurz bei virginellen Personen, weil er dem kurzen Sinus urogenitalis entspricht; haben aber Kohabitationen stattgefunden, so kann er beträchtlich verlängert und erweitert werden und dadurch eine fast normale Scheide vortäuschen. Über den Zustand der Scheide oberhalb des Blindsackes kann man sich wieder nur durch Untersuchung vom Mastdarm aus auf einem Katheter überzeugen; eine genaue Untersuchung ist vor allem dann nötig, wenn eine operative Eröffnung der Scheide stattfinden soll. Wenn die Vagina in ihrer normalen Länge vorhanden ist, muß man die Portio vaginalis untersuchen.

Den wichtigsten Teil der Diagnose bildet die Untersuchung des Uterus. Uterus.
Eine genaue Palpation ist nur in Narkose möglich, indem man zwei Finger in den Mastdarm einführt und die äußere Hand auf die Bauchdecken legt; man erleichtert sich das Auffinden kleiner Rudimente wieder bedeutend durch Palpation auf einem in die Blase eingeführten Katheter. Da die Rudimente an der hinteren Blasenwand liegen, so palpiere man zunächst in der Mittellinie, von der Symphyse anfangend gegen das Promontorium zu; findet man hier nichts, so suche man weiter lateralwärts und palpiere, da hier die Rudimente quer durch das Becken zu verlaufen pflegen, indem man mit den fest aufeinander liegenden Fingern von vorn nach hinten geht, wie beim Untersuchen der Tuben. Weiter suche man sich ein Urteil über die lateralwärts liegenden Eierstöcke zu verschaffen und womöglich das Lig. rotundum zu tasten.

Wenn man bei genauester Untersuchung gar kein Rudiment vom Uterus, weder ein sagittal noch horizontal verlaufendes, noch selbst fibröse Stränge an Stelle desselben findet, so muß man sich trotzdem hüten, einen vollständigen Defectus uteri zu diagnostizieren, weil anatomisch noch vorhandene Rudimente dem klinischen Nachweis entgehen können, oder weil man rudimentäre Uterushörner für Tuben angesprochen haben kann, oder weil es sich beim vollständigen Fehlen des Uterus um männliche Hermaphroditen handeln kann. Ein wirklicher Defectus uteri ist bei einer Erwachsenen eine äußerste Rarität. Wenn man aber in der Gegend des Uterus deutlich ein Rudiment findet, so kann sich dasselbe in verschiedenen Formen zeigen: in einzelnen Fällen palpiert man in der Mitte an Stelle des Uterus einen kleinen, rundlichen, festen Körper oder nur eine leichte Verdickung des Zellgewebes, welche nach unten an den Blindsack der Vagina heranreicht oder mit den einer rudimentären Vagina entsprechenden fibrösen Strängen in Verbindung tritt. An diesen median gelegenen Uterus schließen sich die seitwärts gegen das Becken verlaufenden Rudimente an; sie stellen meistens dünne, rundliche oder platte, am häufigsten solide Stränge dar, welche sich wie Tuben anfühlen und nur im lateralen Teil auf einer oder beiden Seiten eine Anschwellung zeigen, welche einer dichteren Anhäufung von Muskulatur, zuweilen

mit Höhlenbildung entspricht. Diese lateralen Anschwellungen stellen immer das seitliche Ende des Uterusrudiments dar und bilden eine willkommene Abgrenzung gegen die Tuben (Fig. 316), sie werden sehr häufig für Eierstöcke gehalten, eine Verwechslung, vor der man sich am besten durch den Nachweis des Eierstocks daneben schützen kann. Ob in dem Uterusrudiment eine Höhle sich findet, kann man nur daraus beurteilen, daß sich bei funktionsfähiger Schleimhaut eine Haematometra bildet. Ein anatomisch sicheres, klinisch aber wegen der schweren Palpation meistens nicht verwendbares Zeichen für die Grenze zwischen Uterus und Tube ist das Lig. rotundum. Nach der Feststellung des Uterus palpiere man die Eierstöcke. Bei der am häufigsten zur Beobachtung kommenden Form von Uterusrudiment, beim Uterus rudimentaris bipartitus, findet man sie stets; in vielen Fällen normal auf einer oder beiden Seiten, in anderen Fällen verkümmert, je nachdem die Entwicklungshemmung den Müllerschen Gang allein oder die Keimdrüse mitbetroffen hat. Ein Urteil über ihren Entwicklungszustand kann man sich nur aus ihrer Größe und Funktionsfähigkeit bilden und die letztere wieder aus den regelmäßig oder unregelmäßig auftretenden Molimina menstrualia schließen. Der Zustand der Tuben entzieht sich meistens der klinischen Beurteilung.

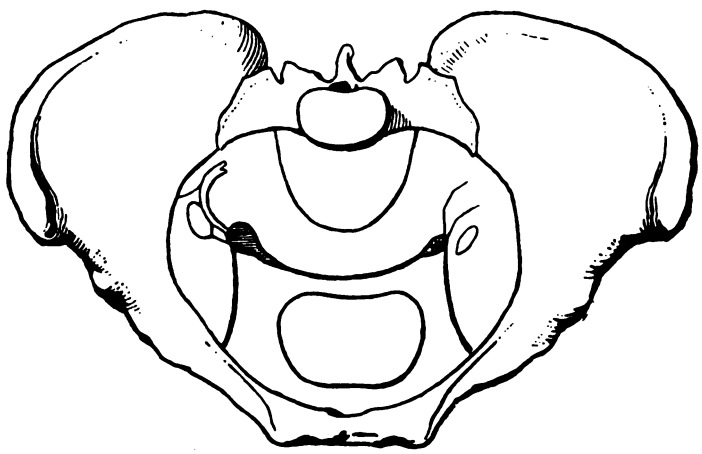

Fig. 316. Uterus rudimentaris bipartitus (Inspektionsbefund bei der Laparotomie). $^1/_3$. (Orig.)

Nur ein quer verlaufendes Rudiment mit seitlichen angeschwollenen Hörnern; rechte Adnexe normal; links ein kleines Ovarium und zwei kleine der Tube entsprechende Stränge.

Schließlich kann man aber auch per vaginam oder bimanuell per rectum einen in seiner Gestalt und Form deutlich erkennbaren Uterus finden, welcher aber in allen Dimensionen zu klein ist; dieser ungenügende Entwicklungszustand des Uterus läßt sich wieder in zwei Formen trennen, welche sich auch durch die Palpation unterscheiden lassen. Die eine zeichnet sich durch Überwiegen der Cervix in Länge und Dicke gegenüber dem Corpus aus, welches

selbst nur ein Viertel bis ein Drittel der Gesamtlänge des Organs ausmacht und sehr dünne, oft nur häutige Wandungen aufweist (Uterus foetalis). Die andere Form zeigt einen Uterus von der Gesamtlänge von ca. 4—5 cm, welcher in seiner Form den normalen Uterus mit gewölbtem Fundus wiedergibt und kein Überwiegen der Cervix zeigt (Uterus infantilis). In diesen Fällen gibt auch das Verhalten der Port. vaginalis einen Aufschluß über den Zustand des Uterus. Beim Uterus foetalis fehlt sie meistens vollständig, und an Stelle des Muttermundes findet sich nur eine kleine Öffnung im Scheidengewölbe. Bei dem Uterus infantilis ist die Port. vaginalis angedeutet, wenn auch klein, und auf ihrer Spitze der quer gespaltene Muttermund. Mit der

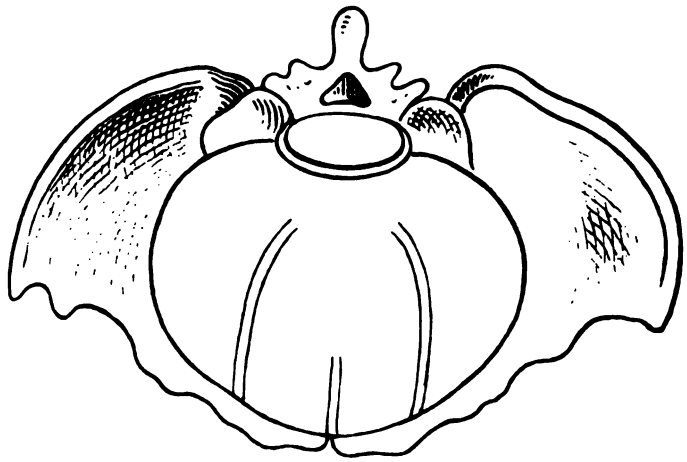

Fig. 317. Pseudohermaphroditismus masculinus externus. P.-B. $^1/_3$. (Orig.)
Die Ovarien fehlen (die Hoden liegen in den großen Labien). Beiderseits zieht vom inneren Leistenring nach hinten und innen das Vas deferens, dessen Übergang in die Blase nicht mehr zu tasten ist. Vorne median ist die Urethra zu fühlen. Jede Andeutung von Prostata und Uterus masculinus fehlt.

Sonde überzeugt man sich dann, ob der Uterus eine Höhle hat, und bemißt aus der Länge derselben den Grad der Entwicklungsstörung; dann bestimmt man die Größe und Lage der Eierstöcke.

Differentialdiagnose. Verwechslungen des Defectus uteri oder Uterus rudimentaris kommen am häufigsten mit Pseudohermaphroditismus masculinus externus vor, d. h. mit männlichen Individuen, welche weibliche äußere Genitalien haben. Die Literatur kennt eine Reihe von solchen mißgebildeten Männern, welche als Frauen Ehen eingegangen sind, weil ihr Geschlecht bei der Geburt nach den äußeren Genitalien als weiblich gedeutet wurde. Für die Differentialdiagnose entscheidet am wenigsten das Aussehen der Vulva; dieselbe kann beim männlichen Hermaphroditen vollständig weiblich sein: Clitoris, große und kleine Labien, selbst Introitus vaginae können in normaler Ausbildung vorhanden sein; seltener findet man schon bei ihnen eine

Pseudohermaphroditismus masculinus externus.

vollständig ausgebildete Vagina, wenn man sich nicht durch die Fälle täuschen läßt, wo der Sinus urogenitalis durch Kohabitationsversuche verlängert und erweitert ist. Der Befund an den Geschlechtsdrüsen entscheidet. Ovarien findet man an normaler Stelle, während Hoden meistens ihren Descensus durchmachen, aber in die großen Labien hinein, und in denselben dann deutlich als verschiebbare Körper fühlbar sind (Fig. 317). In der Voraussetzung, daß es sich nach dem Aussehen der Vulva um weibliche Individuen handeln müsse, werden die Hoden nicht selten für Ovarien angesprochen und eine Hernia ovarii diagnostiziert, ein Zustand, welcher einmal sehr selten ist und anderseits nicht die Form des Hodens und des Nebenhoden erkennen läßt; schwer sind die Fälle zu beurteilen, wo doppelseitiger Kryptorchismus vorhanden ist. Der Befund am Uterus muß mit größerer Vorsicht verwendet werden, weil auch Uterus masculinus als kleines Rudiment sich oft erkennen läßt; je größer aber das Rudiment ist, sei es sagittal oder transversal, um so wahrscheinlicher handelt es sich um ein Weib. Auf Habitus, Stimme, geschlechtliches Empfinden, Ergießungen von Flüssigkeit bei geschlechtlichen Erregungen darf man bei der Differentialdiagnose keinen Wert legen, weil sie vollständig fehlen oder in umgekehrter Richtung vorhanden sein können.

II. Diagnose der Doppelbildungen des Uterus und der Vagina.

Die Doppelbildungen des Uterus und der Vagina beruhen darauf, daß die Müllerschen Gänge nicht in genügender Weise verschmelzen, sondern auch in denjenigen Abschnitten, welche sich zu Gebärmutter und Scheide umbilden, paarig bleiben, und daß jeder für sich zu einer ganzen Scheide oder Gebärmutter oder zu einem Abschnitt derselben sich entwickelt. Der Grad der Doppelbildungen kann sehr verschieden sein; entweder kann der ganze Genitalkanal oder nur der obere und der untere Abschnitt oder beide gleichzeitig doppelt sein, während die Cervix am häufigsten unpaar ist.

Die Diagnose dieser Doppelbildungen hängt immer von einem Zufall ab; denn abgesehen von den Fällen von Retention in einer geschlossenen Hälfte machen sie keine Beschwerden und werden deshalb auch nicht vermutet.

Vagina septa. In einer Reihe von Fällen findet man zunächst eine Doppelbildung der Vagina, und zwar zufällig, wenn man bei der Untersuchung mit je einem Finger in jede Vagina gerät, oder wenn man von jeder Vagina aus einen anderen Befund an der Port. vaginalis aufnimmt. Die doppelte Vagina wird am leichtesten übersehen, wenn die eine Hälfte rudimentär ist und das Septum der Wand nahe anliegt; nur wenn nach unten eine Öffnung vorhanden ist, kann man die rudimentäre Hälfte mit der Sonde nachweisen. Partielle Septa sind viel leichter zu erkennen, namentlich wenn sie unten sitzen, weil man dann den unteren Rand derselben fühlen kann. Hat man erst einen Verdacht auf Vagina septa, so diagnostiziert man sie am leichtesten an dem doppelten Introitus oder an

der zwischen beiden Fingern liegenden Scheidewand. Schwieriger sind die Septa zu erkennen, wenn sie zerrissen sind; sie sitzen meistens an der hinteren Wand und hängen als Schleimhautlappen aus der Vulva heraus. In anderen Fällen findet man nur Andeutungen von Septis als leicht wulstförmige Hervorragungen in der Medianlinie der vorderen und hinteren Wand. Jede Doppelbildung der Vagina ist für die Diagnose einer gleichzeitigen Doppelbildung am Uterus von großer Bedeutung.

Doppelbildungen an der Port. vaginalis.

Man sucht dann weiter das Verhalten der Portio vaginalis festzustellen. In selteneren Fällen findet man zwei vollständig ausgebildete Portiones vaginales, jede mit einem normalen Muttermund. Dabei findet man stets Doppelbildungen der Scheide, so daß in jeder eine Portio steht; nur in den seltenen Fällen, wo die eine Vaginalhälfte in ihrem unteren Abschnitt rudimentär ist, findet man beide in der normal gebildeten Hälfte. Eine doppelte Port. vaginalis deutet immer auf sehr vollständige Trennung des Uterus hin, Uterus didelphys oder Uterus bicornis duplex. In der Mehrzahl der Fälle ist die Port. vaginalis einfach, und die Teilung beginnt erst höher oben in der Cervix; sie ist aber dann meistens breit und zuweilen durch ein Septum der Vagina oder eine gleichwertige Rhaphe median getrennt; dementsprechend kann das Os externum einfach (Uterus bicornis uniforis) oder doppelt sein. Auch diese Form der Portio findet sich meistens bei stärker ausgebildeten Doppelbildungen des Uterus, mit Ausnahme der seltenen Fälle von Uterus septus biforis, welcher bei einfachem Uterus einen doppelten äußeren Muttermund zeigt. Wenn der einfache äußere Muttermund weit geöffnet ist wie bei Multiparen oder während der Geburt und im Wochenbett, so kann der eindringende Finger erkennen, ob die Cervix einfach ist (Uterus bicornis unicollis), oder ob sie durch eine Scheidewand von oben her getrennt ist, und wie weit dieselbe herunterreicht. Findet man während der Geburt oder im Wochenbett die Port. vaginalis nicht formiert, so kann man fälschlich das untere Ende der geteilten Cervix für einen doppelten äußeren Muttermund halten.

Doppelbildung am Uterus.

Am wichtigsten ist natürlich der Nachweis einer Doppelbildung am Corpus uteri und dem angrenzenden Teil der Cervix. Man benutzt dafür zwei Methoden, einmal die bimanuelle Untersuchung mit zwei Fingern vom Mastdarm aus, womöglich in Narkose, und die Einführung von zwei Sonden in beide Hälften des Uterus. In den leichtesten Fällen von Doppelbildungen ist der Uterus einfach, aber an seinem Fundus stark verbreitert und in der Mitte etwas eingezogen, dabei gelegentlich mit einer medianen Längsfurche versehen (Uterus arcuatus). Während wir hier von außen nur eine Andeutung von Doppelbildung haben, kann die Höhle aber sehr verschieden sein; sie kann entweder ungeteilt sein und nur entsprechend der Einziehung einen kleinen Sporn am Fundus zeigen, oder sie ist von oben her durch ein Septum in zwei Hälften geteilt (Uterus septus). Diese Scheidewand ist leicht nachzuweisen, wenn man bei der Geburt, beim Abort, im Wochenbett oder nach Dilatation ins Cavum eindringen kann; der Finger kommt zunächst immer auf

Uterus arcuatus.

Uterus septus.

den freien Rand des Septum, kann in beide Höhlen eindringen und bestimmen, wie weit es herunterreicht. Wenn die Cervix geschlossen ist, so kann man die doppelte Höhle nur durch zwei gleichzeitig eingeführte Sonden nachweisen, welche sich in den geteilten Abschnitten nicht berühren. Reicht das Septum nicht durch die ganze Länge des Uterus, so spricht man vom Uterus subseptus und trennt ihn in Uterus subseptus unicorporeus, unicollis und uniforis, je nachdem noch ein Teil der Körperhöhle oder nur die Cervix oder nur der äußere Muttermund einfach ist.

Findet man aber bei der Palpation das Corpus uteri von oben her deutlich geteilt, so handelt es sich um einen Uterus bicornis oder didelphys. Wenn die beiden Hörner dicht beieinander liegen, so sind sie leicht als die beiden

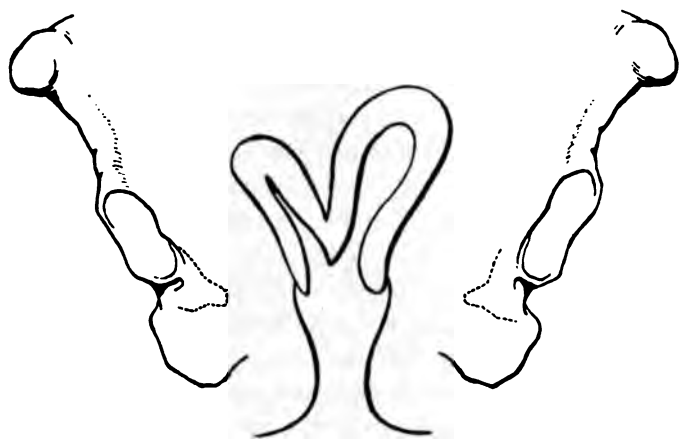

Fig. 318. Uterus bicornis infrasimplex. P.-B. $^1/_8$.
Das linke Horn ist groß, 9 cm, das rechte kleiner, 6,5 cm. Die Teilung reicht bis in die Gegend des Os internum; in der Cervix ein Septum, welches bis nahe an das weit offenstehende Os externum heranreicht.

Hälften des geteilten Uterus zu erkennen; treffen sie aber unter sehr stumpfem Winkel zusammen, so ist man leicht geneigt, das eine Horn wegen seiner gestielten Verbindung mit dem anderen für ein subseröses Myom zu halten. Die schiefe Lage des Uterus weist allerdings schon auf eine Doppelbildung hin, durch die Einführung der Sonde aber, durch die Palpation der Adnexe und durch die Konsistenz kann man meist beide sicher voneinander unterscheiden (s. pag. 254). Wenn man beide Hörner sicher erkannt hat, so muß man unterscheiden, wie weit die Trennung reicht. Wenn die beiden Hörner am Os internum in eine gemeinschaftliche Cervix zusammentreten, so handelt es sich um

Uterus bicornis.

einen Uterus bicornis infrasimplex (Fig. 318); die Cervix ist dabei meistens dicker und breiter und kann durch ein Septum von oben her mehr oder weniger weit getrennt sein (Uterus bicornis uniforis, unicollis). Erkennt man aber durch die Palpation, daß zwei Cervixe vorhanden sind, so

handelt es sich um einen Uterus bicornis duplex, wenn sie mit ihrer medianen Fläche breit zusammenhängen, und um einen Uterus didelphys, wenn auch die beiden Cervixe vollständig getrennt sind und nur durch lockeres Bindegewebe zusammengehalten werden. Je tiefer die Doppelbildung reicht, um so leichter ist sie nachzuweisen, und zwei getrennte Uteri sind so sicher zu fühlen wie jeder für sich; immerhin erleichtert man sich auch hier die Diagnose, wenn man zwei Sonden einführt und dadurch die Uteri etwas steift. Die Trennung vom Uterus didelphys und Uterus bicornis duplex ist häufig nicht leicht, weil es schwer zu erkennen ist, wie breit die Verbindung zwischen beiden ist, namentlich wenn in der Geburt das Bindegewebe stark aufgelockert ist; man prüft die Breite der Verbindung am besten, indem man die Uteri gegeneinander verschiebt. Bei Doppelbildung findet man häufig Torsionen des Uterus, so daß das eine Horn, vorwiegend häufig das linke, nach vorne, das andere nach hinten sich dreht.

Uterus didelphys.

Eine andere Art von klinischen Bildern entsteht, wenn die beiden Müllerschen Gänge sich nicht gleichmäßig zu Uterus und Vagina entwickeln, sondern nur der eine seine normale Ausbildung erreicht, während der andere vollständig verkümmert oder nur im Rudiment vorhanden ist. Dementsprechend ist nur auf der einen Seite ein Uterus vorhanden (Uterus unicornis), während auf der anderen Seite alles fehlt oder nur ein rudimentäres Horn vorhanden ist; mit demselben verbindet sich dann häufig eine rudimentäre Scheide. Die Diagnose dieses Zustandes ist meistens nur eine Sache des Zufalls. Wenn sich aber im rudimentären Horn Schwangerschaft entwickelt oder Retentionen von Menstrualblut oder Eiter eintreten, so entstehen Zustände mit sehr schweren, oft lebensgefährlichen Folgezuständen, deren richtige Diagnose von größter Bedeutung ist (s. pag. 152 und pag. 532).

Die Diagnose eines reinen Uterus unicornis beruht auf der Form und Lage des Uterus. Entsprechend der Entwicklung aus einem Müllerschen Gang ist der Uterus schmaler, dünner, lang gestreckt und läuft ohne einen eigentlichen Fundus spitz in die Tube aus; entsprechend der Lage des Ganges liegt er schräg, oft fast quer; auf seiner medianen Seite fehlen die Adnexe. Wenn ein rudimentäres Horn auf der anderen Seite vorhanden ist, so wird es von der Entwicklung desselben abhängen, ob man es diagnostizieren kann. Ganz dünne, fadenförmige Hörner sind schwer zu fühlen bis auf die gelegentlich sich findende Anschwellung am lateralen Ende, welche aber ihrerseits wieder leicht für den Eierstock gehalten werden kann. Wenn es ungefähr die Dicke der normalen Tube erreicht, so kann man es bei günstigen Bauchdecken deutlich fühlen; die Einsenkung findet immer dicht über dem Os internum statt. Ist das rudimentäre Horn noch dicker, so kann man es deutlich mit einem Stiel, ähnlich einem subserösen Myom, aus der inneren Kante des Uterus hervorkommen fühlen. Ob das rudimentäre Horn eine Höhle hat, kann man nur nachweisen, wenn eine Kommunikation mit der Uterushöhle besteht und die Sonde sich in das Horn einführen läßt; wenn das Verbindungsstück massiv

Uterus unicornis c. cornu rudiment.

ist, so kann man eine Höhle im lateralen Teil des Horns annehmen, wenn sich Schwangerschaft oder Retentionstumoren in demselben entwickeln.

Retentionstumoren im rudimentären Uterus.

Die Bedeutung dieser Doppelbildungen wächst, wenn im rudimentären Horn hinter dem verschlossenen Ende oder in dem geschlossenen Abschnitt einer doppelten Vagina sich Ansammlungen von Menstrualblut, schleimig seröser Flüssigkeit oder Eiter entwickeln (Haemato-, Hydro-, Pyo-metra resp. -kolpos unilateralis). Diese Tumoren erzeugen so schwere Symptome, daß sie stets dem Arzt zur Beobachtung kommen, wenn sie im ganzen auch nur recht seltene Vorkommnisse bilden. Die Diagnose dieser Retentionsgeschwülste ist außerordentlich schwer und wird oft nur dann richtig gestellt, wenn der Arzt zufällig an diese Zustände denkt; sie verlangt den Nachweis eines fluktuierenden Tumors bei sicher doppelt gebildetem Uterus. Die Erkennung dieser Doppelbildung am Uterus wird aber dadurch erschwert, daß die Ausdehnung durch Flüssigkeit dem Tumor alle Eigenschaften eines Uterus und einer Vagina nimmt; wenn man aber, sei es oben am Uterus oder häufiger noch an der Vagina, nur ein sicheres Zeichen von Doppelbildung finden kann, so gewinnt die Annahme einer Haematometra oder Pyometra im rudimentären Horn sehr an Wahrscheinlichkeit. Der Tumor selbst zeigt eine rundliche oder längliche Gestalt und bei nicht zu dicker Wand eine prall cystische Konsistenz. Seine Lage neben dem funktionierenden Uterus hängt von dem Grad der Teilung ab; wenn sich nämlich eine Geschwulst im lateralen Teil des rudimentären Horns gebildet hat, so liegt der Tumor so weit vom Uterus entfernt, daß man immer zunächst an einen Ovarialtumor denken wird. Nur wenn es gelingt, an seiner äußeren Fläche den Ursprung der zugehörigen Tube und des Eierstockes nachzuweisen, oder wenn die Symptome prägnant sind, kann man wohl eine sichere Diagnose stellen. Ganz anders wird der Befund, wenn sich Retentionstumoren im Uterus bicornis oder Uterus didelphys entwickeln; dieselben gehen dann viel inniger an die gesunde Hälfte heran. Die Breite dieser Verbindungen hängt von der Art der Doppelbildungen ab. Beim Uterus didelphys wird man den offenen Uterus am besten abgrenzen können; beim Uterus bicornis wächst der Tumor meistens schon so nahe heran, daß der Winkel zwischen beiden Hörnern schwer nachweisbar bleibt; beim Uterus septus sitzt die Retention in einem Teil des Uterus selbst, und nur durch die Sondierung kann man die leere Hälfte erkennen. Auch durch die Ausdehnung, in welcher die rudimentäre Hälfte des Genitalkanals sich mit Flüssigkeit angefüllt hat, wird der Befund sehr wesentlich modifiziert. Wenn das Uterushorn allein oder wesentlich Sitz der Retention ist, so wird nur das gesunde Horn nach der anderen Seite verdrängt und ist hier durch Palpation oder Sondierung nachweisbar; wenn auch die Cervix mitbetroffen ist, so wird das Vaginalgewölbe der betreffenden Seite nach unten gedrängt, die Scheidewand der Cervix weit in das Lumen vorgedrängt und der Kanal dadurch spaltförmig verengert; wenn schließlich bei tiefsitzendem Verschluß auch die Vagina angefüllt ist, so sitzt der fluktuierende Tumor unten und drängt das Septum weit

ins Lumen der Vagina vor; obendrauf sitzt dann der dilatierte Uterus (Fig. 319). In den letztgenannten Fällen findet sich ein fluktuierender Tumor, welcher mit der ganzen Breite des Genitalschlauches in breiter Verbindung ist.

Die Symptomatologie spielt bei der Diagnose dieser Geschwülste eine so große Rolle, daß wir ohne sie nicht immer zur Klarheit kommen können. Das Charakteristische liegt in dem Auftreten von schweren dysmenorrhoischen Krämpfen bei ruhig fließendem Menstrualblut und in einer allmählichen Zunahme der Beschwerden, verbunden mit langsamem Wachstum des Tumors zuweilen bei jeder Regel; dabei finden sich zunächst zwischen den Menstruationen ganz schmerzfreie Intervalle. Diese Regelmäßigkeit und Intensität der Beschwerden

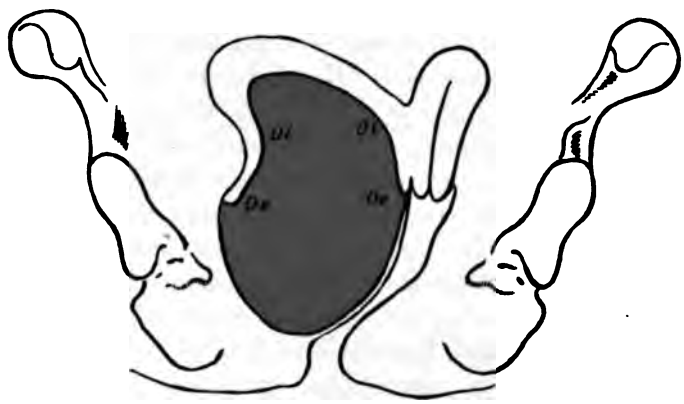

Fig. 319. Uterus bicornis und vagina septa mit Verschluß der rechten Scheide; Haematocolpos und Haematometra. P.-B. $^1/_3$. (Orig.)

Die Vagina ist von rechts her eingeengt durch einen fast bis zum Introitus reichenden fluktuierenden halbmannskopfgroßen Tumor, auf dessen Kuppe fast querverlaufend das rechte Uterushorn zu tasten ist; das linke Horn ist deutlich abzugrenzen. Nach der Inzision kann man in dem Haematocolpossack Andeutungen des Os externum und internum fühlen. Adnexe normal.

setzt aber eine volle Funktionsfähigkeit des atretischen Horns voraus. Sehr häufig sind dieselben aber verkümmert und menstruieren unregelmäßig und spärlich; dann ist die Koinzidenz der Krämpfe mit der Regel nicht ausgeprägt und das Wachstum ein sehr langsames. Wenn sich gar nur Schleim oder Eiter in dem Tumor ansammelt, so fehlen die menstruellen Beschwerden vollständig, aber langsames Wachstum eines Tumors geht mit Zunahme der Schmerzen Hand in Hand.

Die Differentialdiagnose einer Haemato- und Hydrometra beruht nur auf diesem Symptom, während eine Pyometra häufig am Fieber, an der oft mit ihm einhergehenden Leukocytose und an der begleitenden Entzündung erkannt werden kann.

Diagnose der Erkrankungen des Harnapparats.

Physiologische Vorbemerkungen.

Physiologische Vorbemerkungen. Um das Verständnis für die einzelnen Störungen der Harnentleerung, welche den Ausgangspunkt für die Diagnose dieser Erkrankungen bilden sollen, zu fördern, halte ich es für notwendig, die Physiologie der Harnexkretion auseinanderzusetzen.

Der aus den Nierenpyramiden austretende Urin sammelt sich in dem Nierenbecken an und fließt in den Ureter hinein; sobald Urin in denselben eintritt, kontrahiert sich seine Muskulatur reflektorisch und schiebt den Urin in wellenförmiger Zusammenziehung gegen die Blase, in die er rhythmisch mit Pausen von einigen Sekunden bis zu ein bis zwei Minuten ausgespritzt wird. Solange die Blase leer ist, liegt ihre obere Wand schüsselförmig auf der unteren. Der erste Urin sammelt sich in den seitlichen Taschen an und hebt allmählich die obere von der unteren Wand ab; zunächst bilden sich dabei einzelne, noch durch die adhärierende Blasenwand getrennte Abteilungen, bis allmählich beide Wandungen sich vollständig voneinander entfernen. Zunächst bleibt die Gestalt der Blase immer noch platt und schlaff, bis sie durch stärkere Füllung allmählich runder wird. Die Kontinenz der Blase entsteht durch die Tätigkeit der glatten Muskulatur des M. sphincter internus, welche mit ihren Zügen den Blasenhals umspinnt und einen dauernden, elastisch tonischen Verschluß leistet. Die hintere Hälfte der Urethra ist außerdem noch von quer gestreifter Muskulatur umgeben, welche dem Willen unterworfen ist und nur dann in Tätigkeit tritt, wenn eine aktive Steigerung des Verschlusses bewirkt werden soll. Wenn die Blase bis zu einem gewissen Grade gefüllt ist, so macht sich das durch sensible Fasern dem Bewußtsein bemerkbar; man muß hierbei unterscheiden zwischen dem Gefühl der vollen Blase, welches durch die Dehnung der Blasenwand entsteht und als dumpfer Druck im Unterleib gefühlt wird, und dem wirklichen Harndrang, welcher stets vom Blasenhals seinen Ausgangspunkt nimmt. Wenn bei weiterer Füllung der Blase die Gegend der hinteren Falte des Orificium internum verstreicht oder gedehnt wird, so tritt Urin in den Blasenhals ein und erzeugt den Harndrang. Derselbe ist eine Empfindung, welche wohl direkt durch die Kontraktion der die Urethra umspannenden, animalischen Muskulatur entsteht; unter pathologischen Verhältnissen steigert sich diese Empfindlichkeit häufig zu einem wirklichen Schmerz. Die Urinentleerung geht in der Art vor sich, daß man willkürlich oder durch Reflex die Kontraktion der Muskulatur erschlaffen läßt und dadurch den Verschluß löst. Alsdann fließt der Urin aus der Blase ab, nur allein unter dem Einfluß des intraabdominellen Drucks. Der Mechanismus der Urinentleerung ist am besten zu vergleichen mit dem Ausfließen des Inhalts aus einem Topf, wenn man aus einem am Boden befindlichen Loche einen Pfropfen herauszieht; ebenso, wie dann unter dem Einfluß des Luftdruckes die Flüssigkeit abfließt, nachdem eine Öffnung geschaffen ist, fließt der Urin aus der Blase ab, nachdem der Ver-

schluß gelöst ist. Gewisse Verschiedenheiten in der Urinentleerung, z. B. die Kraft des Strahls, hängen von der Größe des intraabdominellen Drucks ab; nur solange derselbe positiv ist, kann die Kranke spontan urinieren. Die Muskulatur des M. detrusor urinae wirkt bei der Urinentleerung nicht mit, sondern dient nur dazu, die Wand der Blase elastisch dehnbar und dadurch ihrem Inhalt akkommodierbar zu machen; vielleicht darf man ihr die Ausleerung des letzten Quantums Urin noch zuschreiben. In demselben Maße, wie der Urin abfließt, verkleinert sich die Blase, indem der intraabdominelle Druck die obere Wand in die untere hineindrängt, zuerst in der Mitte, dann auch seitlich. Eine konzentrische Verkleinerung der Blase tritt nicht ein, sondern in den Seitentaschen bleibt meistens etwas Urin zurück.

Wir handeln die für den Gynäkologen wichtigen Erkrankungen des Harnapparates nach den einzelnen Organen, Urethra, Blase, Ureter, Niere ab.

Erkrankungen der Urethra.

Die Diagnose der Urethralerkrankungen verlangt eine Reihe von Untersuchungsmethoden, welche von den sonst in der Gynäkologie üblichen abweichen und deshalb einer Besprechung bedürfen.

Untersuchungsmethoden. Man lagere die Kranke auf den Untersuchungsstuhl und beginne mit der Inspektion. Dabei achte man zunächst auf die Lage und Weite des Orificium urethrae externum, auf die Farbe und den Schwellungszustand der Urethralschleimhaut, auf Anschwellung des Harnröhrenwulstes, auf die Sekretion der Urethra, auf Flecken und Rötung der Vestibularschleimhaut in der Umgebung der Urethralmündung, auf Tumorenbildung in der Urethralmündung. Untersuchungsmethoden. Inspektion.

Dann palpiere man die Urethra mit dem in die Vagina eingeführten Finger, um den Schwellungszustand und die Schmerzhaftigkeit derselben festzustellen oder größere Tumoren im Verlauf derselben zu erkennen. Die Palpation der Innenfläche der Urethra ist nur selten notwendig und kommt erst dann in Anwendung, wenn die Sonde und das Endoskop unsichere Resultate geben; sie ist nicht ganz ungefährlich, weil sie die Dilatation der Urethra für den Finger verlangt. Palpation.

Mit der Palpation verbindet man den Nachweis eines Urethralsekrets, indem man mit dem Finger von der Vagina aus die Urethra von hinten nach vorne ausdrückt, nachdem man vorher das Orificium urethrae externum vom anhaftenden Vaginalsekret gereinigt hat; man beachte die Menge und die Qualität des Sekrets und schließe zum Nachweis der Gonorrhoe eine mikroskopische Untersuchung auf Gonokokken an. Unmittelbar nach der Urinentleerung wird man nur bei reichlicher Sekretion Absonderungen nachweisen können; am besten untersucht man deshalb einige Stunden danach oder bei geringer Sekretion morgens früh, nachdem die Kranke den Nachturin noch nicht abgelassen hat. Nachweis von Urethralsekret.

Sonde. Für die Diagnose einzelner Urethralerkrankungen ist die Untersuchung mit der Sonde von großer Bedeutung. Die normale Urethra läßt eine Sonde mit einem dicken Knopf ohne Schwierigkeiten passieren, und ihre Schleimhaut ist bei der Berührung glatt und schmerzlos. Die Sonde dient im allgemeinen dazu, zirkumskripte Schmerzhaftigkeit oder Rauhigkeiten, Verengerungen des Lumens oder Tumoren in der Urethra nachzuweisen.

Endoskopie. Die Endoskopie spielt bei der weiblichen Urethra eine viel geringere Rolle als bei der männlichen, weil man durch Palpation, Sondierung und Sekretuntersuchung die Urethralerkrankungen sicher erkennen kann; sie gehört nicht in jedem Fall zu einer vollständigen Untersuchung, sondern braucht nur auf bestimmte Indikationen hin in Anwendung gezogen zu werden. Bei chronischen Fällen von Urethritis mit geringer Sekretion und fehlendem Schwellungszustand bildet sie eine wertvolle Ergänzung der Sondieruug, indem sie zirkumskripte Veränderungen der Urethralschleimhaut dem Auge zugänglich macht. Weiter ist sie notwendig bei Blutungen aus der Urethra, bei starken Schmerzen während des Urinierens, ohne daß frische Entzündungszustände sie erklären. In diesen Fällen handelt es sich wesentlich um die Diagnose von Polypen, Tumoren oder Fremdkörpern in der Urethra und in manchen Fällen um die Abgrenzung gegen rein nervöse Zustände. Für die Endoskopie der weiblichen Urethra bedient man sich am besten des Casperschen Endoskops.



Fig. 320. Caspersches Endoskop für die weibliche Harnröhre.

Das Caspersche Endoskop enthält in dem oberen Ende einer mit einem Handgriff versehenen Hülse eine größere Glühlampe, welche ihre durch einen aus Linsen und Prismen bestehenden optischen Apparat rechtwinklig abgelenkten Strahlen in den angesetzten Tubus wirft. Oberhalb des Prismas sieht man direkt in den Tubus und erkennt hellbeleuchtet die Veränderungen der Urethralschleimhaut (siehe Fig. 320).

Für die Ausführung der Endoskopie muß die Urethralmündung weit genug sein, um einen Tubus von ungefähr 7 mm Dicke aufzunehmen, sonst erweitert man sie stumpf mit Dilatatorien. Das Vorschieben des Tubus von vorne nach hinten ist schmerzhaft, hat aber große Vorteile vor dem Untersuchen von hinten nach vorne, weil man nicht immer durch den Urinausfluß aus der Blase gestört wird; ist die Urethra zu empfindlich, so injiziert man 1 bis 2 g einer 10prozentigen Kokainlösung, führt den Tubus nach fünf Minuten ein und schiebt ihn allmählich gegen das Orificium internum vor. Untersucht man von hinten nach vorne, so muß man vorher die Blase sehr vollständig entleeren und

Urethra sowohl wie Tubus trotzdem beständig mit Watte trocken halten. Man erblickt im Tubus bei normaler Urethra die kleine Zentralfigur, welche das Lumen als Spalte und die Schleimhaut in radiären Falten liegend zeigt. Die Mucosa ist rötlich, in den hinteren Abschnitten durch ihren Reichtum an venösen Gefäßen oft blaurötlich. Die Schleimhautlakunen erkennt man an ihrem vorspringenden Wall, während die Littréschen Drüsen meist nicht sicher zu sehen sind. Gleitet die Tubusspitze durch das Orificium internum in die Blase, so erscheint die viel blassere Blasenschleimhaut in der Öffnung, und Urin fließt ab.

Operative Eröffnung der Urethra.

Die operative Eröffnung der Urethra durch einen seitlich und nach hinten zirka 1—$1^1/_2$ cm weit geführten Bilateralschnitt kommt nur in Anwendung, wenn alle anderen Mittel versagen, z. B. bei zirkumskripten Tumoren, namentlich wenn eine sofortige Entfernung derselben vorgenommen werden soll.

Urinuntersuchung.

Die Urinuntersuchung hat bei Urethralerkrankungen keine wesentliche Bedeutung. Allerdings mischen sich abnorme Bestandteile wie Eiter, Blut, auch wohl Geschwulstteile dem Urin bei; dieselben sind aber in viel einfacherer Weise zu erkennen, wenn man sie direkt aus der Urethra auspreßt. Die Hauptaufgabe der Urinuntersuchung bei Urethritis besteht darin, nachzuweisen, ob die Blase noch gesund ist. Für diesen Zweck muß man natürlich den Urin auffangen, ohne daß er in der Urethra mit abnormen Bestandteilen verunreinigt wird, am besten mit dem Katheter; bei akuten, namentlich infektiösen Erkrankungen der Urethra bringt aber der Katheterismus immer die Gefahr der Blaseninfektion mit sich und muß unterlassen werden. Einen Ersatz für denselben findet man in der Zweigläsermethode von Thompson; dieselbe besteht darin, daß man die Kranke zunächst die Urethra mit einer Quantität Urin durchspülen läßt, und nachdem man die Vagina durch einen Wattetampon abgeschlossen hat, die übrige Menge des Urins dann in einem besonderen Glas zur Untersuchung auffängt.

Thompsonsche Zweigläsermethode.

Urethritis.

Urethritis. Von allen Urethralerkrankungen hat die Urethritis die größte Bedeutung; ihre Erkennung ist im akuten Stadium leicht, in chronischen Fällen aber oder beim Vorhandensein von Folgezuständen häufig recht schwer. Bei ganz akuten Entzündungen sieht man die Umgebung der äußeren Harnröhrenmündung geschwollen und oft glasig ödematös verquollen, die Harnröhrenschleimhaut stark gerötet; bei chronischen Formen, namentlich gonorrhoischer Natur, ist die Umgebung der Harnröhrenmündung fleckig gerötet, zuweilen umgeben von spitzen Kondylomen. Man fühlt bei frischen Fällen von der Scheide aus die infiltrierte Harnröhre als dicken, zylindrischen, schmerzhaften Strang, welcher in geringem Grade auch bei chronischen Fällen noch zu erkennen ist. Am wichtigsten für die Diagnose ist der Nachweis eines Sekrets. Die normale Urethra ist vollständig trocken, und jede Flüssigkeit, welche sich durch Druck herausstreifen läßt, weist auf Schleimhautveränderungen hin. Bei ganz frischen Fällen läßt sich reingelber Eiter in dicken Tropfen ausdrücken. Nach 8 bis 14 Tagen läßt die Eiterung nach, und das Sekret wird weißlich; in dieser

Form, vorwiegend aus abgestoßenen Epithelien bestehend, kann es monate- und jahrelang bestehen bleiben und dabei eines der sichersten Zeichen der chronischen Urethritis bilden. Als letztes Stadium der Sekretion pflegt ein mäßiger Grad von Epitheldesquamation noch lange fortzubestehen. Schließlich kann die Sekretion ganz vergehen, und als letztes Residuum bleibt nur ein Reizungszustand in der Urethra zurück, welcher aber erhebliche Beschwerden beim Urinieren machen kann. Für die Diagnose dieser Fälle, wo die Kranken über Kitzeln und Brennen, über Pieken und Jucken, über ein „komisches" Gefühl nach dem Wasserlassen, verbunden mit mäßigem Urindrang, klagen, bildet die Sonde ein sehr schätzenswertes Hilfsmittel. Bei leiser Berührung, namentlich der Urethra posterior, erzeugt man Schmerz und dieselben Empfindungen wie beim Wasserlassen; zuweilen fühlt man auch Rauhigkeiten, welche besonders druckempfindlich sind. Durch die Sondierung kann man ziemlich sicher den Ort dieser schmerzhaften Sensation erkennen und die Differentialdiagnose gegen Reizungen am Blasenboden stellen. Nur selten wird nach Anwendung dieser Methode noch Gelegenheit zum Endoskopieren bleiben, am ehesten wohl noch, wenn man bei andauernden urethralen Beschwerden weder durch die Gewinnung des Sekrets noch durch die Sonde einen positiven Anhaltspunkt gewinnen kann. Ich selbst habe in diesen Fällen niemals zum Endoskop zu greifen nötig gehabt und kann deshalb aus eigener Erfahrung über diese Bilder nicht berichten. In der Darstellung derselben folge ich Janowski, welcher sehr eingehende Befunde schildert. Er beschreibt eine chronisch diffuse und chronisch zirkumskripte Form. Bei ersterer ist die Wandung der Urethra diffus infiltriert und zeigt grobe, unnachgiebige Faltung; an einzelnen Stellen findet man harte Infiltrate, welche große, an der Oberfläche gelbrötlich schimmernde Wülste in den Tubus vorwölben. Das Epithel erscheint über abheilenden Stellen graulich und perlmutterfarben, Strikturen sind selten. Bei der zirkumskripten Form sieht man Infiltrationen um die Lakunen und Littréschen Drüsen; das Epithel ist leicht graulich verfärbt, an der Oberfläche leicht verletzbar. Beim Abheilen bilden sich zarte, feine, deutlich genetzte Narbenzüge über der ganzen infiltrierten Zone, welche sich allmählich verflachen und dann weiß werden; dabei finden sich zuweilen mäßige Verengerungen.

Tumoren der Urethra.

Tumoren der Urethra. Mit der Bezeichnung „Tumor" will ich in diesem Falle alle zirkumskripten Anschwellungen der Urethralschleimhaut zusammenfassen, welche sich aus der äußeren Urethralöffnung hervorwölben oder im Lumen der Harnröhre liegen bleiben können; praktische Wichtigkeit haben nur der Prolaps der Urethralschleimhaut, die Condylomata acuminata, die Polypen der Schleimhaut (Karunkeln) und das Karzinom der Urethra. Die Diagnose dieser Tumoren ist leicht, wenn sie außen am Orificium oder in demselben liegen, und wenn sie wenigstens aus dem Lumen der Urethra so weit herausragen, daß man ihre Spitze eben sehen kann; in diesem Falle kann man sie sich etwas zugänglicher machen, wenn man sie mit dem Finger von der Vagina aus vordrängt oder die Kranken pressen läßt; wünschenswert

ist, daß man einen großen Teil des Tumors, vor allem die Insertionsstelle, überblicken kann. Weit schwieriger wird die Diagnose, wenn die Tumoren soweit hinten liegen, daß sie dem Auge nicht zugänglich gemacht werden können. Man wird in diesen Fällen auf die Anwesenheit eines Tumors (oder auch eines Fremdkörpers) hingeführt durch die starken Reizerscheinungen beim Urinieren, welche in krampfhaften, in die Vulva, in den Anus, oft in die beiden Schenkel ausstrahlenden Schmerzen, Krämpfen im Beckenboden mit lebhaftem Tenesmus des M. sphincter ani bestehen können; dazu gesellen sich oft Blutungen aus der Urethra. Der Nachweis des Tumors erfolgt dann durch die Sonde oder durch das Endoskop. Bei der Differentialdiagnose der oben genannten Zustände kommt es zunächst darauf an, ihre Lage zum Orificium nachzuweisen und in oder neben ihnen das Lumen der Harnröhre mit der Sonde oder dem Katheter aufzusuchen.

Prolaps der Urethralschleimhaut.

Bei dem Prolaps der Urethralschleimhaut ist das Lumen immer verändert; bei den ringförmigen sieht man es in der Mitte des Tumors, bei den partiellen Prolapsen einer Wand ist es halbmondförmig nach der andern Seite gedrängt. Ein weiteres Zeichen des Vorfalls besteht darin, daß man die erschlaffte Mucosa reponieren und den Kanal wiederherstellen kann und dabei durch gleichzeitige Palpation von der Scheide das Fehlen einer zirkumskripten Wandverdickung nachweisen kann. Das Aussehen der vorgefallenen Schleimhaut ist rot in allen Nuancen, bei den häufig dazu kommenden grangränösen Prozessen schmutzig braunrot.

Condylomata acuminata.

Handelt es sich aber um eine wirkliche Geschwulstbildung am Orificium oder in der vorderen Hälfte der Urethra, so wird man die Condylomata acuminata an der papillären, rauhen Oberfläche und blaßroten Farbe erkennen; sie sind schmerzlos beim Berühren, treten meistens multipel auf, namentlich an der Vulva, und verbinden sich mit Zeichen des Katarrhs. Zuweilen findet man sie zu blumenkohlartigen Gewächsen außen an der Urethra vereinigt.

Karunkeln.

Die Karunkel oder Schleimhautpolypen (Gefäßpolypen) sind selten multipel, sondern liegen meist vereinzelt in der äußeren Harnröhrenmündung; sie haben eine glatte Schleimhautoberfläche mit gekerbtem, kammartigem Rand und eine hochrote Farbe, sind spontan und bei Berührung äußerst empfindlich und verursachen dabei zuweilen Krämpfe und Vaginismus.

Karzinom.

Selten sind primäre Karzinome an der äußeren Harnröhrenmündung; sie gleichen dem bei den Tumoren der Vulva besprochenen Befunde und zeichnen sich vor allem durch infiltrierte Basis und bröckelnde Oberfläche aus. Häufiger ist das periurethrale Karzinom, welches von der Urethra selbst ausgehend dieselbe stark infiltriert und durch die knorpelharte, elastische Schwellung des Urethralwulstes einen charakteristischen Befund darbietet, welcher von der viel weicheren entzündlichen Schwellung leicht zu unterscheiden ist.

Sarkom.

Sehr selten sind Sarkome, welche aus tieferen Schichten hervorgehend die Schleimhaut vorwölben und unter Dilatation der Harnröhrenmündung zu derselben herauswachsen können.

Die innerhalb der Urethra sich entwickelnden zirkumskripten Tumoren der Wand, welche Sarkome, Fibrome, Schleimhautpolypen darstellen können, kann man nicht selten direkt mit der Sonde fühlen; in diesen Fällen spielt die Endoskopie der Urethra eine wichtige Rolle. Ebermann beschreibt den Befund bei kleineren Geschwülsten in der Urethra so, daß an der Stelle ihrer Anheftung die normalen Längsfalten verschwinden und bei stärkerer Erweiterung der Urethra auch in der ganzen Umgebung. Die Oberfläche eines Polypen erscheint glatt und intensiv rot, während die Papillome eine unebene Oberfläche zeigen und an einzelnen Stellen Schatten um sich werfen. Viel weniger schonend als die Endoskopie ist die forcierte Dilatation und Austastung der Urethra; statt derselben macht man besser, wenn die Diagnose in der erwähnten Weise nicht sicher zu stellen ist, ein Tumor aber wahrscheinlich ist, die bilaterale Spaltung der Harnröhre, um dann eventuell die Entfernung des Tumors sofort anzuschließen.

Nicht alle aus der Urethralmündung zum Vorschein kommenden Tumoren gehören ihrer Wand an; auch Blasentumoren können in die Urethra hineinwachsen und sich aus der äußeren Mündung herausdrängen.

Steine und Fremdkörper sind leicht mit der Sonde oder dem Endoskop zu erkennen.

Erkrankungen der Blase.

Für die Diagnose der hier in Betracht kommenden Erkrankungen ist es nicht zweckmäßig, die verschiedenen Zustände systematisch abzuhandeln; vom Standpunkt des Arztes aus ist es besser, gewisse Symptome zum Ausgangspunkt zu nehmen, um derentwillen der ärztliche Rat erbeten wird, und erst beim Aufsuchen ihrer Ursachen die Diagnostik der einzelnen Erkrankungen zu besprechen. Die meisten Kranken erbitten ärztliche Hilfe wegen Beschwerden bei der Urinentleerung, am häufigsten wegen eines vermehrten und schmerzhaften Dranges zum Wasserlassen oder wegen Schmerzen bei der Urinentleerung (Tenesmus vesicae, Dysurie); seltener wegen unwillkürlichen Urinabganges (Incontinentia urinae), oder wegen erschwerter oder vollständig unmöglicher Urinentleerung (Ischurie); in ganz seltenen Fällen suchen die Kranken den Arzt nur auf, weil sie Veränderungen in ihrem Urin bemerken, z. B. Hämaturie. Der Arzt hat hierbei die Aufgabe, die Ursachen dieser Beschwerden zu ergründen und damit die Diagnose des Leidens zu stellen; auf diesem Wege will ich ihn führen.

Diagnose der Ursachen des Tenesmus vesicae (Dysurie).

Definition. Definition: Vor der Besprechung der Diagnose dieses außerordentlich häufigen Leidens ist es notwendig, den Begriff des Tenesmus vesicae zu um-

grenzen. Man kann einen häufigen Drang zum Wasserlassen an und für sich nicht als krankhaft bezeichnen; denn wenn man auch festhalten muß, daß die gesunde Frau nicht häufiger als vier- bis fünfmal am Tag und gar nicht in der Nacht uriniert, so erzeugen doch Gewohnheit, Menge des aufgenommenen Getränks, psychische Erregungen häufig einen vermehrten Urindrang, ohne daß man von Krankheiten sprechen kann; von diesen Zuständen sehe ich hier vollständig ab, sondern berücksichtige nur jene Dysurie, welche durch ihre Heftigkeit und durch die Schmerzhaftigkeit die Kranke zum Arzt führt oder wenigstens das hervorstechendste Symptom ihres Leidens bildet. Zunächst ist es notwendig, festzustellen, daß die Kranke überhaupt abnorm häufig uriniert; denn die Anschauungen der Kranken darüber sind oft recht merkwürdige; vor allem ist ein nächtlicher Urindrang als abnorm zu bezeichnen. Weiter bedarf es der Klarstellung, daß der Urindrang wirklich zu früh, d. h. schon bei geringen Urinmengen, eintritt und nicht etwa bei häufigem Drang auch jedesmal eine große Menge Urin gelassen wird, z. B. bei Diabetes und interstitieller Nephritis. Als pathologisch ist ein Harndrang zu bezeichnen, wenn er andauernd schon bei geringen Urinmengen eintritt, wenn er nicht unterdrückt werden kann, und wenn er schmerzhaft ist. Ein solcher pathologischer Urindrang tritt auf bei Erkrankungen der Urethra, bei Erkrankungen der Blase, bei Erkrankungen in der Nachbarschaft der Blase, vor allem der inneren Genitalien und schließlich als ein rein nervöses Symptom; von diesen beanspruchen die Erkrankungen der Harnorgane selbst die größte Bedeutung.

Zur Feststellung der Ursache der Dysurie beginnt man am besten mit der Untersuchung der **Urethra**; über Methode und Befunde siehe pag. 535—540.

Wenn urethrale Zustände nicht als Ursache der Dysurie angesehen werden können, so wendet man sich der Untersuchung der **Blase** zu und beginnt mit der Urinuntersuchung. Von allen Untersuchungsmethoden ist die Urinuntersuchung die schonendste, erfordert am wenigsten technische Fertigkeiten und liefert für die Mehrzahl der Fälle einen vollständig genügenden diagnostischen Befund; sie beruht im allgemeinen darauf, aus abnormen Bestandteilen, welche dem Urin beigemischt sind, oder aus Urinveränderungen, welche unter dem Einfluß derselben entstanden sind, Erkrankungen der Blase zu erkennen. Der Urin muß frei von Beimengungen aus allen anderen Organen aufgefangen werden. Da sich beim Weibe Vermischung mit Scheidensekret schwer vermeiden läßt, nehme man den Urin stets mit dem Katheter ab; bei frischen gonorrhoischen Urethritiden oder, wenn sonst der Katheterismus nicht möglich ist, wenigstens mit der Zweigläserprobe. Man entleere mit dem Katheter die Blase vollständig und beachte vor allem den Rest des Urins, weil sich in demselben Sedimente und Blut ansammeln. Für die Beurteilung, ob ein Sediment vorhanden ist, genügt es nicht, den Urin etwa im Nachtgeschirr und selbst nicht in einem größeren Uringlas anzusehen — auch das von den

Urinuntersuchung.

Frauen häufig mitgebrachte „Fläschchen mit Urin“ ist für genaue Untersuchungen ganz unbrauchbar —, sondern man fängt ihn am besten in einem dünnen, hohen, etwa 80—100 g fassenden Standglas oder direkt in Reagenzgläsern auf, in welchen die schmale Urinsäule gegen das Licht gehalten die feinsten Sedimente schon mit bloßem Auge erkennen läßt.

Zeigt sich der Urin in dem dünnen Glase vollständig wasserhell, so ist mit größter Wahrscheinlichkeit eine Blasenerkrankung auszuschließen. Findet sich aber im Urin ein Sediment, so ist die Untersuchung desselben ein sehr bequemer Weg zur Diagnose der Blasenerkrankung. Die einfache Inspektion genügt nur selten. Allerdings kann man wohl das graurötliche, dickflockige Sediment, welches sich beim Erkalten hochgestellter Urine unten im Glase bildet, als harnsaures Natron ansprechen; anderseits deutet eine ganz gleichmäßige Trübung des frisch gelassenen Urins ohne Sedimentbildung auf reichen Bakteriengehalt oder eine im Urin fein verteilte Suspension von kleinsten Flöckchen auf Beimengung von organischen Elementen hin, z. B. Eiter oder Epithelien; auch Blut läßt sich ohne Schwierigkeit im Urin erkennen. Für gewöhnlich muß aber die chemische und zuweilen auch die mikroskopische Untersuchung des Sediments vorgenommen werden.

Anm.: Ich gebe sowohl die chemische wie mikroskopische Untersuchung des Urins nur in ihren Grundzügen an und verweise für die genauere Diagnostik auf die Lehrbücher von Posner, Ulzmann, Zülzer und Oberländer.

Chemische Untersuchung.

Man beginnt die chemische Untersuchung damit, daß man eine Probe des sedimentierten Harns im Reagenzglas erwärmt. Löst sich das Sediment dabei vollständig auf, so handelt es sich um harnsaures Natron. Löst es sich dagegen nicht auf, so setzt man einige Tropfen Essigsäure hinzu; löst es sich jetzt auf, so sind Phosphate im Urin enthalten; welcher Art dieselben aber sind, ob es sich um die im alkalischen Urin sich häufig niederschlagenden Erdphosphate (phosphorsaure Alkalien) oder ob es sich um Tripelphosphate (phosphorsaure Ammoniakmagnesia) handelt, unterscheidet am leichtesten die mikroskopische Untersuchung. Wenn sich das Sediment durch Erwärmen oder Säurezusatz nicht auflöst, so handelt es sich wahrscheinlich um zellige Elemente (Eiter, Epithelien, Blut) oder um Bakterien. Wenn sich das Sediment beim Erwärmen verdichtet, so kann dies auf einer vermehrten Ausscheidung von Phosphaten oder Albumenniederschlag beruhen; einige Tropfen Essigsäure bewirken die Auflösung der ersteren, lassen den letzteren aber unbeeinflußt oder verdichten ihn noch.

Mikroskopische Untersuchung.

Wenn die chemische Untersuchung ein morphotisches Sediment wahrscheinlich gemacht hat, so muß eine mikroskopische Untersuchung desselben folgen. Die Beschaffung des Sediments geschieht, wenn es reichlicher ist, am einfachsten durch Absetzen in dem Spitzglas oder auf dem Filter; ist es spärlich, so bediene man sich der Zentrifuge. Durch die Anwendung der letzteren gelingt es noch Sedimente zu erkennen, welche anderen Unter-

suchungsmethoden entgehen; dadurch ist die Diagnostik der Blasenerkrankungen sehr verfeinert und das Gebiet der sogenannten nervösen Blasenkrankheiten bedeutend eingeengt worden. Der normale Urin läßt gar kein Sediment oder nur geringe Mengen Schleim mit einzelnen abgestoßenen Plattenepithelien erkennen. Bei der mikroskopischen Untersuchung des Sediments handelt es sich in erster Linie um den Nachweis von Eiter; derselbe deutet am sichersten auf entzündliche Veränderungen irgendeines Abschnittes des Harnapparates von der Urethra aufwärts bis zum Nierenparenchym hin. Der Nachweis von Eiter unterliegt keinen Schwierigkeiten. Im ungefärbten Präparat kann man beim abgeblendeten Licht deutlich die scharf konturierten, runden Eiterzellen von allen anderen Beimengungen unterscheiden; nur wenn sie quellen, wie es im alkalischen Urin häufig geschieht, verlieren sie ihre Konturen und werden undeutlich. Am leichtesten erkennt man die mehrkernigen Eiterzellen nach Anwendung von Anilinfarben. Über die Herkunft des Eiters, ob aus der Blase oder höher gelegenen Abschnitten, ist mikroskopisch nichts zu entscheiden. Nächstdem sind am wichtigsten die Epithelien. Im normalen Urin finden sie sich selten, in pathologischen Fällen mehr oder weniger reichlich; sie kommen vereinzelt vor, in kleineren Häufchen, in größeren Fetzen oder sogar in zusammenhängenden Stücken. Die Epithelien stellen Platten dar, haben oft kubische Gestalt mit vorspringenden Ecken und eingezogenen Rändern und sind zuweilen geschwänzt; haben sie längere Zeit im Urin gelegen, so sind sie gequollen und in ihren Konturen verwischt. Den Ort der Herkunft kann man den Zellen mikroskopisch nicht ansehen; nur ihre Menge und ihr Zusammenhängen in größeren Fetzen hat pathologische Bedeutung. Weiter muß man auf Blutgehalt achten, welcher sich entweder durch gut erhaltene rote Blutkörperchen oder durch ausgelaugte, zerfallene Zellen oder auch nur durch Blutfarbstoff erkennen läßt. Wir müssen uns mit dem Nachweis des Blutes begnügen; woher es stammt, vor allem, ob es vesikalen oder renalen Ursprungs ist, ist mikroskopisch nicht zu entscheiden. Häufig findet man große Mengen Schleim als eine gleichmäßig glasige Schicht, in der einzelne Schleimkörperchen suspendiert sind. Der Nachweis von Mikroorganismen beansprucht im Hinblick auf die Ätiologie eine große Bedeutung; ihr Nachweis gelingt schon mit dem Trockensystem oder im hängenden Tropfen, besser im gefärbten Anilinpräparat; für die Erkennung der einzelnen Arten bedarf es der Anwendung der Ölimmersion. Für die gewöhnliche Praxis kommt vor allem der Befund von Gonokokken und Tuberkelbazillen in Betracht. In Verbindung mit einem morphotischen Sediment oder auch ohne dasselbe findet man amorphe und kristallinische Niederschläge. Die häufigsten sind die amorphen Massen und die nadel- oder rosettenförmigen Niederschläge der Urate und Phosphate, die stechapfelförmigen des harnsauren Ammon, die gelblichen, meistens in Wetzsteinform auftretenden Kristalle der Harnsäure, die briefkuvertförmigen des oxalsauren Kalks und die sargdeckelförmigen der phosphorsauren Ammoniakmagnesia.

Geruch. Der Geruch des Harns hat für die Diagnose nur eine untergeordnete Bedeutung. Bei infektiöser Cystitis mit ammoniakalischer Harngärung bemerkt man den scharfen, stechenden Geruch nach Ammoniak, während bei den chronischen Cystitiden, namentlich gonorrhoischer Natur, der Harn unzersetzt und geruchlos zu sein pflegt; bilden sich in der Blase zerfallene, jauchige Neubildungen, so nimmt der Urin einen fötid stinkenden Geruch an.

Reaktion. Die Reaktion des Urins ändert sich bei Cystitis mit ammoniakalischer Harngärung zu einer alkalischen um; ebenso zuweilen bei Stoffwechselstörungen.

Urinbefund bei Blasenkatarrh. Die Untersuchung des Urins muß sich in erster Linie auf den Nachweis eines **Blasenkatarrhs** richten; er ist bei weitem die häufigste Ursache der Dysurie und meistens allein schon durch die Harnuntersuchung zu diagnostizieren. Der abnorme Befund liegt in einer Beimengung katarrhalischen Sekrets, welches wesentlich aus Eiter und Blasenepithelien besteht. Der Eitergehalt kann sehr verschieden reichlich sein. Bei akuten Formen findet sich oft so viel Eiter, daß er ein starkes Sediment bildet, während bei chronischen, namentlich gonorrhoischen Formen die Eitermenge wesentlich geringer und oft so spärlich ist, daß sie als Sediment überhaupt nicht mehr erkennbar ist; finden sich auch bei chronischen Blasenkatarrhen andauernd große Eitermengen, so ist es wahrscheinlich, daß andere Quellen der Eiterung den Blasenkatarrh komplizieren, z. B. Divertikelbildungen, perforierende Abszesse der Pyosalpingen oder Niereneiterungen. Der Eitergehalt ist immer eines der wichtigsten Befunde beim Blasenkatarrh, deutet aber gelegentlich auch auf Eiterungen höher gelegener Abschnitte hin; ob der Eiter der Blase oder den Nieren entstammt, ist mikroskopisch oder chemisch nicht zu erkennen, sondern nur mit Hilfe des Cystoskops zu entscheiden. Neben dem Eiter findet man beim Blasenkatarrh Epithelien, bei akuten Zuständen oft in zusammenhängenden Fetzen; bei älteren Katarrhen oder auch nach der Abheilung akuter Zustände bleiben zuweilen noch längere Zeit Epitheldesquamationen mit mäßigen Beschwerden zurück. Ob die Epithelien allein der Blase entstammen, kann das Mikroskop ebenfalls nicht entscheiden. Blut findet sich nur bei akuten Blasenkatarrhen in inniger Vermischung mit Eiter; länger dauernde oder häufig sich wiederholende Blutungen, stärkerer Blutgehalt ohne Eiter weisen immer auf eine schwerere Erkrankung der Blase oder Niere hin. Schleim findet sich meistens bei Blasenkatarrh. Die Mikroorganismen spielen insofern bei der Diagnose eine wichtige Rolle, als ein reicher Gehalt an Bakterien auf Katarrhe hinzuweisen pflegt, welche durch Infektion von außen (Katheterunreinlichkeit) entstanden sind; bei den gonorrhoischen Cystitiden findet man gewöhnlich keine dieser Organismen, und selbst der Nachweis der Gonokokken gelingt nur selten. Die alkalische oder neutrale Reaktion deutet nur in Verbindung mit Organismen, Tripelphosphaten, Eiterbildung auf einen Blasenkatarrh hin, und zwar auf diejenige Form, welche so häufig durch Unreinlichkeiten beim Katheterisieren entsteht; bei der gonorrhoischen Cystitis hat der Urin meist normale Reaktion,

bei der Tuberkulose pflegt er sogar stark sauer zu sein. Ebenso weist der ammoniakalische Geruch nur auf die jauchenden Katarrhe hin, während anderseits ein normaler Geruch die Katarrhe nicht ausschließt.

Die chemische und vor allem die mikroskopische Urinuntersuchung genügen meistens durchaus für eine sichere Diagnose des Blasenkatarrhs; eine Betrachtung

Fig. 321. Cystoskopische Bilder bei Blasenkatarrh.

1. Vermehrung der Gefäßstämme bei Cystitis chronica. 2. Marmoriertes Aussehen der Schleimhaut bei ungleichmäßiger kapillärer Hyperämie. 3. Gewulstete Schleimhaut mit Ulcera und Hämorrhagien bei Cystitis chronica. 4. Flache Ulcerationen mit Schleim und Inkrustationen bedeckt. (Nach Zangemeister.)

der Blasenwand im Cystoskop soll deshalb im allgemeinen nicht vorgenommen werden wegen der damit verbundenen Infektionsgefahr und ist namentlich bei akutem Katarrh streng zu widerraten. Die Cystoskopie muß aber vorgenommen werden bei langdauernden und schweren Katarrhen, um eine besondere dieselben veranlassende und unterhaltende Ursache zu erforschen, z. B. Fremdkörper, Steine, ferner, wo der Verdacht auf eine spezifische Form der Katarrhe (z. B. Tuber-

kulose) besteht, oder wo bei geringen Urinveränderungen intensive Beschwerden bestehen, um besondere Komplikationen, z. B. Ulcera, aufzufinden.

Cystoskop. Bild bei Cystitis.

Das **cystoskopische Bild** bei Cystitis ist ein sehr kompliziertes; es setzt sich zusammen aus der Hyperämie, aus dem Schwellungszustand der Schleimhaut, Ekchymosen, Ulcerationen und dem pathologischen Sekret der erkrankten Wand.

Die Hyperämie führt zu Erweiterungen der Gefäße, sowohl der mittelgroßen und kleineren Venen, als auch der Kapillaren. Man sieht mehr Blutgefäße als normal, welche entweder als verzweigte Gefäßbäume oder als Netze hervortreten; die dazwischen liegenden Schleimhautpartien können ihre weißgelbe Farbe behalten, wenn die Kapillaren nicht beteiligt sind (Fig. 321_1). Wenn aber auch diese stärker gefüllt sind, so nimmt die Schleimhaut einen diffus roten Farbenton an, welcher vom hellen Rot bis zum Scharlachrot oder Braunrot variieren kann; durch Wechsel in der Blutfärbung gewinnt die Schleimhaut ein marmoriertes Aussehen (Fig. 321_2); diese diffuse Röte kann die größeren ektatischen Gefäße wieder vollständig verdecken. (Zu beachten ist, daß man ein richtiges Urteil über den Grad der Injektion nur gewinnt, wenn das Prisma sauber und das Licht sehr intensiv ist.) Durch die Blutfülle entsteht ein gewisser Glanz der Schleimhaut, welcher namentlich in frischen Zuständen hervortritt, während sie später durch Abwerfen der oberen Epithellager rauh, sammetartig, stumpf erscheint.

Schwellungen der Schleimhaut fehlen fast nie. In frischen Zuständen erscheint sie bei schwerem Katarrh ödematös geschwollen, sich leicht faltend; in chronischen Zuständen treten die Erscheinungen der Gewebsanbildung schon mehr hervor. Die Schleimhaut ist stark verdickt, legt sich in große Falten und läßt selbst die größeren Gefäße oft kaum mehr durchscheinen (Fig. 321_3). Die Schwellungen können die ganze Blasenwand oder nur umschriebene Abschnitte betreffen, am häufigsten den Blasenboden und die Gegend der Uretermündung.

Ekchymosen verbinden sich häufig mit starken Hyperämien; sie erscheinen als kleine blutige Punkte, welche meistens auf der Höhe der Falten gelegen sind (Fig. 321_3); bei leichter Berührung mit dem Cystoskop treten Blutungen aus der Schleimhaut ein.

Geschwürsprozesse sind sehr häufig, namentlich am Blasenboden; man erkennt sie als Niveaudifferenzen der Schleimhaut, oft mit scharfem Rand, auf welchen die Sekrete anhaften und auf deren Oberfläche Salzinkrustationen als weiße Massen sich niedergeschlagen haben (Fig. 321_4).

Das Sekret zeigt sich an der Wand in kleineren oder größeren Fetzen (Fig. 322), bedeckt dieselbe als kleine weiße Pünktchen oder schwimmt, nachdem es sich von der Wand abgelöst hat, im Füllwasser herum. Das Sekret kann so reichlich sein, daß es trotz sorgfältiger Spülung die Cystoskopie fast unmöglich macht; es kann aber auch bei gewissen Formen von Katarrh so spärlich sein, daß man es kaum sieht.

Von großer Wichtigkeit ist es, cystoskopisch die Form und Art des Blasenkatarrhs zu erkennen.

Die akute Cystitis zeichnet sich durch starke Injektion und Vermehrung der sichtbaren Gefäße, oder durch diffuse Hyperämie aus; die Schleimhaut erscheint glänzend, etwas ödematös, zeigt Epitheldefekte und Ulcerationen, Blutungen in und auf die freie Schleimhaut; Sekret ist reichlich vorhanden.

Fig. 322. Cystoskopisches Bild von Cystitis trigoni.
Die Schleimhaut zeigt Epitheldefekte (rot) und lamellöse, flottierende Fetzen mit Schleimniederschlägen (weiß). Blasenhals geschwollen und mit adhärierendem Schleim bedeckt.
(Modifiziert n. Zangemeister.)

Die chronische Cystitis zeigt seltener diffuse Hyperämie; häufiger erscheint die Schleimhaut nur mattrosa oder gar grauweiß; meist ohne jeden Glanz und so verdickt, daß die Gefäße oftmals nicht durchscheinen; Schwellungszustände treten stark hervor, welche zu Faltenbildungen führen. Blutungen sind viel seltener.

Die gonorrhoische Cystitis hat in ihrem cystoskopischen Bilde nichts Charakteristisches; je nach der Acuität des Prozesses sieht man die oben geschilderten Veränderungen; bezeichnend für sie ist ihre Lokalisation am Blasenhals, und als Cystitis colli chronica ist sie sehr häufig das einzige und letzte Zeichen einer stattgehabten Infektion der Blasenwand. Man sieht dann am Trigonum starke Injektion und diffuse Schwellung der Schleimhaut mit Schleimbelag, über die Schleimhaut zerstreut sieht man oft punktförmige Hämorrhagien.

Die tuberkulöse Cystitis stellt eine mit tuberkulöser Infektion der Blase einhergehende Cystitis dar; sie ist durchaus keine regelmäßige Begleiterscheinung derselben, so daß Blasentuberkulose ohne Cystitis recht häufig beobachtet wird. Die begleitende Cystitis hat nichts Charakteristisches, sondern liefert die obenbeschriebenen Bilder; dagegen gibt die Tuberkulose der Blasenschleimhaut oftmals so sichere Bilder, daß ihre Diagnose gelingt. Die Infektion führt zur Eruption von Tuberkelknötchen, welche als hirsekorngroße, grauweiße, zuweilen rötliche Knötchen, oft von rotem Hof umgeben, erscheinen; sie finden sich häufig im Verlauf der Gefäße und vor allem an der Stelle der Gabelung, und zwar am häufigsten am Trigonum und Blasenfundus, und bei deszendierender Nierentuberkulose um die Ureterenmündung herum. Aus den Knötchen entwickeln sich durch Zerfall Ulcerationen, welche an sich nichts Charakte-

Fig. 323. Tuberkelknötchen der Blasenschleimhaut, meist an der Teilungsstelle der Gefäße sitzend.
(Modifiziert n. Zangemeister.)

ristisches mehr haben, und welche als tuberkulös nur erkannt werden können, wenn in ihrer unmittelbaren Nachbarschaft Tuberkelknötchen stehen. Wenn die Nierentuberkulose deszendierend die Blase erreicht, so erscheint das Ostium des erkrankten Ureters rauh und ausgefressen mit unregelmäßigen eingekerbten Rändern, in deren Umgebung dann oft frische Knötchen aufschießen. (Bei jeder Blasentuberkulose müssen die Nieren auf Tuberkulose untersucht werden, s. pag. 569.)

Schrumpfblase. Als eine seltenere Ursache für vermehrten, meistens nicht schmerzhaften Harndrang ist noch die **Schrumpfblase** zu erwähnen, welche in einer meistens an chronische Katarrhe sich anschließenden Hypertrophie der Blasenwand mit Verengerung ihres Lumens besteht; entsprechend der geringeren Kapazität der Blase ist der Urindrang erhöht. Die Diagnose dieses Zustandes wird durch die Anfüllung der Blase gestellt; tritt schon bei geringer Füllung, etwa bei 80—100 g, regelmäßig Urindrang ein, und wird der Urin dann am Katheter vorbeigetrieben, so hat die Blase eine zu geringe Kapazität; allerdings muß man die akuten Katarrhe und starken Reizerscheinungen aus diesem Symptomenbild ausschließen; zuweilen kann man die verdickten Blasenwandungen direkt palpieren.

Als weitere Ursache für schmerzhafte Tenesmen kommen in Betracht **Tumoren, Steine und Fremdkörper** der Blase; da sie aber außerdem noch andere Symptome machen und einen anderen Gang der Diagnose bedingen, will ich sie aus dieser analytischen Diagnose herauslösen und am Schluß der Blasenkrankheiten besonders besprechen.

Tenesmus bei Genitalerkrankungen. Es ist zweifellos, daß wir die Ursache für die Dysurie am häufigsten in Erkrankungen des Harnapparates selbst finden; durch die Anwendung der feineren Untersuchungsmethoden, vor allem der Zentrifuge und des Cystoskops, ist die Zahl der Fälle immer kleiner geworden, wo wir bei ausgeprägter Dysurie Blase und Urethra vollständig normal finden; immerhin sind doch Fälle nicht ganz selten, wo man nach anderen Ursachen für dieselbe suchen muß. Vor allem beanspruchen **gewisse Genitalerkrankungen** in dieser Beziehung eine große Bedeutung; die Art und Weise, wie sie das Symptom erzeugen, ist allerdings verschieden. Eine Reihe von Erkrankungen führt zu Raumbeengung im kleinen Becken und dadurch zum Druck auf die Blase, oder zur Verlagerung der Blase mit Verzerrung des empfindlichen Blasenbodens; dazu gehören Gravidität, Myome, Retroflexio uteri, namentlich in der Gravidität, Tumoren der Adnexe, Anteversio-flexio, Antepositio uteri, Haematocele retrouterina und Douglas-Abszesse. Eine andere Reihe von Krankheiten führt allein auf dem Wege des Reflexes zum gesteigerten Urindrang, d. s. vor allem Schleimhauterkrankungen, z. B. Vulvitis und Colpitis. In anderer Weise erzeugen die Entzündungen in der Nachbarschaft der Blase Urinbeschwerden, z. B. Metritis, Peri- und Parametritis, Exsudate und Pyosalpingen, indem nämlich die Blase an der Hyperämie der Beckenorgane teilnimmt oder die Sensi-

bilität der Blasenschleimhaut gesteigert wird, ohne daß gerade lokale Veränderungen vorliegen. In allen diesen Zuständen kann man gelegentlich die Ursache für vermehrten Urindrang sehen, aber nur erst dann, wenn die Harnorgane selbst als gesund erkannt sind. Zum Unterschied von der Dysurie bei Erkrankungen der Blase und Urethra pflegen eigentliche Schmerzen zu fehlen, sondern nur vermehrter Drang zu bestehen, ausgenommen vielleicht die Fälle, wo bei Vulvitis der Urin rein äußerlich die entzündlichen Stellen reizt oder bei Perimetritis der seröse Überzug der Blase mit beteiligt ist.

Blasenneurose.

Ergibt auch die genaueste Untersuchung der ganzen Umgebung einen normalen Befund, so bleibt als Erklärung für den Tenesmus nur noch **die lokale Neurose** übrig. Wenn auch dieser Zustand der sog. „irritable bladder" durch sorgfältige cystoskopische Untersuchungen bedeutend eingeengt ist und heute nur dann noch diagnostiziert werden darf, wenn sowohl die Blase selbst als auch die Genitalien nicht als Ursache des Tenesmus angesehen werden dürfen, so kommen doch Fälle dieser Art vor. Gegenstand ärztlicher Behandlung werden sie meistens nur dann, wenn der häufige, nicht zu bezwingende Blasendrang den Kranken lästig fällt oder sie im Beruf oder Wohlbefinden beeinträchtigt. Meistens wird es sich um hypersensible, hysterische Personen handeln. Die Diagnose dieses Zustandes ist eine rein exklusive.

Diagnose der Ursachen der Inkontinenz.

Definition. Unter Incontinentia urinae versteht man den unwillkürlichen Urinabgang, d. h. einen Zustand, welcher in beständigem oder zeitweiligem Ablaufen des Urins besteht, ohne daß die Kranken die Empfindung des physiologischen Harndrangs bekommen. Die Kranken pflegen allerdings noch einen Zustand ganz anderer Art mit der Bezeichnung, daß sie „den Urin nicht halten können", zu belegen, ein Leiden, welches in einem intensiven Tenesmus mit beständigem Abgang von Urin in kleineren Quantitäten besteht. Diese Art des unwillkürlichen Urinabganges ist nichts anderes, als daß die Kranken den Urinzwang nicht unterdrücken können, sondern den Urin oft auf dem Wege zum Nachtgeschirr verlieren. Dieser Zustand beruht natürlich auf ganz anderen Veränderungen und gehört in das Gebiet der Dysurie; es ist ratsam, ehe man an die Diagnose der Inkontinenz herantritt, diesen Zustand durch eine sorgfältige Anamnese auszuschließen.

Diagnose der Inkontinenz.

Die Diagnose der Inkontinenz selbst ist leicht; man bemerkt oft Ekzem und Furunkel in der Umgebung der Genitalien, einen urinösen Geruch und sieht den Urin abfließen. Der unwillkürliche Urinabgang kann sich allerdings verschieden verhalten, je nach der Art und Intensität des Leidens, welches ihn bedingt. In den schwersten Fällen können die Frauen keinen Tropfen halten, sondern im Stehen und Liegen fließt alles ab; in minder schweren Fällen vermag die Frau in horizontaler Lage den Urin vollständig oder wenigstens

lange zurückzuhalten, und nur im Stehen fließt er ab; in noch leichteren Fällen vermag sie ihn auch im Stehen zurückzuhalten, und nur bei plötzlicher Anstrengung der Bauchpresse (Husten, Niesen) oder bei stärkerem Ausschreiten fließt etwas ab.

Die wichtigste Aufgabe beruht in der Auffindung der Ursachen der Inkontinenz; dieselben bewegen sich wesentlich in zwei ganz verschiedenen Zuständen; es sind

Fisteln und Verletzungen des Harnapparates und Insuffizienz des Verschlußapparates der Blase.

Die Unterscheidung dieser beiden Zustände wird meistens zugleich mit der Diagnose der Inkontinenz überhaupt in folgender Weise zu ermöglichen sein: Man legt die Kranke auf den Untersuchungsstuhl und sucht zunächst durch Inspektion festzustellen, woher der Urinabgang kommt, ob aus der Urethra oder aus der Scheide. Damit ist schon die Hauptfrage erledigt; denn jeder Urinabgang aus der Scheide deutet auf eine abnorme Kommunikation zwischen Harn- und Genitalapparat (Fistel) hin, während der Abfluß des Urins auf normalem Wege nur durch eine Insuffizienz der Sphinkteren an der Harnröhre entsteht.

Diagnose der Fisteln.

Um eine **Fistel** direkt nachzuweisen, versucht man zunächst mit dem Finger die abnorme Öffnung zu fühlen. Wenn dieselbe im Bereich der Scheide sitzt, so wird der Finger sie bei einer gewissen Größe fühlen, sogar durch sie in die Blase eindringen oder größere Defekte in der Blasen-Scheidenwand nachweisen; sind die Fistelöffnungen aber kleiner, oder liegen sie zwischen Schleimhautfalten versteckt, so gelingt der Nachweis leichter im Simonschen Spekulum. Wenn man sich in demselben die ganze vordere Scheidenwand frei legt, sieht man den Urin ausströmen oder sich im Spekulum ansammeln; achtet man genau auf die Richtung, aus welcher der Urin fließt, so findet man die kleine Fistel, und wenn man durch Häkchen und Zangen sich die betreffende Stelle freilegt, so kann man die Fistelöffnung und den Urinabfluß aus derselben direkt übersehen. Wird man sich nicht klar, ob es sich um eine Fistelöffnung oder etwa um den äußeren Muttermund oder andere nur scheinbare Öffnungen handelt, so kann man die Fistel am leichtesten daraus erkennen, daß man einen Katheter per urethram in die Blase hinein- und aus der Fistel herausführt, oder, wenn das nicht gelingen sollte, den Katheter in der Blase liegen läßt, eine Sonde in die Fistel einführt und beide in direkte Berührung miteinander zu bringen sucht. Wenn es nicht gelingt, die Fistel freizulegen oder den Urinaustritt zu beobachten, so macht man die sog. Milchprobe. Man füllt einen Irrigator mit etwa einem Liter warmer Milch und setzt den Schlauch auf einen Katheter. Nachdem man im Simonschen Spekulum die vordere Scheidenwand und den äußeren Muttermund freigelegt hat, führt man den Katheter unter Zuhalten der unteren Öffnung in die Blase ein, tupft die Vagina trocken und läßt die Milch laufen. Bei größeren Fisteln

kommt die Milch sofort zum Vorschein; bei kleineren füllt sich oft erst die Blase, bis dann plötzlich beim Verschieben der Spekula oder Auseinandernehmen der Falten mit Häkchen die Milch vorstürzt. Man muß sich aber vor dem Irrtum hüten, die Milch, welche bei stärkerer Füllung der Blase zur Urethra heraus- und in die Scheide hineinläuft, für eine aus einer Fistelöffnung ausgelaufene zu halten und eine Fistel zu diagnostizieren, wo nur eine Inkontinenz der Urethra besteht. Die Milchprobe ist ein sehr zuverlässiges Mittel für die Diagnose der Inkontinenz; sie liefert zugleich den Beweis der Fistel und der Art der Fistel.

Ist die abnorme Kommunikation auf diese Weise erkannt, so muß nun weiter diagnostiziert werden, von welchem Teil des Harnapparates und in welchen Teil des Genitalapparates die Fistel führt; einerseits handelt es sich um Blasen- oder Ureter-, anderseits um Scheiden- oder Gebärmutterfisteln.

Zuweilen kommen auch Urethra-Scheidenfisteln zur Beobachtung; dieselben haben aber keine gesonderte Stellung, weil die kleinen Kommunikationen zwischen der vorderen Hälfte der Urethra und der Scheide keine Inkontinenz, sondern nur geringe Veränderungen des Strahls bei der Urinentleerung verursachen, die Fisteln aber in der hinteren Hälfte sich meistens in die Blase erstrecken oder wenigstens wegen der stets damit verbundenen Zerstörung des Verschlußapparates der Blase dieselbe Art der Inkontinenz erzeugen wie die Blasenfisteln selbst.

Blasen- oder Ureterfistel.

Für die Frage, ob es sich um eine Blasen- oder Ureterfistel handelt, ist zuweilen schon der Sitz der Fistel entscheidend; Harnleiterfisteln sitzen meistens seitwärts im Scheidengewölbe und münden nur selten in die Cervix, Blasenfisteln sitzen dagegen meistens nur an der vorderen Wand. Eine sicherere Entscheidung trifft die Milchprobe; bei Blasenfisteln wird stets ein Abfluß der Milch eintreten, welchen man sich bei kleineren Öffnungen allerdings erst durch Auseinanderhalten der Ränder deutlich machen kann; bei Harnleiterfisteln geht die injizierte Milch nicht ab, sondern die Blase füllt sich, während zugleich oft klarer Urin aus der Fistel abtropft. Die Sondierung der Fistel gibt meistens ebenfalls einen positiven Befund; legt man einen Katheter in die Blase und sondiert die Fistel von der Scheide, so berühren sich die beiden Instrumente, während bei Ureterenfisteln eine dünne Sonde weit nach hinten und oben in die Höhe gleitet und den Katheter in der Blase nicht berührt.

Blasen-Scheiden- oder Blasen-Gebärmutterfistel.

Wenn auf diese Weise die Frage beantwortet ist, daß eine Blasenfistel besteht, so muß man weiter entscheiden, ob sie in die Vagina mündet (Blasen-Scheidenfistel), oder ob mit oder ohne Verlust eines Teiles der vorderen Lippe die Fistel in den Cervicalkanal führt (Blasen-Gebärmutterfistel). In einfacheren Fällen kann schon die Digitaluntersuchung entscheiden, daß die Öffnung unterhalb der Port. vaginalis in der vorderen Scheidenwand sitzt, oder anderseits sieht man im Spekulum bei vollständig normaler vorderer Scheidenwand den Urin aus dem äußeren Muttermund herauslaufen. In schwierigeren

Fällen entscheidet wieder die Milchprobe; man verstopft mit einem festen Tampon die Cervix und läßt Milch in die Blase hineinlaufen; fließt sie ab, so muß die Fistel in der Scheide sein, wenn nicht, so liegt sie in der Cervix. Die Fistel in der Cervix selbst zu übersehen, fällt schwer, wenn die Cervix sich gut formiert und das Os externum nicht sehr weit ist; leichter ist es, die Fistel zu Gesicht zu bringen und ev. auch zu sondieren, wenn ein Teil der vorderen Lippe zerstört ist. Eine Inzision der Cervix zu diagnostischen Zwecken ist nicht notwendig. Schwieriger ist es, bei Harnleiterfisteln die genaue Diagnose des Sitzes zu stellen, weil man hier auf die Milchprobe verzichten muß. Wenn sie im Scheidengewölbe sitzt, so kann man sie meistens übersehen und sondieren (Ureter-Scheidenfistel); die Einmündung des Ureters in die Cervix aber, also eine Ureter-Gebärmutterfistel, kann man nur durch sicheren Ausschluß einer Blasen-Gebärmutterfistel stellen, d. h. wenn bei sicherem Urinabgang aus dem Uterus die Milchprobe andauernd negativ ist. In diesem Falle, wo alles darauf ankommt, die aus dem Uterus abgehende Flüssigkeit mit Sicherheit als Urin zu erkennen, wird man zur Färbung desselben mittelst subkutaner Indigkarmininjektion greifen. Wenn die Diagnose auf eine Fistel gesichert ist, so wird es namentlich im Hinblick auf eine Operation nötig sein, die Untersuchung auszudehnen auf narbige Veränderungen und Verwachsungen der Fistelränder.

Fig. 324. Cystoskopisches Bild einer im Trigonum sitzenden Läsionsfistel, deren hinterer Teil linear verheilt. (Modifiziert nach Zangemeister.)

Cystoskopie bei Fisteln.

Die Cystoskopie kann Aufschlüsse über das Bestehen, über die Lage, zuweilen auch über die Ursache der Blasenfistel geben; wichtiger noch ist die topographische Feststellung der Uretermündung zum Fistelrand, und von keiner anderen Methode zu übertreffen ist die Diagnose der Ureterfisteln. Eine Schwierigkeit bei Blasenfisteln besteht in der Inkontinenz der Blase; da diese wenigstens 100—150 g Füllwasser enthalten muß, so sind ohne weiteres für die Vornahme der Cystoskopie nur kleine Fisteln brauchbar, oder solche, welche bei liegenden Kranken genügend das Wasser zurückhalten. Meistens muß man die Fistel temporär verschließen; das geschieht durch Ausstopfung der Scheide mittelst Tampons oder Colpeurynter oder durch Zusammenkneifen der Vaginalwände oder Muttermundslippe über der Fistel mittelst Zangen. Bei großen Defekten versagt die Cystoskopie natürlich.

Man erkennt die Blasenfistel als ein schwarzes (infolge fehlender Belichtung) Loch in der Blase, welches von glatter oder gewulsteter, meist cystitisch veränderter Schleimhaut umgeben ist; oft sieht man Narben an die Fistel heranziehen (Fig. 324). Je kleiner die Fistel ist, um so aufmerksamer muß man sie suchen, und gelegentlich kann sie durch Verstecken hinter Schleim-

hautfalten wohl unauffindbar sein; unter diesen Umständen kann die Cystoskopie versagen.

Cas. 31. Es handelte sich um eine Frau mit partieller Inkontinenz nach der ersten Geburt, welche durch eine kleine, in der Vagina deutlich sichtbare Blasenscheidenfistel verursacht war. Trotzdem die Fistel für einen dünnen Sondenknopf durchgängig war, konnte ich beim Cystoskopieren trotz langen Suchens die Öffnung in der Blase nicht finden, und erst nachdem ich sie durch ein von der Scheide aus hineingestecktes Hölzchen markiert hatte, fand ich sie zwischen Falten versteckt.

Am Rande oder in weiterer Entfernung vom Fistelrande erblickt man die Uretermündung; wenn sie zwischen Falten sich versteckt, erleichtert man sich ihr Auffinden durch Anwenden der Chromocystoskopie. Die Tätigkeit beider Ureteren schließt zugleich eine Ureterfistel aus. Den besten Dienst leistet die Cystoskopie bei der Diagnose der Ureterfistel, und zwar in Gestalt der Chromocystoskopie. Man wird eine Fistel annehmen, wenn bei unwillkürlichem Urinabgang durch die Scheide und beim sicheren Fehlen einer Blasenfistel dauernd der Urinstrahl auf der einen Seite fehlt. In zweifelhaften Fällen kann man die Diagnose durch Einführen eines Ureterkatheters in den betreffenden Ureter sichern; derselbe wird immer nur bis zu der Kontinuitätstrennung des Ureters vordringen und bei längerem Liegenlassen das Fehlen der Urinsekretion auf dieser Seite nachweisen. Vorsicht beim Einführen des Katheters ist notwendig, um mit der Spitze das Narbengewebe nicht zu durchstoßen. Die Beobachtung der Uretermündung bei Ureterfistel kann uns auch gelegentlich einen Aufschluß darüber geben, ob der Ureter gänzlich durchtrennt ist, oder ob er nur seitlich ein Loch hat. Im ersteren Fall wird die am Ureter herabtretende Kontraktionswelle durch die Durchtrennung unterbrochen, und die Uretermündung zeigt keine Zusammenziehungen mehr; „der Ureter liegt tot." Im anderen Fall läuft die Welle an dem nur partiell eröffneten Ureter weiter, spritzt aber keinen Urin in die Blase aus, weil derselbe zur Fistel herausläuft; man sieht dann Kontraktionen am Ureterwulst ohne Ausspritzen von Urin; „der Ureter geht leer." In folgendem Fall hat mir die Cystoskopie vorzügliche Dienste geleistet.

Cas. 32. Während meiner Berliner Tätigkeit hatte ich eine doppelseitige Adnexexstirpation vorgenommen. Nach 14 Tagen öffnete sich nach mehrtägigem Fieber die Laparotomienarbe und es entleerte sich zunächst Eiter, dann eine seröse, trübe, urinös riechende Flüssigkeit. Der Gedanke, daß unbemerkt ein Urachus abgeschnitten sein könnte, mußte fallen gelassen werden, da der Blasenvertex bei cystoskopischer Untersuchung seine normale Beschaffenheit zeigte. Da außerdem die Milchprobe negativ ausfiel, so kam ich auf den Gedanken einer Ureterbauchdeckenfistel. Ich cystoskopierte noch einmal und konnte nun auf der linken Seite eine normale Uretertätigkeit nachweisen und rechts ein deutliches Leergehen des Ureterwulstes erkennen. Daraus wurde die Diagnose auf eine partielle Durchtrennung des rechten Ureters gestellt. Zur Sicherung der Diagnose legte ich Ureterkatheter in beide Ureteren ein; links floß die normale Urinmenge, rechts kein Tropfen.

Die andere Ursache der Inkontinenz ist **die Insuffizienz des Verschlußapparates der Urethra.** Eine Vermutung auf diese Ursache erwächst schon

aus den Angaben der Kranken, daß sie nicht über andauernden Urinabgang, sondern nur über zeitweiliges Harnträufeln, vor allem beim Anstrengen der Bauchpresse (Husten usw.) oder beim starken Spreizen der Beine zu klagen haben. Die Untersuchung ergibt die Sicherheit dieses Zustandes durch die Beobachtung des Urinabganges durch die Urethra. Wenn man die Kranke stark husten und pressen läßt, so sieht man meistens den Urin abträufeln oder im Strahl hervorstürzen; tritt dies nicht ein, so gewinnt man die Sicherheit auf Insuffizienz des Verschlußapparates, wenn man im Simonschen Spekulum die Fistel durch die Milchprobe ausschließt. Schwieriger ist es, die Ursache der Insuffizienz des Verschlußapparates zu ermitteln. Am häufigsten handelt es sich um Paresen oder Paralysen des M. sphincter, welche im Anschluß an chronische Blasenkatarrhe nach Traumen (Geburt) oder bei nervösen Personen, recht häufig aber auch ohne nachweisbare Ätiologie beobachtet werden. In anderen Fällen sind es Zerstörungen der Urethra, entweder traumatische oder ulcerative; erstere zeichnen sich durch einen glatten Narbensaum, letztere, welche oft luetischer Natur sind, durch ausgedehnte kallöse Verdickungen und Ulcerationen in der Umgebung aus. Die Zerstörungen in der vorderen Hälfte der Urethra machen keine Inkontinenz; betreffen sie dagegen auch die hintere, oder zerstören sie gar die Muskelbündel des M. sphincter, so machen sie die Zurückhaltung des Urins unmöglich; ein Drittel bis zur Hälfte der Urethra hinten ist für die normale Kontinenz notwendig. In dieses Gebiet der Inkontinenz gehört auch die Enuresis nocturna, welche ebenfalls auf Parese des Verschlußapparates zurückzuführen und aus den anamnestischen Angaben leicht zu erkennen ist. Eine seltenere Ursache der Inkontinenz sind angeborene Mißbildungen, z. B. Spaltbildungen und vollständiger Mangel der Urethra, Blasenfisteln, Urachusfisteln. Alle diese Zustände, wenn sie überhaupt an Lebenden beobachtet werden, kommen in frühester Jugend vor oder ergeben mit Sicherheit durch die Anamnese den kongenitalen Ursprung. Die Diagnose dieser Zustände ist leicht und beruht auf der Klarlegung der Topographie; besonders schwierig hingegen sind jene Zustände zu beurteilen, welche auf abnormer Ausmündung des Ureters beruhen, namentlich wenn sie in die Vulva stattfindet.

Cas. 33. Anna G. gibt an, daß sie seit der Geburt unwillkürlichen Urinabgang haben soll, behauptet aber zugleich, in normaler Weise urinieren zu können. Urethra normal gebildet; Introitus vaginae durch Hymen teilweise verschlossen. Rechts neben demselben mündet mit weitem Ostium ein Schleimhautkanal, welcher sich etwa 2 cm sondieren läßt und sicher nicht mit Urethra und Vagina kommuniziert; gleichzeitig in die drei Kanäle eingeführte Sonden berühren sich nicht. Es findet unwillkürlicher, aber periodischer Urinabgang statt, welcher mit Sicherheit aus dem rechtsseitigen Schleimhautkanal kommt. Die Milchprobe ergibt einen vollständig negativen Befund; denn weder aus der Vagina noch aus der Urethra geht ein Tropfen Milch ab. Der Urin ist klar, die Blase faßt etwa 200 g. Die cystoskopische Untersuchung ergibt links eine normale Uretermündung mit intermittierendem Urinaussprizen, während rechts keine Uretermündung nachzuweisen ist.

Diagnose der Ursachen der Ischurie.

Definition. Unter Ischurie versteht man eine Erschwerung oder Unmöglichkeit des Urinablassens. In leichten Fällen erfolgt der Urinabgang erst nach längerem Zuwarten, Pressen oder Drücken; in anderen Fällen können die Kranken nur in bestimmten Stellungen oder nur tropfenweise urinieren, während in schweren Fällen eine vollständige Retention besteht; hierbei kommt es zur Harnverhaltung mit Ausdehnung der Blase. Wenn bei übermäßig ausgedehnter Blase unwillkürlich Urin abgeht, so bezeichnen wir dies als Ischuria paradoxa.

Diagnose der Ischurie.

Die Diagnose der Ischurie beruht im wesentlichen auf obigen Angaben der Kranken, bekommt aber eine wichtige Stütze, namentlich bei vollständiger Retention, durch den Nachweis der übermäßig ausgedehnten Blase. Am häufigsten wird die Diagnose der Ischurie verfehlt, wenn Harnträufeln sich hinzugesellt, weil der Urinabgang die Annahme einer Ischurie nicht aufkommen läßt; alle zweifelhaften Fälle entscheidet leicht der Gebrauch des Katheters. Eine besondere Form der Ischurie besteht darin, daß die Kranke ihre Blase nicht vollständig entleert und Residualurin in derselben zurückläßt; für diese Zustände kann man noch am ehesten eine ungenügende Tätigkeit des M. detrusor beschuldigen. Man erkennt diese Form der Ischurie, wenn man nach dem Urinieren den Katheter einführt und den Residualurin abläßt; durch die Menge desselben gewinnt man zugleich ein Urteil über den Grad dieser Ischurie.

Ursachen.

Während die Diagnose auf Ischurie im allgemeinen als leicht bezeichnet werden muß, entstehen größere Schwierigkeiten in der Beurteilung der **Ursachen**, und doch muß man in jedem Fall diese Frage zu beantworten suchen, weil die Ischurie häufig ein dauerndes Leiden ist und nur mit der Beseitigung der Ursachen schwindet. Ich trenne zwei Formen der Ischurie, die mechanische, bei welcher die Unmöglichkeit des Urinablassens auf einem mechanischen Hindernis beruht, und eine funktionelle, welche auf eine nervöse Störung des Mechanismus der Harnentleerung zurückzuführen ist.

Mechanische Ischurie.

Die Diagnose der mechanischen Ischurie beruht auf dem Auffinden eines mechanischen Hindernisses für die Urinentleerung; dabei kann der Mechanismus der Harnentleerung selbst vollkommen intakt sein, ist aber zuweilen mitbetroffen. Zunächst führen Urethralerkrankungen häufig zu Erschwerungen, aber selten zur vollständigen Behinderung des Urinabganges. Es sind Strikturen, periurethrale Karzinome und Narbenbildungen infolge von Lues. Die Diagnose ist leicht durch das Einführen des Katheters oder dünner Sonden zu stellen; dabei muß man aber bedenken, daß die Urinentleerung selbst noch durch einen stark verengten Kanal stattfinden kann. Seltener sind bei der Frau endovesikale Ursachen der Ischurie; sie bestehen in plötzlichem Abschluß der inneren Harnröhrenmündung durch Steine, Tumoren, Fremdkörper, Blutgerinnsel. Erkrankungen der Genitalorgane spielen

bei Frauen eine viel größere Rolle, sei es, daß sie die Urethra direkt gegen die Symphyse komprimieren oder den hinteren Teil derselben zusammen mit dem Blasenboden verlagern und verzerren; in dieser Form ist die Ischurie eines der wichtigsten und gewöhnlich auch das erste Inkarzerationssymptom. Zu den Tumoren, welche Ischurie erzeugen, gehören z. B. submuköse in die Vagina geborene Myome, große Karzinome der Vagina, Haematocolpos, Myome und große Karzinome der Cervix, Retroflexio uteri gravidi im dritten oder vierten Monat, Haematocele retrouterina, große Exsudate im Douglas, retrouterine Ovarialtumoren, Beckentumoren. Die Erkennung dieser Ursachen ist meist leicht, da es sich immer um größere Tumoren handelt, welche das ganze Becken einnehmen. Die Diagnose einer mechanischen Ursache der Ischurie wird häufig verfehlt, weil nicht nach ihr gesucht wird, sondern ohne weiteres bei Frauen die dem Arzt geläufigere Ursache der „hysterischen Blasenlähmung" präsumiert wird. Das ist ein bedenklicher Fehler, weil dann die mechanische Ursache der Ischurie bestehen bleibt und durch das immerwährende Katheterisieren, namentlich von seiten der Kranken selbst, schwere Cystitiden und Pyelitiden entstehen können. Bei jeder Ischurie muß sofort durch bimanuelle Untersuchung nach einer lokalen Ursache gesucht werden.

Funktionelle Ischurie.

Als funktionell bezeichne ich eine Ischurie, welche auf Störung des Mechanismus der Harnentleerung durch nervöse Einflüsse beruht. Um zu begreifen, wo diese liegen, muß man sich vergegenwärtigen, daß beim normalen Mechanismus durch sensible Leitung von der Innenfläche der Blase und vor allem vom Blasenhals aus der Urindrang ausgelöst wird, daß auf dem Wege des Reflexes der M. sphincter erschlafft und dann die Urinentleerung unter dem Einfluß des Bauchdruckes erfolgt, wobei dann der Detrusor höchstens für die vollständige Entleerung der Blase in Tätigkeit tritt. Danach kann die funktionelle Ischurie einerseits durch Störungen in der Reflextätigkeit entstehen und anderseits in der Unmöglichkeit begründet liegen, den Bauchdruck genügend wirken zu lassen. Die Störungen im Bereich des Reflexes können mehr den sensiblen Teil betreffen, welcher die Empfindung der gefüllten Blase dem Zentralorgan übermittelt, oder den zentrifugalen Teil der Nervenleitung, welcher die Lösung des Verschlußapparates zu bewirken hat. Die Trennung dieser Vorgänge ist nur möglich, wenn es sich um eine Leitungsstörung in den peripheren Nerven handelt; für die Mehrzahl dieser Fälle muß man den Vorgang als ein Ganzes auffassen.

Die Diagnose der funktionellen Ischurie beruht auf dem sicheren Ausschluß einer mechanischen; denn wenn man nirgends ein Hindernis für die Entleerung des Urins nachweisen kann, bleibt nur die Annahme irgendeiner Störung im nervösen Apparat übrig. Die Diagnose ist also im ganzen einfach; geht man aber mit derselben etwas weiter und sucht zu ergründen, welcher Art die funktionelle Störung ist, und welchen Abschnitt der dabei in Tätigkeit tretenden Nerven und Zentren sie betrifft, ob sie peri-

pheren oder zentralen Ursprungs ist, ob sie auf organischen Veränderungen des nervösen Apparates beruht oder rein funktionell ist, so stößt man auf große Schwierigkeiten. Als rein periphere Formen z. B. muß man Lähmungszustände auffassen, welche sich an heftige Blasenkatarrhe anschließen und wohl auf eine Alteration der Nervenfasern in der Blasenwand zu beziehen sind. Häufiger sind Ischurien bei Veränderungen der Zentralorgane; organische Rückenmarkserkrankungen zerstören zuweilen den Reflexapparat und verhindern die aktive Tätigkeit der Bauchpresse; bei akut fieberhaften Erkrankungen mit Benommenheit des Sensoriums tritt Ischurie ein, weil das Gefühl des Harndranges nicht empfunden und der Sphincter nicht erschlafft werden kann; hysterische Personen haben Ischurie, weil sie die Herrschaft über den Sphincter verloren haben. Als eine Störung in der Reflextätigkeit haben wir die Ischurie bei Operationen an der Vulva und Vagina aufzufassen, während die Ischurie bei Laparotomierten und Wöchnerinnen häufig auf dem Unvermögen beruht, die Bauchpresse in horizontaler Lage in Tätigkeit zu setzen; die Ischurie nach Operationen mit weitgehender Ablösung der Blase findet ihre Erklärung auch in der Verletzung der Blasennerven.

Als eine seltenere Form der Ischurie beobachtet man Krampfzustände im Gebiet des M. sphincter, welche eine Erschlaffung desselben nicht gestatten. In mehreren Fällen gelang mir die Diagnose auf diese Form dadurch, daß bei geringen Reizungen des Blasenhalses mit dem Katheter so heftige Kontraktionen im M. sphincter auftraten, daß der Katheter fest engagiert wurde. Auch diese Form der Ischurie schließt sich häufig an katarrhalische Reizzustände der Schleimhaut in dieser Gegend an.

Ich reihe hier die Besprechung der Blasentumoren, Blasensteine und Fremdkörper in der Blase an.

Blasentumoren.

Der erste Verdacht wird auf einen Blasentumor durch Blutungen gelenkt. Der Tumor blutet meistens ohne besondere Ursache; das Blut mischt sich dem Urin bei und färbt ihn mehr weniger blutig; selten geht reines Blut ab; blutfreier und blutiger Urin wechseln ab. Da Blut aus der Scheide ebenfalls den Urin blutig färben kann, so gibt nur das Katheterisieren den Beweis, daß das Blut dem Harnapparat entstammt. Blasenblutungen sind nun für Tumoren nicht pathognomonisch, sondern kommen auch bei Steinen, Fremdkörpern, Ulcerationen vor, wenn auch nicht so reichlich wie bei Tumoren. Andere Symptome haben keine diagnostische Bedeutung und können sogar vollständig fehlen, wenn der Tumor nicht gerade am Trigonum sitzt.

Die mikroskopische Untersuchung des Urins macht nur dann einen Blasentumor wahrscheinlich, wenn größere Gewebsbröckel abgehen und mikroskopisch die Struktur des neugebildeten Gewebes erkennen lassen; aus einzelnen Zellgebilden kann man niemals eine Neubildung diagnostizieren.

Die kombinierte Untersuchung der Blase von Scheide und Bauchdecke aus gibt sehr unsichere Resultate. Kleine, weiche Tumoren können der Palpation überhaupt entgehen oder dem palpierenden Finger entweichen; nur wenn sie härtere Konsistenz haben und fest in der Wand der Blase sitzen, kann man sie bei günstigen Bauchdecken fühlen und sie in die Blase lokalisieren. Wenn die Wand selbst und ihre Umgebung karzinomatös infiltriert sind, macht die Palpation keine diagnostischen Schwierigkeiten. Weit sicherer und fast unfehlbar ist die Palpation innerhalb der Blase; ohne Schwierigkeit fühlt man die Größe, den Sitz und die Konsistenz des Tumors, kann Ulceration an der Oberfläche und vor allem die Breite der Stielverbindung und den Zustand der umgebenden Wand erkennen; dadurch werden sehr wichtige diagnostische und für die Operation prognostische Aufschlüsse gewonnen. Die Methode verlangt aber die namentlich bei jauchigen Tumoren nicht ungefährliche Dilatation der Harnröhre und kann selbst die Infektion an dem Tumor hervorbringen oder durch Läsion der Oberfläche Blutungen verursachen. Aus letzterem Grunde ist auch die Untersuchung mit Sonde und Katheter zu widerraten. Die Austastung der Blase ist heute ganz durch die Cystoskopie verdrängt und kommt nur da in Anwendung, wo diese kein sicheres Resultat ergibt.

Die Cystoskopie hat nun allerdings bei Blasentumoren mit technischen Schwierigkeiten zu kämpfen und führt auch nicht selten zu falschen Schlüssen. Die technischen Schwierigkeiten bestehen in dem begleitenden Katarrh, in den bei jeder unsanften Berührung auftretenden Blutungen und in der durch den Tumor gehinderten freien Beweglichkeit des Cystoskops. Das Grundgesetz der cystoskopischen Diagnose ist der Nachweis eines polypös in das Blasenlumen vorragenden Körpers; das wird nicht schwer sein, wenn es sich um kleinere Tumoren handelt, welche man zugleich mit dem angrenzenden Stück der Blasenwand übersehen kann. Es wird viel schwieriger, wenn der Tumor so groß ist, daß man nur ihn im Bilde erblickt; man muß dann das Cystoskop so dirigieren, daß man den Rand überblicken und aus dem tiefen Schlagschatten, welchen er auf die Blasenwand wirft, das Hervorwachsen aus der Wand schließen kann. Je zirkumskripter der Tumor sich abgrenzt, und je normaler die umgebende Wand ist, um so leichter gewinnt man den Eindruck des prominierenden Tumors. Ein ähnliches Bild können extravesikale Tumoren bieten, z. B. Cervixmyome, welche die Wand nach innen vorstülpen; gewöhnlich wird die Vorwölbung keine so gestielte sein, und die überkleidende Schleimhaut hat ein ganz normales Aussehen, während die Tumoroberfläche meist höckerig, ulceriert, inkrustiert, mit Schleim und Blut belegt erscheint. Weit schwieriger ist die cystoskopische Diagnose, wenn der Tumor flach in der Wand sitzt; er kann mit häutigen und ödematösen Schleimhautwülsten verwechselt werden, namentlich solange er nicht ulceriert ist; außer Schleimhautexkreszenzen können auch Blutcoagula, Eiterklumpen, Abszesse mit Tumoren verwechselt werden. In allen diesen Fällen wird man durch wiederholte Untersuchung oder durch Austastung der Blase sich Klarheit verschaffen müssen.

Das Cystoskop muß weiter Aufschluß über die Art des Tumors zu geben haben; von praktischer Wichtigkeit sind nur die gutartigen Papillome und die Karzinome. Die Papillome erscheinen als vielfach verzweigte, vereinzelt oder häufiger in dichten Haufen stehende Papillarbäume, deren Spitzen in der Flüssigkeit flottieren und bei günstiger Beleuchtung Gefäße durchscheinen lassen. Selten erscheint die Oberfläche hochrot, sondern meistens ist sie mit Schleim oder Inkrustationen bedeckt; Substanzverluste und Hämorrhagien sind nicht selten. Die Wucherung als Ganzes springt in die Blase vor und läßt oft deutlich den Schlagschatten erkennen. Die Karzinome liefern sehr verschiedenartige Bilder. In einzelnen Fällen erscheinen sie als Papillome, welche sich cystoskopisch nicht von den oben beschriebenen gutartigen unterscheiden lassen; in anderen Fällen bilden sich zirkumskripte Tumoren mit leidlich gut erhaltener Schleimhautoberfläche und spät beginnendem Zerfall; wieder andere führen

Fig. 325. Cystoskopisches Bild bei Blasenpapillom. (Modifiziert n. Zangemeister.)

Fig. 326. Cystoskopisches Bild eines Blasenkarzinoms. (Modifiziert n. Zangemeister.)

zur Infiltration größerer Wandabschnitte und zeigen eine flache Vorwölbung mit tief ulcerierter Oberfläche, welche mit Sekret belegt und inkrustiert ist.

Zur Illustration des diagnostischen Ganges bei Blasentumoren teile ich zwei Fälle mit, welche ich in meiner Klinik beobachtet habe.

Cas. 34. Fräul. S., 33 Jahre. Seit 5—6 Jahren Tenesmus, seit 8 Monaten hin und wieder, seit 3—4 Monaten fast andauernd blutiger Urin; zuweilen Schmerzen beim Urinieren, keine Störung des Allgemeinbefindens.

Die kombinierte Untersuchung ergibt im vorderen Scheidengewölbe einen weichen Tumor; die Umgebung der Blase ist frei.

Cystoskopischer Befund: Blasenschleimhaut von normaler Farbe und Injektion. Unmittelbar hinter dem Sphincter liegt der Vorderwand ein halbkugelig ins Blaseninnere vorragender Tumor auf, welcher unregelmäßig höckerig und von ödematöser, grauroter, etwas durchscheinender, mit flottierenden Blasen besetzter Schleimhaut überzogen ist; stellenweise weiße Salzniederschläge. An diesen Tumor schließt sich ein ähnlicher, ebenfalls nur taubeneigroßer Höcker nach rechts hinten an, und ein dritter bedeckt das ganze Trigonum. Auf der

Oberfläche des vorderen Tumors zottige, papillomatöse Exkreszenzen, z. T. dendritisch verzweigt. Die Zotten sind flottierend und tragen im Innern ein Blutgefäß.

Diagnose: Papillome der Blase (Fig. 325). Die Sectio alta bestätigt die Diagnose.

Cas. 35. Fr. H. Seit 6 Monaten Harndrang und Brennen beim Urinieren; seit 4 Monaten blutiger Urin, einmal stärkere Blutung; in letzter Zeit Zunahme der Beschwerden, Abmagerung und Abnahme der Kräfte seit etwa 6—8 Monaten. Die kombinierte Untersuchung ergibt vor dem Uterus eine hühnereigroße, etwas bewegliche Geschwulst von rundlich ovaler Gestalt und harter Konsistenz; kein Zusammenhang mit dem Uterus oder den Adnexen. — Sondierung oder Austastung der Blase wird nicht vorgenommen.

Cystoskopischer Befund: Obere Wand der Blase zeigt normale Schleimhaut, ebenso rechte Wand und Blasenboden. Rechter Ureter normal. Von links her wölbt sich in die Blase ein rundlicher Tumor mit ziemlich glatter Oberfläche, welche aus weißlich mortifiziertem Gewebe mit Inkrustationen besteht. Die Basis ist, wie der deutliche, scharfe Schlagschatten erweist, umschrieben, leicht polypös (Fig. 326).

Diagnose: Tumor vesicalis.

Die Sectio alta ergibt einen entsprechenden Befund, das Mikroskop ein Plattenepithelkarzinom.

Die Blasensteine.

Die Blasensteine machen ebenfalls beim Weibe keinerlei charakteristischen Symptome und verbergen sich lange unter dem Bild des Katarrhs, welchen sie erzeugt haben. Oft führt ein glücklicher Zufall zu ihrer Entdeckung, oder sie werden mit dem Cystoskop gefunden, wenn man die Veränderungen des langdauernden Katarrhs untersuchen oder seine Ursachen erforschen will. Man mache es sich zur Regel, bei allen langdauernden schweren oder mit intensiven Schmerzen einhergehenden Katarrhen auf einen Stein zu untersuchen.

Die kombinierte Untersuchung der Blase von Vagina und Bauchdecken liefert ebenso wie bei den Tumoren sehr unsichere Resultate. Einmal können Steine, welche nicht sehr groß sind, der Palpation ganz entgehen, namentlich wenn sie von verdickter Blasenwand umgeben sind. Ich habe unter 10 Fällen meiner Klinik keinen Stein auf diese Weise diagnostiziert und dreimal über haselnußgroße Steine, deren Vorhandensein auf andere Weise nachgewiesen war, nicht fühlen können. Außerdem können Steine für andere Tumoren gehalten werden oder häufiger wohl noch Steine diagnostiziert werden, wo keine vorhanden sind.

Fritsch beschreibt einen diesbezüglichen Irrtum mit folgenden Worten:

„Eine Frau hatte viele Blasensymptome, jedenfalls Gonorrhoe und häufige Cystitis gehabt. Ich fühlte bei der Untersuchung deutlich einen „Stein" in der Blase, der ganz exquisit in der Blase von rechts nach links hin- und zurückgeschoben werden konnte. Ich war meiner Sache so sicher, daß ich nicht einmal mit dem Metallkatheter untersuchte. Narkose, um den Stein aus der dilatierten Harnröhre zu extrahieren. In der Narkose zeigte der Metallkatheter die Blase leer. Es wurde dann mit dem Katheter die Blase seitlich festgehalten und dabei erkannt, daß der Tumor außerhalb der Blase lag. Der Tumor erwies sich nachher bei starkem Abführen als Koprolith."

Eine größere Bedeutung hat die Untersuchung der Blase mit dem Katheter oder ev. mit der Steinsonde. Nicht selten wird der Stein schon erkannt, wenn man den Katheter zwecks Entnahme des Urins in die Blase einführt. Doch das bleibt ein glücklicher Zufall, wenn der Stein gerade auf dem Blasenboden liegt; sehr häufig entzieht er sich durch seitliche Lage in den Taschen der Berührung mit der Sonde. Sichere Befunde gibt der Finger, der mit Ausnahme der in Divertikeln versteckten und von Schleimhaut überwucherten Steine denselben stets leicht nachweist. Noch schätzenswerter ist der Aufschluß, welchen der Finger über die Größe des Steins, welcher mit dem Cystoskop leicht falsch beurteilt wird, über seine Lage, Gestalt und Beweglichkeit gibt. Die Betastung des Steins ist deshalb namentlich im Hinblick auf die Wahl der Operationsmethode ein brauchbares Verfahren. Da Infektionsgefahr hier viel geringer ist als bei Tumoren, und da die Urethra für die Vornahme der Extraktion doch erweitert werden muß, so braucht man mit der Austastung nicht so zurückhaltend zu sein, wie bei Tumoren; für die Diagnose allein kommt sie allerdings immer erst nach der Cystoskopie in Anwendung.

Fig. 327. Cystoskopisches Bild eines Phosphatsteines. (Modifiziert n. Zangemeister.)

Die Cystoskopie ist die sicherste Methode für den Nachweis des Steins. Allerdings hat der Untersucher oft mit großen Schwierigkeiten zu kämpfen. Der begleitende Katarrh ist oft so heftig, daß es nicht gelingt, die Blase mit klarer Flüssigkeit zu füllen; nicht selten besteht Inkontinenz, welche das Zurückhalten des Füllwassers erschwert, oder starker Tenesmus treibt es wieder zu früh aus. In einzelnen Fällen ist der Stein so groß oder liegt so nahe dem Orific. urethrae, daß das Cystoskop nicht vorbeigleiten kann. Wenn aber alles überwunden, ist das Bild meist von einer Klarheit und Schönheit, daß ein Blick für die Diagnose genügt. Größe, Gestalt, Oberfläche, Farbe, Zahl, Lage sind sehr variabel, aber doch so leicht zu kennen, daß es keiner Beschreibung bedarf; ich verweise auf die cystoskopischen Bilder Figg. 327, 328, 329.

Fig. 328. Uratstein in der Blase (nach Casper).

Fig. 329. Oxalatsteine in der Blase (nach Casper).

Das Cystoskop findet den Stein stets, mit Ausnahme der sehr seltenen vollständig im Divertikel eingekapselten; man unterlasse aber nicht alle Taschen der Blase sich zugänglich zu machen.

Die Radiographie ist imstande, den Stein in der Blase nachzuweisen, wenn er sich nicht gerade hinter dem Knochen versteckt; bei der Sicherheit, welche uns das Cystoskop bietet, wird man aber kaum zu dieser Methode zu greifen brauchen; versagt sie aber wegen der oben erörterten Schwierigkeiten, so kann diese aushelfen. Einen Vorteil hat die Radiographie aber vor allen anderen Methoden, daß sie uns die Anwesenheit und Lage metallischer Fremdkörper als Kern des Steins mühelos und ungefährlich enthüllt (Fig. 330).

Fig. 330. Radiogramm von zwei in sagittaler Richtung aneinanderliegenden Blasensteinen, deren einer eine Haarnadel als Kern enthält. (Orig.)

Um zu zeigen, welchen Wert die einzelnen Methoden für den Nachweis des Steins haben, führe ich nach einer Arbeit Zangemeisters aus dem Material meiner Klinik folgendes an.

Bei 12 Fällen wurden die Blasensteine erkannt:

1 mal durch das Gesicht (zur Urethra herausgewachsen),
1 mal mittelst direkter Palpation durch eine Blasenscheidenfistel,
5 mal mit Sonde oder Katheter,
5 mal nur mit dem Cystoskop.

Fremdkörper in der Blase.

Beim weiblichen Geschlecht sind Fremdkörper in der Blase sehr häufig; sie sind als solche und als Kern für Blasensteine von großer praktischer Bedeutung. Die Fremdkörper sind entweder von außen in die Blase eingewandert, z. B. Ligaturen, oder zu therapeutischen Zwecken in Blase und Urethra eingeführt

und unabsichtlich in letzterer verblieben, z. B. Katheterstückchen, Reste von Urethralbazillen aus Wachs oder Kakaobutter, Paraffin, oder absichtlich zu masturbatorischen Zwecken in die Urethra eingeführt und der Hand in die Blase hinein entglitten, vor allem Haarnadeln, Bleistifte usw.

Auf die Diagnose dieser Fremdkörper wird man in einzelnen Fällen durch die Angabe der Kranken hingelenkt und kann dann sofort zum Nachweis derselben schreiten; meistens erhält man aber keine positive Angabe, weil entweder die Kranke das Einbringen des Fremdkörpers absichtlich verschweigt oder von dem Einwandern desselben nichts weiß. Dann kann der Fremdkörper lange getragen werden, bis er schließlich Beschwerden macht oder zur Steinbildung führt und dann Gegenstand ärztlicher Behandlung wird.

Ich habe 4 Blasensteine entfernt, welche sich um Fremdkörper gebildet hatten: zwei um Haarnadeln, einer um ein goldenes Crayon, einer um ein Paraffinklümpchen.

Der Nachweis des Fremdkörpers wird demnach nicht immer als solcher, sondern oft nur in dem Zentrum eines extrahierten Blasensteines möglich sein.

Die Verwendung des Cystoskops ist die sicherste und unschädlichste Methode, man erblickt nach sorgfältiger Blasenspülung meist ohne Schwierigkeit den Fremdkörper; Haarnadeln, Katheterstücke, Ligaturen sind auf diese Weise leicht zu diagnostizieren.

Eine eigenartige Schwierigkeit machte mir die Diagnose einer Menge runder, dunkelbrauner Kügelchen, welche auf der Oberfläche des Urins sich in dem oberen Teil der Blase aufhielten und bei jeder Bewegung leicht tanzten. Nachdem dieselben herausgespült waren, ergab die Untersuchung, daß es sich um Kakaobutter handelte. Die Kranke war vor längerer Zeit von anderer Seite mit Jodoformbazillen behandelt worden.

Die Radiographie gibt bei Anwesenheit von metallischen Fremdkörpern, sowohl wenn sie frei sind, als auch in Verbindung mit Blasensteinen brauchbare Bilder. Namentlich in bezug auf die Lage der metallischen Fremdkörper werden wir verwertbare Befunde erwarten dürfen.

Seiffart hat eine Haarnadel in der Blase allein durch das Röntgenverfahren nachgewiesen und durch eine in die Vagina eingeführte Platte photographiert.

Ich selbst habe eine Haarnadel als Kern in einem Blasenstein gefunden und photographieren lassen (s. pag. 562).

Die Austastung der Blase mittelst Sonde und Finger steht wegen der Infektionsgefahr und ev. wegen der dafür notwendigen Dilatation der Urethra in ihrer Bedeutung zurück.

Erkrankungen des Ureters.

Von den Erkrankungen des Ureters interessieren den Gynäkologen die Ureteritis, die Ureterfisteln, die Läsionen des Ureter, sowie die Kompression desselben.

Die **Ureteritis** ist eine immer sekundäre Entzündung des Ureters, welche Ureteritis
sich aszendierend an eine Cystitis oder deszendierend an eine Pyelitis anschließt;

die diagnostische Aufgabe des Arztes wird demnach darin zu bestehen haben, daß er bei bestehender Cystitis oder Pyelitis die Ausbreitung der Erkrankung auf den Ureter erkennt. Die Wichtigkeit dieser Diagnose liegt nicht gerade in dem Nachweis der Erkrankung des Ureters, welche klinisch keine große Bedeutung beansprucht, sondern vielmehr der Beteiligung der Verbindungsstraße, auf welcher einerseits die Niere, anderseits die Blase erreicht wird; also in dem Hinweis auf die bevorstehende oder schon eingetretene Miterkrankung der Niere oder der Blase.

Die Diagnose der Ureteritis ist durch die Untersuchung des Urins nicht zu stellen, weil die bei derselben abgestoßenen Epithelien sich nicht von den tiefen Blasen- und von den Nierenbeckenepithelien unterscheiden. Symptome sind ebenfalls als Stütze nur sehr vorsichtig zu verwerten; zuweilen weisen die im Verlauf des Ureters auftretenden, ziehenden oder kolikartigen Schmerzen auf eine Beteiligung desselben hin. Auch das Cystoskop versagt meistens in der Diagnose. Man kann wohl mit Hilfe desselben oder durch Anwendung des Ureterkatheters nachweisen, daß Urin mit entzündlichen Formelementen aus dem Ureter ausgespritzt wird, kann aber nicht entscheiden, ob dieselben dem Nierenbecken oder allein dem Ureter entstammen. Mehr Sicherheit gibt das Cystoskop, wenn man den in die Blase austretenden Teil des Ureters als erkrankt erkennen kann. Die Schleimhaut selbst zu übersehen ist freilich meistens unmöglich; ebenso muß man sich hüten, aus der Dicke des Ureterwulstes einen Schluß auf Infiltration der Wand zu ziehen, weil die Prominenz des Ureterwulstes eine individuell verschiedene ist. Nur die zirkumskripte Erkrankung der Blasenschleimhaut um die Uretermündung herum spricht für Erkrankung des Ureters; wenn man die Umgebung der Uretermündung zirkumskript stark injiziert, oder wenn man bullöses Ödem um dieselbe findet, so ist eine Erkrankung des Ureters wahrscheinlich. Die ulcerative Erweiterung der Uretermündung, wie wir sie bei deszendierender Tuberkulose beobachten, weist ebenfalls auf dieselbe hin. Eine volle Sicherheit auf Ureteritis kann man zuweilen durch direkte Palpation des Ureters, und zwar des unmittelbar an die Blase anstoßenden Abschnitts gewinnen. (Über die Methode siehe pag. 77.) Man fühlt ein- oder doppelseitige Stränge bis zur Bleistiftdicke vom vorderen Scheidengewölbe in flachem, nach oben konkavem Bogen gegen die seitliche Beckenwand ziehen; sie sind meist druckempfindlich; je stärker die Infiltration, um so weiter lateralwärts kann man den Ureter nachweisen.

Cas. 36. Seit zwei Jahren Schmerzen in der linken Nierengegend. Harndrang mit Blasenkrampf. —

Uterus liegt etwas anteponiert. Links ist der Ureter vom vorderen Scheidengewölbe aus bis an die Beckenwand heran sehr deutlich als bleifederdicker Strang zu fühlen; genau an der Stelle der Einmündung in die Blase hört die Infiltration auf; mäßige Druckempfindlichkeit des Ureters. Der rechte Ureter ist nur etwas verdickt, aber ebenfalls deutlich in seinem Verlauf bis an die Beckenwand als strickstockdicker Strang zu tasten; die medianen Endstücke der beiden Ureteren sind zirka 2 cm weit voneinander entfernt; hier fühlt man weiche Blasenwand.

Die cystoskopische Untersuchung ergibt normale Blasenschleimhaut, nur der Blasenboden ist etwas gerötet. In der Gegend der linken Ureteröffnung sieht man ein bullöses Ödem mit transparenten, dicht gedrängt stehenden Bläschen, zwischen denen die linke Uretermündung versteckt liegt. Urinaustritt kann links nicht beobachtet werden, rechts war derselbe immer klar. —

Die Natur der Ureterenerkrankung — praktisch kommen wesentlich Gonorrhoe und Tuberkulose in Betracht — wird man nur aus dem Gesamtbild beurteilen können. Gelegentlich wird die ulceröse Zerstörung der Harnröhrenmündung auf Tuberkulose hinweisen; Schrader gelang in einem Falle die Diagnose auf Tuberkulose dadurch, daß er nach vollständiger Entleerung der Blase die Ureteren bimanuell exprimierte und dann Tuberkelbazillen im Urin nachwies.

Über die Diagnose der Ureterfisteln siehe pag. 553.

Die Diagnose der Ureterläsionen, sowohl der Unterbindungeu als auch der Durchschneidungen, hat eine große Bedeutung gewonnen, seitdem unsere weitgehenden, namentlich abdominellen Operationen uns häufig in Kollision mit dem Ureter bringen.

Die **doppelseitige, vollständige Unterbindung beider Ureteren** führt zur kompletten Anurie und zu urämischen Erscheinungen, welche allerdings zuweilen erst nach einigen Tagen auftreten. Man wird zunächst einen Verdacht auf die doppelseitige Unterbindung gewinnen, wenn in den zweiten 24 Stunden keine Urinsekretion bemerkbar ist. Die stärkste Prostration nach langdauernder Operation mit starkem Blutverlust und großem Chloroformgebrauch führt selten länger als 24 Stunden zur Anurie. Bei der Wichtigkeit der frühen Diagnose dieser lebensgefährlichen Komplikation darf man mit den Maßnahmen zur Sicherung derselben jedenfalls nicht länger als etwa 36 Stunden oder bis zum ersten Auftreten urämischer Erscheinungen warten. Die Cystoskopie allein, auch in Gestalt der Chromocystoskopie, bringt uns nicht weiter in der Diagnose; denn wenn die Ureteren spritzen, so wird man auch Urin mit dem Katheter in der Blase finden, und das vollständige Totliegen der Uretermündung würde immer eine schwere funktionelle Störung noch nicht ausschließen. Nur der Ureterkatheter gibt die erwünschte Sicherheit, indem er beim Steckenbleiben an einer bestimmten Stelle das Hindernis nachweist; dabei ist aber zu bedenken, daß die Ureteren auch durch Verlagerung nach der Operation schwer sondierbar oder auch vollständig abgeknickt sein können. Weiteres kann auch der Ureterkatheter nicht leisten; man gewinnt aber durch ihn die Indikation zur sofortigen operativen Revision der Ureteren.

Die **einseitige Ureterenunterbindung** führt sehr selten zu urämischen Erscheinungen oder zu auffälliger Herabsetzung der Urinmenge. Wenn die andere Niere gesund ist, so wird, zuweilen unter leichten Störungen des Allgemeinbefindens, die Funktion von dieser übernommen, und Urinmenge und Befinden gewinnen bald den normalen Charakter. Von Krankheitserscheinungen könnte vielleicht nur ein jäher Schmerz in der betreffenden Nierengegend den Verdacht auf Unterbindung lenken. Deshalb fehlt auch meistens der Anlaß,

die zur Sicherheit der Diagnose notwendige Chromocystoskopie und Ureterenkatheterisierung in Anwendung zu ziehen. In der Mehrzahl der Fälle wird deshalb unvermutet die Unterbindung bei der Sektion gefunden oder bleibt, wenn die Kranke genest, zeitlebens unerkannt; in seltenen Fällen führt die Unterbindung zu Hydronephrose, welche dann als Tumor mit charakteristischen Eigenschaften (s. pag. 570 ff.) und durch Cystoskopie nachgewiesen werden kann. Gelegentlich durchschneidet die Ligatur den unterbundenen Ureter, und der durch die Öffnung austretende Urin führt zur Urininfiltration oder, wenn der Urin nach außen durchbricht, zu den Erscheinungen der Ureterfisteln. — Wenn man auf die Möglichkeit einer einseitigen Ureterunterbindung aufmerksam geworden ist, so wird man sie cystoskopisch sicher nachweisen durch das absolute Totliegen des betreffenden Ureters und durch seine Undurchgängigkeit mittelst des Ureterkatheters.

Die **operative Durchtrennung des Ureters** wird häufig schon während der Operation oder nachher bei der anatomischen Untersuchung des exstirpierten Präparats entdeckt. Bleibt sie unerkannt und steht man ahnungslos dem sich entwickelnden Krankheitsbild gegenüber, so wird die Diagnose meistens nicht möglich sein. Entleert nämlich der Ureter den Urin in die freie Bauchhöhle, so kann gelegentlich wohl bei ganz keimfreiem Urin und vollständig aseptischem Wundverlauf jede Reaktion ausbleiben, bis die Sekretion der Niere schließlich aufhört. Für gewöhnlich handelt es sich aber bei der Operation mit Ureterdurchschneidung um schwere Operation mit nicht keimfreiem Verlauf; deshalb entsteht fast ausnahmslos bald Peritonitis, unter derem Bilde die Ureterdurchschneidung verloren geht; wenn der durchschnittene Ureter extraperitoneal gelegen ist, so entsteht Urininfiltration und Abszedierung; bei vaginaler Durchschneidung entstehen sehr bald die Erscheinungen der Ureterfistel.

Die **Kompression der Ureteren** kann herbeigeführt werden durch große, harte Abdominaltumoren, durch umwuchernde Karzinome und durch schrumpfende Exsudate. Die Diagnose dieser Zustände beansprucht Bedeutung für die Indikationsstellung zur Entfernung dieser Hindernisse. Die Aufforderung zum Nachweis einer Kompression erhält man durch das Auftreten urämischer Erscheinungen bei doppelseitiger Kompression oder durch das Verlangen, die Ausdehnung eines zu operierenden Karzinoms festzustellen. Unvollständige Kompressionen machen keine deutlichen Erscheinungen; wenn dagegen der Verschluß vollständig ist, so wird man mittelst Chromocystoskopie das Fehlen des Urinstrahls oder mit dem Katheter die Unwegsamkeit des Ureters nachweisen. Die Ausführung dieser Maßnahmen erleidet oft große Schwierigkeiten infolge der Dislokation des Blasenbodens durch die großen Tumoren.

Erkrankungen der Niere.

Die Nierenerkrankungen gehören in das Gebiet der inneren Medizin und Chirurgie. Diese Abgrenzung gegen das gynäkologische Arbeitsfeld überhebt

mich aber nicht der Verpflichtung an dieser Stelle die Diagnose einiger Nierenerkrankungen zu besprechen. Zum Teil handelt es sich um solche Affektionen, welche in direktem Zusammenhang mit Blasenerkrankungen stehen (Pyelitis), oder es sind Geschwulstbildungen der Niere, welche häufig zur Verwechslung mit Genitaltumoren Anlaß geben; ferner ist die Wanderniere eine so häufige Teilerscheinung gynäkologischer Erkrankungen, daß sie hier Berücksichtigung finden muß. Wenn man den Grenzstein zwischen spezialistisch gynäkologischer und allgemein chirurgischer Tätigkeit setzen will, so mag er wohl am besten seinen Platz im Ureter dort finden, wo das Gebiet der gynäkologischen Ureterfisteln und operativer Läsionen aufhört; diagnostisch aber kann der Gynäkologe der Berührung mit der Niere nicht ganz entraten.

Diagnose der Pyelitis. Die Pyelitis kommt dem Gynäkologen am häufigsten zur Beobachtung, wenn sie sich an eine Cystitis anschließt, sei es, daß dieselbe gonorrhoischer oder tuberkulöser Natur oder durch andere Organismen (Kathetercystitis) entstanden ist. Die Frage, ob die Entzündung der Blase sich auf das Nierenbecken ausgedehnt hat, ist in akuten Fällen meistens leicht zu beantworten, wenn die Nierengegend auf Druck stark empfindlich ist und wenn hohes, meist 4—6 Tage dauerndes und in ähnlichen Anfällen sich wiederholendes Fieber besteht; schwieriger ist es bei subakuten und chronischen Fällen. Alle Versuche, diagnostisch wichtige Urinbefunde zu erheben, sind gescheitert. Die früher als pathognomonisch angegebenen geschwänzten Epithelien kommen auch in der Blase vor; die als charakteristisch hingestellte saure Reaktion findet sich auch bei gonorrhoischen und tuberkulösen Blasenkatarrhen; und eigentliche alkalische Reaktion bei Pyelitis, der Gehalt des Urins an Eiter kann so schwankend sein, daß man aus einer reichlichen Menge nicht ohne weiteres auf eine Beteiligung des Nierenbeckens schließen darf; etwas sicherer ist ein für die geringe Eitermenge des Urins zu reichlicher Albumenbefund. Die Symptome, wenn sie in deutlichen Nierenkoliken und Lumbalschmerz bestehen, lassen wohl eine Erkrankung des Nierenbeckens vermuten; eine sichere Diagnose erwächst nur aus dem cystoskopischen Befund. In Fällen, wo sich die Pyelitis an eine Cystitis anschließt, wird zunächst die Blasenwand die pag. 546 geschilderten Veränderungen zeigen; wenn man dann aber die Ureterenöffnung beobachtet, so sieht man bei eitriger Pyelitis getrübten Urin ausspritzen, welcher sich zunächst deutlich von dem klaren Füllwasser abhebt, bis er sich in ihm verteilt; in anderen Fällen, namentlich wenn das sezernierende Parenchym zugrunde gegangen ist, entleert sich auch wohl reiner Eiter. Schwerer ist die cystoskopische Diagnose, wenn der Nierenurin nur wenig getrübt ist. Der Urin enthält dann so wenig morphotische Elemente, daß er sich nicht deutlich genug von dem Füllwasser abhebt; anderseits können auch wohl Blasenwandpartikel, welche sich in demselben bewegen, gelegentlich einmal den Eindruck machen, als ob sie dem Ureter entströmten. In solchen Fällen kann man zur sicheren Diagnose nur durch das isolierte Auffangen des Urins

Pyelitis.

einer Niere direkt aus dem Ureter kommen. Das Einlegen des Katheters bei bestehender Cystitis verlangt aber große Sorgfalt und einige besondere Kautelen, weil der Katheter die Infektionsträger der Cystitis in den Ureter verschleppen kann. Man muß die Blase durch längeres Spülen mit einem Desinfiziens (Casper empfiehlt Hydrargyr. oxycyanat. 1:5000) möglichst von ihren Keimen befreien und muß ferner die Berührung etwaiger doch noch vorhandener Eiterflocken mit dem Katheter vermeiden. Der Katheter muß sehr vorsichtig eingeführt werden, um die leicht zu infizierenden Läsionen zu vermeiden und darf nicht weiter als etwa 5—10 cm vorgeschoben werden. Die trotzdem eingeführten Bakterien führen meistens nicht zu Erkrankungen, weil sie durch den Urinstrahl wieder fortgespült werden. Casper empfiehlt aber zur sicheren Vermeidung der Infektion ein Ausspülen des Ureters durch den Katheter mittelst einiger Kubikzentimeter $1^0/_{00}$ Höllensteinlösung und will zahllose Ureterenkatheterismen bei kranker Blase unter diesen Vorsichtsmaßregeln vorgenommen haben,

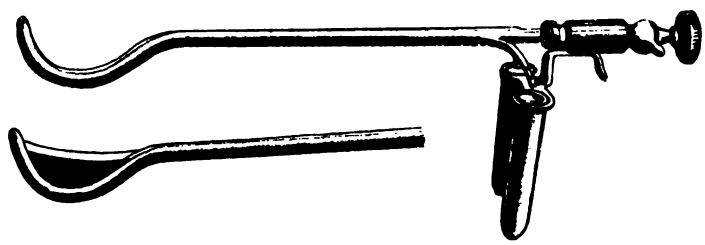

Fig. 331. Urinsegregator nach Luys.

ohne die Infektion verschleppt zu haben. Wenn besondere Vorsicht notwendig ist, so z. B. bei Blasentuberkulose, empfiehlt es sich einen Versuch mit einem Urinsegregator (Fig. 331) vorzunehmen, von denen der Luyssche am empfehlenswertesten ist. Derselbe hat die Form eines vorn stark gekrümmten männlichen Katheters und besteht aus drei Teilen: Zwei sind seitliche Halbrinnen mit Augenöffnung vorn und Abflußhahn hinten, und der zwischen ihnen liegende glatte gleichgekrümmte Teil ist von einem Kondomgummischlauch überzogen, welcher durch einen von hinten zu bedienenden Kettentrieb septumartig ausgespannt wird. Die Anwendung bei der Frau ist außerordentlich leicht; man führt den aus den drei Stücken zusammengesetzten Apparat geschlossen ein und schraubt das Septum auf; wenn der Apparat median liegt und der Blasenboden etwas gegen die Scheide vorgestülpt wird, so wird die Blase in zwei Abteilungen geteilt, in deren jeder die betreffende Katheterhälfte den Urin aus einem Ureter sammelt und in ein angehängtes Gläschen ableitet. Die Sicherheit in bezug auf die Scheidung des Urins ist nicht immer eine absolute, wenn sie auch meistens gelingt; der Segregator steht dem Ureterenkatheterismus deshalb nach und kann diesen nur zu ersetzen versuchen, wo er nicht angewendet werden darf.

Wenn der Ureterkatheter liegt, so empfiehlt es sich nach Casper zunächst einige Kontraktionen des Ureters unbenutzt ablaufen zu lassen, um Verunreinigungen aus der Blase herauszuschwemmen, sodann zunächst einige Kubikzentimeter Harn für die Untersuchung des Sediments aufzufangen (weil sich beim längeren Liegen des Katheters Formbestandteile aus dem Ureter beimischen) und danach die für die chemische Untersuchung notwendige Menge.

Wenn man im Sediment kubische Epithelien und Eiterkörperchen ev. auch Blut in deutlicher Menge findet und in dem mehrfach filtrierten Urin Albumen nachweist, so kann man eine eitrige Pyelitis diagnostizieren.

Die Natur der Pyelitis wird nur aus dem Nachweis der Krankheitserreger erkannt werden: vor allem kommt es darauf an, Tuberkelbazillen in dem separiert aufgefangenen Urin nachzuweisen.

Die Mitbeteiligung des Nierengewebes an der Pyelitis auszuschließen, wird keiner diagnostischen Methode sicher gelingen; der Eiweißgehalt erlaubt hierüber noch am ehesten ein Urteil. —

In welcher Weise Cystoskopie und Ureterenkatheterismus mit den anderen Untersuchungsmethoden zur Diagnose zusammenwirken, zeigt folgender Fall:

Cas. 37. Fr. G. Patientin klagt seit etwa 8 Monaten über vermehrten, etwas schmerzhaften Drang zum Urinieren und ziehende Schmerzen in der Gegend des rechten Ureters. Der Urin ist stark getrübt und enthält reichlich Eiter. Die cystoskopische Untersuchung ergibt normalen Befund der Blasenschleimhaut; dagegen werden aus der starren und sich nur träge kontrahierenden rechtsseitigen Ureteröffnung reichliche Massen von Eiter und Gewebstrümmern, wie bei einer Vulkaneruption ausgeworfen; aus dem linken Ureter scheint klarer Urin auszuspritzen. Um den Zustand der linken Niere sicher beurteilen zu können, wird der Luys-Segregator angelegt: rechts fließt Urin ab mit einer Eitermenge, welcher die Hälfte des Anhängegläschens erfüllt; links zeigt der Urin nur eine kaum sichtbare Trübung, welche auf eine Verunreinigung von der rechten Seite her bezogen wird. — Jetzt wird ein Versuch zur Palpation der Ureteren von der Vagina her vorgenommen; derselbe gibt beiderseits, namentlich links einen deutlich verdickten und schmerzhaften Ureter. Nachdem nun auch die linke Seite als erkrankt nachgewiesen ist, wird unter Vorsichtsmaßregeln ein Katheter in den linken Ureter eingebracht; der Urin ist leicht getrübt und enthält reichliche Nierenbeckenepithelien. Die Natur des Leidens wird trotz des Fehlens von Tuberkelbazillen als tuberkulös angesprochen, weil die linke Lunge tuberkulös erkrankt ist.

Diagnose der Nierentumoren. Definition. Unter Nierentumoren fassen wir vom diagnostischen Standpunkt eine Reihe von krankhaften Zuständen der Niere zusammen, welche mit deutlich nachweisbarer Vergrößerung des Organs einhergehen; es sind vor allem Retentionsgeschwülste, welche durch Ansammlung von Urin mit Schleim oder Eiter entstehen (Hydro- und Pyonephrose) und Neubildungen (Karzinome und Sarkome). Die Nierentumoren sind für den Gynäkologen deshalb von Interesse, weil sie sehr häufig zu Verwechslungen mit Ovarialtumoren Veranlassung geben; meine Aufgabe beschränkt sich darauf, die Diagnose des Nierentumors als solche zu lehren; die Unterscheidung der verschiedenen Arten derselben ist nicht mehr Sache des Gynäkologen.

Diagnose der Nierentumoren.

Um die charakteristischen Eigenschaften der Nierentumoren verstehen zu können, bedarf es einiger anatomischer Vorbemerkungen. Die Niere liegt mit ihrer hinteren Fläche auf dem M. quadratus lumborum und M. transversum abdom. neben dem letzten Brust- und 1. bis 3. Lendenwirbel; sie reicht nach oben bis an die 12. Rippe und zuweilen noch etwas weiter, der untere Pol erreicht oft den Darmbeinkamm; die linke liegt meist etwas höher als die rechte; median grenzen sie an den Rand des M. psoas; sie sind von weichem Fettgewebe umgeben. Das Peritoneum parietale zieht glatt über sie hinweg; jede Ausziehung desselben zu einer Art von Mesenterium ist pathologisch; vor und etwas nach außen von den Nieren liegt der Dickdarm; vor der rechten die Flexura coli dextra, vor der linken das Colon descendens. Das Colon ascen-

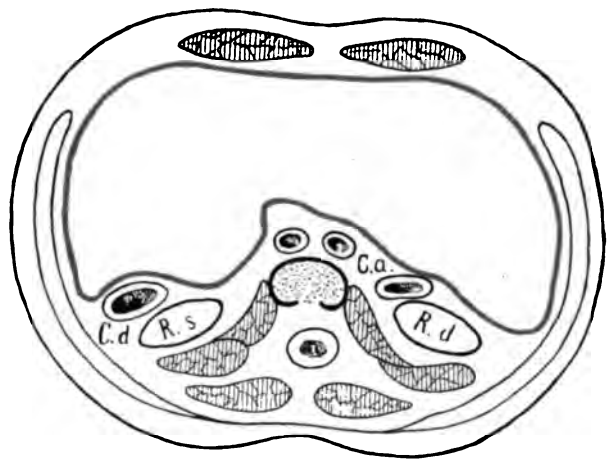

Fig. 332. Horizontalschnitt durch die Bauchhöhle in der Nierengegend. (Schem.) (Orig.)

dens bedeckt nur den unteren Nierenpol, steigt dann an der Innenfläche der Niere auf bis zur Höhe der Leber und biegt hier rechtwinklig in das Colon transversum um. Die Flexura coli sin. liegt am oberen Pol der linken Niere, und von hier aus geht das Colon descendens lateral neben der Niere abwärts. Die Beziehungen dieses Teils des Dickdarms zum Peritoneum sind verschieden; meistens aber liegt seine hintere Peripherie, welche der Niere an- und aufliegt, ganz extraperitoneal (Fig. 332).

Lage der Nierentumoren.

Aus diesen anatomischen Verhältnissen ergeben sich einige topographische Eigenschaften des Nierentumors, welche die Hauptstütze für seine Diagnose bilden, d. i. seine Lage und seine Beziehung zum Dickdarm. Kleine Tumoren verändern die Lage der Niere, so weit nicht vorher schon Wanderniere bestanden hatte, wenig oder gar nicht; sobald sie aber größer werden, wachsen sie wesentlich nach außen und vorne, während sie nach innen durch die Wirbelsäule gehindert werden; dabei heben sie das Peritoneum von

der seitlichen Bauchwand ab und schieben die Umschlagsfalte desselben an der vorderen Bauchwand immer weiter nach vorne. Der Tumor bleibt zu allen Zeiten extraperitoneal an der hinteren und seitlichen Bauchwand gelegen; bei weiterem Wachstum erreicht er die vordere Bauchwand, zunächst im oberen Abschnitt unter dem Rippenbogen und wächst dann mit seinem unteren Pol gegen das Becken herunter. Wird er noch größer, so überschreitet er die Mittellinie, dehnt auch die andere Bauchseite aus und senkt sich in das kleine Becken. Die Haupteigenschaften des Nierentumors, welche aus dieser Wachstumsrichtung hervorgehen, sind eine extramediane Lage in der betreffenden Seite und seine Unbeweglichkeit infolge der extraperitonealen Entwicklung,

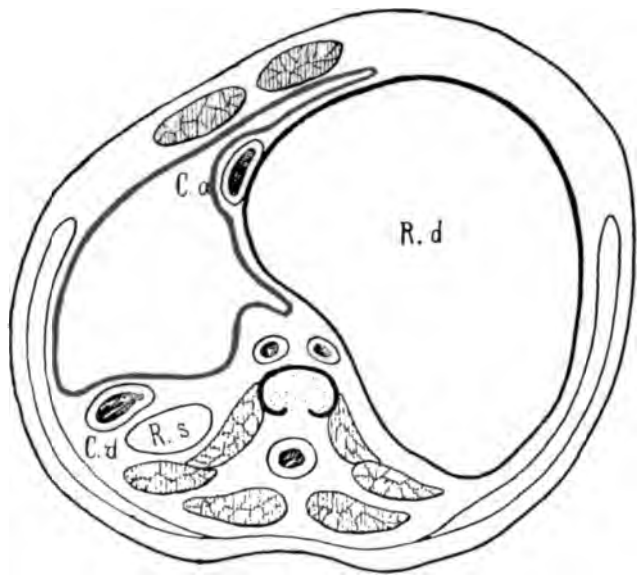

Fig. 333. Horizontalschnitt durch einen Nierentumor in situ. (Schem.) (Orig.)

sofern keine Wanderniere besteht. Das Erkennen dieser Eigenschaften ist nicht schwer. Die Palpation kleiner Tumoren kann wohl Schwierigkeiten machen und erfordert eine günstige Lage der Kranken, schlaffe Bauchdecken und event. Narkose; man untersucht in Rücken- oder in Seitenlage und benutzt beide Hände zur Palpation, indem man die eine unter die Nierengegend schiebt und die andere auf den Tumor legt. Ihre Beweglichkeit fehlt entweder vollständig oder ist in geringem Maße an den gegen die Bauchhöhle gekehrten Teilen nachweisbar. Die Lage in der Nierengegend bis an die Wirbelsäule heran ist bei festen und prallen Tumoren deutlich zu palpieren oder, wenn nicht, durch das stete Fehlen eines Darmtons an dieser Stelle perkutorisch nachweisbar. Auch bei großen Tumoren läßt sich für gewöhnlich erkennen, daß sie eine Bauchseite freilassen und sich auf der anderen Seite bis in die Nierengegend erstrecken (Fig. 333). Anders allerdings, wenn der Tumor in einer Wanderniere sich

bildet oder durch Ausziehung des peritonealen Überzugs zu einer solchen geführt hat. Alsdann kann die extramediane Lage vollständig aufgehoben sein und der Tumor bis in die Nabelgegend und tiefer sinken; er wird sich aber in die Nierengegend zurückschieben lassen, sofern er nicht in seinem neuen Lager adhärent geworden ist. Auch die Perkussionsverhältnisse können bei Tumoren einer Wanderniere insofern anders werden, als durch Ausziehung des Peritoneum zu einem breiten Band der Tumor sich von der hinteren Bauchwand entfernt und Därme seine Stelle einnehmen.

Verhalten der Nierentumoren zum Dickdarm.

Ein weiteres, diagnostisch noch wichtigeres Zeichen sind die Beziehungen des Nierentumors zum Dickdarm. Sobald der Nierentumor wächst,

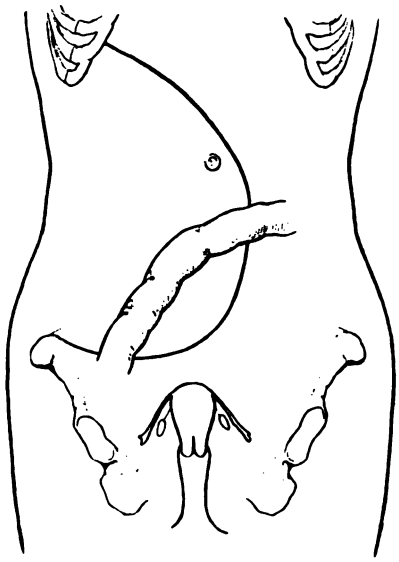

Fig. 334. Rechtsseitiger Nierentumor. P.-B. $^1/_6$.
Colon ascendens und transversum verlaufen schräg über den Tumor und sind luftleer. Tumor ist extraperitoneal und unverschieblich.

drängt er, gleichwohl ob rechts oder links, das Colon von der seitlichen Bauchwand ab, so daß es meist an der Innenseite des Tumors verläuft. Wenn größere Tumoren sich noch unter den unteren Teil des Colon ascendens schieben, so liegt dieser Abschnitt meist senkrecht vor und innen auf dem Tumor, während die Flexura coli dextra schräg aufsteigend ins Colon transversum übergeht (Fig. 334), so daß sie oft wie eine Girlande auf dem Tumor hängt; bei linksseitigen Tumoren liegt das Colon descendens oben meist senkrecht vor dem Tumor, während die Flexura sigmoidea wegen ihres ausgebildeten Mesenterium weniger in ihrer Lage verändert wird. Man darf diese Lageveränderung des Colon fast als ein Gesetz bezeichnen, von dem allerdings mancherlei Ausnahmen vorkommen. Dieselben sind bedingt durch ein gelegentlich eintretendes

Vorwachsen des Nierentumors an der Innenseite des Darms mit Verdrängen desselben nach außen; wächst ferner ein rechtsseitiger Nierentumor unter dem Coecum nach unten gegen das Becken zu, so wird das Coecum nach oben gedrängt und liegt nur den oberen Abschnitten des Tumors auf; sind entzündliche Verwachsungen der Darmschlingen mit der Oberfläche des Tumors und untereinander vorhanden, so bleiben die Dislokationen des Darms entweder ganz aus oder sind unregelmäßig. Der Nachweis des Dickdarms auf dem Tumor gelingt meistens leicht; in leerem Zustand ist er als ein plattes, auf dem Tumor etwas verschiebliches Band zu fühlen, in welchem zuweilen gurrende Geräusche nachweisbar sind. Leichter ist er noch als Darm zu erkennen, wenn man ihn mit Luft ausdehnt; am einfachsten geschieht dies durch ein Spraygebläse, welches man an ein Mastdarmrohr ansetzt. Da die Gase und die Flüssigkeit die Bauhinsche Klappe rückwärts nicht überschreiten, so kann man die Anfüllung wohl als ein spezielles Zeichen für den Dickdarm ansehen.

Cystoskopie bei Nierentumoren.

Die Urinuntersuchung hat in früheren Zeiten wichtige Anhaltspunkte für die Diagnose eines Nierentumors ergeben, insofern als bei gesunder Blase Eitergehalt auf Pyonephrose, Hämaturie auf eine Neubildung der Niere hinwies. Diesen Teil der Diagnose hat jetzt vollständig die Cystoskopie in Verbindung mit dem Ureterenkatheterismus übernommen. Muß man auch festhalten, daß die Diagnose auf einen Nierentumor in den meisten Fällen auch ohne diese Methode zu stellen ist, so bildet diese Methode gelegentlich eine wesentliche Stütze, in zweifelhaften Fällen auch wohl die einzige Grundlage für die Diagnose. Der Befund ist verschieden, je nachdem ein Nierentumor mit offenem Ureter oder eine Retentionsgeschwulst mit vollständig geschlossenem Ureter vorliegt. Im letzteren Falle wird man ein vollständiges Totliegen des Ureter mittelst Chromocystoskopie nachzuweisen haben und in Fällen, wo dies nicht sicher gelingt, durch den eingeführten Ureterkatheter den Verschluß direkt fühlen und das Fehlen der Urinsekretion aus dem Katheter erkennen müssen. Wenn der Ureter noch wegsam ist, wird man bei Nierentumoren meistens blutigen oder eitrigen Urin, oder reinen Eiter, ev. auch Gewebsbröckelchen austreten sehen; bei offenen Säcken, namentlich bei Pyonephrose, ist die Diagnose leicht durch den Eiteraustritt aus dem betreffenden Ureter zu stellen.

Cas. 38. Fr. R. Rechts besteht ein zirka mannskopfgroßer Nierentumor mit allen charakteristischen Palpationszeichen. Bei der cystoskopischen Untersuchung zeigt sich die Blase vollständig gesund; die linke Ureterenöffnung ist sehr klein und läßt klaren Urin ausspritzen; die rechte ist stark gerötet und injiziert. In derselben hängt ein dicker Eiterpfropf; bei Druck auf den Tumor entleert sich jedesmal nach einigen Sekunden dicker Eiter in Gestalt einer kleinen Wurst, welche sich in dem Füllwasser zu Boden senkt und langsam auflöst. Der exstirpierte Tumor war eine rechtsseitige Pyonephrose mit Steinbildung.

Differentialdiagnose gegen Ovarialtumoren.

Differentialdiagnose. Für den Gynäkologen ist allein die Verwechslung von Nierentumoren mit Ovarialgeschwülsten von Wichtigkeit. Dieselbe ist überhaupt nur möglich, wenn der Nierentumor so groß ist, daß er bis auf den Beckeneingang herunterragt, oder der Ovarialtumor bis in die

Nierengegend aufgestiegen ist. Letzteres ereignet sich natürlich in erster Linie bei großen Tumoren, kann aber bisweilen auch bei kleinen beobachtet werden, wenn sie mit dem schwangeren Uterus nach oben gestiegen sind oder im Puerperium sich nicht wieder gesenkt haben, weil sie in der Nierengegend adhärent geworden sind — eigentlich lassen sich auch kleinere, langgestielte Ovarialtumoren in die Nierengegend dislozieren. Der wichtigste Unterschied wird immer der bleiben, daß Nierentumoren keinen direkten Zusammenhang mit dem Uterus haben, und daß man unter ihnen gelegentlich die beiden Ovarien fühlen kann, während Eierstockstumoren eine mehr oder weniger deutliche strangartige Verbindung zum Uterus erkennen lassen. Da die Zahl der Fälle, wo dies sicher gelingt, aber nicht sehr groß ist, muß man die oben erwähnten charakteristischen Zeichen des Nierentumors zu Hilfe nehmen. Der Ovarialtumor wird nur in seltenen Fällen extramedian der einen Bauchseite anliegen und die andere freilassen; außerdem wird man meistens an ersterer außen vom Tumor noch Darmschlingen perkutieren können, während bei Nierentumoren hier meistens gedämpfter Schall ist. Wenn die Nierentumoren durch Ausziehung ihres peritonealen Überzugs auch beweglich geworden sind, so zeichnen sie sich doch durch eine gehinderte Beweglichkeit nach unten und eine gewisse Adhärenz nach oben hin aus, während dies bei Ovarialtumoren gerade umgekehrt zu sein pflegt. Ein Verhalten des Darms, wie wir es bei Nierentumoren beobachten, kommt bei Eierstocksgeschwülsten nicht vor; jedenfalls können diese nie den oberen Teil des Colon ascendens oder descendens vor sich haben. Wohl aber können größere Ovarialtumoren gelegentlich das Colon transversum auf ihrer oberen Kuppe liegen haben, und große subperitoneale Geschwülste können rechts unter das Coecum, links unter die Flexura sigmoidea gelangen; diese Darmabschnitte sind aber an ihrer Gestalt und letztere vor allem an ihrem langen Mesenterium zu erkennen. Das Cystoskop und der Ureterenkatheterismus werden berufen sein, in schwierigen Fällen die Lösung zu bringen. Auch die Anamnese und die Symptomatologie vermögen einzelne wertvolle Aufschlüsse zu geben. Gehen der Entwicklung eines Tumors Nierensymptome, d. i. Nierenkoliken und andauernde Schmerzen in der Lumbalgegend voran, oder gibt die Kranke mit Bestimmtheit an, daß der Tumor sich zunächst in der Nierengegend gezeigt und von dort nach unten gewachsen sei, so ist ein Nierentumor wahrscheinlich: ein sehr langsames Wachstum und der Beginn des Tumors in den Kinderjahren kommt bei Nierengeschwülsten viel häufiger vor.

Die Schwierigkeiten der Differentialdiagnose zwischen Ovarial- und Nierentumor illustriert folgender Fall:

Die Anamnese ergibt keine charakteristischen Beschwerden; der Tumor soll von unten her zu wachsen begonnen haben.

Abdomen stark aufgetrieben durch einen doppeltmannskopfgroßen, vollständig median gelegenen Tumor von cystischer Konsistenz. In der linken Reg. lumbalis deutlich tympanitischer Schall, in der rechten hat der Perkussionston deutlich tympanitischen Beiklang; rechts palpiert

man deutlich den den Rippenbogen um vier Querfinger überragenden, sich innig an den Tumor anlegenden rechten Leberlappen. An der linken Seite des Tumors, auf der Oberfläche etwas verschieblich liegt eine Darmschlinge; in dieselbe läßt sich Luft eintreiben, welche aber immer nur bis zu einer bestimmten Stelle vordringt (Valv. Bauhinii).

Der kleine Uterus liegt unter dem Tumor; das rechte Ovarium ist palpabel, das linke ist nicht zu finden.

Urin ohne Besonderheiten. Die Cystoskopie wurde aus äußeren Gründen leider nicht ausgeführt (nach dem schließlichen Befund würde sie voraussichtlich normale Urinsekretion aus beiden Ureteren ergeben haben).

Die Diagnose schwankt zwischen linksseitigem Ovarialtumor und rechtsseitigem Nierentumor.

Für einen Ovarialtumor sprachen die mediane Lage des Tumors, das Verhalten des Perkussionsschalls in beiden Lendengegenden und das Fehlen des linken Ovarium, ferner die Anamnese.

Für einen Nierentumor sprach die Lage des Colon auf dem Tumor; da dasselbe aus dem Verhalten der eindringenden Luft als Coecum erkannt werden konnte, so konnte es nur ein rechtsseitiger sein.

Die Operation ergab einen rechtsseitigen Nierentumor: die Neubildung hatte sich wahrscheinlich in einer Wanderniere entwickelt: daraus entsprang die mediane Lage und der deutlich tympanitische Darmton auf der Ursprungsseite, das linke Ovarium fehlte nicht, sondern lag ganz oben, glatt an die Bauchwand gedrückt. Das anatomische Verhalten ergibt folgender Durchschnitt:

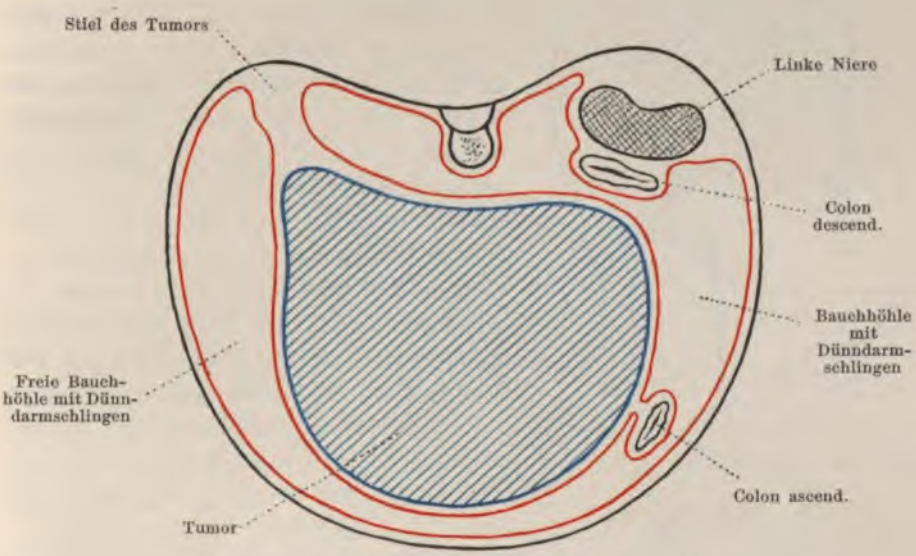

Fig. 335. Rechtsseitiger Nierentumor. (Orig.)

Die anatomische Untersuchung ergab ein Sarkom der rechten Nebenniere.

Diagnose der Wanderniere. Die Wanderniere ist ein außerordentlich häufiges Leiden beim weiblichen Geschlecht. Man wird zur Untersuchung auf dieselbe veranlaßt durch Beschwerden, welche in der Nierengegend lokalisiert sind oder durch den zufälligen Befund eines entsprechenden Tumors bei der Palpation des Unterleibs; bei Erkrankungen, welche sich häufig mit Wander-

niere kombinieren, d. i. Enteroptosen, Hängebauch, Prolapse, mache man sich die Untersuchung der Nieren auf Dislokation zur Regel.

Diagnose. Für die Diagnose einer Wanderniere ist es wichtig, der Kranken eine Lage zu geben, welche die Bauchmuskeln erschlaffen läßt und der Niere gestattet sich aus ihrer normalen Lage zu entfernen, d. i. die Lage auf der gesunden Seite mit etwas angezogenen Schenkeln; dabei gleitet die Niere oft bis an oder über den Nabel hinaus. Besonders empfiehlt sich ein schneller Übergang aus der Rücken- in die Seitenlage oder eine Untersuchung nach dem Herumgehen. Sind die Bauchdecken dünn, so kann man die Konturen der Niere zuweilen schon sehen; meistens aber fühlt man, wenn man die eine Hand unter die Nierengegend schiebt, die andere flach in die Regio hypochondriaca legt, sofern die Bauchdecken günstig sind, einen Tumor von der Größe und Gestalt und der eigenartig parenchymatösen Konsistenz der Nieren, zuweilen mit deutlich nach innen gerichtetem Hilus (Fig. 336); in demselben fühlt man bei sehr günstigen Umständen zuweilen die pulsierende Nierenarterie. Häufig gelingt es nicht, die ganze Niere, sondern nur einen Teil derselben zu palpieren, vor allem den unteren Pol. Unter diesen Umständen ist die Rückenlage bei tiefer Exspiration für die Palpation am günstigsten; zuweilen fühlt man die wenig verlagerte Niere am besten im Sitzen oder Stehen mit stark vornübergebeugtem Körper.

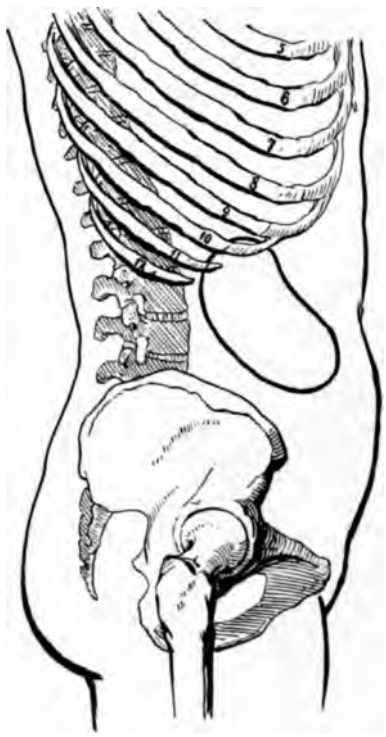

Fig. 336. Rechtsseitige Wanderniere bei linker Seitenlage. (Orig.)

Weitere Eigenschaften der Wanderniere sind große Beweglichkeit, welche sie oft unter den Fingern weggleiten läßt, und ihre Reponierbarkeit in das normale Bett der Niere.

Das Fehlen der Niere auf der betreffenden Seite, selbst wenn es durch Palpation und Perkussion sicher nachgewiesen werden könnte, ist kein sicheres Zeichen für Wanderniere, da es bei Atrophie und Ektopie der Niere ebenfalls zu beobachten ist.

Differentialdiagnose. Die Differentialdiagnose der Wanderniere betrifft eine Reihe von Zuständen, welche zu ähnlichen Tumoren in der Nierengegend führen. Wenn man aber die oben erwähnten Zeichen der Wanderniere beachtet, so kommen auf der rechten Seite nur gewisse zipfelförmige Abschnürungen der Lebersubstanz (Schnürleber) in Betracht, welche ganz ähnliche Gestalt und

Konsistenz wie die Nieren haben können. Der Zusammenhang dieser Lappen mit der Leber ist oft schwer nachweisbar; auch fehlt häufig die Verschieblichkeit bei der Atmung; sie lassen aber oft die scharfe Kante des unteren Leberrands erkennen und sich nicht in die Nierengegend reponieren.

Auf der linken Seite ist eine Verwechslung mit der normalen Milz viel weniger leicht möglich, weil diese nur als Wandermilz unter dem Rippenbogen zum Vorschein kommen kann, und diese ist selten; ferner unterscheidet sich die Milz von der Niere durch ihre Gestalt und Inzisuren. Ausschlaggebend ist gelegentlich auch hier die Reposition, welche die Milz in ihr normales Lager unter dem Rippenbogen gleiten, die Niere aber in die Tiefe gegen die Wirbelsäule verschwinden läßt.

Zuweilen täuschen partielle Kontraktionen der Bauchmuskeln eine Wanderniere vor; dieselben verschwinden beim Abwarten oder ev. in Narkose; Fibrome der Bauchmuskeln können ähnliche Befunde geben; sie liegen aber oberflächlicher und sind nur wenig verschieblich.

Während man so den palpatorischen Nachweis einer Wanderniere im allgemeinen als leicht bezeichnen muß, ist die Frage nach der klinischen Bedeutung derselben im einzelnen Fall recht schwer zu beantworten. Man muß festhalten, daß die Wanderniere an sich nur eine anatomische Abnormität darstellt und in der überwiegenden Zahl der Fälle überhaupt keine Beschwerden macht; als einen Krankheitszustand kann man sie nur dann bezeichnen und dementsprechend behandeln, wenn die bestehenden Beschwerden mit Bestimmtheit auf sie zurückgeführt werden können; das ist keineswegs leicht. Am charakteristischsten als Symptom hochgradiger Nierenverlagerung sind die auf Abknickung des Stiels beruhenden, plötzlich einsetzenden Schmerzanfälle, welche ihre Erklärung durch eine akute Hydronephrose infolge Ureterknickung und plötzliche Hyperämie mit Anschwellung der Niere und Kapselspannung infolge der Venenabknickung finden. Die Schmerzanfälle sind sehr intensiv, lokalisieren sich in der Nierengegend, gehen mit Erbrechen, Kolik, Kollaps, Verschlechterung des Pulses und Ohnmacht einher; auf der Höhe des Anfalles kann man die Niere geschwollen und stark empfindlich fühlen. Nicht selten findet ein akuter Nachlaß aller Beschwerden durch den Ausgleich des Hindernisses statt. Viel unbestimmter sind eine Reihe von Beschwerden, welche in ziehenden Schmerzen in der betreffenden Seite, Übelkeit, Erbrechen, Magenschmerzen, Druck im Unterleib, allerlei nervösen Erscheinungen bestehen; man darf sie nur dann mit der Wanderniere in Verbindung bringen, wenn sie in anderer Weise nicht zu erklären sind; häufig wird man sich erst über den Zusammenhang klar werden, wenn man sie nach der Reposition und Retention der Niere dauernd verschwinden sieht. Etwas positiver sind wieder die Angaben der Kranken über einen beweglichen Körper in der Nierengegend, welcher bei Lageveränderungen sich mitverschiebt oder ein plötzliches Auftreten oder Verschwinden einer Geschwulst bei entsprechenden Bewegungen des Körpers. Je unbestimmter die Symptome sind, um so sicherer muß man die anderen Ursachen für ähn-

liche Beschwerden ausschließen, vor allem die entzündlichen Erkrankungen der Adnexe und bei rechtsseitiger Wanderniere die Appendicitis.

Die **Dystopie der Niere,** d. h. im Gegensatz zur Wanderniere eine an falscher Stelle kongenital angelegte Niere, hat für den Gynäkologen Bedeutung, weil sie sich häufig im Bereich der Genitalien findet und dann zu Verwechslung mit Tumoren derselben Anlaß gibt. Die Diagnose dieses Zustandes ist sehr schwer und in der Tat erst einige Male an der Lebenden gestellt worden; dennoch zeichnet sich die Dystopie durch einige bemerkenswerte Eigenschaften aus, welche wohl zur Diagnose führen können, wenn man nur an den Zustand denkt. Zunächst muß festgehalten werden, daß die Niere retroperitoneal liegen muß und dementsprechend nur wenig verschieblich und meist sogar straff fixiert ist; meistens liegt sie neben dem Promontorium, vor der Articulatio sacroiliaca oder auf der vorderen Kreuzbeinfläche. Des weiteren muß man sich bemühen, die Form der Niere herauszupalpieren; das wird nur dann gelingen, wenn sie den Fingern von der Vagina oder vom Rektum her gut zugänglich ist oder bei dünnen Bauchdecken auf oder neben der Wirbelsäule zu erreichen ist; wenn man Form, Gestalt und Konsistenz einer Niere und namentlich noch einen Hilus fühlen kann, ist die Diagnose nicht schwer; da die verlagerten Nieren aber oft atrophisch und in der Form verunstaltet und mit fötalen Lappungen versehen sind, und da weiter in der dystopischen Niere sich auch Hydronephrosen bilden können, so steht man gelegentlich großen Schwierigkeiten gegenüber; eine Arterie im Hilus zu fühlen, wie es einige Male gelungen ist, ist ein glücklicher Zufall. Wenn man durch sorgfältige Palpation das Fehlen der Niere in dem Lager der betreffenden Seite nachweisen kann, gewinnt man eine wichtige Stütze für die Diagnose der Dystopie.

Wichtige Befunde können mittelst des Ureterenkatheters aufgenommen werden. Müllerheim sieht als ein Zeichen für Dystopie die nachweisbare Verkürzung des betreffenden Ureters an; von der Tatsache ausgehend, daß der Urin aus dem Ureter stoßweise spritzt und aus dem Nierenbecken kontinuierlich fließt, mißt er den Ureter, indem er die Längendifferenz am Katheter feststellt zwischen dem Moment, wo die Spitze eben in der Ureter eingeschoben ist und dem Moment, wo das kontinuierliche Fließen des Urins aus dem Nierenbecken beginnt. Noch deutlicher kann man die Nierendystopie erkennen, wenn man in den Ureter der betreffenden Seite einen Bleikatheter einführt und im Röntgenbilde den Verlauf desselben in dem fraglichen Tumor genau feststellt. Wenn die Nierendystopie, wie es nicht selten der Fall ist, mit vollständiger Atrophie der Niere verbunden ist, so kann man wohl in dem Fehlen der Nierentätigkeit auf der betreffenden Seite, welche man mit Hilfe der Chromocystoskopie, event. mittelst Ureterkatheterismus nachweist oder in dem Fehlen einer Uretermündung (Th. Cohn) eine Stütze für die Diagnose erblicken.

Ich habe folgenden Fall beobachtet:

Cas. 39. Fr. Z. Links neben der Lendenwirbelsäule fühlt man eine ungefähr fingerlange und 2 Querfinger breite zirkumskripte Resistenz mit glatter Oberfläche, welche mit dem

unteren Pol bis zum Promontorium herunterreicht: der laterale Rand erscheint konvex, der mediane hat eine hilusartige Einschnürung; am oberen Rand läuft über die vordere Fläche in einer flachen Rinne ein deutlich pulsierender Strang. Die rechte Niere ist an ihrer normalen Stelle fühlbar, die linke bei mehrfacher sorgfältiger Palpation nicht: Uterus und beide Adnexe ergeben normalen Befund. Diagnose: Dystopie der linken Niere. Die Chromocystoskopie ergibt einen normalen Ureterwulst und regelmäßige Tätigkeit des Ureters; links ist weder ein normales Ostium zu sehen, noch ist während einer Beobachtung von 20 Minuten ein Urinstrahl bemerkbar; eine zweite Untersuchung ergibt denselben Befund. Demnach muß eine Atrophie der dystopischen Niere angenommen werden (Th. Cohn).

Aus der Differentialdiagnose der im Becken liegenden Niere interessieren hier die Tumoren der Genitalien; je nach den räumlichen Beziehungen, welche die Niere zu Uterus oder Adnexen gewinnt, wird sie für Myome, für Tubentumoren, bei Entwicklung einer Hydronephrose für Ovarialcysten gehalten werden. Wenn die Möglichkeit dieser gar nicht so seltenen Nierenanomalie mehr ins Auge gefaßt wird, wird die Diagnose aus den oben erwähnten Zeichen öfter gestellt werden.

Vor 10 Jahren habe ich einen Fall gesehen, bei welchem ich die Diagnose wegen der Beschwerden und Ähnlichkeit der Befunde auf einen Adnextumor stellte; bei der Operation überzeugte ich mich durch Palpation von der Anwesenheit einer dystopischen Niere.

Analytische Diagnostik.

Mein Grundgedanke bei der Abfassung der speziellen Diagnostik ist der gewesen, für jede gynäkologische Erkrankung den Weg anzugeben, wie man zu ihrer Erkenntnis gelangt; in der Natur der gynäkologischen Untersuchungsmethoden liegt es, daß die kombinierte Untersuchung dabei die Hauptrolle spielt, und die Symptome helfend eintreten, wo erstere kein genügend sicheres Resultat gibt. Für ein Lehrbuch ist eine derartig systematische Bearbeitung des Stoffes zunächst die Hauptsache. Man darf sich dabei aber nicht verhehlen, daß es für den Arzt im allgemeinen nicht die richtige Anleitung zu einer Diagnose ist; denn dieser, wenn er z. B. den Gang der Untersuchung auf Myome durchmacht, muß doch schon immer die Vermutung auf das Vorhandensein eines solchen haben, oder z. B. die Untersuchung auf einen Katarrh der Genitalien setzt doch gewisse Symptome voraus, welche den Diagnostiker auf diesen hinleiten. Der Arzt, welcher unbefangen an einen Fall herantritt und nicht weiß, in welcher Richtung sich die Diagnose bewegen wird, wird zunächst der Gesamtheit aller Krankheiten gegenüberstehen. Die erste Direktive für seine Diagnose empfängt er aus der Angabe der Kranken über gewisse Beschwerden und muß durch Analyse derselben zunächst Klarheit über den Sitz der Krankheit zu gewinnen suchen. Ich bin diesem analysierenden Bedürfnis des Arztes dadurch entgegengekommen, daß ich auch in der speziellen Diagnostik den analytischen Weg eingeschlagen habe, soweit es sich machen ließ, so z. B. bei der Diagnose der Blasenkrankheiten, der Katarrhe, der Neubildungen und der Ulcerationen an der Vulva; für die Mehrzahl der gynäkologischen Erkrankungen ist diese Art der Diagnose nicht möglich, sondern der Arzt wird aus einem Symptom oder einem Befund prima vista einen bestimmten diagnostischen Eindruck gewinnen, z. B. auf ein Myom oder eine Lageveränderung und nun unter Zuhilfenahme aller diagnostischen Hilfsmittel denselben zur Sicherheit machen oder seine Ansicht ändern. Wenn die Gynäkologie eine Reihe von pathognomonischen Symptomen hätte, so würde durch dieselbe ein bestimmter Weg für die Diagnose vorgezeichnet werden. Da aber das Gegenteil der Fall ist, da die wirklich gynäkologischen Beschwerden vor allem nur in Blutungen, Unterleibsschmerzen und Ausfluß neben einigen unwichtigen Klagen bestehen und diese wieder bei

allen gynäkologischen Erkrankungen in den verschiedensten Formen sich wiederholen, so ist eine fruchtbringende Verwertung der Symptome für die Diagnose zunächst nicht möglich. Nur ein feiner Beobachter und gewiegter Kenner der gynäkologischen Beschwerden vermag ein solches Hauptsymptom in analytischer Weise unter Verwertung von allerlei Nebenumständen in einzelne Unterarten aufzulösen und dadurch zur Diagnose zu gelangen. Dem weniger geübten Diagnostiker bleibt dieser Weg zunächst verschlossen, und doch soll auch von ihm versucht werden auf diesem Wege seinem Ziel näher zu kommen. Vor allem bei dem häufigsten und wichtigsten gynäkologischen Symptom, den Blutungen, halte ich es für notwendig, dem Arzt eine analytische Diagnostik zu geben. Nun gibt es aber weiter in der Gynäkologie einzelne Beschwerden, welche durch ihre Abgegrenztheit fast die Bedeutung einer besonderen Krankheit gewinnen, bei den Laien zweifellos auch haben; in Wirklichkeit stellen sie aber doch nur ein Symptom dar, d. i. die Amenorrhoe, die Dysmenorrhoe und die Sterilität. Im Sinne der Kranken ist der starke Schmerz bei der Regel, das längere Ausbleiben der Menstruation, die eheliche Unfruchtbarkeit ein bestimmter Zustand, welcher ohne weitere Beschwerden bestehen kann und deshalb häufig allein den Grund für das Aufsuchen ärztlicher Hilfe darstellt. Anders beim Arzt. Derselbe muß sich von dieser Anschauung vollständig losmachen und in diesen Zuständen keine Krankheit für sich, sondern nur das Symptom eines gynäkologischen oder allgemeinen Leidens erblicken. Die Bedeutung dieser Zustände wird dadurch erhöht, daß sie ein Symptom von sehr vielen und sehr verschiedenen Krankheiten darstellen. Für den Arzt erwächst daraus die Aufgabe analytisch vorzugehen und unter Berücksichtigung der Klagen und mit Verwertung des Untersuchungsbefundes die Krankheit zu erkennen, welche jenes Symptom verursacht. Ich halte es aus diesen Gründen für zweckmäßig, eine analytische Diagnostik der Blutungen, der Amenorrhoe, der Dysmenorrhoe und der Sterilität (die Analyse des Ausflusses ist in dem Kapitel: Diagnose der Katarrhe, besprochen) zu geben; ferner werde ich eine kurze analytische Diagnostik der Bauchgeschwülste anreihen.

Die Ursachen der Blutungen.

Die Aufgabe, die Ursachen einer Genitalblutung aufzusuchen, tritt sehr häufig an den Arzt heran; denn eine erfolgreiche Behandlung derselben setzt meistens ein richtiges Erkennen nicht nur der Quelle, d. i. des blutenden Organs, sondern auch die Ursache der eingetretenen Zirkulationsstörung voraus.

Recht häufig fällt diese Aufgabe zusammen mit dem palpatorischen Nachweis einer Genitalerkrankung, deren Neigung zu Blutung bekannt ist, z. B. eines Uterusmyoms; nicht selten aber ist die Genitalerkrankung nicht ohne weiteres als die Ursache der Blutung anzusprechen, z. B. ein Ovarialtumor, eine Retroflexio uteri, oder man erhält überhaupt keinen abnormen Palpationsbefund und kann die Blutungsursache nur aus der Untersuchung des Gesamtorganismus oder aus anamnestischen Angaben entnehmen; die Blutung ist eben häufig nicht das Symptom einer organischen Erkrankung, sondern nur der Ausdruck einer Funktionsstörung.

Der Arzt wird seine Aufgabe am besten in folgender Weise zu lösen versuchen:

Zunächst wird man von der Kranken, welche wegen Genitalblutungen ärztliche Hilfe erbittet, einige anamnestische Angaben erheben müssen. Vor allem ist es wichtig, den **Typus** der Blutungen zu erkennen, d. h. festzustellen, ob die Blutung eine menstruelle (Menorrhagie) oder eine intermenstruelle (Metrorrhagie) ist. Die Kranken nennen jede Blutung aus den Genitalien eine „Periode", während ärztlich unter derselben nur die unter dem Einfluß der Ovarialtätigkeit eintretende und mit der menstruellen Kongestion zusammenfallende Blutung der Uterinschleimhaut aufzufassen ist. Es ist häufig nicht leicht, die Angaben der Kranken zu entwirren; manche rechnen die Länge des Menstrualintervalles von dem Eintritt der letzten Periode, andere nach dem Ende derselben: so z. B. sagt eine Kranke, daß sie alle 14 Tage die Periode hat, während sie doch ein 14tägiges blutfreies Intervall hat und nur alle 3 Wochen eine 8 Tage dauernde Periode bekommt. Der Arzt muß demnach zunächst durch richtiges Fragen den Eintritt der Periodenblutungen und die Länge des Intervalls erkunden, um ein Urteil über den Typus zu gewinnen; diese Aufgabe, Menorrhagien und Metrorrhagien zu unterscheiden, wird erschwert, wenn die Perioden in Stärke und Dauer wechseln, oder wenn die Länge der Intervalle schwankt; am besten verfährt man so, daß man den Eintritt einer jeden Blutung nach dem Datum festsetzt und ihre Dauer vermerkt. Eine große Erleichterung gewährt die Führung von Blutungskurven, deren didaktischen Wert Kaltenbach gelehrt hat. Ich habe mit mehrfachen Änderungen derselben folgende Kurven (s. Kurve) in meiner Klinik eingeführt; diese Kurven können von den Frauen selbst geführt und dem Arzt von Zeit zu Zeit vorgelegt werden; ein Blick lehrt oft mehr als lange, meistens doch mehr oder weniger verworrene Berichte.

Die Festsetzung des Typus soll darüber ein Urteil ermöglichen, ob die Blutung

a) eine menstruelle (Menorrhagie) ist. Als Ursache derselben kommen Zustände in Betracht, welche die menstruelle Kongestion verlängern oder verstärken, z. B. frische Adnexerkrankungen, oder welche den Ablauf derselben verzögern, z. B. Endometritiden, Erschlaffungszustände des Uterus, oder welche zur abnormen Gefäßentwicklung am Uterus führen, z. B. Myome, oder welche den Regulierungsapparat des Nervensystems alterieren, z. B. allgemeine Schwächezustände (Kurve I, IV);

Recht häufig fällt diese Aufgabe zusammen mit dem palpatorischen Nachweis einer Genitalerkrankung, deren Neigung zu Blutung bekannt ist, z. B. eines Uterusmyoms; nicht selten aber ist die Genitalerkrankung nicht ohne weiteres als die Ursache der Blutung anzusprechen, z. B. ein Ovarialtumor, eine Retroflexio uteri, oder man erhält überhaupt keinen abnormen Palpationsbefund und kann die Blutungsursache nur aus der Untersuchung des Gesamtorganismus oder aus anamnestischen Angaben entnehmen; die Blutung ist eben häufig nicht das Symptom einer organischen Erkrankung, sondern nur der Ausdruck einer Funktionsstörung.

Der Arzt wird seine Aufgabe am besten in folgender Weise zu lösen versuchen:

Zunächst wird man von der Kranken, welche wegen Genitalblutungen ärztliche Hilfe erbittet, einige anamnestische Angaben erheben müssen. Vor allem ist es wichtig, den **Typus** der Blutungen zu erkennen, d. h. festzustellen, ob die Blutung eine menstruelle (Menorrhagie) oder eine intermenstruelle (Metrorrhagie) ist. Die Kranken nennen jede Blutung aus den Genitalien eine „Periode", während ärztlich unter derselben nur die unter dem Einfluß der Ovarialtätigkeit eintretende und mit der menstruellen Kongestion zusammenfallende Blutung der Uterinschleimhaut aufzufassen ist. Es ist häufig nicht leicht, die Angaben der Kranken zu entwirren; manche rechnen die Länge des Menstrualintervalles von dem Eintritt der letzten Periode, andere nach dem Ende derselben: so z. B. sagt eine Kranke, daß sie alle 14 Tage die Periode hat, während sie doch ein 14tägiges blutfreies Intervall hat und nur alle 3 Wochen eine 8 Tage dauernde Periode bekommt. Der Arzt muß demnach zunächst durch richtiges Fragen den Eintritt der Periodenblutungen und die Länge des Intervalls erkunden, um ein Urteil über den Typus zu gewinnen; diese Aufgabe, Menorrhagien und Metrorrhagien zu unterscheiden, wird erschwert, wenn die Perioden in Stärke und Dauer wechseln, oder wenn die Länge der Intervalle schwankt; am besten verfährt man so, daß man den Eintritt einer jeden Blutung nach dem Datum festsetzt und ihre Dauer vermerkt. Eine große Erleichterung gewährt die Führung von Blutungskurven, deren didaktischen Wert Kaltenbach gelehrt hat. Ich habe mit mehrfachen Änderungen derselben folgende Kurven (s. Kurve) in meiner Klinik eingeführt; diese Kurven können von den Frauen selbst geführt und dem Arzt von Zeit zu Zeit vorgelegt werden; ein Blick lehrt oft mehr als lange, meistens doch mehr oder weniger verworrene Berichte.

Die Festsetzung des Typus soll darüber ein Urteil ermöglichen, ob die Blutung

a) eine menstruelle (Menorrhagie) ist. Als Ursache derselben kommen Zustände in Betracht, welche die menstruelle Kongestion verlängern oder verstärken, z. B. frische Adnexerkrankungen, oder welche den Ablauf derselben verzögern, z. B. Endometritiden, Erschlaffungszustände des Uterus, oder welche zur abnormen Gefäßentwicklung am Uterus führen, z. B. Myome, oder welche den Regulierungsapparat des Nervensystems alterieren, z. B. allgemeine Schwächezustände (Kurve I, IV);

b) eine intermenstruelle (Metrorrhagie) ist. Hier handelt es sich um Zustände, welche gar nichts mit der menstruellen Kongestion zu tun haben, sondern durch Gefäßreichtum zu Blutungen führen, z. B. Karzinome des Uterus, Polypenbildung, Zirkulationsstörung durch Schreck, akute Entzündungen (Kurve V);

c) ob sie nach vorausgegangener längerer oder kürzerer Amenorrhoe aufgetreten ist; hier handelt es sich meistens um Schwangerschaftsstörungen (Kurve II u. III).

In manchen Fällen kann die Entscheidung dieser Typen erleichtert werden durch Molinima lokaler und allgemeiner Natur, welche der pathologischen Blutung den Charakter der mit den gewohnten Beschwerden einhergehenden Menstruationsblutung geben.

Einen weiteren Anhaltspunkt kann man aus den Angaben der Kranken gewinnen durch die Erforschung der **Gelegenheitsursache**, namentlich bei den extramenstruellen Blutungen. Die menstruellen Blutungen hängen in ihrem Eintritt von der menstruellen Kongestion ab; aber auch diese wird in dem Zeitpunkt ihres Eintritts und Verlaufs alteriert durch lokale und allgemeine Einflüsse allerlei Art, z. B. schwere körperliche Arbeit, nervöse Erregung, Schwächezustände usw., ohne daß man gerade diagnostische Anhaltspunkte daraus gewinnen könnte; anders ist es mit den extramenstruellen Blutungen, welche einer besonderen Ursache für ihren Eintritt bedürfen; dieselben sind oftmals äußerer, leicht erkennbarer Natur.

Solche Ursachen sind Traumen, welche entweder direkt die blutende Stelle treffen oder unter dem Einfluß des erhöhten Druckes in den Gefäßen zur Ruptur derselben führen. Als direkte Traumen kommen in Betracht die Kohabitation, die Vaginalspülung, ärztlicherseits die innere Untersuchung. Diese Gelegenheitsursachen führen niemals zur Blutung aus normaler Schleimhaut, sondern setzen eine frei zutage liegende Neubildung oder Ulceration oder eine anstatt des dicken Plattenepithels mit zartem Zylinderepithel bekleidete, hyperämische Schleimhaut voraus. Namentlich die Kohabitationsblutung hat eine gewisse pathognomonische Bedeutung für die Erkennung ihrer häufigsten Ursachen, des Kollumkrebses, gewonnen; aber auch Erosionen, Ulcerationen, Schleimpolypen können aus derselben Ursache bluten. Die Kohabitation kann aber auch indirekt zur Blutung führen durch die mit ihr einhergehende Überfüllung der Gefäße; sind dieselben brüchig oder in ihrem Bau alteriert wie bei Endometritis, Neubildungen in der Uterushöhle, so entstehen ebenfalls Kohabitationsblutungen. Die Kohabitationsblutung wird demnach einen Hinweis auf gewisse Ursachen geben können; ebenso ist es mit den Blutungen nach einer Untersuchung oder nach vorsichtigem Sondieren; auch sie machen wohl eine Schleimhauterkrankung wahrscheinlich, aber ermöglichen über die Natur derselben kein bestimmtes Urteil. Das indirekt wirkende Trauma, welches beim schweren Heben, Arbeiten, Tragen, durch behinderten Blutrückfluß zur Gefäßfüllung und Blutung führt, setzt ebenfalls eine hyperämische Schleimhaut, eine Neubildung oder Ulceration, oder ein sehr blutreiches zartes Gewebe (Ei) voraus; eine ge-

sunde Schleimhaut blutet aus diesem Grunde nur selten. Traumatische Blutungen dieser Art deuten demnach auf Endometritis, Karzinome, frühe Schwangerschaft u. a. hin.

Eine andersartige Ursache liegt in nervösen Einflüssen, welche als heftige Erregung, Schreck, starke Erkältung einwirken; auch hierbei ist meistens eine lokale Gewebsveränderung, wenigstens in Gestalt einer starken, hyperämischen, zu Blutungen neigenden Schleimhaut anzunehmen. Schließlich wird die Anamnese noch auf innere Ursachen zu achten haben, welche den Ablauf der Menstruation beeinträchtigen; dazu gehören allgemeine Schwächezustände, Depressionen psychischer Art, schwere körperliche Überanstrengung; sie beeinträchtigen auch bei normalen Genitalien den vasomotorischen Apparat oft erheblich.

Eine besondere Wichtigkeit muß den Blutungen in der Menopause beigemessen werden, d. h. Blutungen, welche wieder eintreten, nachdem die Menstruation ungefähr ein Jahr lang vollständig ausgesetzt hat. Eine so lange Pause im klimakterischen Alter deutet darauf hin, daß die Ovarialtätigkeit erloschen ist, und nur ausnahmsweise kommt es später noch zu uterinen Blutungen nach dem Typus der menstrualen Kongestion. Für gewöhnlich handelt es sich dann um bestimmte Erkrankungen, welche unabhängig von inneren Ursachen zu Blutungen führen. In überwiegender Menge sind es Karzinome des Uterus und der Vagina (nach Neumann etwa 65%); seltener Endometritis und Colpitis senilis, Schleimpolypen, Degeneration von Myomen, Gefäßerkrankungen. Alle anderen Ursachen, welche unter dem Einfluß der menstruellen Kongestion bei geschlechtsreifen Frauen zu abnormen Blutungen führen, z. B. Endometritis, interstitielle Myome, Erkrankungen der Adnexe, innere Erkrankungen haben in der Menopause keine Bedeutung mehr.

Die Anamnese wird weiter auch die Stärke des Blutverlustes und seine Rückwirkung auf den Gesamtorganismus berücksichtigen müssen, wenn sich diagnostische Anhaltspunkte auch nur selten davon gewinnen lassen; sie ist mehr die Grundlage für die Prognose und für die Indikationsstellung zum ärztlichen Eingriff.

Einen wichtigeren Schritt für die Erkennung der Blutungsursache gibt nun die gynäkologische Untersuchung. Dieselbe darf auch während der Blutung vorgenommen werden; wenn auch die Frauen ungern während der Blutung sich untersuchen lassen, soll doch der Arzt in unberechtigter Scheu vor der Berührung der blutenden oder menstruierenden Genitalien die Untersuchung nicht verschieben. Abgesehen davon, daß für die Erkennung einer malignen Neubildung dadurch wichtige Zeit verloren gehen kann, bietet die Untersuchung während der Blutung für die Erkennung der Ursache große Vorteile. Zunächst kann man meistens unschwer das blutende Organ selbst erkennen; ferner bietet die Menstruation durch spontane Öffnung des Cervicalkanals eine bequeme Gelegenheit zur Erkennung der so häufigen intrauterinen Polypen; schließlich kann auch das Aussehen des abfließenden Blutes (s. später) Anhaltspunkte für die Erkennung der Ursache gewähren. —

Man geht in der Weise vor, daß man zunächst **die Quelle der Blutung** aufsucht, d. h. das Organ bestimmt, von dem sie stammt. Für Blutungen nach außen kommt Vulva, Vagina, Portio vaginalis, Cervix und Corpus uteri in Betracht, während die Tuben nur in ganz seltenen Fällen durch den Uterus Blut nach außen entleeren. Nicht selten werden Blutungen aus der Blase und dem Rektum für Genitalblutungen gehalten, oder umgekehrt blutiger Urin auf eine Beimischung von Genitalblut bezogen. Gelegentlich bedarf es demnach des Gebrauchs des Katheters oder Besichtigung des Stuhlgangs oder einer sorgfältigen Anamnese, um nicht auf die Nachbarorgane abzuirren. — Mit dem Auffinden des Organs, welches blutet, findet man zugleich oft schon den eigentlichen Krankheitsprozeß, welcher zur Blutung führt. Der geübte Diagnostiker ist gewohnt, wegen der überwiegenden Häufigkeit der Corpusblutungen auf dieses sofort seine Aufmerksamkeit zu richten; der praktische Arzt tut im allgemeinen gut, den sicheren Weg zu wählen und der Reihe nach auch die anderen Organe zu untersuchen.

Man beginne mit der **Vulva.** Die Inspektion derselben wird unschwer Auskunft geben, ob die Blutung von hier stammt, da man die blutende Stelle direkt sieht. Bei gesunder Schleimhaut entstehen Blutungen nur durch Verletzungen, z. B. Fall und Stoß, am häufigsten beim Coitus; die Hymenaleinrisse bluten zuweilen recht stark; bei ungestümer Kohabitation kommen Verletzungen an der Urethralmündung, an der Clitoris und am Damm vor. Von lokalen Veränderungen sind bei Graviden die Varicen zu berücksichtigen, welche an ihrem bekannten Bild leicht zu erkennen sind. Geschwürsprozesse an der Vulva machen seltener Blutungen, am ehesten noch zerfallende Karzinome und Tuberkulose, seltener Kankroide; luetische Prozesse bluten seltener spontan, am häufigsten bei mechanischer Reizung. Wenn diese Ulcerationen die Ursachen der Blutungen sind, so sieht man oft direkt den Blutaustritt oder findet sie mit Blutgerinnseln bedeckt; Blutungen mit Harnröhrenkarunkeln kommen spontan und nach Trauma nicht selten vor. Vulva.

Daran schließt sich die Untersuchung der **Vagina.** Wenn sie die Quelle der Blutung ist, so wird man entweder im Spekulum direkt den Blutaustritt aus der Vaginalwand beobachten oder Veränderungen nachweisen können, welche Blutungen zu machen pflegen. Die normale Vagina blutet nur bei Verletzung, am häufigsten beim Coitus; man fühlt oder sieht meistens die Risse, welche bluten. Als Veränderungen, welche leicht durch die Palpation als Quelle der Blutung erkannt werden können, sind zu nennen Karzinome, Sarkome, Gummata und Decubitusgeschwüre, welche durch drückende Pessare entstanden sind. Blutungen ohne palpable Schleimhautveränderungen beobachtet man bei der fleckigen Colpitis, namentlich im senilen Zustande, weil unter dem verdünnten Plattenepithel die stark hyperämischen Papillen durch die leiseste Berührung oder durch Steigerung des lokalen Blutdruckes Gefäßrupturen erleiden; man sieht oft bei einer Reizung mit dem Wattebausch das Blut auf den einzelnen Flecken austreten. Vagina.

Port. vaginalis.

Wenn man die Vagina als gesund befunden hat, schließt sich die Untersuchung der **Portio vaginalis** an; ob die Blutung aus ihr stammt, ist leicht zu entscheiden, wenn man entweder deutlich palpable Veränderungen findet, welche man als Quelle der Blutung anerkennen kann, oder bei intakter Schleimhaut den Blutaustritt direkt im Spekulum beobachtet. Ist beides nicht der Fall, so kann das Blut nicht wohl von der Port. vaginalis stammen. Als Quelle der Blutungen gelten alle Prozesse, bei welchen die Schleimhaut durch Ulceration zerstört und Gefäße eröffnet werden, d. s. Karzinome, Sarkome und Geschwürsprozesse allerlei Art, z. B. Tuberkulose, Syphilis, Ätz- und Decubitusgeschwüre; seltener sind Schleimpolypen der Port. vaginalis. Blutungen aus einer unveränderten Port. vaginalis mit gut erhaltenem Plattenepithel sind äußerst selten. Dagegen kommen an der Portio eine Reihe von Schleimhautveränderungen vor, welche eine Quelle von Blutungen werden können, d. s. Erosionen; zirkumskripte Gefäßinjektionen in den Papillen ähnlich dem Befunde bei Colpitis senilis oder maculosa; sogen. Fischelsche Erosionen, d. h. wirkliche Substanzverluste, welche nach Abwerfen des Plattenepithels das infiltrierte Stratum mucosum zutage treten lassen. Alle diese Veränderungen machen leicht Blutungen, namentlich bei mechanischer Reizung, z. B. bei Kohabitation und Untersuchung, oder wenn Zirkulationsstörungen hinzutreten, z. B. durch körperliche Arbeit oder psychische Erregungen. Da diese Schleimhautveränderungen nicht immer Blutungen machen und sich mit Erkrankungen höher gelegener Abschnitte, welche auch ihrerseits Blutungen erzeugen, verbinden, so ist die Entscheidung wichtig, ob wirklich sie die Quelle der Blutungen sind, oder ob daneben auch der Uterus blutet. Durch Berücksichtigung der Form der Blutung in bezug auf die an der Port. vaginalis gefundenen Ursachen oder durch prinzipielle Untersuchung des Corpus, als der häufigsten Quelle von Blutungen, kann man sich vor Irrtümern schützen. Ich führe folgende diesbezüglichen Fälle an:

Cas. 40. Frau K. Patientin leidet seit längerer Zeit an unregelmäßigen, starken, ohne bestimmte Ursache auftretenden Blutungen. Die Untersuchung ergibt einen fast walnußgroßen Schleimpolypen der Port. vaginalis. Zu demselben stimmt nicht die Form der Blutungen; denn die Kranke leidet nur an sehr starken, oft 2—3 Wochen andauernden Menorrhagien; das Endometrium ist sehr rauh, deshalb wird die Diagnose auf Endometritis fungosa gestellt und durch mikroskopische Diagnose der ausgeschabten Masse bestätigt.

Cas. 41. Frl. P., 68 Jahre. Menopause vor 20 Jahren. Seit 8 Wochen geringe, mit Unterbrechungen auftretende Blutungen, nur einmal eine stärkere Blutung, welche im Anschluß an eine Spülung aufgetreten ist. Im äußeren Muttermund findet sich ein pflaumenkerngroßer Schleimpolyp; derselbe wird für die Ursache obiger Blutungen angesprochen und abgedreht — danach zessieren die Blutungen 5 Monate; dann treten wieder Blutungen auf, welche verschieden stark, fast seit 7 Monaten bestehen; die Untersuchung ergibt jetzt keinen Schleimpolypen, sondern einen deutlich verdickten, retroflektierten Uterus. Die Probeausschabung ergibt große Massen von Schleimhautgeweben, welche wohl von einem großen Schleimhautpolypen im Corpus stammen; es ist wohl als sicher anzunehmen, daß derselbe schon seinerzeit an der Blutung mit beteiligt war.

Kann man die Port. vaginalis als Quelle der Blutungen ebenfalls sicher ausschließen, so ist damit schon erwiesen, daß das Blut aus dem Uterus stammt. Die Erkennung der Ursachen ist hier wesentlich schwieriger, weil man meistens die blutende Stelle nicht mehr direkt sehen oder palpieren kann, es sei denn, daß die Veränderungen nur im unteren Teil der Cervixsubstanz liegen oder das Os externum weit geöffnet ist. Die Untersuchung muß sich hier auf Karzinome, Sarkome, Myome und Schleimhautpolypen der **Cervix** richten. Die intakte Schleimhaut blutet nicht; die erkrankte viel seltener als die Corpusschleimhaut, weil sie keinen physiologischen Blutwallungen unterworfen ist; dagegen beobachtet man geringe Blutungen bei akuten infektiösen Katarrhen mit starker Hyperämie der Schleimhaut oder bei chronisch hyperplastischen Zuständen mit Entwicklung von kleinen gefäßreichen Polypen.

Wenn auch die Cervix mit Bestimmtheit als gesund erkannt werden muß, so ist das **Corpus uteri** die Quelle der Blutung; sie kommt viel häufiger in Betracht als alle anderen Genitalabschnitte zusammen. Die Diagnose der uterinen Blutungen umfaßt ein großes Gebiet von Erkrankungen des Uterus und der Adnexe, von Allgemeinleiden körperlicher und nervöser Natur und von vorübergehenden Zirkulationsstörungen; aus ihnen die richtige Ursache für die Blutungen herauszufinden, halte ich für eine der schwersten Aufgaben. Normal ist nur die Menstruation; jede übermäßig starke Regel und jede unregelmäßige Blutung ist krankhaft und muß eine besondere Ursache haben. Beim Aufsuchen dieser Ursachen ist es empfehlenswert, einen bestimmten Untersuchungsgang innezuhalten und womöglich eine objektiv nachweisbare Erkrankung zu erkennen.

Man beginnt damit nach einer **Erkrankung des Uterus** zu suchen, indem man durch genaue Palpation die einzelnen Eigenschaften desselben festzustellen sucht, welche Anhaltspunkte für die Erkennung der Blutungsursache geben können; es sind Größe, Konsistenz und Lage des Uterus.

Wenn der Uterus sich als deutlich vergrößert erweist, so können Erkrankungen der Wand oder Schleimhaut vorliegen, d. s. Myome, Sarkome, Karzinome, Polypen, chronische Metritis in Kombination mit chronischer Endometritis. Auch wenn der Uterus sich als normal groß erweist, so sind kleinere submuköse Myome oder beginnende Karzinome nicht auszuschließen. (Über die Diagnose dieser Zustände siehe die betreffenden Kapitel.)

Wenn der vergrößerte Uterus außerdem noch weich oder wenigstens deutlich aufgelockert erscheint, so kommen in erster Linie Schwangerschaftsstörungen in Betracht, d. s. Blutungen aus dem graviden Uterus bei Endometritis deciduae, Placenta praevia, Blutungen durch Trauma; Blutungen in allen Stadien des Aborts, Retention eines toten Eies; Subinvolutionszustände nach Abort und Geburt.

Bei Lageveränderungen kommt nur allein die Retroflexio uteri als Ursache von Blutungen in Betracht. Im frischen Zustande, namentlich im Wochenbett, macht sie durch Zirkulationsstörungen akute Metrorrhagien, und bei

chronischen Retroflexionen finden sich Menorrhagien infolge von Störungen und Erschlaffungen des Uterus und seines Gefäßapparats.

Lassen sich palpatorisch keinerlei Veränderungen am Uterus erkennen, so untersucht man die Höhle mit der Sonde. Wenn man mit derselben sicher die ganze Schleimhaut als glatt erkennen kann, so ist sie wahrscheinlich gesund. Deutliche Rauhigkeiten weisen, wenn auch nicht immer, auf gutartige (fungöse Endometritis, Deciduareste) oder auf maligne (Karzinom, Schleimhautsarkom) Erkrankung hin. Gewinnt man mit der Sonde den Eindruck einer unregelmäßigen, eingeengten Höhle, so können submuköse Myome vorhanden sein; der Sondenbefund muß in letzterem Fall meistens durch Austastung und Probeausschabung ergänzt werden (siehe die betreffenden Kapitel).

Wenn der Uterus durch keinerlei abnorme Befunde sich als die direkte Ursache der verstärkten Blutung erkennen läßt, so wendet man sich der Umgebung des Uterus zu, um hier in Erkrankungen der Adnexe, des Peritoneum und Parametrium die Ursache für diese sog. **sekundären Uterusblutungen** zu ermitteln.

Sekundäre Uterusblutungen.

Als Ursache derselben kommen in Betracht von seiten der Tuben frische und größere Pyosalpingen, welche häufig langdauernde, starke, anteponierende, gelegentlich auch ganz unregelmäßige Menses machen; ebenso pflegen neue Blutungen bei akuten Nachschüben von Tubenerkrankungen einzutreten. Chronische Tubenerkrankungen, ebenso wie chronische Adnextumoren kann man mit viel weniger Recht als die Ursache rein sekundärer Uterusblutungen ansehen; sie deuten viel eher auf gleichzeitig bestehende Endometritis hin. Ergibt die Untersuchung den Befund einer Tubengravidität, so kann man sie ausnahmslos mit den Uterinblutungen in Verbindung bringen; bei lebender Frucht fehlen sie oder treten nur in ganz kurzen Absätzen auf, während bei abgestorbener Frucht, bei der Ausbildung von Tubenmolen, bei Haematocele peritubaria und retrouterina langdauernde Blutungen aufzutreten pflegen. Diese Blutung stammt niemals aus der Tube selbst, — nur bei weitem Ostium uterinum tubae und bei flüssig gebliebenem Blut wäre dies überhaupt denkbar, — sondern ist als Stauungs- und Subinvolutionsblutung aufzufassen.

Veränderungen an den Eierstöcken sind viel seltener Ursachen für uterine Blutungen trotz der innigen Beziehungen, welche bei normalen Genitalien zwischen der Ovarialtätigkeit und uterinen Blutungen bestehen. Ovarialtumoren machen, wenn sie einseitig entwickelt sind, äußert selten Blutungen; häufiger schon, z. B. in der Menopause, wenn sie doppelseitig auftreten, und am häufigsten, wenn sich maligne Tumoren, vor allem Karzinome, in beiden Eierstöcken entwickeln. Es ist zweifellos, daß in den meisten Fällen diese Blutungen als sekundäre aufzufassen sind; aber da anderseits Metastasierungen auf das Corpus uteri vorkommen, soll man der Untersuchung des Endometrium besondere Beachtung schenken. Entzündliche Ovarialerkrankungen führen zuweilen zu uterinen Blutungen. Bei akuten Zuständen treten wohl gelegentlich unregelmäßige Blutungen auf, während bei chronischer Oophoritis unregelmäßige, zu

lang dauernde und zu starke Menstruationen nicht selten sind; ob dieselben immer sekundärer Natur und nicht zuweilen auch Symptome einer begleitenden Endometritis sind, läßt sich oft schwer entscheiden.

Von seiten des Peritoneum kommt als Ursache uteriner Blutungen die Pelveoperitonitis in Betracht, welche im akuten Stadium oder beim akuten Nachschub chronischer Zustände irreguläre, mäßig lang dauernde, uterine Blutungen erzeugen kann, rein symptomatischer Natur; häufig treten sie als Initialsymptome bei dieser Erkrankung auf. Bestehen bei chronischen Peritoniti-den mit Verwachsungen und Exsudatbildungen uterine Blutungen, so ist es viel wahrscheinlicher, daß es sich um eine Kombination mit chronischer Endometritis handelt; ausgenommen die großen Exsudate, welche auch Stauungsblutungen erzeugen können. Fast regelmäßig findet man bei großen Blutansammlungen im Peritonealraum uterine Blutungen, welche sich ohne jeden Typus über mehrere Wochen hinziehen können.

Parametrane Erkrankungen sind zweifellos viel seltener sowohl im akuten, als auch im chronischen Zustand als Ursache von Blutungen anzusprechen. Namentlich bei allen chronischen Entzündungen besteht immer, wie bei chronischer Peritonitis, ein Verdacht auf komplizierende Endometritis, besonders wenn die Blutungen den Typus der Menstruation innehalten.

Wenn auch die Adnexe keinen Anhaltspunkt für die Ursache der Blutungen ergeben haben, so steht man der sehr schwierigen, oft unlösbaren Aufgabe gegenüber, die **Blutungen** zu erklären, **ohne** daß irgendein **abnormer Befund** die Grundlage dafür bietet. Es liegt in der Natur der Sache, daß man in diesen Erklärungen häufig fehlgreift; deshalb muß man sich bemühen, auch hier möglichst nur pathologisch begrenzbare Zustände heranzuziehen und nicht Vermutungen und Hypothesen zuviel Spielraum zu gewähren. Es ist deshalb hier meine Aufgabe, nur diejenigen Ursachen zu besprechen, welche verständlich und allgemein anerkannt sind und die Erwägungen von Möglichkeiten aus dem Spiel zu lassen.

Die Ursachen für solche Blutungen ohne abnormen Befund können lokaler und allgemeiner Natur sein; man wird zunächst immer auf die viel häufigeren **lokalen Ursachen** fahnden müssen. Für die Beurteilung dieser Fälle kommt es darauf an, ob es sich nur um eine einmalige starke Blutung oder um eine bei jeder Regel wiederkehrende Menorrhagie handelt. Wenn ersteres der Fall ist, so muß man zunächst daran denken, ob es sich nicht um eine einmalige starke Menstruation handelt, welche als solche nicht erkannt wird, weil sie als erste nach einem Puerperium von Abort oder Partus oder nach einer längeren Amenorrhoe eintritt; sie als Regel zu erkennen, gelingt wohl zuweilen an den begleitenden Molimina oder an einzelnen psychischen oder somatischen Sensationen, für gewöhnlich ergibt erst der Verlauf die sichere Diagnose. Von praktischer Wichtigkeit ist die Unterscheidung dieser ersten Menstruation nach Geburt und Abort von Blutungen durch Retention von Eiteilen; sie beruht auf dem negativen Sondenbefund und dem blutungsfreien

Intervall nach dem Abort. Einmalige starke Blutungen, sei es menstruelle oder intermenstruelle, treten ferner auf nach heftigen Gemütsbewegungen, Schreck, Temperatureinflüssen, namentlich Kältewirkung auf den Leib, Bädern, Traumen. Dazu gehören ferner unzweckmäßiges Verhalten während der Periode, z. B. Tanzen, Turnen, Radfahren, sexuelle Erregung, schwere körperliche Arbeit. Es wird nicht immer leicht sein, die direkte Ursache dieser akuten Zirkulationsstörung zu eruieren; wichtig ist es aber, zu entscheiden, ob es nur eine solche oder das Initialsymptom einer entzündlichen Erkrankung ist. Einen besonderen Charakter haben die klimakterischen Blutungen, welche einmal auftreten und sich wiederholen können; sie finden ihre Erklärung sehr wahrscheinlich in Atrophie der Schleimhaut und Insuffizienz der Muskulatur; sie sind als solche zu erkennen an den großen, oft mehrmonatlichen Intervallen, an den damit verbundenen Ausfallerscheinungen (Schwellungen, Schwindel, Kopfschmerz) und an dem charakteristischen Alter der Kranken. Zuweilen finden namentlich in höherem Alter solche akute Blutungen ihre Ursache in Degenerationen der Gefäßwand.

Wenn die Kranken angeben, daß sich bei jeder Regel die starke Blutung wiederholt, also eigentliche Menorrhagien bestehen, so können folgende Ursachen vorliegen:

Erschlaffungszustände des Uterus, welche in abnorm weiter Höhle und schlaffer, dünner Muskulatur bestehen; dieselben führen zu Menorrhagien, weil der Gegendruck in der Höhle fehlt und die Insuffizienz der Muskulatur die Regulierung des Blutzuflusses und -abflusses ungenügend besorgt. Man findet diese Zustände im Anschluß an Abort und Geburten, wenn der Uterus sich ungenügend involviert hat; aus diesem Grunde ist die erste Menstruation meistens sehr stark. Multipare Frauen mit schnell aufeinander folgenden, zahlreichen Geburten haben viel stärkere Perioden als Nullipare. Die Abgrenzung gegen Endometritis ist nicht leicht; zuweilen gelingt sie durch die mit der Sonde nachweisbaren Rauhigkeiten; meistens ergibt erst das Mikroskop die Diagnose. Weite Höhle und dünne Wand lassen sich gelegentlich mit der Sonde erkennen.

Hyperämische Zustände des Uterus führen zu Menorrhagien, sei es, daß aktive Fluxionen die Gefäße zu stark füllen oder Stauungen den Abfluß behindern. Erstere sind die Folgen zu häufiger sexueller Erregungen (Brautstand), Kohabitation ohne terminale Befriedigung (Impotenz des Mannes, Coitus interruptus, Kondom, Onanie), sexuelle Phantasien, Gedanken und Lektüre, häufiges Maschinennähen, geistige Überanstrengung. Passive Hyperämie findet man bei variköser Erweiterung der abführenden Beckenvenen, starkem Schnüren, Obstipation. Da die Hyperämie sich nicht auf den Uterus beschränkt, so hat man in dem stark geröteten Zustand der Scheide und Port. vaginalis oder in anderen Zeichen der Stauungen in den Beckenvenen (Hämorrhoiden) wertvolle Fingerzeige. Zu erwähnen ist noch, daß auch bei akuten Katarrhen der Vagina und der Cervix in ähnlicher Weise wie bei akuter Peri- und Parametritis rein

symptomatische Menorrhagien auftreten können, ohne daß das Endometrium erkrankt ist.

Wenn man keinen bestimmten Anhaltspunkt für die Erklärung der Blutungen aus lokalen Ursachen gewinnt, so muß man auf die freilich viel selteneren allgemeinen Ursachen, speziell auf **innere Krankheiten** rekurrieren. Mit folgenden Gruppen kann man Menorrhagien in ursächlichen Zusammenhang bringen.

a) akute Infektionskrankheiten, bei welchen höchstwahrscheinlich das Endometrium sich direkt an der Erkrankung durch Infektion beteiligt: dazu gehören Influenza, Typhus, Cholera, Scarlatina, Variola, Gelenkrheumatismus, Malaria;

b) bei Krankheiten, welche mit allgemeiner Neigung zu Blutungen einhergehen; dazu gehören Morbus maculosus, Hämophilie, Skorbut;

c) bei Krankheiten, welche zu Stauungen in den Venen des Unterleibs führen, z. B. inkompensierte Herzfehler, Leberkrankheiten, Lungenemphysem;

d) bei chronischen Schwächezuständen verschiedener Ätiologie, welche zu Beeinträchtigungen des vasomotorischen Apparats und damit zu Verlängerung der Hyperämie und zu Blutungen führen. Jedes Schwanken in dem körperlichen Befinden zarter Frauen führt oft zu Veränderungen in Typus und Stärke der Menstruation.

Bei dem Aufsuchen der Ursache einer Genitalblutung hat der objektive Nachweis der Blutung und die Beobachtung ihrer Stärke aus dem abgegangenen Blut den Vorteil, daß sie den Arzt von den Angaben der Kranken freimacht, welche über die zulässige Stärke oft ein sehr sonderbares Urteil haben; sie bietet aber weiter noch die Möglichkeit, aus dem **Aussehen des Blutes** gewisse Anhaltspunkte zu gewinnen, welche die Diagnose wohl gelegentlich unterstützen können; es kommen neben der Menge des Blutes noch die Farbe, die Gerinnselbildung und die Beimengung von anderen Sekreten und Gewebsbestandteilen in Betracht. Natürlich tritt der Wert dieser Untersuchung gegen den objektiven Nachweis der Blutungsursache selbst zurück, vermag aber in einzelnen charakteristischen Fällen wohl zur Stellung einer Diagnose beizutragen. Die normalen Menses sind dünnflüssig, nur bei Vermischung mit Schleim etwas dicker, sehen dunkelkarmoisinrot bis schwarz aus und haben einen eigenartigen, dumpfen, oft leicht fötiden Geruch; Gerinnselbildung wird durch das Genitalsekret gehindert. Frisches, schnell gerinnendes Blut spricht für eine eben eröffnete Blutungsquelle, wie man sie bei Aborten, Polypen, malignen zerfallenden Tumoren, namentlich nach digitalen Explorationen oder nach Sondierungen der Uterushöhle, bei Endometritis oder Deciduaretention beobachtet. Gerinnselbildungen, vulgo als „Stücke" bezeichnet, sprechen im allgemeinen für eine so reichliche Blutung, daß die alkalischen Uterussekrete zu gering an Menge

waren, um die Gerinnung zu verhindern. Stückenbildung ist immer pathologisch und tritt auf bei zu starken Menstruationen, bei Aborten, Polypen und zerfallenden Tumoren; lang dauernde, schwache Blutungen, z. B. bei Hämatocele, führen selten zu Gerinnselbildungen. Sieht das abgehende Blut schmutzig braunrot aus, so ist es längere Zeit im Uterus zurückgehalten und chemischen Umwandlungen unterworfen gewesen; am häufigsten beobachtet man diese Verfärbung bei Graviditätsblutungen, bei denen der letzte Rest des Blutes schließlich nur noch als zitronengelbe Verfärbung des Sekrets erkennbar ist. Eine innige Vermischung von Blut und Schleim findet man, wenn nur die Cervixschleimhaut blutet, z. B. bei frischen Katarrhen und Polypen, oder wenn bei Corpusblutungen gleichzeitig die Cervix reichlich Schleim sezerniert, z. B. bei Endometritis, Graviditätsblutungen, Subinvolutionszuständen nach Abort und Geburt. Ein eingedicktes Blut mit sirupartiger Konsistenz findet man bei längerer Verhaltung des Blutes in abgeschlossenen Hohlräumen, z. B. bei Hämatocolpos und Hämatometra; auch hier tritt keine eigentliche Gerinnung ein. Gewebsfetzen im Blut sprechen für zerfallende Neubildungen oder für sich exfoliierende und zerfallende Schleimhautstücke, vor allem bei infektiösem Abort.

Die Ursachen der Amenorrhoe.

Definition und Begrenzung der Amenorrhoe.

Definition und Begrenzung der Amenorrhoe. Unter Amenorrhoe verstehen wir das Ausbleiben der Menstruation bei einem geschlechtsreifen Weibe. Im weiteren Sinne müssen wir alle Fälle von einmaligem Ausbleiben der Regel miteinbegreifen, obgleich diese Amenorrhoen von kurzer Dauer selten vom Arzt im Hinblick auf ihre Ursache zu beurteilen sind. Dazu gehört z. B. die Suppressio mensium durch Erkältungen des Unterleibes, durch Gemütsbewegungen usw.; im ganzen sind dies schnell vorübergehende Zustände, welche selten in dauernde Amenorrhoe übergehen. Die Amenorrhoen, welche als solche Gegenstand ärztlicher Beobachtung werden, sind immer chronische Zustände mit wenigstens mehrmonatlicher Unterbrechung der Menstruation. Unter dem Begriff der Amenorrhoe fassen wir außer der Unterbrechung des Menstruationsprozesses auch das zu späte Erscheinen und das zu frühe Aufhören der Regel zusammen. Da die Menstruation im allgemeinen so lange auftritt, als Ovarialtätigkeit vorhanden ist, so müssen wir jedes Ausbleiben der Regel bei bestehender Ovulation als abnorm bezeichnen. Für die Ovulation selbst fehlen uns aber klinische Zeichen, und deshalb sind wir für die Beurteilung des „Zu früh“ oder „Zu spät“ an die normale Zeit der ersten Regel und der Menopause gebunden; dieselbe schwankt aber in ziemlich breiten Grenzen, und dem Arzt wird deshalb nicht häufig vor dem 20. und nach dem 40. Lebensjahre für die Diagnose dieser Art der

Amenorrhoe Gelegenheit gegeben werden. Vom praktischen Standpunkt aus kann man dieses Lebensalter wohl ungefähr als die Grenze der pathologischen Amenorrhoe bezeichnen. Klinisch und ätiologisch fast gleichwertig mit der Amenorrhoe sind die abnorm schwachen Regeln, welche, auch ohne weitere Beschwerden, die Kranken zum Arzt führen, namentlich wenn sie mit Sterilität verbunden sind. Die Grenze zwischen „schwach" und „abnorm schwach" ist schwer zu bestimmen, außer wenn die Kranken angeben, daß die Regeln wahrnehmbar schwächer geworden sind.

Da man unter Amenorrhoe das vollständige Fehlen der Menstrualblutung versteht, so sind die Gynatresien, bei welchen die Menstruation vorhanden ist, aber das Blut zurückgehalten wird, hier von der Diagnose auszuschließen.

Die Diagnose der Amenorrhoe ist selbstverständlich und beruht allein auf der Angabe der Kranken, daß die Regel nicht erschienen ist.

Ursachen der Amenorrhoe.

Die Aufgabe des Arztes beruht ausschließlich in der **Auffindung der Ursache der Amenorrhoe.** Die Frage, warum die Regeln nicht erscheinen, führt die Kranken zum Arzt; oder sie kommen wegen Beschwerden, welche Folge der Amenorrhoe sind (Wallungen, Molimina, Ekzeme) oder wegen Sterilität oder wegen gewisser Symptome derjenigen Allgemeinerkrankung, welche die Ursache der bestehenden Amenorrhoe ist; nicht selten wird die Amenorrhoe der erste Anlaß zu der Diagnose einer solchen Allgemeinkrankheit. Das Auffinden der Ursache der Amenorrhoe unterliegt verschiedenen Schwierigkeiten; in einzelnen Fällen liegt es klar auf der Hand, z. B. bei Mangel oder rudimentärer Entwicklung des Uterus, in anderen Fällen wird man selbst nach der genauesten Untersuchung der Genitalien und des ganzen Körpers und nach genauester Abwägung aller Einflüsse nicht zum sicheren Urteil gelangen können. Die Prognose und Behandlung der Amenorrhoe hängt allein von der Erkennung der richtigen Ursachen ab. Am besten scheidet man die Ursachen in lokale, d. h. in solche, welche in Erkrankungen und Veränderungen des Genitalapparates selbst liegen, und in allgemeine, d. h. solche, welche als konsumierende Krankheiten, Ernährungsstörungen, schwere Neurosen nur die Funktion des menstruierenden Apparates beeinträchtigen. Allerdings muß man eingestehen, daß diese Scheidung nicht für alle Fälle sich durchführen läßt; so z. B. ist es bei infektiösen Allgemeinerkrankungen nicht sicher, ob ihr schwächender Einfluß an dem Ausbleiben der Regel schuld ist, oder ob sich durch die Infektion lokale Erkrankungen des Eierstocks oder der Mucosa uteri entwickeln, welche den normalen Menstruationsprozeß unterbrechen. Wenn man die Indikationsstellung für eine erfolgreiche Behandlung im Auge hat, so wird es vor allem nötig und meist auch möglich sein, die lokalen Ursachen zu erkennen oder sie wenigstens sicher auszuschließen.

Lokale Ursachen.

Für die Beurteilung der **lokalen Ursachen** muß man sich immer vergegenwärtigen, daß für den normalen Menstruationsprozeß Uterus und Eierstöcke notwendig sind. In Erkrankungen jedes von ihnen können lokale Ursachen vorliegen; Typen für beide Formen sind die Amenorrhoen nach

Uterusextirpation und nach Kastration. Wir sehen bei der Aufsuchung der lokalen Ursachen von den physiologischen Amenorrhoen während der Schwangerschaft und während der Laktation ab.

Uterine Amenorrhoe.

Die Untersuchung der Genitalien, welche die Auffindung der lokalen Ursachen bezweckt, richtet sich zunächst auf den Uterus. Man sucht durch bimanuelle Palpation nachzuweisen, ob überhaupt ein Uterus vorhanden ist, und wie groß und dick derselbe ist. Wenn die bimanuelle Untersuchung keinen Uterus oder nur ein Uterusrudiment erkennen läßt, so liegt hierin eine sichere Ursache der Amenorrhoe, selbst wenn die Eierstöcke vollständig normal sind. Ist dagegen ein Uterus deutlich nachweisbar, so führt man die Sonde in die Höhle ein, mißt die Länge derselben und sucht mit der äußeren Hand am durchgefühlten Knopf die Wanddicke zu bestimmen, (dabei ist große Vorsicht notwendig, weil die atrophische Wand leicht perforiert wird). Die Atrophie des Uterus erkennt man am besten durch den Vergleich der Länge der Uterushöhle und der Wanddicke; es lassen sich hierbei zwei Formen der Atrophie unterscheiden, je nachdem die Höhle stark verkürzt und die Wand verdünnt ist (konzentrische Atrophie), oder die Höhle ungefähr ihre normale Länge zeigt und nur allein Wandverdünnung besteht (exzentrische Atrophie). Erstere deutet häufiger auf schwere Atrophien mit dauernden Amenorrhoen hin, während letztere meistens ein vorübergehender Zustand ist.

Nicht immer leicht ist die Frage zu beantworten, ob die nachgewiesene Uterusatrophie eine primäre oder durch Atrophie der Ovarien hervorgerufene sekundäre Atrophie ist. Als primäre Atrophie kann man hinstellen den sog. Uterus fötalis und den Uterus infantilis (s. pag. 527), welche noch niemals menstruiert haben. Alle Fälle dagegen, welche nach mehr oder weniger lange bestandener Menstruation sich ausbilden, können recht wohl in primärer Erkrankung des Uterus begründet sein, können aber auch sekundärer Natur sein; meistens sind dies weniger schwere Atrophien, oft exzentrischen Baues. Anhaltspunkte kann man durch Untersuchung des Uterus und der Ovarien gewinnen. Ergibt die Untersuchung der Höhle mit der Sonde, daß sie atrophisch oder partiell obliteriert ist, so kann man in Zerstörungen und Verwachsungen des Endometrium, wie sie nach infektiösen Puerperalprozessen, Ätzungen und Ausschabung namentlich im Puerperium vorkommen, lokale Ursachen erblicken. Ist die Höhle offen, so kann man die Funktionslosigkeit des Uterus als Ursache der Amenorrhoe noch dann annehmen, wenn die Untersuchung normal funktionierende Ovarien erkennen läßt (siehe später); solche Amenorrhoen kommen zuweilen vor bei Endometritis, bei chronischer Metritis; auch die bei großen puerperalen Exsudaten zuweilen auftretende Uterusatrophie hat einen lokalen Charakter. Immerhin wird nicht selten, namentlich wenn eine allgemeine Ursache nicht auffindbar ist, die Frage unentschieden bleiben müssen, ob der Uterus primär atrophisch geworden ist oder nicht, (für die Behandlung wird es zweckmäßiger sein, sie zunächst als eine lokale Uterusatrophie anzusehen und dementsprechend lokal zu behandeln).

Lassen sich am Uterus selbst keine Ursachen für die Amenorrhoe entdecken, so untersucht man die Eierstöcke, am besten in Narkose. Als Beurteilung für ihre Funktionsfähigkeit haben wir nur ihre Größe. Wenn die Eierstöcke ihre normale Größe haben, so ist es sehr unwahrscheinlich, daß in ihnen die Ursache liegt; anderseits ist die Kleinheit derselben noch kein Beweis dafür, daß es sich um primäre Veränderungen in ihnen handelt, da Atrophien der Eierstöcke sich gelegentlich an Uterusatrophien, sowohl an primäre als auch an solche, welche auf konstitutionellen Ursachen beruhen, anschließen. Primäre Atrophien der Ovarien aus lokalen Ursachen sind sehr selten; meistens liegen konstitutionelle Ursachen oder innere Erkrankungen vor, welche aber unserer Erkenntnis noch recht häufig unzugänglich sind. Rein ovarielle Amenorrhoen beobachtet man gelegentlich bei doppelseitigen namentlich malignen Ovarialtumoren, wenn sie mit vollständiger Vernichtung des funktionsfähigen Ovarialgewebes einhergehen; ebenso zuweilen bei chronischer Oophoritis mit Schwund der Follikel. Einen gewissen Anhaltspunkt, ob eine Amenorrhoe von den Eierstöcken ausgeht oder nicht, hat man in den Molimina menstrualia; dieselben bestehen in ziehenden und krampfhaften Schmerzen in den beiden Regiones hypogastricae und im Kreuz, dauern mehrere Tage an und pflegen entweder vierwöchentlich oder in unregelmäßigen Intervallen dann aufzutreten, wenn bei normaler Eireifung die menstruelle Kongestion nicht zur Blutausscheidung führen kann; sind sie in ausgesprochener Weise vorhanden, so handelt es sich gewöhnlich um primäre Uterusatrophien.

Ovarielle Amenorrhoe.

Cas. 42. Frl. H., 18 Jahre alt, nicht menstruiert. Patientin gibt an, seit zwei Jahren an starken, in ganz unregelmäßigen Pausen auftretenden, ziehenden und krampfhaften Unterleibsschmerzen zu leiden; seit vier bis fünf Monaten treten diese Schmerzen regelmäßig alle vier Wochen auf, dauern sechs bis acht Tage, haben an Intensität sehr zugenommen und steigern sich oft bis zur Ohnmacht; Patientin ist während derselben vollständig arbeitsunfähig. Die Untersuchung der Genitalien ergibt ein vollständiges Fehlen der Vagina und einen ganz dünnen Uterus rudimentarius bipartitus. Das rechte Ovarium ist von normaler Größe, das linke nur etwas kleiner (s. Fig. 316).

Cas. 43. Frl. L., 19 Jahre. Erste Regel mit 13 Jahren, regelmäßig vierwöchentlich, zwei bis drei Tage, normal stark. Vor mehreren Jahren zog sich Patientin durch Waten in kaltem Wasser während der Periode eine starke Erkältung zu; danach Suppressio mensium und $1^1/_2$ Jahre vollständige Amenorrhoe. Dann trat die Menstruation wieder ein, blieb aber unregelmäßig, bald ante-, bald postponierend mit Pausen bis zu vier Monaten, lieferte immer nur einige Tropfen Blut und verlief mit starker Dysmenorrhoe. Jedesmal, wenn die Regel ausblieb, traten starke Molimina ein, bestehend in Unterleibskrämpfen mit Kopfschmerzen. Die Untersuchung ergab einen $4^1/_2$ cm langen Uterus von normaler Form mit sehr dünner Wand; beide Ovarien zu tasten, aber kleiner als normal.

Ein Fehlen der Molimina spricht nicht immer gegen ovarielle Tätigkeit, wie man nach Uterusexstirpation mit Zurücklassung funktionierender Ovarien häufig beobachten kann.

Den Amenorrhoen aus lokalen Ursachen steht als viel häufiger und praktisch viel wichtiger die Amenorrhoe aus **allgemeinen oder konstitutionellen Ursachen** gegenüber. Wenn man bei der kombinierten Untersuchung

Allgemeine Ursachen.

nicht sehr auffällige lokale Veränderungen findet, so wendet man sich zunächst der Untersuchung des ganzen Organismus zu und wird in Allgemeinerkrankungen desselben viel häufiger die Ursache finden, als man vermutet. Man darf dabei aber nicht übersehen, daß diese Krankheiten und Ernährungsstörungen nicht direkt eine Unterbrechung des Menstruationsprozesses herbeiführen, sondern zunächst Ovarialatrophie erzeugen, der sich dann sekundär eine Atrophie des Uterus anzuschließen pflegt; infolgedessen kann der lokale Befund hierbei genau derselbe sein wie bei der Amenorrhoe aus lokalen Ursachen (siehe oben). Ferner wird für die Beurteilung der Schwere des Prozesses auch in diesen Fällen der Unterschied zwischen den konzentrischen und exzentrischen Atrophien einen Anhaltspunkt abgeben.

Folgende Gruppen von Erkrankungen können zur Amenorrhoe führen:

1. Infektionskrankheiten, welche bis weit in die Rekonvaleszenz hinein die Eireifung beeinträchtigen; am häufigsten ist die Amenorrhoe nach Typhus; sie ist auch beobachtet nach Cholera, Scharlach u. a.

2. Organ- oder Allgemeinerkrankungen auf chronisch, infektiöser oder anderer exogener Schädigung beruhend, welche durch Schwächung des Gesamtorganismus das Weib in ihrem vitalsten Punkte, der Eireifung, treffen; dazu gehören Lungentuberkulose, schwere Lues, Karzinomkachexie, Leukämie, Nephritis.

3. Eine Reihe von, in ihrer Ätiologie dunklen Krankheiten des Stoffwechsels oder Gesamtorganismus, welche ebenfalls die Follikelreifung aufheben; dazu gehören: Diabetes, Myxödem, Akromegalie, Basedow, Addison, Chlorose.

4. Vergiftungen mit Medikamenten oder Stoffen, welche durch Abusus dem Körper in zu großer Menge einverleibt werden, z. B. Morphium, Opium, Quecksilber, Phenacetin (Olshausen), Alkohol. (Die nach Vergiftung mit Arsenik und Phosphor beobachteten Amenorrhoen sind wohl lokaler Natur und beruhen auf Zerstörung der Ovarien.)

5. Schwere psychische Einflüsse akuter Natur, z. B. Schreck, heftige Erregung oder psychische Erkrankungen, vor allem progressive Paralyse. Ich beobachtete folgende zwei hierhergehörige Fälle.

Cas. 44. Fr. S., 21 Jahre. Erste Regel mit 16 Jahren, regelmäßig alle 4 Wochen, 3 Tage schwach, letzte Periode vor $1^1/_4$ Jahren. Die Untersuchung ergibt einen kleinen Uterus (5 cm Sondenlänge) und beiderseits kleine Ovarien. Die inneren Organe sind normal und die Anamnese ergibt keine somatische Ursache der Amenorrhoe. Die fachmännische Begutachtung der Psyche lautet: Angeborene Imbecillität, vielleicht mit Dementia praecox.

Cas. 45. Fr. W., 34 Jahre. Erste Regel mit 20 Jahren, regelmäßig 4 bis 5 Tage im Monat; letzte Periode vor 8 Monaten. Die Untersuchung der Genitalien ergibt einen kleinen Uterus von 6 cm Höhlenlänge und kleinere Ovarien; keinerlei innere Ursache ist für die Amenorrhoe auffindbar. Die fachmännische Untersuchung des Geisteszustandes ergibt eine schwere, seit einem Jahr in Zunahme begriffene Melancholie.

(Es läßt sich nicht für jede dieser Krankheitsgruppen, namentlich nicht für 1. und 2. entscheiden, ob sie etwa durch organische Miterkrankung der

Ovarien oder nur durch Aufheben der Follikeltätigkeit die Amenorrhoe herbeiführen.)

Außer diesen Krankheiten können auch Einflüsse anderer Art, welche zu vorübergehender oder dauernder Schwächung des weiblichen Körpers führen, die Eireifung sistieren und dadurch Amenorrhoe erzeugen; dazu gehört Anämie nach schweren Blutungen namentlich intra partum, welche nebenbei wohl auch den Uterus direkt in seiner Funktion schädigen kann.

Cas. 46. Fr. M., 30 Jahre. Erste Regel mit 15 Jahren, regelmäßig, vierwöchentlich, acht Tage, stark; verheiratet mit 17 Jahren, viermal ausgetragen geboren, zuletzt vor acht Jahren. Vor drei Jahren Abort, dabei enorme Blutung, vier Monate bettlägerig wegen andauernder Blutverluste. Danach traten noch viermal regelmäßig die Menstruationen auf, und dann wird Patientin vollständig amenorrhoisch; Molimina fehlen. Innere Organe ergeben keinerlei Ursache für die Amenorrhoe. Der Uterus ist 7 cm lang, die Wand dünner als normal, beide Eierstöcke normal groß.

Dazu gehört ferner langdauernde konsumierende Laktation, welche noch lange Zeit nach dem Absetzen des Kindes zu Amenorrhoe führen kann; ferner Wechsel des Orts oder des Berufs, wenn er das Weib aus hygienisch günstigen Bedingungen in eine schwächende Lebensweise, aus der gewohnten körperlichen in anstrengende geistige Tätigkeit führt. Dazu gehört die Amenorrhoe bei Hebammenschülerinnen; häufig beobachtete ich in Berlin Amenorrhoe bei vom Lande zugereisten Mädchen.

Cas. 47. Fr. N., 20 Jahre. Erste Regel mit 13 Jahren, regelmäßig. Zum dritten Male hat Patientin Amenorrhoe, sobald sie in Berlin ist; einmal drei Monate, ein andermal zwei Monate, zuletzt sechs Wochen, während in ihren häuslichen Verhältnissen die Menstruation wohl regelmäßig, aber immer etwas schwach ist. Molimina fehlen. Die Untersuchung ergibt, daß die Uteruswand dünn ist, Höhle 7 cm, beide Ovarien deutlich tastbar.

In diese Kategorie gehören auch die ätiologisch noch nicht aufgeklärten Amenorrhoen bei Kranken mit Urinfisteln, ferner die gelegentlich nach Geburten entstehende, ohne daß Blutungen, Infektionen oder Laktation eingewirkt haben. Unaufgeklärt ist der recht häufig beobachtete Zusammenhang zwischen allgemeiner Adiposität und Amenorrhoe; während einerseits die Fettentwicklung eintritt bei Personen, welche steril, ohne jede libido sexualis, allmählich amenorrhoisch werden und hier wohl auf mangelhafte Oxydation infolge Aufhebens der Ovarialtätigkeit zurückzuführen ist, gibt es anderseits Fälle, wo zweifellos die Adiposität das Primäre ist, und wo mit Beseitigung derselben die normale Menstruation sich wieder einstellt.

Die oben genannten Zustände sind sicher in ihrem Einfluß auf die Menstruation; andere werden wir mit der Vervollkommnung unserer Kenntnisse noch kennen lernen. Schließlich muß man noch erwähnen, daß in nicht ganz seltenen Fällen die Ursache der Amenorrhoe nicht aufzufinden ist und man sich mit der Annahme einer frühzeitigen Klimax begnügen muß.

Die Ursachen der Dysmenorrhoe.

Definition. **Definition.** Unter Dysmenorrhoe verstehen wir den mit Schmerzen einhergehenden Menstruationsprozeß; sie stellt keine Krankheit, keinen pathologisch anatomischen Begriff dar, sondern ist nur eine Beschwerde, ein Symptom, welches bei vielen, ganz verschiedenen Genitalerkrankungen auftreten kann, z. B. bei Endometritis, Myomen, Tubenerkrankungen u. a. Obgleich deshalb die Besprechung der Dysmenorrhoe eigentlich in die Symptomatologie dieser Krankheiten hineingehört, habe ich die Diagnose der Ursachen dieser Beschwerde dennoch zum Gegenstand einer besonderen Auseinandersetzung gemacht, weil sie sehr häufig das einzige oder wenigstens besonders hervorstechende Symptom ist, welches die Kranken zum Arzt führt. Die Besprechung der Ursachen dieses Leidens scheint mir um so wichtiger für den Arzt, als es eine Reihe von schweren Dysmenorrhoen gibt, welche sich nicht durch einen leicht erkennbaren Palpationsbefund auszeichnen, sondern auf sehr feinen, schwer nachweisbaren Veränderungen organischer oder nervöser Natur beruhen. Der Arzt in der täglichen Praxis ist wegen der schwierigen Erkennung der Ursachen immer geneigt, sich mit der Diagnose „Dysmenorrhoe" zu begnügen; er sagt damit aber nichts, sondern bezeichnet nur mit einem wohlklingenden, technischen Namen das Symptom, welches die Kranken ihm selbst schildern. Die Diagnose „Dysmenorrhoe" darf in der wissenschaftlichen Gynäkologie nicht existieren, sondern unsere leider nicht immer zu lösende Aufgabe muß es sein, anatomische oder wenigstens funktionelle Veränderungen herauszufinden, welche den schmerzhaften Ablauf des Menstruationsprozesses erklären; von diesem Standpunkt aus halte ich die Diagnose der Dysmenorrhoe für eine der schwersten Aufgaben in der gynäkologischen Diagnostik.

Für die Diagnose der Ursachen der Dysmenorrhoe ist es wichtig, davon auszugehen, daß der Menstruationsprozeß sich nicht bloß an Uterus und Ovarien abspielt, sondern daß von der prämenstruellen Kongestion alle im kleinen Becken liegenden Organe mehr oder weniger betroffen werden, während durch die Beteiligung des zentralen und peripheren Nervensystems eine Reihe mehr oder weniger schwerer Veränderungen in der Psyche, in besonders nervenreichen Eingeweiden, z. B. Magen, Darm, Herz und in den peripheren Kopfnerven sich abspielen. Dementsprechend müßte man unter Dysmenorrhoen auch Störungen in der Funktion entfernterer Organe und der Psyche verstehen. In diesem Sinne ist die Bezeichnung nicht gebräuchlich; wir belegen mit dem Begriff „Dysmenorrhoe" nur schmerzhafte Zustände in den Beckenorganen, und nur diese werde ich analysieren.

Der normale Menstruationsprozeß soll ohne schmerzhafte Empfindung verlaufen; nur ein leichtes Gefühl der Schwere in den Unterleibsorganen mit geringem Druck nach unten, verbunden mit leichtem Ziehen im Kreuz oder nach beiden Seiten pflegt bei gesunden Frauen aufzutreten. Jede schmerzhafte

Empfindung vor oder bei der Regel ist als Dysmenorrhoe zu bezeichnen und muß eine besondere Ursache haben. Schmerz ist immer etwas Subjektives und wird verschieden aufgefaßt und verschieden ertragen; auf diese Weise kann es kommen, daß widerstandsfähige Personen kaum die Dysmenorrhoe beachten, während zarte, empfindliche Personen bei denselben objektiven Veränderungen die intensivsten Schmerzen haben können. Trotzdem wird man den Grad des Schmerzes als alleinigen Maßstab für die Schwere der Dysmenorrhoe gelten lassen müssen. Wenn eine Kranke wegen Dysmenorrhoe unsern Rat erbittet, so ist der von ihr empfundene Schmerz jedenfalls für sie zu stark; Dysmenorrhoen, welche eine Kranke zum Arzt führen, sind demnach immer pathologisch.

Der normale Menstruationsprozeß.

Für das Verständnis der Dysmenorrhoe ist es erforderlich, den Ablauf des Menstruationsprozesses genau zu kennen im Hinblick auf den Anteil, welchen die verschiedenen Genitalorgane an ihm nehmen. Der Menstruationsprozeß beginnt mit dem Reifen des Follikels im Ovarium, welcher sich allmählich anfüllt, an die Oberfläche dringt und platzt. Unter dem Einfluß dieser andauernden Tätigkeit im Eierstock tritt reflektorisch eine arterielle Kongestion nach allen Beckenorganen auf, welche zu starker Erweiterung und Anfüllung der Gefäße führt. Am stärksten ist die Wirkung derselben am Uterus; das Gewebe desselben wird dicker und steifer, und das ganze Organ streckt sich. In der Uterusschleimhaut kommt es zu besonders starker Füllung der Gefäße und zu Blutextravasaten in die oberen Schichten der stark anschwellenden Schleimhaut, welche dann allmählich unter Abheben des Epithels als Menstrualblut aus derselben austreten; das Blut sammelt sich in mäßiger Menge in der Höhle an und fließt durch die Cervix nach außen ab. Mit der Blutung schwillt die Schleimhaut ab, das Epithel regeneriert sich und nach einigen Tagen ist die Mucosa zur Norm zurückgekehrt. Die Tuben werden unter dem Einfluß der menstruellen Kongestion dicker, weil ihre Schleimhaut und in vermindertem Maße auch die Muskulatur anschwillt; dabei kommt es nur selten zu Blutungen in das Lumen der Tube. Auch in den Ovarien macht sich die Kongestion geltend und führt wahrscheinlich direkt zum Platzen der Follikel. Die Vagina, das Beckenperitoneum und in geringem Grade auch das Beckenbindegewebe beteiligen sich ebenfalls an der Hyperämie. Die menstruelle Kongestion beginnt ungefähr 8—10 Tage vor der Blutung, steigert sich langsam und führt unmittelbar vor dem Blutaustritt zu den stärksten Veränderungen; im Verlauf der Blutung läßt sie gewöhnlich nach und geht bald nach dem Aufhören derselben wieder in die normale Blutfüllung über. Für den schmerzlosen Verlauf des Menstruationsprozesses ist es demnach notwendig, daß die Reifung und das Platzen der Follikel nicht gehemmt wird, daß die Kongestion der Uteruswand nicht in Infiltrationen des Gewebes einen Widerstand findet, daß die Mucosa anschwellen und Blutextravasate in sich aufnehmen kann, daß die Höhle weit genug ist, um der anschwellenden Schleimhaut Platz zu gewähren, daß das Menstrualblut leicht durch die Cervix

abfließen kann, daß die Kongestion der Tuben und des Peritoneum in normalen Geweben sich abspielt. Notwendig ist es aber auch, daß das Nervensystem den normalen Grad der Erregbarkeit hat, und daß die Psyche normal arbeitet; andernfalls können die leichten Veränderungen, welche sich bei der normalen Menstruation in ihnen abspielen, eine hochgradige abnorme Steigerung erreichen.

Einteilung. **Einteilung.** Es liegt auf der Hand, daß wir mit der Einteilung der Dysmenorrhoe dieser Anteilnahme der verschiedenen Organe folgen müssen; daraus ergibt sich von selbst eine Unterscheidung in

Dysmenorrhoea ovarica,

Dysmenorrhoea tubaria,

Dysmenorrhoea uterina und

Dysmenorrhoea nervosa, wenn beim Fehlen aller objektiven Veränderungen dieselbe nur in Überreizung des Nervensystems ihre Erklärung finden kann.

Trotzdem Peritoneum und Parametrium sich ebenfalls am Menstruationsprozeß beteiligen, ist doch die Aufstellung einer besonderen Dysmenorrhoea peritonealis und parametralis nicht zweckmäßig; die von ihnen ausgehenden menstruellen Schmerzen stellen nichts weiter dar als die unter dem Einfluß der prämenstruellen Kongestion auftretende Verschlimmerung von Schmerzen, wie sie durch adhäsive oder exsudative chronische Pelveoperitonitis und bei schrumpfender Parametritis überhaupt erzeugt werden. Nur selten wird es vorkommen, daß Frauen bei diesen Krankheiten beschwerdefrei sind und nur an einer Dysmenorrhoe leiden, und wenn es der Fall ist, so ist dieselbe so gering, daß sie kaum die Kranken zum Arzt führt. Die wirklich schweren Dysmenorrhoen gehen immer von den Organen selbst aus.

Die Diagnose des Ausgangspunktes dieser Dysmenorrhoen setzt eine sorgfältige bimanuelle Untersuchung der Genitalorgane voraus; nur bestimmt nachweisbare, objektive Veränderungen darf man als Ursache dieser organischen Dysmenorrhoen anschuldigen.

Ovarielle Dysmenorrhoe. Rein **ovarielle Dysmenorrhoen** sind selten. Sie finden sich in milderer Form bei der chronischen Oophoritis und treten als ziehende, stechende, nagende, bohrende, drückende Schmerzen in der Gegend des befallenen Ovarium auf und strahlen häufig von hier in die Hüften oder Beine aus. Meistens stellen sie nur die menstruelle Exazerbation der andauernd bestehenden Schmerzen dar, sind aber zuweilen reine Dysmenorrhoen; sie treten gewöhnlich schon einige Tage vor der Menstruation auf. Als die Ursache rein ovarieller Dysmenorrhoe findet man gelegentlich Blutungen in das Parenchym der Ovarien, besonders in die Follikel (Haematoma ovarii). Die Ovarien erscheinen auf das Mehrfache vergrößert, höckerig, adhärent; zuweilen nehmen sie den Umfang von fast kindskopfgroßen Tumoren an. Nicht immer ist bei diesen Affektionen reine Dysmenorrhoe vorhanden, sondern andauernde, menstruell sich verschlimmernde Schmerzen. Eine wohl charakterisierte Form rein ovarieller Dysmenorrhoen habe ich mehrmals bei Ovarialtumoren mit ganz frischen Torsionen gesehen.

Die Dysmenorrhoe trat kurz vor der Regel auf, war immer sehr schwer und äußerte sich in krampfhaften Schmerzen, wesentlich in der betroffenen Seite des Abdomens. Alle diese Kranken kamen nur wegen der Dysmenorrhoe in Behandlung und fühlten sich in der intermenstruellen Zeit sehr wohl; es handelte sich immer um Ovarialtumoren, meistens kleine, mit ganz frischen Stieltorsionen ohne Verwachsungen; in einigen Fällen waren Blutungen in die Tumoren eingetreten. Nach der Exstirpation waren die Frauen von ihrer Dysmenorrhoe befreit.

Cas. 48. Fr. St., 25 Jahre. Erste Regel im 17. Jahr, stets regelmäßig, ohne Schmerzen; hat dreimal geboren. Seit vier Monaten heftige, bohrende, krampfhafte Schmerzen in der linken Unterbauchgegend, welche 8 Tage vor der Menstruation auftreten und mit Ablauf derselben verschwinden; keine intermenstruellen Beschwerden. Bei der Laparotomie fand sich der Uterus retrovertiert und links ein kindskopfgroßer, sehr beweglicher Ovarialtumor ohne Adhäsionen mit einmal gedrehtem Stiel.

Die sichere Diagnose einer ovariellen Dysmenorrhoe setzt immer den Nachweis palpabler Veränderungen des Ovarium voraus; weniger klar in ihrer ovariellen Natur sind die von Olshausen als Neuralgia ovarii geschilderten Zustände und die von Schauta bei Hypoplasia uteri auf den Eierstock zurückgeführten Dysmenorrhoen.

Tubare Dysmenorrhoe.

Die rein **tubare Dysmenorrhoe** ist nicht selten und tritt fast ausschließlich bei den chronischen Salpingitiden mit ihren Folgezuständen auf. Bei der frischen Entzündung fehlen starke Beschwerden vor und bei der Regel nicht, treten aber nur mehr als menstruelle Verschlimmerungen der andauernd bestehenden Schmerzen auf, während bei chronischen Salpingitiden das Bild der Dysmenorrhoe viel reiner zum Vorschein kommt. Der Schmerz ist nicht gerade charakteristisch und tritt wesentlich prämenstruell als Ziehen, Pieken, Stechen und Brennen in der Seite auf; die Annahme einer tubaren Dysmenorrhoe setzt deshalb bestimmte palpable Veränderungen an der Tube voraus. In einzelnen Fällen verbindet sich der tubare Schmerz mit wirklichen „Krämpfen", welche aber meistens nicht von der Tube ausgehen, welche aktiver Kontraktion kaum mehr fähig ist, sondern vom Uterus stammen, welcher, auch ohne selbst erkrankt zu sein, mit Wehen auf die prämenstruelle Kongestion reagiert.

Bei chronisch entzündlichen Zuständen, welche sich gleichzeitig im Uterus, in den Adnexen, im Bindegewebe und Peritoneum lokalisieren, ist es schwer und durchaus unnötig die Anteilnahme eines jeden Organes festzustellen. Die prämenstruelle Kongestion erzeugt gleichzeitig an den verschiedensten Stellen Schmerzen, und deshalb wird diese Form wohl auch als kongestive oder inflammatorische Dysmenorrhoe bezeichnet.

Uterine Dysmenorrhoe.

Eine weit größere Bedeutung als die bislang geschilderten Arten gewinnen durch ihre Häufigkeit und durch ihre Schwere die **uterinen Dysmenorrhoen.** Die Ursache für den uterinen Schmerz ist die Uteruskontraktion, die Wehe. Während bei der normal verlaufenden Menstruation Uteruskontraktionen selten auftreten oder die leichten Zusammenziehungen bei gesundem Organ und

kräftigem Nervensystem nicht schmerzhaft empfunden werden, liegt der schmerzhaften Kontraktion der Dysmenorrhoe eine Abnormität irgendwelcher Art zugrunde, welche die Wehen reflektorisch auslöst. Sie entstehen z. B., wenn sich Menstrualblut im Uteruscavum ansammelt, sie entstehen bei Entzündungen des Endometrium und bei Metritis, sie entstehen bei schlecht entwickeltem Uterus mit enger Höhle und engen Gefäßen als Antwort auf den energischen Reiz, welchen die Menstruationswelle erzeugt, sie entstehen weiter reflektorisch bei hyperästhetischem Endometrium oder bei besonders reizbaren, nervösen Personen, auch wenn der Menstruationsprozeß sich anatomisch in normaler Weise abspielt. Die Wehe ist das Gemeinsame bei allen uterinen Dysmenorrhoen aus den verschiedensten Ursachen. Die Ursachen für uterine Dysmenorrhoe sind sehr mannigfaltig und sehr verschiedenartig; die richtige Erkenntnis derselben ist außerordentlich schwer und gelingt keineswegs immer. Wir haben zwei Wege, welche zum Ziel führen, und welche meistens beide begangen werden müssen: Die objektive Untersuchung und das Krankenexamen.

Die objektive Untersuchung hat zunächst die Aufgabe, den Uterus als Sitz der Dysmenorrhoe mit Sicherheit zu erkennen. Das gelingt schon p. exclusionem dadurch, daß man die Tuben und Ovarien als Sitz einer Erkrankung ausschließt. Diesem negativen Beweis positive Zeichen von seiten des Uterus hinzuzufügen ist deshalb schwer, weil eine große Zahl der uterinen Dysmenorrhoen keinen pathologischen Palpationsbefund bieten, z. B. alle auf endometritischer Basis und auf Stenosen beruhenden. Dafür ist aber die Angabe der Kranken über die Lokalisation im Uterus meist so charakteristisch, daß man keinen Zweifel über den uterinen Sitz der Dysmenorrhoe behält. Die Kranken geben oft an, daß sie den Schmerz ruckweise, rhythmisch, „wie eine Wehe“ empfinden; andere hegen das Gefühl eines Krampfes oder eines Druckes tief in der Mitte des Beckens, ein Gefühl „wie ein Stein“ im Leib. Andere Frauen machen die weniger charakteristische Angabe, daß sie ziehende Schmerzen im Kreuz, in beiden Seiten in die Beinen ausstrahlend haben; andere wieder empfinden den uterinen Schmerz höher im Leib, am Nabel, unter dem Rippenbogen. Wenn man durch Untersuchung und Angabe der Kranken auf den Uterus als Sitz der Dysmenorrhoe hingeführt ist, soll man sich bemühen objektive Befunde zu erheben, welche als Grundlage dienen können. Einzelne Veränderungen sind leicht erkennbar, z. B. Uterusmyome, namentlich submuköser Entwicklung, spitzwinkelige Ante- und Retroflexionen des Uterus bei Nulliparen, chronische Metritis, hochgradige Hypoplasien. Doch das sind Ausnahmen; bei den meisten uterinen Dysmenorrhoen erhält man normalen Palpationsbefund; weitere Aufschlüsse gibt dann die Einführung der Uterussonde, und zwar in Hinblick auf Stenosen am Os internum und auf Empfindlichkeit des Endometrium. Die Anamnese hat außer der Lokalisation des Schmerzes noch folgende Punkte zu berücksichtigen. Zunächst das Auftreten der ersten Dysmenorrhoe, ob dieselbe sofort mit der ersten Menstruation einsetzte oder erst

später und in welchem Lebensalter; ferner das zeitliche Verhältnis der Dysmenorrhoe zum Eintreten der Menstrualblutung, ob sie schon tagelang, ob Stunden vor der Blutung einsetzt, oder ob erst mit oder nach der Blutung, ob sie nur in den ersten Stunden vorhanden ist oder über Tage sich erstreckt oder im Verlauf der Menstruation wieder einsetzt; ferner ob die Dysmenorrhoe bei jeder Menstruation eintritt, oder ev. wovon ihr Eintreten oder Aussetzen oder ihre Stärke abhängig ist; weiter die Beeinflussung der Dysmenorrhoe durch Heirat, Geburt, Lebensweise, Beruf; ev. auch durch therapeutische Maßnahmen. Eine sorgfältige Anamnese kann dem erfahrenen Arzt diagnostisch äußerst wichtige Aufschlüsse bringen. —

Im nachfolgenden werde ich die verschiedenen, ätiologisch genügend geklärten uterinen Dysmenorrhoen und ihre diagnostischen Anhaltspunkte mitteilen.

Die mechanische Dysmenorrhoe entsteht bei behindertem Abfluß des Menstrualblutes und Aufstauung desselben in der Uterushöhle; dadurch werden reflektorisch Uteruskontraktionen erzeugt, welche das Blut austreiben. Wenn man sich streng an die Definition einer mechanischen Störung hält und die Fälle ausscheidet, wo bei besonders reizbaren Personen schon die Anwesenheit von Blut allein in der Höhle reflektorisch Wehen erzeugt, so setzt diese Form eine so hochgradige Verengerung im Cervicalkanal voraus, daß das Blut selbst im dünnsten Strom dieselbe nicht passieren kann. Da es überhaupt nicht wahrscheinlich ist, daß bei einem normal gebildeten Uterus derartige Stenosen vorkommen, welche von den Blutkörperchen nicht passiert werden können, so müssen andere Momente helfend hinzutreten; dieselben können in einer besonders schnellen Absonderung größerer Mengen von Menstrualblut liegen, welche nicht schnell genug abfließen können; dadurch kommt es zur Ansammlung von Blut, welche reflektorisch Wehen erzeugt; oder es sind dann dem Blut Gerinnsel oder Gewebstrümmer beigemischt, welche den inneren Muttermund einer Nulliparen schwer passieren; dazu gehören auch viele Fälle von Endometritis exfoliativa (Dysmen. membranacea), wo die Ausstoßung der Membranen zu Wehen führt. Das wesentlichste Moment, welches erst eine wirkliche Stenose erzeugt, ist die kongestive Anschwellung der Uterusschleimhaut, welche durch Aneinanderpressen der Wände den Kanal für Blut unpassierbar machen kann. Immerhin setzt aber die sichere Diagnose einer mechanischen Dysmenorrhoe den Nachweis einer Verengerung voraus. Verengerungen am äußeren Muttermund, welche am leichtesten zu erkennen sind, haben für die mechanische Dysmenorrhoe gewöhnlich keine Bedeutung; ich habe einigemal Ansammlungen von Menstrualblut hinter dem äußeren Muttermund gesehen bis zur ballonförmigen Auftreibung der Cervix ohne die geringsten Schmerzen. Wichtig sind die Verengerungen am Os internum; man erkennt sie daran, daß eine Sonde mit einem Knopf von etwa 2 mm Dicke den Muttermund nicht passiert. Man muß dabei nicht aus dem Auge lassen, daß die Sonde eigentlich nur die Verengerung des Cervixgewebes erkennt, während sie die auf-

Mechanische Dysmenorrhoe.

einander liegenden Schleimhautfalten als starres Instrument leicht passiert; deshalb schließt das ungehinderte Sondieren des inneren Muttermundes eine solche Schleimhautverengerung nicht ohne weiteres aus. Selten sind Stenosen im Innern der Corpushöhle. Olshausen teilt aber einen so einwandfreien Fall dieser Art mit, daß man diese Möglichkeit im Auge behalten muß.

Sehr häufig findet man bei Dysmenorrhoe virginaler oder nulliparer Personen eine mehr weniger spitzwinkelige Abknickung des Uterus nach vorn — ein Anteflexio uteri. Es ist zweifellos, daß durch dieselbe leicht eine Stenose des Uteruskanals infolge von Abknickung am inneren Muttermund entstehen kann; da die Sonde an dieser Stelle nun leicht hängen bleibt, wenn man nicht die für ihre Durchführung notwendigen Manipulationen beherrscht, so scheinen die Grundlagen für die Diagnose der mechanischen Dysmenorrhoe gegeben, das ist aber keineswegs richtig. Zunächst gleichen sich durch die menstruelle Steifung und Streckung des Organs leichte Knickungen aus, oder Schlaffheit des Gewebes am inneren Muttermund bereitet dem Menstrualblut kein eigentliches Hindernis. Ferner ist zu berücksichtigen, daß sich mit der Anteflexion Zustände kombinieren, welche die eigentliche Ursache der Dysmenorrhoe sind, so z. B. liegt der hypoplastische Uterus oft in Anteflexion, oder bei Endometritis und Parametritis poster. wird der Uterus oft sekundär in spitzwinkelige Anteflexion gezogen, und erstere sind die eigentlichen Ursachen der Dysmenorrhoe; daß auch bei Anteflexion rein nervöse Dysmenorrhoen vorkommen können, liegt auf der Hand. Die Diagnose einer auf Anteflexion beruhenden mechanischen Dysmenorrhoe verlangt danach den Ausschluß aller dieser viel häufigeren Ursachen, d. h. bei einer nicht nervösen oder hysterischen Person müssen wir einen frei beweglichen, normal entwickelten, steifwinkelig anteflektierten Uterus haben.

Bei dieser Unsicherheit der Diagnose einer mechanischen Dysmenorrhoe muß man noch anamnestische Momente für die Unterstützung gewinnen. Die mechanische Dysmenorrhoe beruht auf kongenitalen Veränderungen und tritt deshalb früh auf; wenn auch nicht immer bei der ersten Regel, so doch im Verlauf der ersten Jahre. Bezeichnend für sie ist, daß die Dysmenorrhoe niemals tagelang vor der Blutung einsetzt, sondern immer erst kurze Zeit bis zu einigen Stunden vorher, und daß fast regelmäßig mit dem stärkeren Blutabgang der Schmerz aufhört und während der Regel meist gar nicht oder selten nur dann eintritt, wenn es zu neuen Stockungen kommt. Durch regelmäßige Kohabitation wird diese Dysmenorrhoe nur selten beeinflußt, während sie nach der ersten Geburt dauernd zu verschwinden pflegt. Der Erfolg einer energischen Dilatation mit Metalldilatatorien spricht ebenfalls für die mechanische Ursache, wenn er dauernd ist; vorübergehenden Erfolg habe ich nicht selten auch bei endometritischer Dysmenorrhoe beobachtet, temporärer Erfolg spricht natürlich nicht gegen ein mechanisches Hindernis, da sich dasselbe wieder herstellen kann.

Eine nicht seltene Art von Dysmenorrhoe wird bei mangelhaft entwickeltem Uterus beobachtet. Vorausgesetzt, daß die Eierstöcke normal funktionieren, ist die Entstehung so zu denken, daß reflektorisch Wehen auftreten durch eine starke Drucksteigerung im Gefäßsystem des Uterus, welche ihrerseits darauf zurückzuführen ist, daß die Gefäße zu klein sind, um das zuströmende Blut zu fassen, und die Höhle zu eng, um die Schleimhaut in gehöriger Weise anschwellen zu lassen. Die periodische Kongestion arbeitet sich nur mit Mühe zu einer wirklichen Menstruation herauf, und das Menstrualblut fließt, wenigstens anfangs, sehr spärlich. Die Diagnose dieses Zustandes beruht zunächst auf dem Nachweis eines abnorm kleinen Uterus durch Palpation und Sonde. Alle Stadien vom höchsten Grade der Hypoplasie bis zum kleinen Uterus einer Virgo, welcher konzipieren und normal gebären kann, sind bei dieser Dysmenorrhoe vertreten. Diese auf mangelhafter Entwicklung des Uterus beruhende Dysmenorrhoe verschwindet vielfach bald nach der Heirat oder nach der ersten Konzeption. Merkwürdigerweise tritt auch sie nicht immer gleich in den ersten Jahren der Geschlechtsreife ein, sondern oft erst um mehrere Jahre später, wenn die menstruelle Kongestion allmählich stärker wird; fast niemals beginnt sie erst nach der Verheiratung. Die Art der Blutung hat insofern etwas Charakteristisches, als sie sehr schwach mit einzelnen Tropfen beginnt und meistens schwach bleibt; je schwächer die Blutung, um so stärker die Dysmenorrhoe. Die Schmerzen beginnen gewöhnlich schon mehrere Tage vor der Blutung mit dem Anfange der prämenstruellen Kongestion, steigern sich, je näher man der Blutung kommt, und lassen gewöhnlich nach, wenn die Blutung ihre normale Stärke gewinnt oder aufhört, stellen sich auch wohl aufs neue ein, wenn Unterbrechungen in der Blutung eintreten. Da die ungenügende Entwicklung der Genitalien oft eine Teilerscheinung allgemeiner Entwicklungshemmung mit geringer körperlicher und nervöser Widerstandsfähigkeit ist, so ist letzteres Moment in der Ätiologie dieser Dysmenorrhoe häufig mitbeteiligt.

Dysmenorrhoe bei mangelhafter Entwicklung des Uterus.

Eine andere Ursache für schwere Dysmenorrhoe liegt in Veränderungen des Endometrium, und zwar meistens in entzündlichen. Die Diagnose dieser endometritischen Dysmenorrhoe, welche anatomisch in einer Reihe von Fällen durch exsudativ interstitielle Prozesse, in selteneren Fällen durch stark glanduläre Veränderungen charakterisiert ist, ist ziemlich leicht, wenn sie mit Menorrhagien vergesellschaftet auftritt; die reinen Formen von schwerer endometritischer Dysmenorrhoe finden sich aber ohne weitere Symptome von seiten des Endometrium, vor allem ohne Fluor und Blutungen, und sind nur gelegentlich mit nervösen Erscheinungen, namentlich im Kopf und Magen, verbunden. Für die Diagnose ist dann nur der Untersuchungsbefund mit der Sonde maßgebend (s. pag. 485); derselbe weist Rauhigkeiten, namentlich am Fundus (Endometritis fundi) und an den Tubenecken nach und läßt vor allem eine enorme Schmerzhaftigkeit beim Berühren des Endometrium, besonders der Rauhigkeiten, erkennen. Die Anamnese und Symptomatologie ergibt mancherlei

Endometritische Dysmenorrhoe.

Charakteristisches für diese Form. Die endometritische Dysmenorrhoe tritt meistens schon mehrere, bis zu 8 und 10 Tagen vor der Blutung auf (mit dem Beginn der prämenstruellen Kongestion), in einzelnen Fällen allerdings erst mit der Blutung selbst und dauert meistens über die ganze Regel an. Die Blutung selbst ist normal, oft stärker, selten schwächer. Diese Art der Dysmenorrhoe ist meistens akquiriert und tritt deshalb erst später auf; so kann man z. B. wohl annehmen, daß alle Dysmenorrhoen, welche erst nach der Heirat einsetzen, entzündlich sind. Nicht selten aber lassen sich schon bei jugendlichen, selbst virginalen Personen schwere anatomische Veränderungen als Ursache von Dysmenorrhoe erkennen, welche schon seit der ersten Menstruation bestehen; einmal beobachtete ich bei einer jungen Virgo als Ursache der Dysmenorrhoe eine schwere Endometritis, welche jedesmal sogar mit Exfoliation dicker Schleimhautstücke einherging. Man darf demnach in dem Auftreten der Dysmenorrhoe während der virginalen Zeit niemals einen Gegengrund gegen den entzündlichen Charakter derselben erblicken; ob sie primär oder sekundär ist, ob beide Zustände aus derselben Ursache z. B. Onanie entstehen, wird meistens schwer zu entscheiden sein.

Von dieser auf entzündlichen Veränderungen des Endometrium beruhenden Dysmenorrhoe muß man eine andere Form abtrennen, bei welcher dieselbe Empfindlichkeit der Uterusschleimhaut ohne sonstige nervöse Erscheinungen und ohne nachweisbare anatomische Veränderungen besteht. Rauhigkeiten fehlen hier ebenfalls, und der einzige objektive Befund ist in vielen Fällen eine leichte Verengerung am inneren Muttermund durch eine Schleimhautfalte, welche bei Berührung mit der Sonde enorm empfindlich ist. Man kann den Zustand als eine Hyperästhesie des Endometrium bezeichnen. Theilhaber bezieht sie auf einen Krampf des inneren Muttermunds.

Nervöse Dysmenorrhoe.

In gewissem Sinne gehört zu den uterinen Formen auch die nervöse Dysmenorrhoe, weil sie sich (im Gegensatz zu den tubaren und ovariellen) ebenfalls im Uterus abspielt; sie unterscheidet sich aber von der eigentlich uterinen Dysmenorrhoe dadurch sehr wesentlich, daß ihre Ursache nicht in einer Erkrankung oder Abnormität des Uterus liegt, sondern in einer Veränderung des Zentralnervensystems. Uteruskontraktionen sind auch hier die Ursache des Schmerzes; dieselben werden aber nicht durch eine Abnormität des Uterus hervorgerufen, sondern sind die Folgen einer besonderen reflektorischen Erregbarkeit der Uterusnerven und werden infolge des krankhaften Nervensystems als schmerzhaft empfunden. Man findet diese Form von Dysmenorrhoe bei Frauen mit ausgesprochenen hysterischen oder neurasthenischen Symptomen, aber auch ohne diese Zeichen bei leicht erregbaren sog. nervösen Personen oder bei Frauen mit schlechtem Ernährungszustand, Anämie, allgemeiner Schwäche. Dieser Ätiologie entsprechend, tritt diese Dysmenorrhoe gewöhnlich auf bei Mädchen, welche in städtischen Berufszweigen arbeiten, die ihren Körper erschöpfen und an ihre geistige Tätigkeit übermäßige Anforderungen stellen, ferner bei körperlich und geistig verzärtelten Mädchen, bei kinderlosen,

in unglücklichen häuslichen Verhältnissen lebenden oder mit schweren Sorgen kämpfenden Frauen. Die Diagnose dieser sehr häufigen Form von Dysmenorrhoe beruht auf dem Ausschluß aller lokalen Abnormitäten am Uterus, welche wir als Ursachen von Dysmenorrhoe kennen und eines positiven Nachweises einer Erkrankung oder Schwäche des Zentralnervensystems. —

Nasale Dysmenorrhoe.

Als eine besondere Form von Dysmenorrhoe ist die **nasale Dysmenorrhoe** von Schiff und Fließ aufgestellt worden; dieselbe beruht ebenfalls auf schmerzhaften Uteruskontraktionen, welche von bestimmten Stellen der Nasenschleimhaut angeregt werden; dieselben finden sich am Tuberculum septi und am vorderen Ende der unteren Muschel. Wenn es auch zweifellos bewiesen ist, daß man durch Kokainisierung oder Verätzung dieser Stellen temporäre und gelegentlich auch dauernde Beseitigung der Dysmenorrhoe erzielen kann, so ist die Erklärung für diesen Erfolg doch eine verschiedenfache. Bislang liegen noch nicht genügende Tatsachen vor, welche die Existenz einer rein nasalen Form der Dysmenorrhoe beweisen.

Der **Gang der Untersuchung** auf die Ursachen einer Dysmenorrhoe wird sich am besten folgendermaßen gestalten. Zunächst erhebe man anamnestische Ursachen über den Sitz, die Dauer und Stärke der Dysmenorrhoe, über die Zeit ihres ersten Auftretens und ihres zeitlichen Verhältnisses zur Menstruationsblutung, über Beeinflussung durch Heirat, Geburten, etwaige lokale oder allgemeine Behandlungen. Dann schreite man zur lokalen Untersuchung; nur bei virginellen Personen verzichte man vorerst darauf und suche durch Berücksichtigung der ganzen Konstitution ein Urteil darüber zu gewinnen, ob nervöse Ursachen oder Entwicklungsstörungen zugrunde liegen. Nur wenn man beide Formen ausschließen muß, und wenn aus der Art der Beschwerden sich mit Wahrscheinlichkeit die mechanische Dysmenorrhoe ergibt, ist die lokale Untersuchung schon im Hinblick auf die meistens notwendige lokale Behandlung vorzunehmen, am besten in Narkose.

Die Dysmenorrhoen, welche so außerordentlich häufig bei jungen Mädchen sich finden, haben vielerlei Ursachen; einerseits tragen ungenügende Entwicklung des Uterus und leichte Stenosen am Os internum, anderseits Chlorose und ungenügende körperliche Entwicklung bei übermäßiger, geistiger Anstrengung in Schule und Beruf die Schuld; deshalb sind diese Dysmenorrhoen auch der verschiedenartigsten Therapie zugänglich.

Durch die kombinierte Untersuchung stelle man zunächst fest, ob sich Veränderungen an den Tuben oder Ovarien finden, welche man für die Ursache der Dysmenorrhoe halten kann. Sind diese frei, oder verrät sich durch Sitz und wehenartigen Charakter des Schmerzes der Uterus von vornherein sicher als Sitz der Dysmenorrhoe, so untersuche man diesen genauer. Man achte zunächst auf seinen Entwicklungszustand; wenn der Uterus von normaler Größe ist und die Sonde eine normale Weite der Höhle ergibt, so ist die Hypoplasie auszuschließen; eine deutliche Verkleinerung aber macht eine Dysmenorrhoe durch Entwicklungsstörung wahrscheinlich. Kann man eine Hypoplasie nicht als Ursache beschuldigen, dann sondiere man, um mechanische Störungen nachzuweisen, und

achte bei besonders leichter Führung der Sonde vor allem auf die Weite des Os internum und auf etwaige Hyperästhesie der Schleimhaut an dieser Stelle; fehlen hier objektive Veränderungen, so untersuche man die Schleimhaut des Corpus auf Empfindlichkeiten und Rauhigkeiten. Wenn die objektive Untersuchung ein vollständig negatives Resultat hat, so untersuche man das Nervensystem und ergänze die Anamnese durch Erkundigungen über Beruf, häusliche Verhältnisse, Sorgen usw. Wenn man trotz objektiver Untersuchung und sorgfältiger Anamnese nicht zur Klarheit kommt, so kann man aus der Beobachtung während der Behandlung noch gewisse Anhaltspunkte gewinnen. Man sondiere oder dilatiere zunächst ein bis zwei Tage vor der Menstruation den inneren Muttermund; tritt danach gar keine Besserung auf, so ist ein mechanisches Hindernis sicher auszuschließen; tritt dagegen Heilung der Dysmenorrhoe ein, so ist eine mechanische Ursache wahrscheinlich; tritt vorübergehende Besserung ein, so können sehr wohl trotzdem Entzündungen oder Entwicklungsstörungen die Ursache gewesen sein; denn auch diese Dysmenorrhoe bessert sich zunächst nach der Dilatation. In manchen Fällen gelangt man erst durch eine über lange Zeit fortgesetzte Beobachtung zur Klarheit.

Die Ursachen der Sterilität.

Definition. **Definition.** Unter Sterilität oder Unfruchtbarkeit verstehen wir die Unmöglichkeit eines Individuums Nachkommenschaft zu erzeugen; entsprechend der geschlechtlichen Funktion werden wir einen Mann als steril bezeichnen, welcher nicht imstande ist, ein weibliches Ei zu befruchten, und ein Weib dann, wenn es kein befruchtungsfähiges Ei liefern oder wenn es ein normales Ei nicht an den Ort der Befruchtung bringen oder dem befruchteten Ei nicht die Möglichkeit zur Weiterentwicklung gewähren kann. Für den Arzt, welcher die Ursache der Sterilität ergründen soll, handelt es sich aber zunächst nicht um einen sterilen Mann oder um eine sterile Frau, sondern um eine sterile Ehe, d. h. um einen geschlechtlichen Bund zwischen Mann und Frau ohne Nachkommenschaft. Im weiteren Sinne pflegt man wohl, namentlich der Laie, auch solche Ehen als unfruchtbar zu bezeichnen, denen nur keine lebende oder lebensfähige Nachkommenschaft entsprießt, und alle Ehen in die Sterilität mit einzuschließen, bei welchen habitueller Abort dieselbe vernichtet. Vom ärztlichen Standpunkt aus besteht zwischen beiden Zuständen, deren Erfolg für die Ehe natürlich der gleiche ist, ein großer Unterschied; denn bei letzterem sind alle Bedingungen für eine normale Konzeption vorhanden, bei ersterem dagegen fehlen sie. Wir verstehen unter Sterilität nur denjenigen Zustand in der Ehe, bei welchem keine Konzeption eintritt oder die Einbettung des

befruchteten Eies ausbleibt; mit dem Moment, wo die letztere beginnt, ist die Ehe nicht mehr als steril zu bezeichnen. Man muß wohl zugestehen, daß klinisch der Unterschied zwischen beiden Zuständen schwer festzustellen ist, da die habituellen Aborte sehr früh erfolgen können.

Es ist weiter schwer, einen Zeitpunkt zu bestimmen, von dem an man eine Ehe als steril bezeichnen kann. Da nach den Beobachtungen von Simpson nach Ablauf des vierten Jahres nur ganz ausnahmsweise noch das erste Kind geboren wird, so kann man im wissenschaftlichen Sinne wohl von diesem Moment an eine Ehe steril nennen, ohne damit natürlich die Möglichkeit einer späteren Geburt auch ohne Behandlung der Sterilität auszuschließen. Für die ärztliche Praxis ist dieser Zeitpunkt nur prognostisch verwertbar; denn das Publikum wartet in seiner Ungeduld selten so lange und kommt schon nach einem oder zwei Jahren mit der Frage, warum die Ehe kinderlos bleibt.

Für praktische Zwecke ist es ferner nicht unwichtig, eine absolute und relative Sterilität zu trennen, indem man unter ersterer einen Zustand versteht, bei welchem Schwangerschaft absolut ausgeschlossen ist, z. B. beim rudimentären Uterus, während man als relative Sterilität Zustände zusammenfaßt, bei welchen nur Konzeptionserschwerungen vorhanden sind, z. B. bei Stenose am äußeren Muttermund. Ein weiterer, für die Diagnose nicht unwichtiger Unterschied besteht zwischen der primären und sekundären Sterilität. Primär steril ist eine Ehe, bei welcher überhaupt keine Schwangerschaft eintritt, sekundär eine solche, bei welcher nach der Geburt eines Kindes weitere Schwangerschaften ausbleiben, weil inzwischen einer der Ehegatten erkrankt ist.

Dem praktischen Arzt wird nicht selten die Aufgabe gestellt, die Ursache der Sterilität zu ergründen. Meistens wird ihm zu diesem Zweck von dem Ehemann die Frau in der Voraussetzung zugeführt, daß nur sie die Ursache der Unfruchtbarkeit sein könne, oder sie kommt schon aus eigenem Antrieb, weil sie sich selbst für die Ursache der Kinderlosigkeit hält und den Anlaß zu der unglücklichen Ehe beseitigen möchte. Dadurch wird der Arzt leicht veranlaßt, auf die Untersuchung der Frau den Hauptnachdruck zu legen und den Mann darüber außer Auge zu lassen. Das ist unrichtig. Unsere Ansichten über die Beteiligung der beiden Ehegatten haben sich sehr zuungunsten des Mannes verschoben.

Die Beteiligung des Mannes an der Sterilität der Ehe ist durch methodische Untersuchung des Samens festgestellt worden; dieselbe gibt als pathologische Befunde Azoospermie, wenn Zoospermien vollständig in dem p. coitum entleerten Samen fehlen, oder Oligospermie, wenn sich nur vereinzelte, meist schwerbewegliche Zoospermien nachweisen lassen (wenn in letzterem Fall theoretisch Konzeption auch zugegeben werden muß, so steht sie praktisch doch fast auf derselben Stufe wie die Azoospermie); weniger geklärt in ihrer Bedeutung als Ursache der Sterilität ist die sog. Nekrospermie, wo zahlreiche bewegungslose oder schwer bewegliche Zoospermien entleert werden.

Folgende Tabelle demonstriert den Umfang des männlichen Anteils an der Sterilität der Ehe.

Kehrer	fand unter	96	Samenuntersuchungen	Azoospermie in	30 %	Oligospermie in	11 %
Lier u. Ascher	„	„ 132	„	„	„ 32 %		
Schenk	„	„ 110	„	„	„ 33 %	„	„ 12 %
Knorr	„	„ 72	„	„	„ 25 %	„	„ 25 %

Die Untersuchungsresultate ergeben in ziemlich übereinstimmender Weise den Mann in $^1/_4$ bis $^1/_3$, und bei Einrechnung der Oligospermie sogar in fast $^1/_2$ aller Fälle als die wirkliche Ursache der sterilen Ehe.

Diese Tatsachen haben einen vollständigen Umschwung unserer Ansichten über die Ursachen der Sterilität zuwege gebracht. Für den Arzt erwächst daraus die unbedingte Notwendigkeit beide Ehegatten auf Sterilität zu untersuchen. Ob man mit der Untersuchung des Mannes oder der Frau beginnt, ist im ganzen gleichgültig. Da die Untersuchung des Mannes viel einfacher zu machen ist, während die Diagnose bei der Frau weit schwieriger und oft sogar nur in Chloroformnarkose sicher zu stellen ist, so ist es praktischer, mit der Untersuchung des Mannes zu beginnen. Vor allem ist dringend davon abzuraten, eine Sterilitätskur bei der Frau zu beginnen, ehe man sich der Zeugungsfähigkeit des Mannes versichert hat.

Die **Untersuchung des Mannes** hat sich auf die Potentia coeundi und generandi zu erstrecken. Ich unterlasse es in diesem der weiblichen Sterilität gewidmeten Kapitel die Ursachen der ersteren und die pathologischen Samenbefunde genauer zu schildern und verweise auf die diesbezüglichen Lehrbücher von Zülzer, Oberländer und Fürbringer; dagegen möchte ich dem Arzt noch einige Ratschläge über die Beschaffung des Samens geben. Derselbe muß regelrecht p. coitum entleert sein. Die Untersuchung des durch Pollution abgegangenen und etwa schon eingetrockneten Samens aus Wäschestücken usw. ist vollständig wertlos; ebenso gibt die von Urologen gern geübte Expression der Samenblasen p. rectum nicht immer reichlichen Samen in genügender Menge; selbst die Onanie des Mannes entleert zuweilen bei unerfahrenen Männern nur Prostataflüssigkeit. Der bei der Kohabitation entleerte Samen wird in einem Gummikondom aufgefangen oder bei der nach der Extraktion erfolgten Ejakulation in einem Gläschen aufgefangen. Da die mikroskopische Untersuchung spätestens innerhalb einer Stunde p. coitum vorgenommen werden muß, so ist dieselbe auf eine Zeit zu verlegen, wo der Arzt für die Untersuchung zur Verfügung steht; der entleerte Samen muß bis zu derselben möglichst in Körpertemperatur bleiben. Das in die Vagina entleerte Sperma unmittelbar p. coitum der Frau zu entnehmen ist undelikat; die Frau läßt man bei diesem Teil der Untersuchung am besten aus dem Spiel.

Die **Untersuchung der Frau** auf eine in ihrem Körper vorhandene Ursache der Sterilität ist weit komplizierter, weil sie nicht nur alle Genitalorgane, sondern auch ihren Gesamtorganismus und ihr Nervensystem berücksichtigen muß, sofern Störungen in der Funktion der Genitalien durch sie bedingt sein können.

Die weiblichen Genitalien dienen allein der Befruchtung, der Ernährung des befruchteten Eies und der Geburt des zur Frucht ausgewachsenen Keimes. Jedes einzelne Organ hat seine bestimmte Stellung zu diesen Funktionen. Sterilität entsteht, wenn irgend eines der Organe für die Konzeption unbrauchbar wird. Daraus geht schon hervor, daß sie kein Krankheitszustand für sich ist, sondern als Symptom der verschiedensten Genitalerkrankungen zur Beobachtung kommt. Die Aufgabe des Arztes wird es nun sein, herauszufinden, von welchem Organ die Sterilität ausgeht, und durch welche Krankheit desselben sie verursacht ist. Die Diagnose verlangt also eine Berücksichtigung aller in Frage kommenden Organe, wenn man auch je nach der Wichtigkeit der einzelnen bei der Konzeption und je nach der Häufigkeit der an denselben vorkommenden Erkrankungen sie durchaus nicht als gleichartig in diagnostischer Beziehung hinstellen kann.

Mechanismus der Konzeption.

Als Grundlage für die Untersuchung auf die Funktion der einzelnen Genitalorgane muß der Arzt natürlich genaue Kenntnis über den **Mechanismus der Konzeption** besitzen, und ich kann deshalb nicht unterlassen, eine Beschreibung desselben, soweit er sich auf das Weib bezieht, vorauszuschicken. Die Konzeption setzt zunächst eine regelrechte Kohabitation voraus, bei welcher der Samen mit lebensfähigen Spermatozoen in den oberen Teil der Vagina deponiert wird; ein direktes Hineinschleudern desselben in den unteren Teil der Cervix ist bei offen stehendem Muttermund wohl möglich, aber durchaus nicht notwendig. Das Eindringen der Spermatozoen in den äußeren Muttermund, welcher meistens wohl in die Samenlache eintaucht, findet wesentlich durch die Eigenbewegung der Spermatozoen statt; je lebhafter dieselbe ist, um so schneller dringen sie ein. Ein allzu langer Aufenthalt derselben im Scheidengewölbe ist der Funktionsfähigkeit der Spermatozoen nicht dienlich, weil das saure Vaginalsekret ihre Bewegungsfähigkeit lähmt und schließlich aufhebt. Ob eine Aspiration des Samens in die Cervix hinein stattfindet, nachdem Uteruskontraktionen das schleimige Sekret ausgetrieben haben, ist nicht sichergestellt, wohl aber möglich. Sobald die Spermatozoen in den Cervicalkanal eingedrungen sind, bewegen sie sich auf der Wand der Cervix weiter nach oben durch den inneren Muttermund in die Uterushöhle hinein dem Ei entgegen. Über den Ort des Zusammentrittes von Samen und Ei sind wir nicht sicher unterrichtet, doch geht die Ansicht der meisten Forscher heutzutage dahin, ihn in die Tube hinein, vielleicht sogar an das abdominelle Ende derselben zu verlegen. In diesem Falle müssen die Spermatozoen einen weiten Weg zurücklegen und bedürfen für längere Zeit energischer Beweglichkeit; die Lebensfähigkeit des Samens dauert wahrscheinlich 6—8 Tage. Eine weitere Vorbedingung für die Konzeption ist die, daß ein befruchtungsfähiges Ei bis an die Stelle der Konzeption gelangt. Das Ei reift im Graafschen Follikel des Eierstockes; wie ein Ei für die Konzeption beschaffen sein muß, und ob es Eier gibt, welche von vornherein nicht befruchtungsfähig sind, entzieht sich unsrer Beurteilung. Durch Ansammlung von Flüssigkeit wächst der Follikel, kommt allmählich an

die Oberfläche des Eierstocks und platzt. Dieser Vorgang findet unter dem Einfluß der prämenstruellen Kongestion, meistens wohl einige Tage vor der Regel statt. Nach dem Platzen des Follikels wird das Ei mit der Follikelflüssigkeit in die Bauchhöhle ausgeschwemmt und muß von dem Infundibulum der Tube aufgenommen werden; je näher dasselbe dem Eierstock liegt, um so leichter wird dies gelingen. Ein Anschwellen des abdominellen Endes der Tube, ein Erigieren desselben oder gar ein Umfassen des Eierstocks durch dasselbe ist höchst unwahrscheinlich; die Fimbria ovarica wird ihrer Lage entsprechend nur ausnahmsweise die Straße für das Ei bilden. Das Ei legt die kurze Entfernung von der Rupturstelle des Follikels bis zum nächst liegenden Fimbrienrand höchst wahrscheinlich unter dem Einfluß eines Flüssigkeitsstromes zurück, welcher durch die Flimmerbewegung der Cilien an den Tubenepithelien gegen das Tubenlumen hin erzeugt wird. Ist das Ei von der Tube aufgenommen, so wird es zwischen den Falten leicht festgehalten und von den Cilien gegen den Uterus hin weiterbefördert, bis es mit dem Sperma zusammentrifft. Ein Weiterschieben durch die Kontraktion der Tubenmuskulatur könnte, wenn es überhaupt möglich ist, nur im uterinen Teil stattfinden und ist vielleicht für die Vorwärtsbewegung des hier schon befruchteten Eies notwendig. Gelangt das Ei nicht in die Tube hinein, so geht es in der Bauchhöhle zugrunde. Sobald das Ei befruchtet ist, beginnen die ersten Veränderungen in demselben, welche dann zur Einbettung in die Uterusschleimhaut mittelst der Zotten des Ektoderms führen; damit beginnt die Schwangerschaft. Inwieweit bei dem Eintritt der Konzeption der Nervenapparat und die Psyche mitspielt, ist schwer zu sagen; höchst wahrscheinlich ist es aber, daß das normale Wollustgefühl bei der Frau die Konzeption erleichtert.

Der Vorgang der Konzeption setzt also eine Funktionsfähigkeit aller Genitalorgane und eine Tätigkeit der verschiedensten Mechanismen voraus. Demnach können die Störungen, welche zur Sterilität führen, sehr verschieden sein, und die Diagnose ihrer Ursachen erfordert eine weitgehende Untersuchung; das Krankenexamen kommt auch hier an zweiter Stelle, wenn es zuweilen auch einige Angaben bringt, welche die Ursache der Sterilität sofort klarlegen (s. später). Bei der objektiven Untersuchung muß man die Funktion eines jeden Organes stets im Auge haben und besonders prüfen, ob es für diese Funktion brauchbar ist.

Äußere Genitalien.

Man beginne mit der Untersuchung **der äußeren Genitalien**, deren Funktion bei der Konzeption nur allein darin besteht, daß sie dem Penis den Zutritt zu der Vagina ermöglichen. Störungen, welche im Hinblick hierauf Ursachen für Sterilität werden können, sind Verklebungen und Verwachsungen der Vulva infolge von Mißbildungen oder Geschwürsprozessen, ferner größere Neubildungen, welche eine Annäherung des Penis nicht möglich machen, z. B. größere Lipome, elephantiastische Prozesse, weiterhin abnorme Länge der kleinen Labien und der Clitoris. Auch eine abnorme Lage der Vulva nach hinten kann den Vorgang der Kohabitation stören.

Karunkeln an der äußeren Urethralöffnung können so empfindlich sein, daß sie eine Annäherung der Penis nicht gestatten. Gewisse Veränderungen an den äußeren Genitalien (s. pag. 52) sind insofern wichtig, als sie den Verdacht auf Hermaphroditismus lenken, welcher die scheinbare Sterilität erklärt. Bei der Beurteilung aller dieser Zustände muß man daran denken, daß eine Immissio penis in die Vagina für die Konzeption nicht unmittelbar notwendig ist, sondern daß sehr lebensfähige Spermatozoen, nach außen deponiert, in die Vagina und den Uterus einwandern können; solange als kein vollständiger Verschluß der Vulva vorhanden und eine Ablagerung des Samens vor dem Introitus überhaupt noch möglich ist, kann auch Konzeption eintreten. Katarrhalische Prozesse im Vestibulum erschweren durch Schmerzhaftigkeit die Kohabitation, und die Kraurosis vulvae verengert das Vestibulum oft derart, daß der Penis nicht eingeführt werden kann.

Am **Introitus vaginae** häufen sich schon die Ursachen der Sterilität, haben allerdings auch hier meistens nur die Bedeutung einer Konzeptionserschwerung und beziehen sich wesentlich auf die Durchlässigkeit des Introitus. Der Hymen, welcher langen Kohabitationsversuchen standhalten kann, verhindert, sofern er nicht stark gedehnt ist, die Immissio penis, macht aber die Konzeption nicht unmöglich, weil auch ohne sie das Sperma die Hymenalöffnung durchdringen und zum Uterus gelangen kann; die Fälle von Graviditât bei intaktem Hymen und selbst bei sehr kleiner Öffnung desselben sind nicht selten. Die Atresia hymenaica ist selbstverständlich ein absolutes Kohabitationshindernis. Noch erschwerender als ein Hymen wirkt auf das Zustandekommen einer Konzeption der Vaginismus, weil die starke Empfindlichkeit des Introitus die Annäherung der Glans bis an diese Stelle nicht gestattet und krampfhafte Kontraktionen des Constrictor cunni den Introitus schließen. Der Vaginismus ist in der täglichen Praxis ein recht häufiges Hindernis für die Konzeption, wenn er sie auch nicht vollständig unmöglich macht. Die Diagnose desselben beruht auf der starken Empfindlichkeit des Introitus und vor allem der Hymenalreste und den bei leisester Berührung dieser Stellen auftretenden reflektorischen Krämpfen der Muskulatur am Introitus und am Beckenboden. Es gibt abweichende Fälle von Vaginismus, wo beim Fehlen jeder Empfindlichkeit bei Fingerberührung und bei normaler Weite des Introitus die Immissio penis nur durch jedesmal beim Coitus auftretende Kontraktionen im Constrictor cunni und Levator ani unmöglich gemacht wird; psychische Momente sind die Ursache. Introitus vaginae.

In einem solchen Falle, wo von anderer Seite vielfach die Dilatation vergeblich gemacht worden war, erzielte ich dadurch Heilung, daß ich von dem Mann, welcher Arzt war, unmittelbar ante coitum eine Morphiuminjektion machen ließ; die störenden Kontraktionen blieben sofort aus; eine regelmäßige Immission wurde möglich, und nach kurzer Zeit trat Schwangerschaft ein.

Die abnorme Weite des Introitus, wie sie bei Descensus und ungeheilten Dammrissen sich findet, erschwert die Konzeption recht häufig dadurch, daß sie dem Sperma das Abfließen unmittelbar nach der Kohabitation ermöglicht.

Vagina. Die **Vagina** muß den Penis bei der Kohabitation aufnehmen, um die Ablagerung des Samens vor der Port. vaginalis zu ermöglichen, und denselben in befruchtungsfähigem Zustand so lange zurückhalten, bis die Spermatozoen in den Uterus eingedrungen sind. Zunächst muß also überhaupt eine Vagina vorhanden sein. Absoluter Mangel der Vagina, wie er sich meistens mit schweren Entwicklungsstörungen des Uterus verbindet, macht selbstverständlich Sterilität. Die Kohabitation findet in solchen Fällen gewöhnlich durch die Urethra oder durch den Mastdarm statt; auf diesem Wege sind bei vollständigem Verschluß des untern Teiles der Vagina und gleichzeitig bestehender Rektovaginal- oder Vesikovaginalkommunikation Konzeptionen beobachtet worden. Bei Doppelbildungen der Vagina beobachtet man Sterilität, wenn die Kohabitation in einer nach oben abgeschlossenen Hälfte stattgefunden hat. Die Vagina muß, um ihren Zweck zu erfüllen, bis zur Port. vaginalis durchgängig sein; deshalb erschweren alle Verengerungen der Vagina durch Narbenbildungen, z. B. die sogen. ringförmige Stenose, die Konzeption, ermöglichen sie aber gelegentlich in derselben Weise wie der intakte Hymen; jeder Verschluß ist natürlich ein absolutes Hindernis. Prominente Cysten der Vaginalwand erschweren ebenfalls den Zutritt des Penis; fleischige Bänder, welche von der Portio zur Vaginalwand verlaufen, sperren dieselbe ab und verhindern den Samenzutritt. Verengerungen der Vagina mit nachfolgender Sterilität entstehen auch durch Tumoren der Wand, z. B. Karzinome oder Sarkome, oder durch Tumoren, welche von außen her das Lumen der Vagina verengern, namentlich wenn sie im Douglasschen Raum liegen. Verlagerungen der Vagina nach unten, Descensus und Prolaps machen nicht immer Sterilität, weil sie bei der Kohabitation reponiert werden. Weiterhin muß die Vagina weit genug sein, um den Penis aufnehmen zu können, und muß die entsprechende Länge haben, sonst dringt die Glans penis in ein Scheidengewölbe und deponiert hier den Samen; solche Unterschiede in den Dimensionen der Genitalien gleichen sich bei der regelmäßigen Kohabitation meistens bald aus. Eine zu kurze Vagina stört die Konzeption, weil sie das Sperma leichter ausfließen läßt; eine abnorm weite und schlaffe Vagina ist aus demselben Grunde hinderlich, namentlich wenn der Introitus sehr weit ist und Dammrisse bestehen, oder wenn die reflektorisch auftretenden, ebenfalls auf das Zurückhalten des Samens berechneten Kontraktionen des Constrictor cunni oder Levator ani ausbleiben. Das Wiederabfließen des Samens ist eine häufige Ursache für Sterilität und deutet oft auf Abnormitäten der Scheide hin. Scheidenkatarrhe lassen zuweilen die Konzeption nicht zustande kommen, weil mit dem Sekret auch das Sperma wieder herausgeschwemmt wird, und weil Hyperazidität desselben die Lebensfähigkeit der Spermatozoen beeinträchtigt. Kranke mit Blasenscheidenfisteln sind meistens steril, einmal weil der saure Urin die Spermatozoen tötet und sie wegschwemmt, und weiter weil bei denselben gewöhnlich Amenorrhoe vorhanden ist.

Die **Port. vaginalis** hat wahrscheinlich nur die Funktion bei der Kon- Port. vaginalis.
zeption, daß ihre Spitze eine Zeitlang in die in das Vaginalgewölbe abgelagerte Samenmasse eintaucht und dadurch den Spermatozoen den Eintritt in den Uterus erleichtert; jedenfalls müssen aber in bezug auf ihre Stellung zur Achse der Vagina, in bezug auf ihre Gestalt und auf die Weite des äußeren Muttermundes einige Bedingungen erfüllt sein, wenn die Konzeption eintreten soll. Man muß diejenige Stellung der Portio als die für die Konzeption günstigste bezeichnen, wo sie etwa einen rechten Winkel zur Vagina bildet, genau in der Mittellinie steht und den Muttermund genau nach hinten und unten kehrt (also die normale Stellung), weil der von vorne und oben eindringende Penis das Sperma dann gerade vor den äußeren Muttermund ablagert. Alle Abweichungen in der Stellung erschweren mehr oder weniger die Konzeption, machen sie aber nicht unmöglich. Die Stellung der Port. vaginalis hängt natürlich von der Lage des Uterus ab, und Stellungsveränderungen derselben bilden einen Teil der Lageveränderungen des Uterus und sollen deshalb bei diesen abgehandelt werden. Gestaltsveränderungen der Port. vaginalis machen nicht selten Sterilität. Alle Verlängerungen der Portio, z. B. die infravaginale oder penisförmige Hypertrophie, die schürzenförmige Verlängerung einer Lippe mit Verdrängung des Muttermundes nach der andern Seite, die follikuläre Hypertrophie, die lange konische Portio können ohne weitere Komplikationen die Konzeption erschweren, weil der Penis an der Port. vaginalis vorbei in das Scheidengewölbe gleitet und dort das Sperma deponiert. Verkürzungen und Mangel der Port. vaginalis finden sich häufig bei sterilen Frauen, sind aber selbst nicht die Ursache der Sterilität, sondern deuten auf gleichzeitig bestehende Atrophia uteri hin. Eine besondere Wichtigkeit beanspruchen die Verengerungen am Os externum; namentlich zu einer Zeit, wo die bimanuelle Untersuchung die Erkrankung der Tuben und des Peritoneum noch nicht erkennen konnte, wurden meist sie für die Ursache der Sterilität gehalten. Selbstverständlich ist der Verschluß des äußeren Muttermundes ein absolutes Konzeptionshindernis; wie weit aber die Verengerung desselben an der Sterilität beteiligt ist, ist im einzelnen Falle schwer zu sagen. Die Spermatozoen brauchen nicht viel Raum, und deshalb sieht man auch gelegentlich Schwangerschaft eintreten bei einem Muttermund, welcher nur für die feinste Sonde durchgängig ist. Ferner muß man betonen, daß die angeborene Verengerung des äußeren Muttermundes bei langer, spitzer Portio sich mit atrophischem Uterus kombiniert, und daß hinter dem verengten Muttermund häufig Katarrh der Cervix besteht und durch Aufstauung des eingedickten Sekrets den Eintritt der Spermatozoen hindert; nur bei Ausschluß dieser in der Ätiologie viel bedeutungsvolleren Störungen kann man die Verengerung des äußeren Muttermundes allein beschuldigen. Zuweilen wird erst der Erfolg einer Dilatation über die Bedeutung dieses Hindernisses Klarheit schaffen. Im ganzen muß man raten, in der Würdigung dieser Stenose nicht zu weit zu gehen und darüber jedenfalls die genaue Untersuchung der höher gelegenen

Genitalabschnitte nicht zu versäumen. Über die erworbenen Verengerungen des äußeren Muttermundes, wie sie nach plastischen Operationen an der Portio zurückbleiben oder nach Narbenbildung durch Geschwürsprozesse entstehen, ist ebenfalls zu sagen, daß sie kein absolutes Hindernis sind und in der Bedeutung nicht überschätzt werden dürfen. Verengerungen durch Karzinome und Myome haben dieselbe Bedeutung. Die Diagnose der Verengerungen unterliegt keinen Schwierigkeiten; man stellt den Muttermund im Simonschen Spekulum ein und prüft die Durchgängigkeit mit der Sonde.

Cervix. Die **Cervix** muß, um ihre wichtige Rolle bei der Konzeption zu erfüllen, durchgängig sein und den Eintritt des Samens in die Uterushöhle in lebensfähigem Zustand gestatten; die Störungen, welche von ihr ausgehen, sind deshalb wesentlich rein mechanischer Natur. Selbstverständlich ist, daß jeder vollständige Verschluß ein absolutes Hindernis ist. Die Diagnose desselben mit der Sonde erfährt eine sehr wesentliche Stütze durch die bei geschlechtsreifen Frauen sich regelmäßig anschließende Hämatometra; ohne sie ist ein vollständiger Verschluß sehr unwahrscheinlich. Viel schwerer ist zu entscheiden, welche Bedeutung die Verengerung der Cervix für die Sterilität hat. Zunächst muß man betonen, daß die Diagnose einer Stenose nicht leicht ist, weil die Sonde sich auch in den Buchten und Falten der normalen Cervix leicht fängt und anderseits, wie schon bei der Dysmenorrhoe erwähnt, Schleimhautfalten das Lumen verlegen können, ohne daß mit der Sonde, vor der sie ausweichen, eine Verengerung zu erkennen ist. Ferner machen manche Lageveränderungen des Uterus, z. B. Anteflexion und Retroflexion, durch die Abknickung des Cervicalkanals scheinbare Verengerungen; eine wirkliche Stenose desselben kann man erst dann annehmen, wenn man mit einer Sonde von etwa 2 mm, auch beim Anziehen der Portio mit der Kugelzange, eine bestimmte Stelle nicht passieren kann. Eine Prädilektionsstelle für die Stenose ist der innere Muttermund, doch kommen auch Verengerungen, namentlich durch maligne Prozesse, im Verlauf des Kanals vor. Über die Bedeutung einer sicher bestehenden Stenose für die Sterilität muß man ebenso wie beim Os externum sich dahin aussprechen, daß sie kein Hindernis, sondern nur eine Erschwerung ist, und daß in vielen Fällen nicht sie allein es ist, welche Sterilität macht, sondern einmal ihre Ursachen, welche in katarrhalischen Zuständen der Schleimhaut, oder anderseits ihre Folgen, welche vor allem in Sekretstauung bestehen. Die Bedeutung der Verengerung ist in der Sterilitätslehre auch an der Cervix sicher überschätzt worden, aber ist keineswegs ganz zu leugnen, wie die nicht seltenen Fälle einer nach einmaliger Dilatation erfolgten Gravidität beweisen. Läßt sich klinisch mit Bestimmtheit eine Verengerung erkennen, so wird man gut tun, sie zunächst als Sterilitätsursache anzuschuldigen und zu behandeln. Tumoren der Cervix wirken ebenfalls meistens mechanisch; Myome verdrängen und verengern die Höhle, Schleimpolypen verlegen sie oft vollständig, Karzinome verengern sie in frühem Stadium, erweitern sie zuweilen später, während die jauchigen Sekrete die Spermatozoen töten oder herausschwemmen.

Auch Verlängerungen der Cervix bei Prolapsen wirken störend. Starke Cervixkatarrhe gehen ebenfalls sehr häufig mit Sterilität einher, einmal verlegen die Sekrete, namentlich die eingedickten, den Cervicalkanal, vor allem, wenn sie bei nulliparen Personen sich hinter dem äußeren Muttermund stauen; anderseits schwemmen sie die Spermatozoen weg oder töten sie ab, namentlich bei eitrigen Katarrhen, durch Veränderung in der chemischen Zusammensetzung.

Am **Corpus uteri** vermehren sich die Funktionen bei der Konzeption und damit auch die Funktionsstörungen, welche zur Sterilität führen. Zunächst hat das Corpus uteri eine rein mechanische Aufgabe zu erfüllen, indem es dem Sperma den Zutritt zu dem in der Tube befindlichen Ei gestatten und das befruchtete Ei festhalten muß; das Sperma muß bis zur Befruchtung in befruchtungsfähigem Zustand erhalten bleiben. Die Hauptfunktion des Uterus aber ist es, dem befruchteten Ei in seiner Höhle die Möglichkeit zur Einbettung zu gewähren. Corpus uteri.

In erster Linie muß also überhaupt ein funktionsfähiger Uterus vorhanden sein; alle schweren Mißbildungen des Uterus machen deshalb Sterilität. Dazu gehört der rudimentäre Uterus ohne Höhle und der Uterus foetalis mit langer Cervix und kurzem Corpus. Sterilität findet sich ebenfalls meistens beim Uterus infantilis und bei den höheren Graden der Hypoplasie; ob dabei aber der Uterus selbst oder die oft gleichzeitig bestehende Atrophie der Eierstöcke mehr beteiligt ist, ist schwer zu sagen. Einen guten Anhaltspunkt für die Beurteilung dieser Fälle in Hinblick auf Sterilität hat man an dem Verhalten der Menstruation; wenn dieselbe fehlt, so ist auch regelmäßig Sterilität vorhanden; ebenso meistens bei abnorm schwachen Regeln. Eine unsichere Stellung nehmen die erworbenen Atrophien ein, sei es, daß Erkrankungen des Uterus oder Allgemeinerkrankungen die Ursache derselben sind. Im ganzen wird auch hier das Verhalten der Menstruation Aufschluß über die Ursache der Sterilität geben. Solange die Regeln nicht eintreten, pflegt die Sterilität aus dem vorliegenden Leiden zu entspringen, obwohl hier viele Ausnahmen beobachtet werden, wie z. B. die Konzeption während der Laktationsamenorrhoe oder während der Rekonvaleszenz nach schweren Krankheiten. Die konzentrische Atrophie ist eine viel sicherere Ursache für die Sterilität als die exzentrische. Doppelmißbildungen des Uterus sind im ganzen keine Ursachen für Sterilität, solange wenigstens eine Hälfte ihre Funktion vollständig erfüllen kann. Als rein mechanische Störungen sind die totalen oder partiellen Atresien und Stenosen in der Uterushöhle aufzufassen, wie sie nach schweren puerperalen Erkrankungen, Ätzungen, Ausschabungen sich entwickeln. Die Diagnose derselben beruht auf dem direkten Nachweis der Verengerung mit der Sonde und auf der sich anschließenden Hämatometra, solange funktionsfähige Schleimhaut vorhanden ist. Für die Beurteilung der Lageveränderungen des Uterus im Hinblick auf bestehende Sterilität ist es nötig, zunächst alle Fälle auszuschalten, welche mit Katarrhen der Uterus-

schleimhaut, chronischer Pelveoperitonitis und Erkrankung der Adnexorgane kompliziert sind. Faßt man nur die reinen Lageveränderungen ins Auge, so können dieselben durch zwei Momente die Konzeption verhindern oder erschweren; d. i. die abnorme Stellung der Port. vaginalis in der Vagina und durch die bei der Flexion vorhandene Abknickung am Os internum. Stark ausgebildete Lateroversionen und Lateropositionen bedingen sehr häufig Sterilität, weil der Penis nicht vor dem seitlich abgewichenen Os externum, sondern in das median stehende Scheidengewölbe das Sperma ablagert; in gleicher Weise kann auch zuweilen bei hochgradigen Retroflexionen der Zutritt zu dem weit vorne stehenden Os externum erschwert werden. Günstiger, wenn auch nicht ganz so wie bei normaler Lage des Uterus, steht die Portio für die Aufnahme der Spermatozoen bei Retroversio und Anteflexio. Descensus und selbst Prolaps kommt in dieser Hinsicht weniger in Betracht, weil durch die Kohabitation der Uterus reponiert werden kann. Schwerer sind die Flexionen zu beurteilen, so weit Verengerungen am inneren Muttermund in Betracht kommen. Bei Mehrgebärenden ist sie kaum nennenswert, aber trotzdem ist die Retroflexio bei Multiparen ein konzeptionserschwerendes Moment; anders liegt es bei Nulliparen. Sterilität ist bei Anteflexio außerordentlich häufig, aber nicht häufig durch sie bedingt. Sehen wir von allen Fällen ab, wo die Anteflexio sekundär durch Parametritis posterior entstanden, oder wo bei ungenügender Entwicklung des Uterus die Anteflexion nur ein Nebenbefund ist, und fassen nur die Fälle ins Auge, wo eine angeborene unkomplizierte Anteflexion besteht, so schrumpft die Bedeutung der Lageveränderung sehr zusammen; trotzdem hat sie zweifellos einen konzeptionserschwerenden Einfluß wesentlich durch die Abknickung des inneren Muttermundes; ebenso die unkomplizierte Retroflexio bei Nulliparen, weil auch hier der an und für sich enge Kanal noch mehr verengt wird. Über die Bedeutung der Lageveränderungen in komplizierten Fällen wird man oft erst durch die weitere Beobachtung oder durch die Behandlung ex iuvantibus Klarheit gewinnen; vor allem wird die Dilatation der Cervix uns über die mechanischen Hindernisse belehren.

Von Neubildungen am Uteruskörper kommen als Ursache der Sterilität nur die Myome wesentlich in Betracht. Dieselben können Sterilität erzeugen durch Verlagerung und Verengerung der Uterushöhle, indem sie dem Samen den Zutritt zum Ei erschweren, ferner durch die starke Sekretion der Uterusschleimhaut und durch die stets vorhandene Endometritis; da alle diese Hindernisse bei submukösen Myomen zusammentreffen, so erzeugen diese am leichtesten Sterilität. Diese allgemein gültigen Anschauungen sind durch Hofmeier erschüttert und teilweise widerlegt worden; er macht es im Gegenteil für manche Fälle wahrscheinlich, daß die Myome die Konzeption erleichtern. Karzinome kommen viel seltener in Frage, weil sie meistens bei senilen Frauen oder bei solchen mit schon nachlassender Fertilität zur Beobachtung kommen; sie sowohl wie die Sarkome erschweren zweifellos die Konzeption.

Die praktisch wichtigste Sterilitätsursache am Corpus uteri liegt in den Schleimhautveränderungen, welche wir als Endometritis zusammenfassen. Ihre Folgen bestehen darin, daß abnorme Sekretionen dem Eintritt der Spermatozoen hinderlich sind und das Ei herausschwemmen, daß die enorm weite Höhle und die glatte, oft atrophische und epithelienlose Schleimhant das Ei nicht zurückzuhalten imstande ist, daß die Umbildung des Endometrium in eine Decidua erschwert oder unmöglich ist. Der Einfluß der Endometritis auf die Konzeption liegt also einmal in der Behinderung der Befruchtung und anderseits in der Unmöglichkeit der Einbettung des befruchteten Eies. Nimmt man noch die ungeheure Wichtigkeit hinzu, welche die Endometritis als Ursache des habituellen Abortes hat, so ist sie sicher als die häufigste Ursache der kinderlosen Ehen anzusehen. Nicht alle Formen der Endometritis sind in gleicher Weise an der Sterilität beteiligt, am häufigsten beobachtet man noch Konzeption bei den chronisch hyperplastischen, mit starken Blutungen einhergehenden Entzündungen, seltener bei den katarrhalischen, am seltensten bei den dysmenorrhoischen und exfoliativen Endometritiden. Die Sterilität, welche bei chronischer Metritis so häufig vorkommt, erklärt sich meistens durch die komplizierende Endometritis.

Relativ einfach liegt die Frage der Sterilität in bezug auf die **Tuben,** Tuben. weil ihre Rolle bei der Konzeption ebenfalls eine einfache ist. Die Tube soll das Ei in ihr abdominelles Ende aufnehmen und bis in die Uterushöhle befruchtet oder unbefruchtet befördern und während dieser Zeit in befruchtungs- oder entwicklungsfähigem Zustande erhalten. Für die Aufnahme des Eies in die Tube ist zunächst ein Offenstehen des Tubentrichters notwendig; alle Tubenerkrankungen, welche einen Tubenverschluß verursachen, sind ein absolutes Konzeptionshindernis. Man diagnostiziert den Tubenverschluß am sichersten aus seinen Folgen, aus den sog. Retentionstumoren, Pyo-, Hydro- oder Hämatosalpinx; er ist aber auch sehr wahrscheinlich bei jeder hochgradigen Salpingitis, vor allem wenn viel Adhäsionen in der Nähe des abdominellen Endes der Tube vorhanden sind. Auch das offene Tubenostium ist nur dann für die Aufnahme des Eies brauchbar, wenn es in der Nähe des Ovarium liegt; jede weitere Entfernung läßt nur durch eine sehr energische Tätigkeit des Wimperstromes das Ei eintreten. Die Lage des normalen Tubentrichters zu beurteilen, sind wir außerstande, doch macht eine lokale Pelveoperitonitis in der Nähe desselben eine Fixation sehr wahrscheinlich. Wenn der Trichter offen ist und das Ei in die Tube gelangt ist, so kann es nur dann von den Falten der Schleimhaut festgehalten und von den Cilien weiter befördert werden, wenn die Schleimhaut vollständig normal ist. Die Endosalpingitis wirkt schon aus diesem Grunde konzeptionserschwerend; dazu kommt, daß bei offenem Tubentrichter durch das gegen denselben fließende Sekret das Ei wieder herausgeschwemmt werden kann, oder daß die Sekrete oder Organismen vernichtend auf das Ei wirken können. Beteiligt sich die Tubenwand an der Infiltration, so wird sie starr und büßt die Möglichkeit ein, durch Kontraktion ihrer Mus-

kulatur das Ei weiter zu schieben. Die Salpingitis wirkt also in mannigfacher Weise erschwerend auf die Konzeption und ist in ihren verschiedenen Stadien sicher die häufigste Ursache für Sterilität; sobald eine deutliche Verdickung der Tube nachgewiesen ist, so ist damit gewöhnlich die Ursache der Sterilität erkannt, wenn man auch zugeben muß, daß leichte Entzündungen mit Erhaltung der Funktion ausheilen können.

Ovarium. Die Funktion des **Ovarium** beim Konzeptionsvorgang besteht in der Eireifung und im Ausscheiden des reifen Eies in die Tube hinein. Die Eireifung ist ein Vorgang, dessen Einzelheiten ebenso wie seine Störungen sich vollständig unseren Kenntnissen entziehen: klinisch drücken sie sich in Atrophie der Ovarien aus und sind an zwei Zeichen zu erkennen: an der Kleinheit der Eierstöcke und an dem Aufhören der Menstruation. Solange eine Regel vorhanden ist, ist auch eine Eireifung sehr wahrscheinlich; hört sie dagegen auf, und findet man zugleich die Ovarien klein, so ist die Eireifung als erloschen oder wenigstens gestört anzusehen; die Verbindung beider Zeichen macht also eine ovarielle Sterilität wahrscheinlich. Der physiologische Typus für eine solche ist das Klimakterium. Als pathologische Ursachen mangelnder Eireifung kommen in Betracht die angeborene Hypoplasie der Ovarien; ferner die durch Krankheiten und andere Zustände erworbene Atrophie (siehe Amenorrhoe pag. 596). Die akute und chronische Oophoritis beeinträchtigt ebenfalls die Eireifung und Follikelbildung und macht Konzeption unwahrscheinlich. Die Ausscheidung des Eies aus dem Eierstock setzt ein leichtes Platzen des Follikels voraus; Verdickungen des Ovarialstromas, wie sie bei chronischer Oophoritis sich ausbilden, oder Auflagerungen von peritonitischen Schwarten, Umspinnen des Ovarium mit peritonealen Adhäsionen, Ausbildung von peritonealen Cysten auf dem Eierstock, wie wir sie als Perioophoritis zusammenfassen, erschweren deshalb die Konzeption bis zur vollständigen Sterilität. Für die Ovarialtumoren läßt sich wohl das allgemeine Gesetz aufstellen, daß Konzeption eintreten kann, solange noch funktionsfähiges Ovarialgewebe vorhanden ist. Jeder einseitige Tumor beeinflußt deshalb direkt die Konzeption nicht, sondern nur indirekt, und zwar gewöhnlich durch Lageveränderungen des Uterus, der Vagina und der Adnexe. Auch doppelseitige Ovarialtumoren lassen so lange eine Konzeption möglich erscheinen, als funktionsfähiges Ovarialgewebe vorhanden ist, und als Zeichen dafür kann man wieder das Verhalten der Menstruation gelten lassen. Am häufigsten beobachtet man Sterilität bei doppelseitigen malignen Ovarialtumoren.

Pelveoperitoneum. Als die letzten Organe, welche man in die Untersuchung hineinziehen muß, sind das Beckenperitoneum und das Beckenbindegewebe zu nennen. Die **Pelveoperitonitis** spielt unter den Sterilitätsursachen eine Hauptrolle. Abgesehen von den Fällen, wo die starke Schmerzhaftigkeit eine regelrechte Kohabitation überhaupt nicht zuläßt, und abgesehen von den großen Exsudaten, welche durch Dislokation des Uterus und Umhüllung aller Organe, speziell der Tuben, eine Konzeption vollständig ausschließen — Fälle, welche kaum zur

Diagnose der Sterilitätsursachen Anlaß geben —, ist es vor allem die chronische adhäsive Beckenperitonitis, welche aus den verschiedensten Gründen eine Konzeption unmöglich macht. Weniger kommen dabei Verwachsungen des Uterus ins Spiel, welcher, selbst von Adhäsionen umhüllt und fixiert, für seine Funktion brauchbar bleiben kann, als vielmehr die perisalpingitischen und perioophoritischen Prozesse. Die Tube wird von Adhäsionen umsponnen und häufig in ihrem Verlauf verengt und durch Verzerrungen abgeknickt oder der Tubentrichter, von dem ja die meisten auf Tubenerkrankungen beruhenden Pelveoperitonitiden ihren Ausgangspunkt nehmen, oft weit vom Ovarium fixiert oder durch Adhäsionen und Verklebungen verschlossen. Nicht selten verliert der zwischen diesem und dem Ovarium befindliche Abschnitt des Peritoneum, auf welchem das Ei durch den Wimperstrom in die Tube hineingezogen werden soll, durch die Entzündungen seine Glätte und wird durch Adhäsionen verlegt. Anderseits erzeugt die Peritonitis die oben am Ovarium erwähnten Veränderungen, kurz es gibt keine Krankheit, welche so störend in den Vorgang der Konzeption eingreifen und sie so dauernd vernichten kann als die chronische Beckenperitonitis. In einer großen Zahl dieser Fälle stören ja auch schon die komplizierenden Tubenerkrankungen die Konzeption.

Weit weniger wichtig sind die **parametritischen** Prozesse, weil sie sich außerhalb des Peritoneum abspielen und die Funktion der Organe direkt nicht beeinträchtigen. Bei großen parametritischen Exsudaten beobachtet man Sterilität, weil sie die Organe stark verlagern und die Ernährung des ganzen Körpers beeinträchtigen; dasselbe gilt von den ausgedehnten atrophierenden Parametritiden. Die zirkumskripten, retrahierenden Formen machen gelegentlich durch die Verlagerung des Uterus und der Ovarien Sterilität. Parametrium.

Die Diagnose der Sterilitätsursachen muß, in der angedeuteten Weise sich bewegend, zunächst eine organische Veränderung zu eruieren suchen, welche in begreiflicher Weise den Vorgang der Konzeption zu stören imstande ist. Da eine Reihe dieser Zustände in sehr feinen Veränderungen des Peritoneum und der Tube bestehen, welche nur unter besonders günstigen Verhältnissen zu fühlen sind, so halte ich es für ratsam, wenn nicht ganz auffällige Veränderungen sofort auf den richtigen Weg führen, stets in Narkose zu untersuchen; nur auf diese Weise gelingt es, ein Weib mit Bestimmtheit als frei von organischen Konzeptionshindernissen zu erkennen. Wenn eine sorgfältige Narkosenuntersuchung ergeben hat, daß keine Veränderung der beteiligten Organe vorliegt, welche Sterilität zu erzeugen imstande ist, so sind zwei weitere Momente zu berücksichtigen und der Untersuchung zu unterziehen, d. i. der Allgemeinzustand des Organismus und etwaige Störungen der für die Konzeption notwendigen nervösen Funktionen.

Krankheiten oder Ernährungsstörungen des Gesamtorganismus führen dadurch zur Sterilität, daß sie Uterusatrophie erzeugen oder die Eireifung im Ovarium beeinträchtigen; ob beide gleichzeitig eintreten, ob eines das andere nach sich gezogen hat, ist nicht für alle Fälle zu entscheiden. Bei weitem am

häufigsten macht sich der Einfluß der den Körper konsumierenden oder alterierenden Zustände auf die Tätigkeit der Ovarien geltend; deshalb führen die meisten Ursachen gleichzeitig zur Amenorrhoe und Sterilität. Wir haben dementsprechend hier auf dieselben Zustände zu achten, welche ich auf pag. 596 als allgemeine Ursachen für Amenorrhoe aufgeführt habe; ich unterlasse es, dieselben an dieser Stelle noch einmal zu wiederholen. Die Erfahrung lehrt nun aber, daß Amenorrhoe und Sterilität als Folgen derselben nicht vollständig gleichzusetzen sind; denn Konzeptionen bei Amenorrhoe sind nicht gerade selten. Dieselbe entsteht dann, wenn die Ovarialtätigkeit nicht vollständig aufgehoben ist, während der von ihr ausgehende Reiz zu schwach ist, um eine menstruelle Kongestion hervorzurufen, oder der Uterus doch zu atrophisch ist, um es zu einer Menstruationsblutung kommen zu lassen; solche Konzeptionen bei amenorrhoischen Frauen beobachtet man am häufigsten bei Laktationsatrophien, Amenorrhoen in der Rekonvaleszenz schwerer Krankheiten, bei Fettleibigkeit. Die Amenorrhoe bleibt trotz dieser Ausnahmen ein wichtiger diagnostischer und prognostischer Anhaltspunkt.

Weit schwieriger sind eine ganze Reihe anderer Ursachen zu beurteilen, welche die Funktion der Genitalorgane nicht nachweisbar beeinträchtigen (spez. keine Amenorrhoe machen) und dennoch den Konzeptionsvorgang in irgendeiner freilich noch gänzlich unaufgeklärten Weise bestimmen; dazu gehören z. B. Ernährung, Lebensweise, Alter, Temperament, Laune, schwere Arbeit, Sorgen, Verwandtenehen, Abneigung der Ehegatten. Ob diese Faktoren direkt die Eierstockstätigkeit beeinflussen oder in andere uns noch gänzlich unbekannte Mechanismen des Konzeptionsvorgangs störend eingreifen, entzieht sich noch vollständig unserer Beurteilung. Jeder erfahrene Kliniker wird genügend Fälle gesehen haben, wo es ihm trotz genauester Untersuchung der Frau und bei Berücksichtigung aller ätiologisch verständlichen Momente nicht gelingt, die Ursachen der Sterilität zu erkennen und zu beseitigen.

Ergibt auch die Berücksichtigung des Gesamtorganismus keinen Anhaltspunkt für die Ursache der Sterilität, so muß schließlich erwogen werden, ob etwa nervöse Störungen die Konzeption erschweren.

Dyspareunie. Der einzige Vorgang, welcher durch **Störung im nervösen Apparat** direkt beeinflußt werden kann, ist die Kohabitation, und zwar liegt dieselbe in einer gewissen Erschwerung des Sameneintrittes in den Uterus. Unsere Kenntnisse über diesen Teil der Befruchtung sind noch sehr ungenügend. Wahrscheinlich ist, daß unter dem Einfluß sensibler Reizungen der Vulva, Clitoris und des Introitus vaginae Reflexvorgänge eintreten, welche sich in verschiedenen Erscheinungen äußern: Ergießungen des Sekrets der Bartholinischen Drüsen und Kontraktionen der Muskulatur des M. constrictor cunni und M. levator ani, wahrscheinlich um den Samen in der Vagina zurückzuhalten. Der gemeinschaftliche Ausdruck für die normale Funktion dieses Reflexapparates, vor allem wahrscheinlich des letzten Vorganges, ist das Wollustgefühl mit seiner terminalen Befriedigung, und deshalb wird dieses in gewisser Weise ein Kriterium dafür

sein, ob dieser Teil der Befruchtung sich normal abspielt. Die klinische Erfahrung lehrt, daß zweifellos nach dem Beischlaf mit hochgradiger Erregung und vollem Gefühl der Befriedigung häufiger Konzeption eintritt, daß aber anderseits beim Fehlen jedes Gefühles der Wollust und sicher auch ohne Befriedigung die Kohabitation fruchtbar sein kann. Die Dyspareunie ist deshalb niemals als ein Hindernis für die Konzeption anzusehen; trotzdem bildet sie eine häufige Klage steriler Frauen und steht auch sicher häufig in Beziehungen zur Sterilität. Wo der ungünstigste Einfluß derselben im einzelnen Fall zu suchen ist, ist oft schwer zu beurteilen; sie kann auf folgenden Ursachen beruhen:

1. auf Erkrankungen der Genitalorgane, welche das Wollustgefühl nicht zustande kommen lassen, weil sie Schmerzen bei der Kohabitation erzeugen, z. B. Vaginismus, Parametr. post., Perimetritis, Tubenerkrankungen;

2. auf ungenügender sensibler Reizung der Genitalien infolge von Weite des Introitus, Impotenz des Mannes, Ungeschicklichkeit beim Coitus, Infantilität der Organe;

3. auf allgemein körperlichen und nervösen Zuständen, die den Reflex des Wollustgefühls nicht zustande kommen lassen, z. B. allgemeine Schwächezustände, gewisse Fälle von Neurasthenie und Hysterie;

4. auf hysterischen Zuständen, welche das Eintreten sexueller Erregung nicht zustande kommen lassen, z. B. Abneigung gegen den Mann, konträrsexuelle Empfindungen, Onanie.

Die Erkennung der Sterilitätsursachen kann gelegentlich mit dem Erforschen der Gründe einer Dyspareunie zusammenfallen.

Schließlich wäre noch der Rolle zu gedenken, welche **die Anamnese** Anamnese. bei der Diagnose der Sterilitätsursachen zu spielen hat. Dieselbe muß sich zunächst auf einige Punkte richten, welche für die Feststellung des Begriffes der Sterilität wichtig sind, z. B. wie lange die Ehe schon dauert, ob es sich um wirkliche Sterilität oder habituellen frühen Abort handelt. Weiter kann man gelegentlich dabei ermitteln, welcher der beiden Ehegatten der schuldige Teil ist, wenn einer oder beide in früheren Ehen schon Kinder erzeugt haben, oder wenn Krankheiten vorausgegangen sind, welche häufig Sterilität verursachen, z. B. Gonorrhoe. Vor allem ist die anamnestische Feststellung nötig, ob es sich um primäre oder sekundäre Sterilität handelt, da bei beiden die Ursachen häufig ganz verschiedene zu sein pflegen; handelt es sich z. B. um sekundäre Sterilität, so kann man alle kongenitalen Ursachen, z. B. Anteflexionen und Stenosen, ausschließen und in akquirierten, meist entzündlichen Ursachen die Sterilität begründet finden. Vor allem unterlasse man nie, namentlich bei jungen, unerfahrenen Ehemännern, sich danach zu erkundigen, in welcher Weise sie den Beischlaf ausführen; es ist kaum glaublich, in welchem Ungeschick, oder andernfalls in welchen Täuschungen von seiten des Ehemannes die Sterilität schließlich begründet liegt.

Analytische Diagnostik der Bauchgeschwülste.

In der speziellen Diagnostik habe ich in einer m. E. genügend ausführlichen Weise die diagnostischen Eigenschaften einer jeden Unterleibsgeschwulst auseinandergesetzt, so weit sie durch die klinische Untersuchung feststellbar sind. Wenn ich jetzt in analytischer Weise die Diagnostik der Bauchgeschwülste noch einmal von einem einheitlichen Standpunkt zusammenfasse, so leitet mich dabei der Gedanke, daß der Arzt für die Differentialdiagnose schwerer Fälle einer bestimmten Anleitung bedarf. Im allgemeinen wird der Gang der Diagnose ja der sein, daß der Arzt beim Befund einer Unterleibsgeschwulst aus irgendeiner besonders hervortretenden Eigenschaft zunächst eine Wahrscheinlichkeitsdiagnose stellt, z. B. beim Vorhandensein eines großen cystischen Tumors einen Ovarialtumor, bei einem runden, harten Tumor ein Myom, bei einer flach im Becken ausgebreiteten Resistenz ein Exsudat annimmt und dann durch Aufsuchen weiterer Zeichen seine Diagnose befestigt oder korrigiert. Anders bei schweren Fällen, wo nicht sofort eine auffallende Eigenschaft die Diagnose auf einen bestimmten Weg hinleitet; hier wird er zunächst zwischen verschiedenen Annahmen hin und her schwanken und gar zu leicht die Kranke mit der Diagnose „Tumor in abdomine" entlassen. Für diese Fälle namentlich möchte ich, die Diagnostik aller Bauchgeschwülste zusammenfassend, einen bestimmten Weg angeben, auf welchem man, analytisch vorgehend, zur richtigen Diagnose kommt. Selbstverständlich werde ich mich in diesem großen Gebiet kurz fassen und für das weitere Studium auf die spezielle Diagnostik verweisen; immerhin werden sich einzelne Wiederholungen früherer Angaben nicht ganz vermeiden lassen.

Gehen wir zunächst von der Diagnose der **großen Geschwülste aus, welche oberhalb des Beckeneinganges in der Bauchhöhle liegen,** so hat hier die äußere Untersuchung zunächst die wichtigsten Aufgaben zu erfüllen, indem sie eine Reihe von Eigenschaften des Tumors festzustellen hat, welche für die Diagnose wichtig sind. Man beginne mit der am meisten in die Augen springenden Eigenschaft, der Größe des Tumors; dieselbe ist allerdings für die Diagnose am wenigsten zu verwerten, weil man nicht von einer charakteristischen Größe bestimmter Tumoren sprechen kann. Immerhin kann man sie insofern verwerten, als einzelne Genitaltumoren, z. B. die abgekapselten Blutergüsse, die Exsudate und Tubentumoren, nur selten und nur unter gewissen Umständen so groß werden, daß sie den Beckeneingang weit überragen, während ganz besonders große Tumoren gewöhnlich Eierstocksgeschwülste oder Uterusmyome, in seltenen Fällen Beckenbindegewebsfibrome, Hydronephrosen, Echinokokkensäcke der Unterleibsdrüsen, vor allem aber Ascites sind, welcher ja in seinen diagnostischen Eigenschaften den Unterleibstumoren zuzurechnen ist.

Dann bestimme man die Gestalt des Tumors, welche uns schon einen wichtigeren Schritt zur Diagnose machen läßt. Man suche vor allem zu erkennen, ob sie rundlich oder flach ausgebreitet und diffus ist, und bei Tumoren, welche aus mehreren Abschnitten bestehen, bestimme man weiter, ob jeder Teil rundlich ist, oder ob einzelne ohne bestimmte Begrenzung sich in die Nachbarschaft verlieren. Im großen und ganzen kann man wohl den Satz aufstellen, daß alle Neubildungen und Retentionsgeschwülste rund oder oval sind; das gilt für die Ovarialtumoren und Myome, für Parovarialtumoren und große Tubengeschwülste, für Neubildungen und Retentionscysten der Nieren, Retroperitonealgeschwülste usw. Eine Ausnahme machen die malignen Neubildungen, welche nicht mehr in dem befallenen Organ abgeschlossen sind, sondern schon die Nachbarschaft ergriffen haben; sie zeigen viele unbestimmt begrenzbare Nebentumoren, aus welchen der Haupttumor allerdings meist noch abgrenzbar ist. Eine flache Gestalt mit deutlich umschriebener Grenze ist in erster Linie eine Eigenschaft aller entzündlichen Tumoren, sei es peritonealer oder parametraner Natur; ebenso grenzen sich Blutergüsse stellenweise in ganz unregelmäßiger Gestalt ab, je nachdem sich das Blut vor dem Gerinnen seinen Weg zwischen den Organen gesucht hat. Bei der Prüfung der Gestalt beachte man auch die Oberfläche; dieselbe ist am gleichmäßigsten und oft wie gedrechselt bei Myomen, namentlich subseröser Entwicklung. Auch bei gewissen Ovarialtumoren fühlt man eine glatte Oberfläche, während andere wieder Unregelmäßigkeiten zeigen durch seichte Einziehungen, Teilungen, Vorsprünge mit Höckerbildung, letzteres namentlich bei malignen Tumoren, oder durch die auf der Oberfläche als Büschel fühlbaren durchgebrochenen Papillen. Unregelmäßigkeiten in der Oberfläche entstehen durch Darmschlingen, welche adhärent sind oder, wie bei den Nierengeschwülsten, an der vorderen Fläche des Tumors liegen. Schlängelungen und Windungen deuten meistens auf Tubentumoren hin.

Darauf versuche man die Konsistenz des Tumors zu bestimmen. Bei Unterleibsgeschwülsten handelt es sich in erster Linie darum, ob sie cystisch oder solid sind, und erst in zweiter Linie hat man zu berücksichtigen, ob die soliden Tumoren hart oder weich, und ob erstere prall oder schlaff gefüllt sind. Namentlich bei der Untersuchung der Genitalgeschwülste trifft man mit der Bestimmung, ob ein Tumor solid oder cystisch ist, am besten den Kernpunkt der Differentialdiagnose, weil von den beiden Hauptrepräsentanten, Ovarialtumoren und Myome, erstere meist cystisch, letztere meist solid sind. Konsistenzprüfungen sind im ganzen schwer, und die meisten Fehler in der Diagnose sind zweifellos auf falsche Bestimmung oder unrichtige Deutung der Konsistenz zu beziehen. Die Hauptschwierigkeit liegt in den Bauchdecken, und je nach dem Widerstand, welchen sie bieten, muß man die Stärke des Druckes variieren. Wenn es mit Bestimmtheit gelingt, einen Tumor als solid zu erkennen, so handelt es sich bei nachgewiesenem genitalen Ursprung überwiegend häufig um Myome, während solide Ovarialtumoren selten sind und multilokuläre Kystome

mit kleinen Hohlräumen meistens nur stellenweise hart erscheinen. Bei Tumoren anderer Organe weist solide und harte Konsistenz vorwiegend auf Karzinomentwicklung hin. Leber- und Milztumoren fühlen sich, namentlich so weit es sich um Hypertrophien handelt, auch wohl solide an, aber sie haben keine harte, sondern meist eine in gewissem Grade elastische, eigenartig parenchymatöse Konsistenz. Bei sicher als cystisch anzusprechenden Tumoren kommen mit Ausschluß des Ascites und der flüssigen Exsudate in erster Linie die Ovarialcysten in Betracht, seltener sind Parovarialcysten oder große Tubensäcke. Uterusgeschwülste sind nur ausnahmsweise cystisch als sog. cystische Myome. Von anderen Organen gehen cystische Tumoren aus als Retentionsgeschwülste der Nieren, Echinokokkensäcke, mesenteriale und retroperitoneale Cysten, Pankreascysten.

Den wichtigsten Schritt zur Diagnose macht man mit der Bestimmung der Lage des Tumors, weil in einer großen Reihe von Fällen die Tumoren die Lage des Organs, von dem sie ihren Ursprung nehmen, beibehalten. Das gilt zunächst von den Leber-, Milz- und Nierentumoren, sofern bei den letzteren nicht durch Erschlaffung ihrer Peritonealverbindung Senkungen eintreten; charakteristisch ist ferner die Lage der Pankreascysten, der Netztumoren, der retroperitonealen Tumoren. Ihnen allen gegenüber liegt das Gemeinsame der Genitaltumoren in der tiefen Lage auf dem Beckeneingang, während man dieselben unter sich nicht wieder durch eine charakteristische Lage unterscheiden kann; denn sowohl die Tumoren des Uterus als auch die der Ovarien und Parovarien haben, solange sie überhaupt eine gewisse Beweglichkeit haben, das Bestreben, sich median zu lagern. Die Ansicht, welcher man bei unerfahrenen Ärzten wohl begegnet, daß die Uterustumoren median, die Eierstockstumoren seitlich liegen müssen, ist irrig; nur wenn letztere durch irgendeinen Einfluß in frühen Stadien die Beweglichkeit verlieren, findet man sie ebenso wie die großen Tubentumoren seitlich.

Die Beweglichkeit der Tumoren ist in manchen Fällen eine Eigenschaft, welche zur Diagnose mithelfen kann, z. B. die Verschieblichkeit der Lebertumoren bei der Atmung, die Unverschieblichkeit der extraperitoneal liegenden Nierentumoren, die Unbeweglichkeit der von den retroperitonealen Organen ausgehenden Tumoren. Die Genitaltumoren haben im allgemeinen einen gewissen Grad von Beweglichkeit, so weit sie nicht durch intraligamentäre Entwicklung oder Inkarzeration fixiert sind; bei ihnen ist die Beweglichkeit weniger ein differentialdiagnostisches Moment als vielmehr ein Hilfsmittel für die Diagnose des Sitzes des Tumors.

Mit der genauen Bestimmung obiger Eigenschaften eines Abdominaltumors, namentlich seiner Lage, ist in vielen Fällen ein für die Diagnose ausreichender Befund geschaffen; im allgemeinen aber kann man dieselbe erst dann als feststehend betrachten, wenn es einwandsfrei gelungen ist, den Ausgangspunkt des Tumors zu bestimmen, d. h. nachzuweisen, von welchem Organ der Tumor seinen Ursprung nimmt. Für unsern vorliegenden Zweck ist

als Hauptfrage zunächst zu entscheiden, ob es ein Tumor der Genitalorgane ist oder nicht. Die gemeinsame Eigenschaft der Genitaltumoren ist die, daß sie, von dem kleinen Becken aufsteigend, auf dem Beckeneingang liegen und je nach ihrer Größe sich über denselben erheben und meistens noch mit einem Segment in das Becken hineinragen; die äußere Kontur wird sich also vom Beckeneingang aus nach allen Seiten hin gegen die Nachbarschaft abgrenzen lassen. Anderseits werden Tumoren, welche nicht von den Genitalien ausgehen, sich deutlich nach unten gegen den Beckeneingang begrenzen lassen, dagegen nicht gegen das Organ, von welchem sie ihren Ausgang nehmen; zwischen ihnen und dem Beckeneingang wird sich also meistens eine Zone von Därmen mittelst Perkussion und Palpation nachweisen lassen. Das ist die Regel; Ausnahmen sind häufig. Zunächst können Genitaltumoren, Uterus- und Ovarialgeschwülste, so groß werden, daß sie auch andere Organe so innig berühren, als ob sie von ihnen entsprängen, oder sie liegen ausnahmsweise so hoch, z. B. bei stark verengtem Beckeneingang oder bei Adhäsionen mit hochliegenden Organen und der Bauchwand, daß sie nach unten ebenfalls deutlich abgrenzbar werden. Anderseits können Tumoren der Leber, Nieren, Milz, große paratyphlitische Exsudate so tief herunterwachsen, daß sie im Becken verschwinden. Auf diese Weise entstehen nicht selten Befunde, welche durch die Abgrenzung den Ausgangspunkt nicht bestimmen lassen. Dann hilft zuweilen eine charakteristische Art der Fixation. Genitaltumoren haben ihre Befestigung unten, d. h. wenn man sie mit zwei Händen vom Beckeneingang aufhebt, erkennt man eine gewisse Behinderung der Beweglichkeit von diesem fort, oder die Tumoren senken sich, wenn sie losgelassen, immer wieder auf den Beckeneingang zurück. Im Gegensatz hierzu haben Tumoren, welche von oben, sei es von der Leber, Milz oder andern Organen, ausgehen, nach dieser Richtung eine Fixation und kehren, aus ihrem Lager durch Zug entfernt, immer wieder dorthin zurück oder lassen gelegentlich auch wohl die Verbindung mit dem Organ direkt palpieren. Dieses Zeichen läßt uns allerdings vollständig im Stich, wenn es sich um Tumoren in Wandernieren oder -milzen handelt; dieselben sind in jeder Richtung gleichmäßig beweglich und haben als einziges Zeichen ihres Ausgangspunktes die Reponierbarkeit in die betreffende Nieren- oder Milzgegend. Den klarsten Entscheid in dieser Frage, ob Genitaltumor oder nicht, trifft man durch die bimanuelle Untersuchung; im letzteren Falle soll man die Genitalien in normalem Zustande abtasten können, d. h. vor allem Uterus und beide Ovarien ohne jede Verbindung mit dem Tumor finden. Leider ist es oft unmöglich, auf diese Weise die Genitaltumoren sicher auszuschließen, da der Nachweis beider Eierstöcke nicht immer gelingt.

Wenn es auf diese Weise gelungen ist, einen Genitaltumor zu diagnostizieren, so handelt es sich nun weiter darum, das Organ zu erkennen, von welchem er seinen Ausgang nimmt. Bei den großen, den Beckeneingang weit überragenden Tumoren kommen vor allem Uterus und Eierstöcke in Betracht. Man verfährt stets am besten so, daß man mit der

Untersuchung des Uterus beginnt. Das sicherste Mittel, um einen großen Tumor als einen uterinen zu erkennen, liegt darin, daß man den Übergang desselben in die Port. vaginalis nachweist. Am deutlichsten fühlt man bei gleichmäßigen Vergrößerungen des Uterus, z. B. bei Gravidität und interstitiellen Myomen, die Port. vaginalis sich allmählich in den unteren Teil des Tumors verbreitern. Schwieriger kann es bei großen, in einer Wand sitzenden Tumoren sein: dann geht die Port. vaginalis in den peripheren Teil des Tumors über, und es kann zuweilen schwer sein zu bestimmen, ob der Uterus dem Tumor rund anliegt oder selbst ein Teil desselben ist. Wenn sich der Tumor gestielt vom Uterus abgrenzen läßt, kann man nur aus der Art seiner Verbindung mit demselben erkennen, ob er uterin ist oder nicht. Nachdrücklich warnen möchte ich vor einem vielfach für die Diagnose verwerteten Zeichen, d. i. das Mitbewegen der Port. vaginalis beim Verschieben großer uteriner Tumoren von den Bauchdecken aus und dem Unbeweglichbleiben derselben, wenn man große Ovarialtumoren disloziert. Es ist nicht zu leugnen, daß dies Zeichen zutrifft für gleichmäßige Vergrößerung des Uterus und dünn gestielte Ovarialtumoren, für die Mehrzahl der Tumoren birgt es aber eine Menge von Irrtümern; denn einmal haben gestielte, subseröse Myome eine so deutlich isolierte Beweglichkeit, daß der Uterus gar nicht davon mit betroffen wird, und anderseits sind intraligamentäre oder mit dem Uterus an irgendeiner Stelle breit verwachsene Ovarialtumoren oft nur mit ihm beweglich und dislozieren deshalb auch deutlich die Port. vaginalis. Weitere Schwierigkeiten in der Erkennung des Überganges der Port. vaginalis in den Tumor entstehen in der Schwangerschaft durch starke Auflockerung des unteren Uterinsegments oder bei starken Flexionen am Os internum. Trotzdem man das erwähnte Zeichen als das am schonendsten zu ermittelnde und zugleich als das sicherste hinstellen muß, so hat es doch auch seine Grenzen; kommt man nicht damit zum Ziel, so greift man zur Sonde. Mittelst derselben erkennt man einen Tumor als uterin, wenn man die Uterushöhle in demselben oder am Rande desselben nachweist. Schon die Richtung, welche die Sonde in den Tumor hinein nimmt, kann dies erkennen lassen; sicherer aber gelingt es, wenn man die Sonde vorsichtig bis zum Fundus vorschiebt und dann den Knopf irgendwo an der oberen oder seitlichen Peripherie durchfühlt. Es liegt ja auf der Hand, daß wohl ähnliche Befunde entstehen können, wenn der Uterus breit an dem intraligamentären Tumor anliegt. In allen unsicheren Fällen löst am besten die Längenmessung der Höhle den Zweifel. Nur in ganz seltenen Fällen wird durch intraligamentäre, nicht vom Uterus ausgehende Tumoren dieser so auseinander gezogen, daß die Höhle nachweisbar an Länge zunimmt. für gewöhnlich kann man in dieser Erscheinung eines der sichersten Zeichen für den uterinen Ursprung eines Tumors erblicken. Neben diesen beiden Zeichen hat ein drittes nur einen beschränkten Wert für die Erkennung des uterinen Ursprungs, d. i. der Verlauf der Ligg. rotunda. Kann man sie deutlich auf den Tumor herauf verfolgen und ein Stück auf ihm verlaufen fühlen,

so ist der Tumor uterin; denn zu parauterinen Tumoren gewinnen sie keine Beziehung, es sei denn, daß durch breit intraligamentäre Entwicklung das Ligament der betreffenden Seite etwas nach vorne und oben gehoben wird, so daß es schräg über die vordere Fläche desselben verläuft.

Wenn nun auf diese Weise entschieden ist, daß der Tumor uterinen Ursprunges ist, so handelt es sich bei großen, den Beckeneingang überragenden Tumoren nur um Myome oder Gravidität, ev. um große Sarkome; über die Differentialdiagnose dieser Zustände siehe pag. 255.

Wenn der Uterus sicher als Ausgangspunkt auszuschließen ist, so handelt es sich im weiteren Sinne um einen parauterinen Tumor. Von diesen erreichen die zunächst in Frage kommende Größe nur die Tumoren des Ovarium, Parovarium, selten der Tube, große Blutergüsse und zuweilen große intra- oder extraperitoneale Exsudate, vorgerückte Extrauteringravidität. Nach welcher Richtung nun die Diagnose sich weiterbewegt, wird in erster Linie von der Begrenzung des Tumors abhängen. Läßt der Tumor überall eine deutliche scharfe Kontur oder gar eine eigene Wand erkennen, so kann man Blutergüsse und Exsudate ausschließen und muß einen Tumor des Ovarium, Parovarium oder der Tube annehmen; selbst bei Komplikationen mit entzündlichen Prozessen in der Umgebung kann man meist deutlich die Wand dieses Tumors durchtasten. Weniger brauchbar für die Differentialdiagnose ist die Konsistenz; denn dieselbe ist ja zwar bei den oben genannten Tumoren meist deutlich cystisch, aber auch Exsudate, namentlich peritonealen Ursprunges, können eine sehr deutliche Fluktuation geben, und Hämatocelen können ausnahmsweise so vollständig cystisch bleiben, daß sie einem Ovarialtumor in der Konsistenz gleichen. Hat man mit Sicherheit einen deutlich begrenzten, cystischen Tumor erkannt, so spricht nach der Häufigkeit die größte Wahrscheinlichkeit für einen Ovarialtumor; seine sichere Diagnose verlangt aber den Nachweis einer strangartigen oder in seltneren Fällen einer intraligamentären Verbindung mit dem Uterus, während Parovarialtumoren nur dann bestimmt zu diagnostizieren sind, wenn man auf derselben Seite das Ovarium im Stiel fühlt, und Tubentumoren sich vor allem durch den verdickten uterinen Teil der Tube und durch ihre Doppelseitigkeit auszeichnen. Die diffuse Begrenzung und die breite Verbindung mit der Nachbarschaft macht immer einen entzündlichen Prozeß oder einen Bluterguß sehr wahrscheinlich; die weitere Unterscheidung dieser beiden Prozesse untereinander liegt in dem Grad der reaktiven Entzündung, in der Konsistenz und in gewissen anamnestischen Momenten (s. pag. 465).

Ich habe in der analytischen Diagnostik der Bauchgeschwülste zunächst die großen, den Beckeneingang überragenden Tumoren allein abgehandelt, weil sie durch ihre differentialdiagnostischen Beziehungen zu den Tumoren der übrigen Unterleibsorgane eine besondere Stellung einnehmen. Das Hauptgebiet der sog. gynäkologischen Tumoren sind aber die **kleinen, ganz oder wenigstens zum größten Teil im kleinen Becken liegenden Tumoren.** Die Differentialdiagnose dieser Tumoren ist für den Arzt viel wichtiger, weil sie viel häufiger

sind, viel weniger scharfe Unterschiede zeigen als die oben erwähnten großen Tumoren, und weil schließlich Tumoren einer Reihe von Nachbarorganen noch hineinbezogen werden müssen. Es handelt sich um Tumoren des Uterus, der Ovarien, Parovarien, der Tube, um Blutergüsse und Exsudate im Lig. latum und Parametrium, um Hämatocelen und Exsudate im Peritonealraum, um Tumoren der Blase und des Mastdarmes, um Tumoren des Periosts, der Beckenknochen und schließlich der Beckendrüsen. Die Differentialdiagnose dieser Tumoren, welche wir als **Beckengeschwülste** zusammenfassen wollen, ist ein sehr schwieriges Gebiet und birgt auch für den durchgebildeten Fachmann manches unlösbare Rätsel. Die Grundlage für die Diagnose bildet auch hier die objektive Untersuchung vermittelst bimanueller Palpation. Der Grundgedanke derselben ist, zunächst das Organ aufzusuchen, von welchem der Tumor seinen Ausgangspunkt nimmt; ist das geglückt, so ist die weitere Frage, welcher Natur der vorliegende Tumor ist, viel leichter zu beantworten. Die Hauptfrage ist also wesentlich eine topographisch-anatomische und muß auch in dieser Weise in Angriff genommen werden.

Man beginnt auch hier zunächst mit dem Aufsuchen des Uterus. Damit gewinnt man einmal die Sicherheit, ob er selbst der Sitz des Tumors ist, oder, wenn nicht, so doch einen außerordentlich wichtigen Orientierungspunkt für die Lage des Tumors; denn ob derselbe ante- oder retrouterin oder seitlich neben dem Uterus oder ob bei mehreren Tumoren alle auf derselben Seite des Uterus oder doppelseitig neben ihm liegen, ist für die Diagnose von großer Bedeutung. Man suche zunächst den Uterus bimanuell auf, indem man die Port. vaginalis in den Tumor hinein verfolgt. Bei gleichmäßiger Vergrößerung des Uterus, z. B. durch interstitielle Myome, kann das mit einem Griff geschehen; unsicher ist das Resultat, wenn es sich um ungleichmäßige Vergrößerung handelt. Alsdann geht die Port. vaginalis nicht direkt in den Tumor, sondern irgendwo in seine Peripherie über, und es ist schwer zu entscheiden, ob der Tumor aus dem Uterus entspringt oder ihm nur anliegt. Hierüber entscheidet dann die Breite und Stielartigkeit der Verbindung; denn alle sich von außen anlegenden Tumoren lassen gewöhnlich eine Furche in der ganzen Breite ihrer Verbindung erkennen, während Uterustumoren breit oder schmal gestielt direkt aus ihm hervorgehen. In zweifelhaften Fällen entscheidet die Sonde, welche fast bei allen Uterustumoren eine Verlängerung der Höhle ergibt. Adnexe und Ligg. rotunda lassen sich meist nicht sicher tasten. Wenn es nicht gelingen will, den Uterus aus der Fortsetzung der Port. vaginalis zu erkennen, sondern wenn mehrere Tumoren von ähnlicher Gestalt ihn umlagern, z. B. subseröse Myome, oder wenn Tumoren der Adnexe ihn so umwachsen haben, daß seine Kontur vollständig verschwunden ist, so kann man seine Konsistenz zuweilen zum Auffinden benutzen; dieselbe ist weicher als seine Umgebung, z. B. bei Myomen, und härter als weiche und cystische Adnextumoren. Oft hilft man sich so, daß man mit kurzen Stößen die ganze Peripherie des großen Tumors palpiert und darauf achtet, von welcher Stelle sich am besten der Stoß auf

die Port. vaginalis fortpflanzt. In allen unsicheren Fällen greife man zur Sonde, wofern die Tumoren den Gebrauch derselben nicht verbieten, d. s. Tubentumoren, Exsudate, Hämatocele, Graviditas intra- und extrauterina: die Sonde zeigt aus der Richtung, welche sie nimmt, oder aus dem mit der äußeren Hand durchfühlbaren Knopf am besten an, wo wir das Corpus uteri zu suchen haben.

Hat man nun erkannt, daß der Tumor allein dem Uterus angehört, so ist weiterhin zu entscheiden, ob er eine gleichmäßige Vergrößerung desselben darstellt oder gestielt mit ihm zusammenhängt; letztere Tumoren ergeben sich ohne weitere Schwierigkeiten stets als subseröse Myome oder ev. als von innen perforierende Sarkome. Hat man den Tumor als eine gleichmäßige Vergrößerung des Uterus erkannt, so bringt uns die Konsistenz den wichtigsten Schritt weiter, indem man von der normalen Konsistenz des Uterus ausgeht. Vergrößerungen des Uterus, welche weicher sind als der normale, deuten nur auf Gravidität oder Aborte oder puerperale Erweichung hin, während eine größere Härte der Substanz auf chronische Metritis, Myome oder Karzinome erkennen läßt. Über die weitere Differentialdiagnose dieser Zustände siehe pag. 256.

Kann man den Uterus als Ausgangspunkt des Tumors ausschließen, so wird man sich zunächst an einige Eigenschaften des letzteren halten müssen, um einen sicheren Weg bei der großen Fülle der verschiedenartigen Tumoren, welche hier in Betracht kommen, geben zu können. Gelingt es, durch deutliche Fluktuation eine cystische Beschaffenheit zu erkennen, so handelt es sich entweder um Ovarialtumoren oder Retentionscysten der Tube, vor allem Hydrosalpinx, Parovarialtumoren oder pelveoperitonitische Exsudate oder Hämatocelen im frischen Stadium. Alle diese genannten Tumoren können jede Lage in der Umgebung des Uterus einnehmen, haben aber gewisse Prädilektionsstellen, und diese kann man sich zur weiteren Unterscheidung zunutze machen. Da die Exsudate und Blutergüsse sich mit Vorliebe im Douglasschen Raum ansammeln, während kleinere Tuben- und Ovarialtumoren für gewöhnlich an der Stelle ihres Mutterorganes liegen zu bleiben pflegen, so wird ein ausgesprochen retrouteriner Sitz mehr für erstere sprechen; darauf darf man sich aber nicht allein verlassen, da auch Adnextumoren in den Douglasschen Raum sinken können, sondern man muß außerdem auf die pag. 452 ff. angegebenen Unterschiede zwischen flüssigen Hämatocelen und Exsudaten einerseits und Ovarialtumoren anderseits zurückgreifen. Der laterale Sitz eines cystischen Tumors spricht mehr für den Ausgangspunkt von Tube und Ovarium, da peritoneale, deutlich cystische Tumoren selten seitlich sitzen. Über die Unterschiede zwischen Tuben- und Ovarialtumoren s. pag. 437. Das Gebiet der soliden Tumoren ist ein viel größeres (dabei will ich noch einmal darauf hinweisen, daß kleine Ovarialcysten, namentlich die dickwandigen Dermoidtumoren, häufig für solide angesehen werden). Durch den Nachweis der soliden Konsistenz sind zunächst alle frischen peritonealen Exsudate und Hämatocelen ausgeschlossen; dagegen können letztere

in geronnenem Zustande und erstere im Stadium der Resorption nicht nur solid, sondern sogar deutlich hart sich anfühlen.

Nachdem man die solide Konsistenz erkannt hat, untersuche man nun die Gestalt des Tumors; damit kommt man dem erstrebenswerten Ziel, das erkrankte Organ zu bestimmen, am nächsten. Im wesentlichen handelt es sich darum zu erkennen, ob die Kontur des Tumors rund ist, oder ob er sich flach und diffus ausbreitet. Eine Kontur, welche überall oder im größten Teil der Peripherie rund oder oval ist, spricht für den Ausgangspunkt vom Ovarium oder von der Tube, während eine flache Ausbreitung dem im Beckenbindegewebe liegenden Teil eines Tumors zukommt. Davon kommen aber mancherlei Ausnahmen vor. Tubentumoren, namentlich Pyosalpingen, verbinden sich mit parametranen Exsudaten und gewinnen damit die Eigenschaften beider, oder maligne Ovarialgeschwülste erzeugen durch die Infektion des Beckenbindegewebes vom Stiel aus flach ausgebreitete, harte Tumoren. Anderseits können parametritische Exsudate an den Stellen, wo sie von Peritoneum umgeben sind, runde Kontur gewinnen. Am besten hütet man sich vor Irrtümern in dieser Hinsicht durch Untersuchung der ganzen Kontur. Entscheidet man sich für das Beckenbindegewebe, so ist damit zugleich das Exsudat erkannt, denn karzinomatöse Ausbreitungen, welche sonst wohl einen ähnlichen Palpationsbefund bieten, verlangen immer den Nachweis eines primären Herdes. Über weitere Unterschiede, namentlich bei Rezidiven, s. pag. 467. Schließt man das Parametrium aber aus, so wird man den weiteren Unterschied zwischen Tuben- und Ovarialtumoren auf Grund der pag. 437 auseinandergesetzten Kennzeichen zu treffen haben. Solide Ovarialgeschwülste würden dann weiter in Neubildungen (Fibrome, Fibrosarkome, Sarkome, Karzinome) und in Oophoritis sich trennen lassen, während harte Tubentumoren Pyosalpingen, Tubenmolen bei abgelaufener Gravidität und Neubildungen sein können. Über die Unterschiede s. pag. 438.

Einer besonderen Besprechung bedarf die **Diagnose der intraligamentären Tumoren,** weil durch die Bekleidung mit Beckenbindegewebe und Peritoneum die Tumoren eine Reihe von ihren charakteristischen Eigenschaften verlieren. Die Verbindung mit dem Uterus wird unklarer, die Schale von Bindegewebe, namentlich in infiltriertem Zustande, läßt Kontur und Konsistenz des eigentlichen Tumors schwer erkennen; ferner werden die Tubentumoren an der Entwicklung ihrer charakteristischen Gestalt gehindert; kurz, die Diagnose dieser Tumoren ist eine erheblich schwierigere. Nachdem die Diagnose des intraligamentären Sitzes sicher gestellt ist (s. pag. 297) und der Uterus mit Bestimmtheit als Ausgangspunkt auszuschließen ist, so wird man ebenfalls zunächst zu entscheiden suchen, ob der Tumor cystisch ist oder solid; die Untersuchung auf die Konsistenz bedarf bei dickwandigen Tumoren eines energischeren Drucks, und wenn die Bestimmung trotzdem nicht gelingt, einer Prüfung der Konsistenz vom Mastdarm aus, welchem der Tumor, frei vom Ligament, häufig anliegt. Eine sicher erkannte cystische Konsistenz spricht für Parovarialtumoren, Ovarial- und Tubentumoren (vor allem Hydrosalpinx) und flüssige Blutergüsse.

zwischen welchen die Unterschiede sich oft außerordentlich verwischen. Noch größer werden die Schwierigkeiten, wenn der Tumor solid ist, oder wenn es nicht sicher gelingt, Fluktuation zu erzeugen. Bei der weiteren Unterscheidung der festen Tumoren wird man im ganzen denselben Weg gehen können wie bei der Diagnose der nicht intraligamentären, nur mit dem Unterschiede, daß die Erkennung aller Eigenschaften erschwert ist; die intraligamentären Ovarialtumoren z. B. bieten deshalb Schwierigkeiten, weil es sich meistens um die kleinen papillären Tumoren handelt, welche keine deutliche Fluktuation erkennen lassen und, wenn sie karzinomatös sind, durch Infektion der Nachbarschaft eine ganz diffuse Begrenzung annehmen können. Die Tubentumoren, namentlich eiteriger Natur, umgeben sich meistens mit einer dicken infiltrierten Schale des intraligamentären Gewebes und lassen schwer Fluktuation erkennen; ihre Gestalt wird aus demselben Grunde verwischt, und selbst bei den nur vom Peritoneum überzogenen Hydrosalpingen kann man schwer die charakteristischen Windungen erkennen; nur das infiltrierte uterine Ende verrät den tubaren Ursprung. Intraligamentäre Exsudate können wieder Myomen sehr ähnlich werden, weil sie nach oben sehr glatt sind und breite Verbindung mit dem Uterus haben, namentlich, wenn sie sich nicht bis in die tieferen Abschnitte des Parametrium erstrecken. Intraligamentäre Blutergüsse werden bald in dem Bindegewebe so hart und grenzen sich so rund ab, daß sie einen ganz anderen Palpationsbefund bieten als intraperitoneale Blutergüsse. Die Schwierigkeit in der Unterscheidung dieser Zustände ist groß, und häufiger als bei anderen Tumoren muß man zur Anamnese und gelegentlich auch zur Beobachtung seine Zuflucht nehmen.

Die Unterscheidung, ob wir es bei den im kleinen Becken liegenden Tumoren mit Tumoren der Genitalien oder der **Nachbarorgane** zu tun haben, hat bei weitem nicht die Bedeutung wie bei den früher besprochenen großen Tumoren, weil die kleineren viel seltener sind, und weil sie bei dem geringen Raum im kleinen Becken sich sehr bald so innig an die Genitalorgane herandrängen, daß diagnostische Zeichen wie die früher erwähnten hier nicht brauchbar sind. Immerhin wird auch hier der Grundsatz bleiben, sie von den Genitalien räumlich abzugrenzen und, wenn möglich, letztere, wenigstens Uterus und Ovarien, als normal zu erkennen. Auf diese Weise wird man Tumoren des Periosts, des Beckenknochens, der am Becken liegenden Drüsen, paratyphlitische Exsudate, meist auch die Tumoren der Blase und des Mastdarms von Genitaltumoren unterscheiden können. Rechnet man aber, was durchaus für gynäkologische Zwecke notwendig ist, das Beckenbindegewebe zu den Genitalien, so entstehen Schwierigkeiten: denn es gibt gewisse Formen von parametritischen Exsudaten im Stadium der Resorption, welche sich, vom Uterus abgelöst, derart in breiter Ausdehnung gegen das Becken zurückgezogen haben, daß sie Knochentumoren vortäuschen. Ähnliches entsteht, wenn besonders diese Teile der Sitz karzinomatöser Neubildungen und Rezidive werden. Je näher sich diese Tumoren an die Genitalien herandrängen, um so schwerer wird es sein,

den Ausgangspunkt von diesen auszuschließen. Das ist mir z. B. einigemal besonders schwer erschienen bei Mastdarmkarzinomen, welche das paraproktitische Gewebe bis an den Uterus ergriffen hatten und Exsudate an dieser Stelle vortäuschten, bis die Rektaluntersuchung die Aufklärung gab.

Weiter will ich die analytische Diagnostik der Beckengeschwülste nicht treiben; sondern ich verweise für das Studium der diagnostischen Zeichen der einzelnen Tumoren auf die spezielle Diagnostik. Meine Absicht war es nur, den Weg anzugeben, auf welchem der Arzt durch die kombinierte Untersuchung zur richtigen Diagnose kommen kann; inwieweit Symptomatologie, Anamnese und Beobachtung dabei mithelfen kann, habe ich ebenfalls in der speziellen Diagnostik auseinandergesetzt.

Sachregister.

A.

Seite

Abort 117 144 257
— drohender 120
— putrider 123
Abortion, missed 115
Abszeß der Bartholinischen Drüse 358 500
— im Douglas 449
Actinomyces 52
Adenoma benignum corporis uteri (mikr.) 514
— malignum (mikr.) 178 374
— — cervicis (mikr.) 384
— — corporis uteri (mikr.) 389
— — portionis vaginalis (mikr.) 377
— — vaginae (mikr.) 413
Adenomyoma uteri 268
— — (mikr.) 417
Adhäsionen bei Ovarialtumoren 299
Adhäsionscysten 451
Adnextumoren 144 145 339 436
Ätiologie 56
Äußere Genitalien (normal) 60
Äußerer Muttermund 64
Äußere Untersuchung 1
After 60
Allgemeinbefinden 59
Allgemeine Diagnostik 1
Amenorrhoe 592
— allgemeine Ursachen 595
— lokale Ursachen 112 593
— ovarielle 595
— uterine 594
Analytische Diagnostik 580
Anamnese 55
— bei Schwangerschaft 112
Anatomische Diagnose 31
— — der Schwangerschaft 154
Anteflexio uteri 214 224
Antepositio uteri 190
Anteuterine Tumoren 215
Anteversio uteri 211

Seite

Anus 60
Appendicitis 146 439
Arterien der inneren Genitalien 80
Ascites 198 292
— abgekapselter 282 292
— freier 288
Atresia hymenaica 524 613
Atrophia uteri 594 617
Ausfluß bei Carcinoma uteri 321
— bei Endometritis 480
Ausschabung s. Probeausschabung.
Auskultation 3
Ausladungen des Uterus 110 149
Austastung der Blase 558 561
— des Uterus 25 30
— — — bei Aborten 120
— — — bei Carcinoma corporis uteri 332
— — — bei submukösen Myomen 244
— — — bei Sarcoma corporis uteri 347
Azoospermie als Sterilitätsursache 609

B.

Bakterienuntersuchung 35
Bakteriologische Diagnose 49
Bartholinische Drüsen 61
— — (mikr.) 85
— — Abszeß 358 500
— — Cysten 359 500
— — Karzinom 359
— — — (mikr.) 413
— — Sarkom 359
— — Tumoren 358
Bartholinitis gonorrhoica 358
Bauchdecken, Perforation durch parametrit. Exsudat 473
— Tumoren 283
— Unnachgiebigkeit 9
Bauchfell s. Peritoneum.

Seite

Bauchgeschwülste, analytische Diagnostik 624
Beckenbindegewebe s. Parametrium.
Beckendrüsen 80
Beckenknochen, Palpation 79
Beobachtung der Kranken 58
Blase 75 284 540
— (mikr.) 87
— bei Genitalerkrankungen 208 222 226 315 317 319 334 344 473
— bei Karzinom des Uterus 315 317 319 334 344
— bei parametritischem Exsudat 473
— bei Prolaps 208
— bei Retroflexio uteri 222 226
— Austastung 15 558 561
— Fisteln 551
— Fremdkörper 562
— Gewebsbröckel aus der 420
— Katarrh 544
— Kontinenz 534
— Neurose 549
— Radiographie 53 562 563
— Schrumpfblase 548
— Sonde 561
— Steine 53 560
— Tumoren 557
Blasenmole 163 165 187
Blumenkohl s. Carcinoma portionis vaginalis.
Blutgefäße der inneren Genitalien 80
— — — — Palpation 83
— des Uterus (mikr.) 102
Blutgeschwulst s. Hämatoma.
Blutmole 156
Blutungen, Ursachen 581
— aus der Vulva 585
— aus der Vagina 585
— aus der Port. vaginalis 586
— aus der Cervix 587
— aus dem Corpus uteri, primär 587
— — — — — sekundär 588
— in die Tuben 127 131
— in die Bauchhöhle, freie 126 143
— abgekapselte 127 131
— bei Endometritis 480
— bei Extrauterinschwangerschaft 135
— bei intrauteriner Gravidität 112 117
— bei inneren Krankheiten 591
— bei Uterus karzinom 320
— in der Menopause 584
— nach Traumen 583
— Diagnose aus dem Aussehen des Blutes 591
— graphische Darstellung in Kurven 582
Brüste, bei Extrauterinschwangerschaft 134
— bei intrauteriner Gravidität 111

C.

Seite

Carcinoma glandul. Bartholin. 359
— — — (mikr.) 413
— cervicis 311 315 330
— infiltrierendes Karzinom 315
— karzinomatöse Höhle 315
— karzinomatöse Ulceration 316
— — (mikr.) 384 403
— corporis uteri 311 317 331
— diffuses 317
— polypöses 318
— zirkumskriptes 317
— — — (mikr.) 387 403
— ovarii (primäres) 307
— portionis vaginalis 312 322
— infiltrierendes Karzinom 313 326
— karzinomatöses Geschwür (Ulcus rodens) 313 326
— karzinomatöse Höhle 313
— polypöses Karzinom (Blumenkohl) 312 324
— — — (mikr.) 375 380 403
— tubae 444
— urethrae 539
— uteri 311 319 333
— Metastasen 341
— Rezidive 341
— Symptome 320
— vaginae 351
— vesicae 559
— vulvae 355 359
Caruncula myrtiformes 61
Catarrhe s. Katarrhe.
Catarrhus cervicis 331 490
— — (mikr.) 519
Cavum praeperitoneale Retzii 74 271 458
Celloidineinbettung 37
Cervix 64
— (mikr.) 92
— Abort 257
— Dilatation 27
— Ectropium 206
— Elongation 203
— Karzinom s. Carcinoma cervicis.
— Katarrh 331 490
— (mikr.) 519
— Myome 238 325
— Sarkome 344
Chloroformnarkose 10
Chorionepithelioma malignum uteri 348
— — (mikr.) 161 396
Chorionzotten (mikr.) 157
Chromocystoskopie 46
Cirrhosis deciduae 178
Clitoris 61
— (mikr.) 86

	Seite
Columna rugarum anterior	63
— posterior	63
Condylomata acuminata	325 356
— — (mikr.)	383
— — urethrae	539
— lata vulvae	359
Corpus-luteumcysten	269 304
Corpus uteri	64
— — Karzinom s. Carcinoma corp. uteri.	
— — Sarkom	345
Cystadenoma ovarii	269 306
Cysten der Bartholinischen Drüse	359 500
— des Corpus luteum	269 304
— der Ovarien, entzündliche	304
— des Parovarium	271 287
— der Vagina	210
Cystitis (s. auch Blase)	544
Cystocele vaginalis	208
Cystoskop	44
— Caspersches Ureteren-	48
Cystoskopie	43
— Befund, normaler	76
— — bei Blasensteinen	561
— — bei Blasentumoren	558
— — bei Carcinoma cervicis	334
— — bei Cystitis	545
— — bei — acuta	547
— — bei — chronica	547
— — bei — gonorrhoica	547
— — bei — tuberculosa	547
— — bei Fisteln	552
— — bei Fremdkörpern in der Blase	563
— — bei Myomen	263
— — bei Nierentumoren	573
— — bei Prolaps	209
— — bei Pyelitis	567
— — bei Ureteritis	564
— — bei Ureterkompression	566
— — bei Ureterläsionen	565
— Chromocystoskopie	46
— Indikationen	46
— Technik	45

D.

	Seite
Damm	60
Decidua (mikr.)	155 175
— basilaris (serotina)	156
— menstrualis	185
— reflexa	156
— tuberosa (polyposa)	177
— vera	156
— Endometritis deciduae	177
— bei Graviditas extrauterina	132
Deciduale Membranen (mikr.)	187
Deciduoma malignum s. Syncytioma malignum.	
Decubitusgeschwür	201 327
Defectus uteri	525
Degeneration, maligne, der Myome	264
— — der Ovarien	302 307
Dermoide des Ovariums	269 307
Descensus uteri	196 202
— vaginae	196 198
Desinfektion der Hand	7
— der Laminariastifte	29
Dextropositio uteri	192
Diagnose, anatomische	31
— bakteriologische	49
— gynäkologische, Aufbau der	53
Diagnostik, allgemeine	1
— analytische	580
— spezielle	60
Dilatation des Cervicalkanals	27
— des äußeren Muttermundes	27
der Urethra	15
— des Uterus	25
— Indikationen	27
— Kontraindikationen	30
Dilatatorien	27
— Hegarsche	27
Doppelbildungen des Uterus und der Vagina	528
Douglasexsudate	224
Douglassche Falten	69
Douglasscher Raum	65
Drüsen der Cervixschleimhaut (mikr.)	93
— der Corpusschleimhaut (mikr.)	96
— bei Carcinoma cervicis	317
— — — corporis uteri	319
— — — portionis vagin.	315
— — — uteri	340
— Lymphdrüsen	79
Drüsenrezidive bei Carcinoma uteri	341 344
Dysmenorrhoe, Ursachen	598
— endometritische	488 505 605
— mechanische	603
— nasale	607
— nervöse	606
— ovarielle	600
— tubare	601
— uterine	601
— bei mangelhafter Entwicklung des Uterus	605
— bei Retroflexio uteri	226
Dysmenorrhoea membranacea	489
— — (mikr.)	175 185 505
Dysmenorrhoische Endometritis	488 505 605
Dyspareunie	622
Dysurie, Ursachen	540

E. Seite

Echinokokkensäcke 284
Ectropium 206 492
Eianheftung 178
Einbettung der Gewebsteile 37
Elephantiasis vulvae 356
Elevatio uteri 194
Elongatio cervicis 203
Embryome des Ovariums 269
Endometritis 479 501
- acuta septica non puerperalis 487
- atrophicans 511
— catarrhalis 487
- cervicis 519
— corporis uteri 502
— deciduae 177 489
— glandularis 178
— interstitialis 177
— diffusa 514
— dysmenorrhoica 488 505 605
— exfoliativa 187 489
- fungosa 488 511 514
glandularis 505
— — hyperplastica 508
— hypertrophica 508
— gonorrhoica 488
haemorrhagica 513
— interstitialis 502
— — acuta 503
— — chronica 503
— — exsudativa 185 503
— periglandularis 504
- tuberculosa 488 519
klinische Differentialdiagnose 486
- mikroskopische Diagnose 501
Einteilung 479
— bei Myom 238
— objektiver Befund 484
— Sondenbefund 484
Symptome 479
Endoskop, Caspersches 536
Endoskopie der Urethra 536
Endothelioma cervicis (mikr.) 386
— ovarii 269 309
— uteri (mikr.) 410
Enterocele vaginalis posterior 198
Entwicklung der inneren Genitalien 522
Epithelialfortsätze (Zottenkolben) 160
Epithelialhämatome (Giebhard) 99
Epithelialhauben am Zottenende 160
Epoophoron 68
Erosio congenita 91 381
Erosion 326 490
Entstehung 376
— Heilung 380
Erosionsgeschwür der Portio (mikr.) 379
Erosionskarzinom der Portio 376

Seite

Erweichung der Myome 241 267
— — — bei Schwangerschaft 241
Excavatio recto-uterina 65
— vesico-uterina 65
Exsudat der Bauchdecken 283
- parametritisches 254 280 455 466
— pelveoperitonitisches 254 280 282 449
— peri- und paratyphlitisches 466
Extrauterinschwangerschaft 123
Anamnese 134
— Blutungen 135
— Brustdrüsenveränderungen 134
Deciduaabgang 132
— deciduale Membranen (mikr.) 187
— Definition 123
— Differentialdiagnose 143 287 435
— Einteilung 123
— Entwicklungszustand des extrauterinen Eies 136
— Fruchttod 136 142
— Probeausschabung 134
Schwangerschaftszeichen an den Genitalien 132
— Störungen im Verlauf 126 142
— Symptome 134
— bei gleichzeitiger intrauteriner Gravidität 151
Exzision s. Probeexzision.

F.

Färbemethoden 39
Fibrinkeile der Placenta 177
Fibrinmembranen aus dem Uterus 184
Fibrinstreif, Nitabuchscher 178
Fibröse Polypen 238
Fibrome des Ovariums 269 309
— der Vulva 354
Fibromyome s. Myome.
Fibrosarkome des Ovariums 309
Fimbria ovarica 73
Fischelsche Erosion 386
Fisteln 550
Blasenscheiden- 551
— Blasengebärmutter- 551
Cystoskopie 552
— Ureter- 551
Ureter-Gebärmutter- 552
Ureter-Scheiden- 552
- Urethra-Scheiden- 551
Flexionen 189
Flexura sigmoidea 78
Flüssigkeiten (mikr.) 34 184
Fluor albus (mikr.) 88
Fötalbewegungen 111
Fötale Herztöne 111
Follikuläre Hypertrophie der Portio 325 491

Seite

Follikularcysten 269 303
Fossa navicularis 61
Fremdkörper in der Blase 562
— in der Urethra 540
Frenulum 60
— clitoridis 61
Fruchttod bei Extrauterinschwangerschaft 136 142
— bei intrauteriner Gravidität 115
Frühdiagnose der malignen Genitalerkrankungen 361
Führungslinie 63

G.

Gartnersche Gänge 523
— — (mikr.) 104
Gebärmutter s. Uterus.
Geburt des submukösen Myoms 237
Gefrierschnitte 37
Gewebseinbettung 37
Glandulae hypogastricae (s. auch Drüsen, Lymphdrüsen) 79
— iliacae 79
— inguinales 79
— lumbales 79
— sacrales 79
Gonokokken 35 49
Gonorrhoe 499
— Bakterioskopische Diagnose 35 49 499
— Cystitis 547
— Endometritis 488
— Peritonitis 447
— Salpingitis 440
Graafsche Follikel 611
— — Cysten derselben 268 303
Gravidität s. Schwangerschaft.
Graviditas extrauterina s. Extrauterinschwangerschaft.
— abdominalis 123
— im rudimentären Uterushorn 123 152
— interstitialis 123 152
— ovarialis 123 152
— tubaria (isthmica, ampullaris, fimbriae ovaricae) 123
— tuboovarialis 123
— tubouterina 123
Gummata portionis vaginalis 329
— vaginae 352
— vulvae 360
Gynäkologische Untersuchung 1
Gynatresieen, Atresia hymenaica 524 613
— Retentionstumoren des Uterus 532

H.

Haematocele peritubaria 130
— retrouterina 146 224 253 280 453
Haematocele, Sondierung bei 22
Haematokolpos 524 532
Haematoma ligamenti lati 131 253 280 465
Haematometra 113 532
Haematosalpinx 432 527
Haemorrhagieen s. Blutungen.
Händedesinfektion 7
Häute, organisierte 184 414
— unorganisierte 414
Haftzotten 181
Harnapparat, Erkrankungen 534
— bei Myomen 262
Harnblase s. Blase.
Harndrang 534
Harnentleerung 534
Harnfisteln s. Fisteln.
Harnleiter s. Ureter.
Harnröhre s. Urethra.
Harnuntersuchung 541
— chemische 542
— mikroskopische 542
— Thompsonsche Zweigläserprobe 537
Hegarsche Dilatatoren 27
Hegarsches Schwangerschaftszeichen 109 118 255
Hemmungsbildungen des Uterus und der Vagina 524
Hermaphroditismus 525 613
Hernia ovarii 528
— uteri 189
Herztöne, fötale 111
Hidroadenoma vulvae (mikr.) 413
Hinterdamm 60
Histologischer normaler Befund 83
Hornkrebs des Uterus (mikr.) 387
Hydrokolpos unilateralis 532
Hydrometra unilateralis 532
Hydrorrhoea uteri gravidi 489
Hydrosalpinx 280 428 437 452
Hymen 61
— (mikr.) 86
— als Sterilitätsursache 613
Hypersekretion der Vagina 495
Hyperästhesie des Endometrium 606
— des Peritoneum 449
Hypertrophia follicularis 325 491
— intermedia (Schroeder) 205
Hypoplasie des Uterus 526
— als Ursache der Amenorrhoe 594
— — — der Dysmenorrhoe 605
— — — der Sterilität 617

I.

Implantationsstelle des Eies 179
Incontinentia urinae 549
Innere Untersuchung 3

Seite

Inspektion 2
Intervillöser Raum 157
Intraligamentäre Graviditas extrauterina 139
— Hämatome 253
— Myome 247
— Ovarialtumoren 270 279 296
— parametritische Exsudate 460
Tubentumoren 280
— Tumoren 632
Introitus vaginae 61
— — bei Schwangerschaft 106
Inversio uteri 189 232 238 258
— — chronische puerperale 232
— — bei Uterustumoren 232 238
— vaginae 200
Ischuria paradoxa 555
Ischurie, funktionelle 556
— mechanische 555

K.

Kankroid s. Carcinoma.
Karunkeln der Urethra 539
Karzinom s. Carcinoma.
Karzinomatöse Degeneration der Myome 264
— Peritonitis 448
Karzinom der Genitalien, allgemeines Strukturbild (mikr.) 362 403
Katarrhe 331 478 490 497 519
— Einteilung 478
Katheterismus der Ureteren 47
Kindliche Herztöne 111
Kindsbewegungen 111 112
Kindsteile 111
Kleine Schamlippen 60
Knieellenbogenlage 7
Knochenteile des Beckens 79
Kohabitationsblutungen bei Uteruskarzinom 320
Kohlrauschsche Falte 78
Kolpitis 493
— diphtherica 494
— emphysematosa 494
— granularis 494
— senilis 495
Kombinierte Rectovaginaluntersuchung 14
— Untersuchung 4
Konsistenzwechsel des Uterus 109
Konzeption 611
Kraurosis vulvae 497 613
Krebs s. Carcinoma.
Kystoma ovarii s. Ovarialtumoren.
— glandulare proliferans 304
— papillare proliferans 306
— serosum simplex 269 304

L.

Seite

Labia pudenda majora 60
— — — (mikr.) 83
— — minora 60
— — — (mikr.) 86
Labour, missed 115
Laktationsamenorrhoe 597
Lagerung bei der Untersuchung 2 4
Lageveränderung des Uterus und seiner Nachbarorgane 188
Laminariastifte 28
— Desinfektion 29
Landausche Dilatatorien 28
Langhanssche Zellschicht 159
Lateropositio uteri 192
Lateroversio uteri 212
— — acquirierte 213
— — bei Mißbildungen 213
Lebertumoren 295
Leukocytose bei parametritischem Exsudat 471
— bei Tubentumoren 442
Leukoplakia vulvae 355
Ligamentum cardinale 74
— infundibulo-pelvicum 68
— latum 67 71 131 193 269
— ovarii 71 269
— recto-uterinum 69
— rotundum 68 71 248 254
— sacro-uterinum 69 71
— suspensorium ovarii 71
Lipome der Vulva 354
Lues vulvae 359
Lupus vulvae 360
Lymphdrüsen (s. auch Drüsen) 79
— bei Carcinoma cervicis 317
— bei Carcinoma corporis uteri 319
— bei Carcinoma portionis vaginalis 315
— bei Karzinom 340
Lymphdrüsenrezidiv bei Karzinom 341
Lymphgefäße 79
— (mikr.) 102
Lymphkarzinom des Corpus uteri 395

M.

Macula gonorrhoica 500
Maligne Erkrankungen des Uterus 311
— — — — der Vagina und Vulva (mikr.) 361
Mastdarm 78
— Palpation des 78
— Untersuchung vom M. aus 9 334 468
— bei Carcinoma cervicis 317
bei Carcinoma corporis uteri 319 335
— bei Carcinoma portionis vagin. 315
bei Prolaps 209
— Perforation durch parametritisches Exsudat 473

Seite

Mastdarm bei Retroflexio uteri 222
Melanome der Vulva 355
Menorrhagieen bei Endometritis 480
Menstruation, normale 599
-- der Neugeborenen 99
— (mikr.) 98
Mesenteriale Tumoren 294
Mesosalpinx 73
Mesovarium 71
Metastasen bei Uteruskarzinom 314 316 318 341
Metritis colli 326 492
— corporis uteri 113 256
— exfoliativa 187
Metrorrhagieen s. Blutungen.
Mikroskopische Untersuchung 34
— — der Schwangerschaftsprodukte 157
Diagnose der aus den Genitalien ausgestoßenen Häute 183
— — — malignen Erkrankungen des Uterus, der Vagina und Vulva 361
— der Endometritis 501
Milchglasspekulum 15
Milchprobe 550
Milztumoren 294
Mißbildungen der inneren Genitalien 522
— Doppelbildungen des Uterus und der Vagina 528
— Verkümmerungen des Uterus und der Vagina 524
Missed abortion 115
— labour 115
Mittelschmerz bei Endometritis 483
Mole 156
Molimina menstrualia 595
Mons Veneris 60
Montgomerysche Drüsen 111
Muskeln im kleinen Becken 79
Muttermund, äußerer 64
Dilatation desselben 27
— innerer 64
— Stenosen desselben 603 616
Myome des Uterus 234
— Adnexpalpation 248
— Anamnese 253
— Beweglichkeit 241
— Degenerationen 241 264 417
benigne 241 266 417
Erweichung 241 267 417
Totalnekrose 241 266 417
maligne 241 264 417
Karzinom 241 264 417
Sarkom 241 265 417
Diagnose 242
der interstitiellen 242
der intraligamentären 247

Seite

Myome des Uterus
— Diagnose
der submukösen 243
der subperitonealen 247
der subserösen 246
— Differentialdiagnose 253
der interstitiellen 254 296 331
der submukösen 256
der subserösen 224 253 277 296 339 462
Endometritis bei Myomen 238
— Geburt des submukösen Myoms 237
Gestalt 240
— Komplikationen 259
entzündliche Erkrankungen der Nachbarschaft 261
Erkrankungen des Harnapparates 262
Schwangerschaft 259
Stieltorsionen 262
Konsistenz 240
pathologische 241
physiologische 240
— Mikroskopischer Befund 416
— Palpatorische Eigenschaften 240
— Sondierung 251
— Symptome 253
— Topographie 234
Cervixmyome 238 325
interstitielle (intraparietale, intramurale) 236
intraligamentäre 235
submuköse 236
subperitoneale 235
subseröse 234
— Adenomyome 268
— der Tuben 444
— der Vagina 351
— (mikr.) 416
Myosarkom des Uterus 265 346

N.

Narkosenuntersuchung 10
Nasale Dysmenorrhoe 607
Nervöse Dysmenorrhoe 606
— Symptome bei Retroflexio uteri 226
Netztumoren 284
Neugeborenen, Menstruation der (mikr.) 99
Neuralgia ovarii 601
Neurose der Blase 549
Niere, bewegliche, s. Wanderniere.
— Dystopie 575
— Erkrankungen 566
— Tumoren 287 569
Nitabuchscher Fibrinstreif 178
Normaler Befund 60
— — (mikr.) 83

O.

Seite

Oidium albicans 188
Oligospermie als Sterilitätsursache 609
Oophoritis acuta 276 309
— chronica 276 310
— — als Ursache von Dysmenorrhoe 600
Opitz-Gebhardsche Drüsen 169
Organisierte Häute aus den Genitalien (mikr.) 184
Os externum 64
— — Stenosen 615
Ovarialkystome, glanduläre 269 303
— papilläre 269 306
Ovarialtumoren 268 437 452 573
— Adhäsionen 299
— Corpusluteumcysten 269 304
— Dermoide 269 307
— Diagnose großer O. 287
— — kleiner O. 274
— — mittelgroßer O. 280
— Endotheliome 269 309
— Fibrome 269 309
— Fibrosarkome 269 309
— Follikularcysten 269 303
— Gravidität bei O. 301
— Intraligamentäre Entwicklung 270 279 297
— Karzinome 269 307
— Kystome 269 303 306
— Malignität 302 307 309
— Peritheliome 269 309
— Retroligamentäre Entwicklung 272
— Ruptur 300
— Stieltorsion 300 600
— Teratome 269 307
— Vereiterung 301
Ovarium 71
— Amenorrhoe, ausgehend vom O. 595
— Atrophie 595 596 620
— Blutungen, ausgehend vom O. 588
— Dysmenorrhoe, ausgehend vom O. 600
— Palpation 72
— Schwangerschaft 123 152
— Sterilität, ausgehend vom O. 620
— bei Korpuskarzinom 319
— bei Myom 249
— bei Retroflexio uteri 221
bei Verkümmerung des Uterus 526
Ovulation 599
Ovulum, Einbettung (mikr.) 155
Nabothi 376 482 491 520

P.

Palpation der Beckenknochen 79
— der Beckenmuskeln 79
— der Gefäße 83
der Harnblase 75
Palpation des Leibes 2
— der Ligamente 71
— der Lymphdrüsen 80
— des Mastdarmes 78
— der Ovarien 72 248
— des Parametrium 75
— der Tuben 73 248 423
— der Ureteren 77
— des Uterus 69
Pankreascysten 293
Papillome der Blase 559
— der Portio vaginalis (mikr.) 379
— der Tube 444
Paracystitis 455
Paraffineinbettung 38
Parametritis 435 455 621
— atrophicans 476
— Differentialdiagnose gegen Karzinom 339 467
— retrahens 475
Parametritisches Exsudat 224 455
— — Perforation 472
— — Resorption 469
— — Vereiterung 470
— — intraligamentäre Entwicklung 460
Parametrium 73
— Palpation des P. 75
— bei Carcinoma cervicis 317
— — — corporis uteri 336
— — — portionis 314
— — — uteri 467
Paraoophoritis 475
Paraproctitis 455
Paratyphlitisches Exsudat 466
Paroophoron 68
Parovarium 68
Parovarialcyste 287 437
Parovarialschläuche (mikr.) 105
Pelveoperitonitis 444 448
— acuta 449
— adhäsiva 454
— exsudativa 280 282 449 468
— als Sterilitätsursache 620
Perforation des Uterus mit der Sonde 22
Perimetritis s. Pelveoperitonitis 435 445
Perioophoritis 445
Perisalpingitis 445
Peritheliom des Ovariums 269 309
— (mikr.) 410
Peritoneum 65 104
Peritonitis diffusa 143 445
— infektiöse 446
— — — gonorrhoische 447
— — — karzinomatöse 448
— — septische 446
— — — tuberkulöse 447
nicht infektiöse 445

Seite

Peritonitisches Exsudat 282 468
Perityphlitis 439
Perityphlitisches Exsudat 466
Perkussion 2 289
Pigmentbildungen an der Vagina 201
Pilzrasen der Vagina 188
Placenta (mikr.) 157
— Retention 121
Placentarpolyp (mikr.) 414
Plexus pampiniformis 82
— uterovaginalis 82
Polypen, fibröse 238 257 415
— muköse 418
Portio vaginalis 63
— — (mikr.) 90
— — Blutungen aus der 586
— — Condylomata acuminata 326
— — Decubitusgeschwüre 327
— — Doppelbildungen 529
— — Gummata 329
— — Hypertrophie, follikuläre 325
— — — penisförmige 211
— — Karzinom s. Carcinoma portionis.
— — Sarkom 344
— — Sterilität bei Erkrankungen der 615
— Tuberkulose 324 328 379
— — Tumoren 258
— — bei Gravidität 107
— — bei Retroflexio uteri 219
Positionen des Uterus 189
Praeputium clitoridis 61
Primäraffekt, luetischer, der Vulva 359
Probeausschabung 32
— bei Carcinoma corporis uteri 332
— bei Graviditas extrauterina 124 134
— bei Sarcoma corporis uteri 347
Probeexzision 33
— bei Portiokarzinom 324
Probeaparatome 293
Probepunktion bei Ascites 291
bei pelveoperitonitischem Exsudat 453
— bei Ovarialtumoren 291
— bei retrouterinen Tumoren 453
— bei Tubentumoren 436
Probetampon 481
Processus vermiformis (mikr.) 421
Prolaps 196
— der hinteren Scheidenwand 198
— der vorderen Scheidenwand 198
— der ganzen Scheide 199
— der Urethralschleimhaut 539
— des Uterus 202
Pruritus vulvae 496
Pseudohermaphroditismus masculinus externus 527
Pseudotumoren 288

Seite

Psoriasis mucos. uteri 403
— vulvae 355
Pyelitis 567
Pyokolpos unilateralis 532
Pyometra unilateralis 532
Pyosalpinx 254 430 438 464
— Blutungen bei 588
— Cystoskopischer Befund 443
— Perforation 443

Q.

Querbett, Untersuchung auf dem 5

R.

Radiographie 52
— bei Blasensteinen 562
— bei Fremdkörpern in der Blase 563
— bei Teratomen des Ovarium 309
Rectocele 199 209
Rectovaginaluntersuchung 14
Rektaluntersuchung 13
Repositio uteri retroflexi 228
Retentionstumoren des Ovarium 248 303
— der Tube 427 442
— im rudimentären Uterus 532
Retroflexio uteri 218 223
— Blasenbeschwerden 226
— Dysmenorrhoe 226
— — Art der Fixation 228 230
— — Gravidität 146 148 226 280 454
— — Mastdarm 222
— nervöse Symptome 226
— Reposition 228
— Schmerzen 225
— — Sondierung 25
— — Sterilität 226
Retroligamentäre Entwicklung der Ovarialtumoren 272
Retroperitoneale Tumoren 294
Retropositio uteri 191
Retrouterine Ovarialtumoren 280
— Tumoren 224
Retroversio uteri 214 215 218 224
Retroversioflexio uteri (s. Retroflexio uteri) 218 223
Rezidive bei Uteruskarzinom 341
Rugesches Zeichen 152
Rudimentäres Uterushorn, Gravidität in demselben 152

S.

Salpingitis 423 619
— catarrhalis 423
gonorrhoica 440
— purulenta 423
— septica 441
— tuberculosa 441

Seite

Sarkom der Bartholinischen Drüsen 359
— der Cervix 344
— des Corpus uteri 345
— des Ovarium 269 309
— der Portio vaginalis 344 379
— der Urethra 539
— des Uterus 344 406
— der Vagina 353
— der Vulva 355
Sarkomatöse Degeneration der Myome 241 265 417
Schamlippen, große 60
— kleine 60
Scheide s. Vagina.
Scheidencysten 210
Scheidengewölbe 63
Schleimpolypen (s. auch Polypen) 257 324 418 491
Schmerzen, uterine, bei Endometritis 483
Schnitte, mikroskopische 40
Schnürleber 576
Schroedersche Dilatatorien 28
Schrumpfblase 548
Schwangerschaft 105 144 148 154 254 285
— mit abgestorbener Frucht 115
— Anatomische Diagnose 154
— — makroskopische 155
— — mikroskopische 157
— Blutungen 117
— Gewebsveränderungen (mikr.) 157
— interstitielle 123 152
— normale 105 111 154
— Sondierung 21
— Störungen 114
— Zeichen an den Genitalien bei Tubargravidität 132
— bei gleichzeitiger Extrauteringravidität 151
— bei Myom 259
— bei Ovarialtumoren 301
— in den Ovarien 123 152
— in den Tuben (s. auch Extrauterinschwangerschaft) 123
— in dem rudimentären Nebenhorn des Uterus 123 152
Schwangerschaftszeichen, Hegarsches 110
Seitenlage, Simssche 6
Sekretuntersuchung 492
Septa der Placenta 181
Septische Endometritis, akute, nicht puerperale 187
— Peritonitis 446
— Salpingitis 441
Septum rectovaginale 74
— vaginae 210
Simonsches Spekulum 18
Simpsonsche Schmerzen 332
Simssche Seitenlage 6
Sinistropositio uteri 192
Sinus urogenitalis 522
Skenesche Gänge 61
Sonde 20
Sondierung der Blase 558 561 563
— der Urethra 536
— des Uterus 20
— — — Gefahren 22
— — — Indikationen 23
— — — Kontraindikationen 21
— — — Technik 20
— — — bei Abort 122
— — — bei Endometritis 484
— — — bei Myom 251
Soor (mikr.) 35
— der Vagina 496
Spaltung der Portio zwecks Dilatation 27
Spekulum 15
— von Mayer 15
— von Simon 18
Spekulumuntersuchung 15
Spezielle Diagnostik 60
Staphylokokken 35 51
Steine der Blase 560
— der Urethra 540
Steißrückenlage 1
Stenosen des äußeren Muttermundes 603 615
— des inneren Muttermundes 602 603 616
Sterilität 608
— der Frau 610
— — — bei Erkrankungen der äußeren Genitalien 612
— — — bei Erkrankungen der Cervix 616
— — — — — des Corpus uteri 226 617
— — — — des Introitus vaginae 613
— — — bei Konstitutionsanomalieen 621
— — — bei Störungen im nervösen Apparat 622
— — — bei Erkrankungen der Ovarien 620
— — bei Parametritis 621
— — bei Pelveoperitonitis 620
— — — bei Erkrankungen der Portio vaginalis 615
— — der Tuben 619
— — — — der Vagina 614
— absolute 609
— — primäre 609
— — relative 609
— — sekundäre 609
— des Mannes 610
Stiel bei Ovarialtumoren 269
Stieltorsion bei Myomen 262

Seite

Stieltorsion bei Ovarialtumoren 300
Streptokokken 35 51
Syncytiale Wanderzellen (mikr.) 178 397
Syncytioma ectodermale benignum 161 397
— malignum 161 348
Syncytium 159
Syphilis der Portio vaginalis 328 379
— der Vagina 352
— der Vulva 359

T.

Tenesmus vesicae 540
— bei Blasenerkrankungen 541
— bei Blasenneurose 549
— — bei Genitalerkrankungen 548
Teratome des Ovariums 269 307
Thompsonsche Zweigläserprobe 537 541
Topographische Anatomie der weibl. Genitalorgane 60
Torsion des Uterus 189 231
Totalnekrose des interstitiellen Myoms 241 266
Trichomonas vaginalis 35
Trigonum der Blase 77
Tube 73
— (mikr.) 105 421
— Blutungen in und außerhalb derselben 131
— Dysmenorrhoe, ausgehend von der T. 601
— Entzündung s. Salpingitis.
— Gravidität s. Extrauterinschwangerschaft.
— Neubildungen 444
— Palpation 73 423
— Tuberkulose 441
— Tumoren s. Retentionstumoren und Adnextumoren.
— bei Myom 249
— bei Ovarialtumoren 269
— bei Retroflexio uteri 221
Tubenmole 139
Tubenstrang 433
Tuberkelbazillen 35 50
Tuberkulose 50
— der Blase 547
— des Endometrium 488 519
— des Peritoneum 447
— der Portio vaginalis 324 328 379
— der Tuben 441
— des Uterus 488 519
— der Vagina 352
— der Vulva 360
Tuboovarialcyste 304

U.

Ulcera mollia der Portio 328
Ulcus rodens der Portio 313
Ulcus rodens der Vulva 360
— — — — (mikr.) 412
— simplex der Cervix 521
— syphiliticum der Portio 328
Unorganisierte Häute aus den Genitalien (mikr.) 184
Untersuchung, äußere 1
— gynäkologische 1
— innere 3
kombinierte 4
— im Bade 7
— von der Blase aus 15
— am hängenden Körper 6
— in Kniee llenbogenlage 7
in Narkose 10
— vom Mastdarm aus 13
— — und Scheide aus 14
— in Simsscher Seitenlage 6
— im Spekulum 15
— im Stehen 6
der Urethra s. Urethra.
— mikroskopische 34
— von Bakterien 35
— — Flüssigkeiten 34
— Gewebsteilen 35
Untersuchungssofa 5
Untersuchungsstuhl 6
Ureter 77
— (mikr.) 421
— bei Corpuskarzinom 335
Cystoskop (Caspersches) 48
— Durchtrennung, operative 566
Erkrankungen 563
— Fisteln 551
— — -Gebärmutterfisteln 552
— -Scheidenfisteln 552
— Katarrh 563
— Katheterismus 47
— Indikationen 49
— Technik 48
— Kompression 566
— Läsionen 565
— Palpation 77
— Tuberkulose 565
— Unterbindungen 565
Ureteritis 563
Urethra 61
— (mikr.) 87
— Condylomata acuminata 539
— Dilatation 15
— Erkrankungen 535
— Fremdkörper 540
— Karunkeln 539 613
Karzinom 539
Katarrh 537
— Polypen 420

	Seite
Urethra, Prolaps der -Schleimhaut	539
— Sarkom	539
— Steine	540
— Tumoren	538
— Untersuchung	535
— — Endoskopie	536
— — Inspektion	535
— — Operative Eröffnung	537
— — Palpation	535
— — Sekretnachweis	535
— — Sondierung	536
— — Urinuntersuchung	537
— Verschlußapparat, Insuffizienz des	553
— bei Prolaps	208
Urethritis	537
Urin s. Harn.	
Urinsegregator nach Luys	568
Uterus	64
— (mikr.)	90
— Adenom s. Adenoma malignum uteri.	
— Amenorrhoe, ausgehend vom U.	594
— Anteflexion s. Anteflexio uteri.	
— Anteposition s. Antepositio uteri.	
— Anteversion s. Anteversio uteri.	
— arcuatus	529
Atrophie, als Ursache der Amenorrhoe	594
— — — — Dysmenorrhoe	605
— — — — Sterilität	617
— Austastung	25 30
— bicornis duplex	254 531
— — infrasimplex	530
— — unicollis	529
— — uniforis	529
— bipartitus rudimentaris	526 532
— Chorionepithelioma malignum	348
— Defekt	525
— didelphys	531
— Dilatation	25
— Drüsen (mikr.)	93 96
— bei Endometritis (mikr.)	506
— — Schwangerschaft (mikr.)	168
— Dysmenorrhoe, ausgehend vom U.	601
— Elevation s. Elevatio uteri.	
— foetalis	527
— Hernien s. Hernia uteri.	
— infantilis	527
Inversion s. Inversio uteri.	
Karzinom s. Carcinoma.	
— Katarrh s. Endometritis.	
— Konsistenzwechsel	109
Lageveränderungen	188
— Lateropositio s. Lateropositio uteri.	
— Lateroversion s. Lateroversio uteri.	
Maligne Erkrankungen	311
Muskulatur (mikr.)	100
— Myome s. Myoma uteri.	
Uterus, Palpation	69
— Polypen s. Polypen.	
— Retroflexion s. Retroflexio uteri.	
— Retroposition s. Retropositio uteri.	
— Retroversion s. Retroversio uteri.	
— rudimentaris bipartitus	526
— — — Retentionstumoren in demselben	532
— Sarkom s. Sarcoma uteri.	
— Schleimhaut (mikr.)	95
— — — bei der Menstruation	98
— Schwangerschaftsveränderungen	108
— Senkung s. Descensus uteri.	
— septus	529
— Sonde s. Sonde, Sondierung.	
— subseptus	530
— Torsion s. Torsion des Uterus.	
— unicornis cum cornu rudimentar	531
— Verkümmerung	525 594 605 617
— Vorfall s. Prolaps.	
V.	
Vagina	62
— (mikr.)	88
— Adenome (mikr.)	413
— Blutungen aus der	585
— Cysten	210
— Descensus	198 202
— Epithelmembranen (mikr.)	187
— Fibromyome	351
— Gummata	352
— Inversion	200
— Karzinom s. Carcinoma vaginae.	
— Katarrh s. Kolpitis.	
— Mangel	524 614
— Neubildungen	351
— Perforation durch parametrit. Exsudat	473
— Pigmentbildungen bei Prolaps	201
— Prolaps	198
— Sarkom	353
— Schwangerschaftsveränderungen	106
septa	210 528
Soor	496
— Sterilitätsursache	614
Tuberkulose	352
— Tumoren	258 351
— Verhornung	201
— Verkümmerung	524
— bei Carcinoma uteri	342
— — Prolaps	198 201
— — Retroflexio uteri	218
Vaginismus	613
Vaginitis exfoliativa	187
Veit-Schroederscher Untersuchungsstuhl	6
Venen der inneren Genitalien	82
Verkalkung der Uterusmyome	241

	Seite
Verkümmerung des Uterus	525
- der Vagina	524
— — Vulva	524
Verlauf, als diagnostisches Hilfsmittel	56
Versionen des Uterus	189
Vestibulum vaginae	61
Vorbereitung des Leibes zur Untersuchung	7
Vulva	60
- (mikr.)	83
- Blutungen aus der	585
- Condylomata acuminata	356
— Elephantiasis	356
- Fibrome	354
— Gummata	360
- - Hidroadenom (mikr.)	413
-- Karzinom s. Carcinoma vulvae.	
-- Katarrh s. Vulvitis.	
— Kraurosis	497
Lipome	354
— Lues	359
— Lupus	360
-- Melanome	355
— Pruritus	496
Vulva, Psoriasis	355
- - Sarkome	355
- - Sterilitätsursache	612
— Tuberkulose	360
- - Tumoren	354
— Ulcerationen	359
- - Verkümmerung	524
— bei Prolaps	197
Vulvitis catarrhalis	496
- - pruriginosa	496
W.	
Wahl der untersuchenden Hand	8
Wandermilz	577
Wanderniere	575
Wanderzellen, syncytiale (mikr.) 178	397
Z.	
Zeit der Untersuchung	7
Zotten (mikr.)	157
Zottenkolben (mikr.)	160
Zweigläserprobe, Thompsonsche	537

Leipzig,

Druck von Fischer & Wittig.

A16768

LANE MEDICAL LIBRARY

This book should be returned on or before the date last stamped below.

N207 Winter, G. 116768
W78 Lehrbuch der Gynäko-
1907 logischen Diagnostik.

NAME	DATE DUE

10M-4-49-63280